ВІННИЦЬКИЙ НАЦІОНАЛЬНИЙ МЕДИЧНИЙ УНІВЕРСИТЕТ
ім. М. І. ПИРОГОВА МОЗ УКРАЇНИ

Кваліфікаційна наукова праця
на правах рукопису

ГРИЦЕНКО АНТОНІНА СЕРГІЇВНА

УДК 616-001.17:615.451.3

ДИСЕРТАЦІЯ

МОРФОЛОГІЧНІ ЗМІНИ СЕЛЕЗІНКИ ЩУРІВ ЗА УМОВ ГІПЕРГОМОЦИСТЕЇНЕМІЇ ЗАЛЕЖНО ВІД ВІКУ

222 – «Медицина»
22 – «Охорона здоров’я»

Подається на здобуття ступеня доктора філософії.

Дисертація містить результати власних досліджень. Використання ідей, результатів і текстів інших авторів мають посилання на відповідне джерело
_____ А. С. Гриценко

Наукові керівники:

Маєвський Олександр Євгенійович, доктор медичних наук, професор;

Гунас Ігор Валерійович, доктор медичних наук, професор.

Вінниця – 2025

АНОТАЦІЯ

Гриценко А. С. Морфологічні зміни селезінки щурів за умов гіпергомоцистеїнемії залежно від віку. – Кваліфікаційна наукова праця на правах рукопису.

Дисертація на здобуття наукового ступеня доктора філософії з галузі знань 22 «Охорона здоров'я» за спеціальністю 222 «Медицина». – Вінницький національний медичний університет ім. М. І. Пирогова МОЗ України, Вінниця, 2025.

У дисертаційній роботі наведено теоретичне узагальнення та нове вирішення актуального наукового завдання щодо встановлення змін структури селезінки щурів різного віку, що поглиблюються на тлі хронічної гіпергомоцистеїнемії.

Дисертаційне дослідження здійснене відповідно до планів наукових досліджень Вінницького національного медичного університету ім. М. І. Пирогова і є фрагментом науково-дослідних робіт кафедри біологічної та загальної хімії: «Вплив екзогенних та ендогенних чинників на обмін гідроген сульфіду та асоційованих з ним метаболічних процесів в нормі та при патології» (номер державної реєстрації 0113U006461), «Роль екзогенних та ендогенних сірковмісних сполук в механізмах ураження внутрішніх органів та цитопротекції за різних патологічних станів» (номер державної реєстрації 0119U001142).

Експеримент проведено на 64 білих безпородних щурах-самцях (перманентна вага – 61-335 г), що отримані з віварію Вінницького національного медичного університету ім. М. І. Пирогова. Протягом дослідження експериментальних тварин розподіляли на групу контролю та групу досліду. Кожна з них поділялась на підгрупи в залежності від віку, а саме – молоді щури віком1-2 місяці, дорослі щури – 6-8 місяців, старі щури – 24-26 місяців.

Хронічну стійку гіпергомоцистеїнемію моделювали шляхом введення D,L-тіолактон гомоцистеїну гідрохлориду (Acros Organics, Італія) тваринам

дослідної групи в дозі 200 мг/кг маси тіла внутрішньошлунково (в/шл) на 1 % розчині крохмального гелю (1 мл/100 г маси щура) 1 раз на добу протягом 8 тижнів. Щурам групи контролю в/ш вводили 1 % розчин крохмального гелю (1 мл/100 г маси щура) 1 раз на добу упродовж 8 тижнів.

Для гістологічного дослідження забирали шматочки селезінки у попередньо зважених тварин всіх груп та вивчали за допомогою методів світлової і електронної мікроскопії. Гомогенати селезінки та зразки крові експериментальних щурів використовували для проведення біохімічних і лабораторних досліджень.

При світловій мікроскопії селезінки *інтактних молодих щурів* встановлено, що ознак набряку чи запалення не спостерігається, капсула має рівну гладеньку поверхню. Т-клітини утворюють найтемніші ділянки білої пульпи через присутність переважно малих лімфоцитів, які утворюють периартеріальні піхви навколо центральних артерій. Серед периартеріальних піхв наявна незначна кількість апоптичних тілець. Фолікули містять гермінативні центри, макрофаги та апоптотичні В-клітини. Маргінальна зона утворена різними типами макрофагів та В-клітинами крайової зони. Червона пульпа складається з тривимірної сітки селезінкових тяжів і венозних синусів. У проміжках між тяжами знаходяться клітини крові, включаючи еритроцити та гранулоцити. З селезінковими тяжами також пов’язані лімфоцити та гемопоетичні клітини. Спостерігаються незрілі форми клітин крові. В цитоплазмі макрофагів у червоній, а іноді також і у білій пульпі, відмічаються відкладення гемосидерину.

Зрілі інтактні щури не проявляли ознак патології у стромі чи паренхімі селезінки. Спостерігається нормальне розташування та структура колагенових волокон, крупні кровоносні судини зберігають регулярну форму, ендотеліоцити і гладенькі міоцити їх стінок не зазнають морфологічних змін. Основні елементи білої пульпи: периартеріальні піхви, гермінативні центри та маргінальні зони лімфатичних вузликів в цілому не мають відхилень від норми. Т-клітини оточують центральні артерії

рівномірно розподіленими щільними групами регулярної форми. Поміж Т-лімфоцитами зустрічаються поодинокі макрофаги. В-клітини лімфатичних вузликів характеризуються нормальною щільністю розташування і кількістю. Маргінальна зона вузликів білої пульпи є вузькою і досить чітко окресленою. Червона пульпа різниться від молодих тварин відсутністю мегакаріоцитів та інших ранніх форм гематопоезу. Включення ліпофусцину в гістіоцитах практично відсутні.

При оцінці стану селезінки *старих інтактних щурів* відмічаються зміни не лише в паренхіматозній, але і в стромальній складовій. Відзначається розростання делікатної строми; як у білій, так і в червоній пульпі наявні макрофаги з коричневими включеннями ліпофусцину. Відмічається збільшення загальної площі білої пульпи у порівнянні з червоною пульпою, яке відбувається переважно в зоні Т-лімфоцитів і відображається збільшенням стромальної зони Т-клітин; зазвичай чітка межа між Т- та В-лімфоцитами стає менш вираженою. Спостерігається втрата макрофагів маргінальної зони, яка супроводжується накопиченням фібробластів; нечіткість і дезорганізованість самої маргінальної зони, через що перехід між білою та червоною пульпою значною мірою розмивається. Деякі Т-лімфоцити піддаються апоптозу, між іншими зростає частка ніжної строми – фібробластів і ретикулоцитів. Відзначається наявність меншої кількості плазмоцитів серед клітин лімфатичних вузликів та маргінальної зони. Основна маса В-клітин мають високе ядерно-цитоплазматичне співвідношення і гіперхроматичне ядро. Між еритроцитів червоної пульпи розташовуються макрофаги, гранулоцити і лімфоцити, мережа ретикулярних клітин та фібробластів сполучної тканини також розростається.

При гістологічному дослідженні селезінки *молодих щурів за умов гіпергомоцистеїнемії* встановлено, що мало місце значне підвищення проліферації В-клітин у відповідь на ліпополісахарид. В-лімфоцити і плазматичні клітини зростають у кількості; наявні численні проліферуючі В-лімфобласти у супроводі макрофагів. Спостерігається розширення венозних

синусів червоної пульпи, наявність серед еритроцитів мегакаріоцитів. Відзначається наявність у макрофагах як білої, так і червоної пульпи не лише темно-коричневих включень гемосидерину, але і ліпофусцину. Спостерігається інфільтрація лімфоцитів у червону пульпу, проникнення білих клітин крові у червону пульпу супроводжується розширенням і «розмиванням» маргінальних зон лімфатичних вузликів.

У *зрілих тварин при гіпергомоцистеїнемії* виявлені більш виражені структурні зміни в органі, порівняно з молодими тваринами: змінена щільність і порушена організованість волокон щільної сполучної тканини капсули і трабекул; ядра фібробластів в межах капсули мають незначний набряк. Спостерігається вакуолізація і в субкапсулярній зоні селезінкової пульпи. В клітинах епітеліальної вистилки також спостерігаються ознаки вакуолізації. В-клітини лімфатичних вузликів і маргінальних зон показують ознаки проліферації: присутні гермінативні центри, наявність зрілих плазмоцитів не лише в межах білої, але і в червоній пульпі. У червоній пульпі відзначаються, серед інших формених елементів крові, макрофаги із включеннями ліпофусцину.

Негативний вплив змодельованої гіпергомоцистеїнемії на морфологію селезінки був найбільш вираженим у *старих тварин*. Відмічається потовщення капсули; не всі фібробласти щільної сполучної тканини мають нормальну морфологію. Ніжна строма, зокрема ретикулоцити, характеризуються нечіткими межами, перинуклеарними набряками та нерівномірно забарвленою, дещо зернистою цитоплазмою. Навколо стінки центральних артерій присутні світлі вакуолізовані зони. Подальше поглинання апоптичних тілець макрофагами підвищує кількість цих клітин у периартеріальних піхвах. Спостерігається збільшення кількості і площі світлих гермінативних центрів та поява плазмоцитів усередині вузликів та їх маргінальних зонах. Відзначається наявність поодиноких гермінативних центрів, безпосереднім наслідком чого є формування плазмоцитів, що присутні у лімфатичних вузликах. Маргінальні зони втрачають свою чіткість

і, відповідно, перехід між білою і червоною пульпою не є виразним. Між червоних формених елементів крові відзначається значна кількість макрофагів. Також варто відмітити зростання кількості макрофагів, що містять у своїй цитоплазмі включення ліпофусцину.

Ці дані повністю підтверджуються морфометричною частиною дослідження. Достовірної відмінності у співвідношенні між білою та червоною пульпою селезінки не спостерігалось для жодної з вікових категорій. Тим не менш, спостерігалось збільшення долі білої пульпи для тварин, що піддавались хронічній гіпергомоцистеїнемії, для деяких вікових категорій досить відчутне. У тварин зрілого віку відзначається найбільш різке, у порівнянні з іншими віковими категоріями, розростання білої пульпи у відповідь на дію хронічної гіпергомоцистеїнемії. При порівнянні експериментальних груп всіх вікових категорій із контрольними виявляється статистично достовірне зменшення кількості макрофагів з включеннями ліпофусцину в них. Зростання загальної площі білої пульпи притаманне всім експериментальним групам у порівнянні з групами контролю, проте не є статистично достовірним. При цьому найбільш яскраво вираженим зростання частки лімфатичних вузликів відносно червоної пульпи є саме у зрілих тварин. На відміну від частки білої пульпи, кількість макрофагів з включеннями ліпофусцину в червоній пульпі є статистично достовірно більшою за критерієм Манна-Уітні для всіх трьох експериментальних груп відносно груп контролю.

При електронно-мікроскопічному дослідженні селезінки *інтактних молодих* щурів біла пульпа представлена лімфоїдними вузликами, в центрі яких відмічали гермінативні центри. Клітинна популяція паренхіми включала лімфоцити, макрофаги, лімфобласти, плазмоцити, ретикулярні клітини. В гермінативних центрах лімфоїдних вузликів характерними були фігури мітозу. Червона пульпа представлена еритроцитами, тромбоцитами, макрофагами та лімфоцитами. Синусоїдні капіляри селезінки були помірно

повнокровними, в просвітах їх виявляли еритроцити. Ендотеліальні клітини стінок капілярів мали видовжену форму.

При ультраструктурному дослідженні селезінки *інтактних дорослих* щурів в білій пульпі органу виявлено ретикулярні клітини, лімфоцити, макрофаги, плазмоцити, дендритні клітини. Як і в групі молодих тварин, в гермінативних центрах характерними були фігури мітозів. Малі світлі лімфоцити перебували в оточенні макрофагів та моноцитів. В червоній пульпі спостерігали еритроцити, тромбоцити, нечисельні лімфоцити, моноцити, макрофаги. Останні мали відростки, а в цитоплазмі їх виявляли гранули ліпофусцину. В просвітах синусоїдних капілярів селезінки наявні еритроцити, тромбоцити. Ендотеліальні клітини стінок синусоїдів мали видовжену форму.

У *інтактних старих* щурів в білій пульпі селезінки були наявні лімфоїдні вузлики з гермінативними центрами. В останніх, на відміну від молодих та зрілих щурів, значно зменшувалась кількість клітин з фігурами мітозів. Виявляли малі світлі, середні лімфоцити, плазмоцити, макрофаги. В червоній пульпі селезінки відмічали еритроцити, тромбоцити, лімфоцити, макрофаги. Останні містили фрагменти фагоцитованих еритроцитів, тромбоцитів, чисельні гранули ліпофусцину. Просвіти синусоїдних капілярів не розширені, в них зосереджувались формені елементи крові.

При *експериментальній гіпергомоцистеінемії у молодих щурів* спостерігається поява помітних електронно-мікроскопічних ознак ураження паренхіми селезінки. Виявлено розвиток як деструктивних, так і компенсаторно-пристосувальних змін. Синусоїдні капіляри органу розширені, містять значну кількість еритроцитів. Ендотеліоцити капілярів мали видовжену форму, нерівні краї. Змін зазнавали як біла, так і червона пульпа селезінки. Характерними особливостями в білій пульпі були відносне зниження чисельності зрілих Т-лімфоцитів, та підвищення В-лімфоцитів, плазмоцитів, лімфобластів та макрофагів. В гермінативних центрах лімфоїдних вузликів наявні чисельні лімфобласти. Зазначені клітини

підлягали морфологічним змінам, які проявлялись у вигляді їх деструкції, пікнозу ядер. Червона пульпа характеризувалась наявністю еритроцитів, тромбоцитів, нейтрофільних та еозинофільних гранулоцитів, а також значної чисельності Т- і В-лімфоцитів, макрофагів. В останніх виявляли гранули ліпофусцину та гемосидерину, вакуолі. Нейтрофільні гранулоцити мали чисельні гранули, незначну кількість органел.

У щурів *зрілого віку за умов гіпергомоцистеїнемії* просвіти синусоїдних капілярів розширені. В них виявляли скупчення формених елементів крові. Еритроцити та тромбоцити в просвітах кровоносних судин селезінки часто перебували на стадії деградації. Біла пульпа, як і в молодих щурів, зазнавала більшого вливу гіпергомоцистеїнемії, ніж червона. Відмінною ознакою була значна загибель Т-лімфоцитів шляхом апоптозу. В гермінативних центрах лімфоїдних вузликів відмічали проліферацію В-лімфоцитів, переважання зрілих плазмоцитів. Значно зростала кількість макрофагів, підвищувалась їх функціональна активність. Не дивлячись на значну чисельність, макрофаги часто піддавались дистрофічним змінам. В білій пульпі селезінки виявляли підвищення чисельності лімфобластів, світлих і темних лімфоцитів. В червоній пульпі відмічали еритроцити, тромбоцити, гранулоцити, переважно нейтрофільні. Макрофаги характеризувались гіперхромними, ексцентрично розміщеними ядрами. В цитоплазмі цих клітин відмічали як вторинні лізосоми, так і залишкові тільця з великою кількістю детриту. Виявляли фрагменти фагоцитованого матеріалу, в тому числі червоних кров’яних тілець і тромбоцитів. Спостерігали включення ліпофусцину.

При *експериментальній гіпергомоцистеїнемії в селезінці старих* щурів відбувались зміни в усіх структурних компонентах. В стромі селезінки відмічали наявність компонентів сполучної тканини, зокрема ретикулярних клітин. Вони мали видовжену форму, гіперхромні ядра; спостерігається перинуклеарний набряк. В білій пульпі селезінки за даних умов, як і в попередніх групах дослідних тварин, визначались ділянки гибелі Т-

лімфоцитів, особливо виражені в периартеріальних лімфоїдних піхвах. Лімфоцити, що піддавались апоптозу, мали темні пікнотичні ядра химерної форми. Плазмоцити, в свою чергу, кількісно зростали внаслідок підвищеної проліферації В-лімфоцитів. Плазматичні клітини значно різнились, оскільки спостерігали такі, що мали збережену морфологічну будову та ті, які проявляли ознаки виражених субмікроскопічних зрушень організації. Синусоїдні судини були розширеними, в них виявляли еритроцити, лейкоцити, тромбоцити. В червоній пульпі спостерігали чисельні тромбоцити та їх фрагменти, еритроцити піддавались гемолізу. Відмічали також гранулярні лейкоцити, переважно нейтрофіли, значну кількість макрофагів. В їх цитоплазмі виявляли великі фагосоми, залишки деструктивно змінених еритроцитів, гранулоцитів та тромбоцитів. Крім того, вони мали скупчення гемосидерину та гранули ліпофусцину.

При біохімічному дослідженні крові та гомогенатів селезінки щурів різного віку за умов гіпергомоцистеїнемії встановлено, що цей процес спричиняє порушення протеолітичного балансу в селезінці, про що свідчить зростання загальної протеолітичної активності. Найбільш виражені зміни спостерігаються у групі старих тварин, супроводжуються значним зростанням рівня серинових протеаз у селезінці щурів. Зростання рівня серинових протеаз відбувалося на тлі підвищення рівня загального білка. Не було виявлено підвищення рівня про- та протизапальних цитокінів у селезінці. Більш того, гіпергомоцистеїнемія викликала достовірне зниження рівнів ІЛ-1b, ІЛ-8, ІЛ-6, ІФН-γ, ІЛ-4 та ІЛ-10 у дорослих та старих щурів.

Таким чином, проведенні дослідження селезінки на різних рівнях структурної організації у всіх вікових груп піддослідних інтактних тварин показали, що стан їх селезінки репрезентує нормальну морфологію стромальних і паренхіматозних елементів. Встановлено, що в стромальних та паренхіматозних компонентах селезінки старих тварин вікові зміни проявляються у вигляді зростання частки ніжної строми у білій та червоній пульпі, зниження щільності Т-клітин у периартеріальних піхвах та

реактивності В-клітин у решті зон лімфатичного вузлика та маргінальних зонах. Також відзначається розмита межа білої та червоної пульпи і розростання білої пульпи відносно червоної.

Дослідження структурної організації селезінки різних вікових груп при змодельованій гіпергомоцистеїнемії показали, що загальні морфологічні прояви патологічного впливу хронічної гіпергомоцистеїнемії на селезінку щурів включають в себе дезорганізацію її стромального елементу, появу просвітів у периартеріальних піхвах через загибель Т-лімфоцитів апоптозом, підвищення кількості гермінативних центрів В-клітин і інфільтрації зрілих плазмоцитів в червону пульпу та зростання кількості включень ліпофусцину у селезінкових макрофагах.

На тлі гіпергомоцистеїнемії в печінці щурів всіх вікових груп відмічається зростання загальної протеолітичної активності, обумовленої перш за все активацією серинових протеаз, металозалежних ферментів, а також ферментів, що належать до цистеїнових та аспарагінових протеаз. Порушення протеолітичного балансу не пов'язане із підвищенням рівня матриксних металопротеаз, проте може бути наслідком посилення біосинтезу серинових протеаз. Додатковим чинником, що призводить до посилення активності металозалежних ферментів є порушення балансу між ММП-1 та ТІМП-1.

Ключові слова: селезінка, щури, гомоцистеїн, H2S/сірководень, гіпергомоцистеїнемія, цистатіонін бета-синтаза, мітохондрії, ендотеліальна дисфункція, вікові зміни, протеоліз, запалення.

ANNOTATION

Gritsenko A. S. Morphological changes in rats' spleen under hyperhomocysteinemia depend on age. – Qualifying scientific work as a manuscript.

Dissertation for the Doctor of Philosophy degree in knowledge 22 "Health care" in the speciality 222 "Medicine". – National Pirogov Memorial Medical University, Vinnytsya, 2025.

The thesis presents a theoretical generalisation and a new solution to the current scientific problem of establishing changes in the structure of the spleen of rats of different ages, which deepens against the background of chronic hyperhomocysteinemia.

The dissertation research was carried out according to the scientific research plans of National Pirogov Memorial Medical University, Vinnytsya. It is a fragment of research works of the Department of Biological and General Chemistry: "The influence of exogenous and endogenous factors on the metabolism of hydrogen sulfide and associated metabolic processes in normal and pathological conditions" (state registration number 0113U006461), "The role of exogenous and endogenous sulfur-containing compounds in the mechanisms of damage to internal organs and cytoprotection in various pathological conditions" (state registration number 0119U001142).

The experiment was carried out on 64 white outbred male rats (permanent weight – 61-335 g) obtained from the vivarium of National Pirogov Memorial Medical University, Vinnytsya. During the study, the experimental animals were divided into a control group and an experiment group. Each group was divided into subgroups depending on age, namely, young rats aged 1-2 months, adult rats aged 6-8 months, and old rats aged 24-26 months.

Chronic stable hyperhomocysteinemia was modelled by administering D,L-thiolactone homocysteine hydrochloride (Acros Organics, Italy) to animals of the experimental group at a dose of 200 mg/kg body weight intragastrically (IV) on 1 % starch gel solution (1 ml/100 g rat weight) once a day for eight weeks. Rats of the IV control group were injected with a 1 % starch gel solution (1 ml/100 g of rat weight) once a day for eight weeks.

For histological examination, pieces of the spleen were taken from pre-weighed animals of all groups and studied using light and electron microscopy

methods. Spleen homogenates and blood samples from experimental rats were used for biochemical and laboratory studies.

Light microscopy of the spleen *of intact young rats* showed no signs of swelling or inflammation, and the capsule had a flat, smooth surface. T cells form the darkest areas of the white pulp due to predominantly small lymphocytes forming periarterial sheaths around the central arteries. Among the periarterial sheaths, there are a small number of apoptotic bodies. Follicles contain germinal centres, macrophages, and apoptotic B-cells. The marginal zone is formed by different types of macrophages and marginal zone B cells. The red pulp comprises a three-dimensional network of splenic cords and venous sinuses. Blood cells, including red blood cells and granulocytes, are in the spaces between the strands. Lymphocytes and hematopoietic cells are also associated with splenic cords. Immature forms of blood cells are observed. In the cytoplasm of macrophages in the red and sometimes also in the white pulp, hemosiderin deposits are noted.

Mature intact rats showed no signs of pathology in the stroma or parenchyma of the spleen. The standard location and structure of collagen fibres are observed; large blood vessels retain a regular shape, and endotheliocytes and smooth myocytes of their walls do not undergo morphological changes. The main elements of the white pulp are: periarterial vaginas, germinal centres, and marginal zones of lymph nodules generally have no abnormalities. T cells surround the central arteries evenly distributed in dense groups of regular shape. Single macrophages are found between T lymphocytes. B-cells of lymph nodes are characterised by normal density and number. The marginal zone of white pulp nodules is narrow and relatively well-defined. Red pulp differs from young animals in the absence of megakaryocytes and other early forms of hematopoiesis. Lipofuscin inclusions in histiocytes are practically absent.

When assessing the condition of the spleen *of old intact rats*, changes are noted in the parenchymal and the stromal components. There is an overgrowth of a delicate stroma; the white and red pulp have macrophages with brown lipofuscin inclusions. There is an increase in the total area of the white pulp compared to the

red pulp, which occurs mainly in the T-lymphocyte zone and is reflected by an increase in the stromal zone of T-cells; usually, a clear boundary between T and B lymphocytes becomes less pronounced. There is a loss of macrophages in the marginal zone, which is accompanied by the accumulation of fibroblasts, fuzziness and disorganisation of the marginal zone itself, due to which the transition between white and red pulp is largely blurred. Some T-lymphocytes undergo apoptosis; among others, the proportion of the delicate stroma – fibroblasts and reticulocytes – increases. There is a lower number of plasma cells among the cells of the lymph nodes and the marginal zone. The bulk of B cells have a high nuclear-cytoplasmic ratio and a hyperchromatic nucleus. Macrophages, granulocytes and lymphocytes are located between the erythrocytes of the red pulp, and the network of reticular cells and fibroblasts of connective tissue also grows.

Histological examination of the spleen of *young rats under hyperhomocysteinemia conditions revealed* a significant increase in B-cell proliferation in response to lipopolysaccharide. B lymphocytes and plasma cells increase; numerous proliferating B lymphoblasts accompanied by macrophages are present. There is an expansion of the red pulp's venous sinuses and megakaryocytes among the erythrocytes. The presence in macrophages of both white and red pulp includes not only dark brown inclusions of hemosiderin but also lipofuscin. There is an infiltration of lymphocytes into the red pulp; the penetration of white blood cells into the red pulp is accompanied by expansion and "erosion" of the marginal zones of the lymph nodes.

In *mature animals with hyperhomocysteinemia*, more pronounced structural changes in the organ were detected compared to young animals: the density and organisation of the fibres of the dense connective tissue of the capsule and trabeculae are disturbed; The nuclei of the fibroblasts within the capsule have slight swelling. Vacuolisation is also observed in the subcapsular zone of the splenic pulp. Epithelial lining cells also show signs of vacuolisation. B cells of lymph nodules and marginal zones show signs of proliferation: germinal centres are present, and mature plasma cells are present within the white and red pulp. In

the red pulp, macrophages with lipofuscin inclusions, among other blood cells, are noted.

The negative effect of simulated hyperhomocysteinemia on spleen morphology was most pronounced in *older animals*. Thickening of the capsule is noted; Not all dense connective tissue fibroblasts have normal morphology. The delicate stroma, particularly reticulocytes, is characterised by indistinct borders, perinuclear oedema, and an unevenly coloured, somewhat granular cytoplasm. Light vacuolated zones are present around the walls of the central arteries. Subsequent uptake of apoptotic bodies by macrophages increases the number of these cells in the periarterial sheath. There is an increase in the number and area of light germinal centers and the appearance of plasma cells inside the nodules and their marginal zones. The presence of single germinal centers is noted, the immediate consequence of which is the formation of plasma cells in the lymph nodes. Marginal zones lose their clarity, so the transition between white and red pulp is not pronounced. Many macrophages are noted among the red-formed elements of blood. The increase in the number of macrophages containing lipofuscin inclusions in their cytoplasm is also worth mentioning.

The morphometric part of the study fully confirms these data. There was no significant difference in the ratio between white and red spleen pulp for any age group. Nevertheless, there was an increase in the proportion of white pulp for animals exposed to chronic hyperhomocysteinemia, quite noticeable for some age categories. In mature animals, the sharpest, in comparison with other age categories, the proliferation of white pulp in response to the action of chronic hyperhomocysteinemia is noted. When comparing the experimental groups of all age categories with the control groups, a statistically significant decrease in the number of macrophages with lipofuscin inclusions is revealed. The increase in the total area of white pulp is characteristic of all experimental groups compared to the control groups but is not statistically significant. At the same time, mature animals have the most pronounced increase in the proportion of lymph nodes relative to the red pulp. In contrast to the proportion of white pulp, the number of macrophages

with lipofuscin inclusions in the red pulp is statistically significantly higher according to the Mann-Whitney test for all three experimental groups relative to the control groups.

In an electron microscopic examination of the spleen of intact young rats, the white pulp is represented by lymphoid nodules, in the centre of which germinal centres were marked. The cell population of the parenchyma included lymphocytes, macrophages, lymphoblasts, plasmocytes, and reticular cells. In the germinal centres of lymphoid nodules, mitosis figures were characteristic. Red blood cells, platelets, macrophages and lymphocytes represent the red pulp. Sinusoidal capillaries of the spleen They were moderately full-blooded; erythrocytes were found in the lumens. The endothelial cells of the capillary walls had an elongated shape.

During the ultrastructural study of the spleen *of intact mature* rats, reticular cells, lymphocytes, macrophages, plasma cells, and dendritic cells were found in the white pulp of the organ. As in the group of young animals, the figures of mitoses were characteristic in the germinal centers. Macrophages and monocytes surrounded small, light-coloured lymphocytes. In the red pulp, erythrocytes, platelets, a few lymphocytes, monocytes, and macrophages were observed. The latter had processes, and their lipofuscin granules were detected in the cytoplasm. There are erythrocytes and platelets in the lumens of the spleen's sinusoidal capillaries. The endothelial cells of the sinusoid walls had an elongated shape.

In *intact old* rats, lymphoid nodules with germinal centers were present in the white pulp of the spleen. In the latter, in contrast to young and mature rats, the number of cells with mitosis figures was significantly reduced. Small light and medium lymphocytes, plasma cells, and macrophages were detected. In the red pulp of the spleen, erythrocytes, platelets, lymphocytes, and macrophages were noted. The latter contained fragments of phagocytosed erythrocytes, platelets, and numerous lipofuscin granules. Enlightenment sinusoidal capillaries were not dilated; the form elements of blood were concentrated in them.

In *experimental hyperhomocysteinemia in young rats*, noticeable electron microscopic signs of damage to the spleen parenchyma are observed. The development of both destructive and compensatory-adaptive changes was revealed. The sinusoidal capillaries of the organ are dilated, containing a significant number of erythrocytes. The endotheliocytes of the capillaries had an elongated shape and jagged edges. Both the white and red pulp of the spleen changed. The characteristic features in the white pulp were a relative decrease in mature T lymphocytes and an increase in B-lymphocytes, plasma cells, lymphoblasts, and macrophages. Numerous lymphoblasts are present in the germinal centers of lymphoid nodules. These cells were subject to morphological changes, which manifested in their destruction and pycnosis of nuclei. The red pulp was characterised by erythrocytes, platelets, neutrophils, eosinophilic granulocytes, and a significant number of T- and B-lymphocytes and macrophages. In the latter, granules of lipofuscin and hemosiderin, vacuoles were found. Neutrophilic granulocytes had numerous granules and a small number of organelles.

In mature rats *under hyperhomocysteinemia conditions, the sinusoidal capillaries' lumens* are dilated. Accumulations of formed blood elements were found in them. Red blood cells and platelets in the lumens of the spleen's blood vessels were often in the stage of degradation. As in young rats, the white pulp suffered a more significant impact of hyperhomocysteinemia than the red one. A distinctive feature was the significant death of T lymphocytes by apoptosis. In germinal centres, lymphoid nodules were noted for the proliferation of B-lymphocytes, the predominance of mature plasma cells. The number of macrophages increased significantly, and their functional activity increased. Despite their significant numbers, macrophages often undergo dystrophic changes. In the white pulp of the spleen, an increase in the number of lymphoblasts and light and dark lymphocytes was detected. Erythrocytes, platelets, granulocytes, and mainly neutrophils were noted in the red pulp. Macrophages were characterised by hyperchromic, eccentrically placed nuclei. In the cytoplasm of these cells, both secondary lysosomes and residual bodies with a large amount of detritus were

noted. Fragments of phagocytosed material, including red blood cells and platelets, were found. Lipofuscin inclusions have been observed.

In *experimental hyperhomocysteinemia in the spleen of old* rats, changes occurred in all structural components. In the spleen's stroma, connective tissue components, particularly reticular cells, were noted. They had an elongated shape and hyperchromic nuclei; perinuclear oedema was observed. In the white pulp of the spleen, under these conditions, as in previous groups of experimental animals, areas of death of T-lymphocytes were determined, especially pronounced in the periarterial lymphoid sheath. The lymphocytes that underwent apoptosis had dark, bizarre-shaped pycnotic nuclei. Plasma cells, in turn, increased quantitatively due to increased proliferation of B-lymphocytes. Plasma cells varied considerably since those with a preserved morphological structure and signs of pronounced submicroscopic shifts in organisation were observed. Sinusoidal vessels were dilated, and erythrocytes, leukocytes, and platelets were found in them. Numerous platelets and their fragments were observed in the red pulp; erythrocytes underwent hemolysis. Granular leukocytes, mainly neutrophils, and many macrophages were also noted. Large phagosomes, remnants of destructively altered erythrocytes, granulocytes and platelets were found in their cytoplasm. In addition, they had accumulations of hemosiderin and lipofuscin granules.

During the biochemical study of the blood and homogenates of the spleen of rats of different ages under conditions of hyperhomocysteinemia, it was found that this process causes a violation of the proteolytic balance in the spleen, as evidenced by an increase in overall proteolytic activity. The most pronounced changes are observed in the group of old animals, accompanied by a significant increase in the level of serine proteases in the spleen of rats. The increase in the level of serine proteases occurred against the background of an increase in total protein level. No elevation of pro- and anti-inflammatory cytokines in the spleen was found. Moreover, hyperhomocysteinemia caused a significant decrease in the levels of IL-1b, IL-8, IL-6, IFN-γ, IL-4 and IL-10 in adults and old rats.

Thus, studies of the spleen at different levels of structural organisation in all age groups of intact experimental animals showed that the state of their spleen represents the typical morphology of stromal and parenchymal elements. It was found that in the stromal and parenchymal components of the spleen of old animals, age-related changes are manifested in the form of an increase in the proportion of the delicate stroma in the white and red pulp, a decrease in the density of T-cells in the periarterial vagina and the reactivity of B-cells in the remaining zones of the lymph nodule and marginal zones. There is also a blurred boundary between white and red pulp and an overgrowth of white pulp relative to red.

Studies of the structural organisation of the spleen of different age groups in simulated hyperhomocysteinemia have shown that the general morphological manifestations of the pathological effect of chronic hyperhomocysteinemia on the spleen of rats include disorganisation of its stromal element, the appearance of lumens in the periarterial vagina due to the death of T-lymphocytes by apoptosis, an increase in the number of germinal centres of B-cells and infiltration of mature plasma cells into the red pulp and an increase in the number of inclusions lipofuscin in splenic macrophages.

Against the background of hyperhomocysteinemia in the liver of rats of all age groups, total proteolytic activity increases due primarily to the activation of serine proteases, metal-dependent enzymes, and enzymes belonging to cysteine and aspartic proteases. Proteolytic imbalance is not associated with increased matrix metalloproteases but may be due to increased serine protease biosynthesis. An additional factor leading to increased activity of metal-dependent enzymes is the imbalance between MMP-1 and TIMP-1.

Keywords: spleen, rats, homocysteine, H2S/hydrogen sulfide, hyperhomocysteinemia, cystathionine beta-synthase, mitochondria, endothelial dysfunction, age-related changes, proteolysis, inflammation.

Список публікацій здобувача за темою дисертації

Наукові праці, в яких опубліковані основні наукові результати дисертації:

1. Raksha, N., Kostyuk, O., Synelnyk, T., Kharchenko, O., Shchypanskyi, S., Gunas, I., Nazarova, O., Gritsenko, A., Andriichuk, T., & Maievskyi, O. (2023). Effect of hyperhomocysteinemia on proteolytic activity in the spleen. *Biomed Biotechnol Res J*, *7*, 170-175. https://doi.org/10.4103/bbrj.bbrj_32_23 ***(Scopus)***

2. Dzevulska, I. V., Gritsenko, A. S., Tymoshenko, I. O., Zakalata, T. R., Lavrinenko, V. Y., Smolko, D. G., & Gunas, I. V. (2024). The influence of chronic hyperhomocysteinemia on the structure and immune processes of the spleen in young rats. *Reports of Morphology*, *30*(1), 33-39. https://doi.org/10.31393/morphology-journal-2024-30(1)-04 ***(Scopus)***

3. Gritsenko, A. S. (2024). Changes in the microscopic organisation of the spleen of adults and old rats under conditions of chronic hyperhomocysteinemia. *Вісник Вінницького національного медичного університету*, *28*(2), 188-195. https://doi.org/10.31393/reports-vnmedical-2024-28(2)-02

4. Gritsenko, A. S. (2024). Ultrastructural organisation of the spleen of old rats in persistent hyperhomocysteinemia. *Вісник Вінницького національного медичного університету*, *28*(3), 374-378. https://doi.org/10.31393/reports-vnmedical-2024-28(3)-01

5. Grytsenko, A. S., Samborska, I. A., Lavrinenko, V. Y., Matkivska, R. M. (2024). Submicroscopic changes in the spleen of mature rats under conditions of chronic hyperhomocysteinemia. *Світ медицини та біології=World of Medicine and Biology*, *4*(90), 176-180. https://doi.org/10.26724/2079-8334-2024-4-90-176-180 ***(Web of Science)***

Наукові праці, які засвідчують апробацію матеріалів дисертації:

6. Гриценко А.С. Вміст матриксних металопротеаз та серинових протеаз у селезінці щурів з гіпергомоцистеїнемією. Тези XX Міжнародної

наукової конференції студентів та молодих вчених «Шевченківська весна: Досягнення в науках про життя». Київ. 2023. С. 51-54. **(Тези).**

7. Гриценко А.С. Вміст цистеїнових, аспарагінових протеаз та цитокінів у селезінці щурів з гіпергомоцистеїнемією. Тези VII Міжнародної науково-практичної конференції «Scientific research: Modern challenges and future prospects». Мюнхен, Німеччина. 2025. С. 62-64. **(Тези).**

8. Гриценко А.С. Мікроскопічні зміни селезінки щурів з хронічною гіпергомоцистеїнемією. Тези III Міжнародної науково-практичної конференції «European congress of scientific discovery». Мадрид, Іспанія. 2025. С. 44-46. **(Тези).**

ЗМІСТ

ПЕРЕЛІК УМОВНИХ ПОЗНАЧЕНЬ, СИМВОЛІВ, ОДИНИЦЬ, СКОРОЧЕНЬ ТА ТЕРМІНІВ

АДФ – аденозиндифосфат

АМРА – асиметричний диметиларгінін

АФК – активні форми кисню

ГЦК – гепатоцелюлярна карцинома

ДНК – дезоксирибонуклеїнова кислота

ДСН – додецилсульфат натрію

ЕДТА – етилендіамінтетраоцтова кислота

ЕПС – ендоплазматична сітка

ЛПНЩ – ліпопротеїди низької щільності

МАТ – S-аденозилметіонінсинтетаза

МДА – малоновий діальдегід

МСМ – молекули середньої маси

НАДФН – нікотинамідаденіндинуклеотидфосфат

OPD – о-фенілендиамін

ОС – окисний стрес

ПААГ – поліакриламідний гель

ПНЖК – поліненасичені жирні кислоти

ПОЛ – перекисне окислення ліпідів

СРБ – С-реактивний білок

ТМБ – тетраметилбензидин

ТХО – трихлороцтова кислота

ШКТ – шлунково-кишковий тракт

BHMT – бетаїн-гомоцистеїн-S-метилтрансфераза

CBS – цистатіонін β-синтаза

CSE – цистатіонін γ-ліаза

GP – глутатіон пероксидаза

H_2S – гідроген сульфід

HMGR – гідроксиметилглутирил-КоА-редуктаза

MAPK – мітогенактивована протеїнкіназа

MMP – матриксні металопротеїнази

MS – метіонінсинтаза

MTHFR – метилентетрагідрофолатредуктаза

NF-kβ – некротичний фактор капа-β

NMDA – N-метил-D-аспартат

NO – оксид азоту

NOS – синтаза оксиду азоту

PMSF – фенілметилсульфонілфторид

SAH – S-аденозилгомоцистеїн

SAHH – S-аденозилгомоцистеїнгідролаза

SAM – S-аденозилметіонін

SDH – сукцинатдегідрогеназа

SOD – супероксиддисмутаза

TGFβ – трансформуючий фактор росту β

TIMP – тканинний інгібітор матриксних металопротеїназ

TNF-α – туморонекротичний фактор α

ВСТУП

Актуальність теми. Органи кровотворення та імунного захисту формують одну з найбільш реактивних систем організму, що здатна швидко реагувати на дію пошкоджуючих факторів екзо- та ендогенного походження, забезпечує підтримання сталості внутрішнього середовища організму та вироблення адаптаційних механізмів. Дана система має ключове значення в контролі над біологічною індивідуальністю кожної людини. Втрата цих властивостей призводить до виникнення множинних аутоімунних, алергічних та онкологічних захворювань [93].

Проблема порушення обміну сірковмісних амінокислот стає центром уваги багатьох дослідників. Вивченням даного питання цікавились і раніше, коли наукові експерименти продемонстрували як порушення обміну метіоніну призводять до важких вроджених вад ЦНС, проте на сьогоднішній день встановлено, що даний стан чинить системний вплив на організм. В Україні порушення обміну сірковмісних амінокислот реєструють у 10 % дорослих осіб і 2 % дітей та підлітків. У пацієнтів з серцево-судинними захворюваннями даний показник коливається в межах 40-43 % [2, 3, 4, 177].

Гомоцистеїн – сірковмісна амінокислота, що є проміжним продуктом обміну метіоніну. В нормі він є важливим для організму, оскільки підтримує на постійному рівні вміст незамінної амінокислоти метіоніну. Однак значне зростання його концентрації чинить низку негативних ефектів [121, 122, 146, 155, 163, 187, 189]. При вмісті гомоцистеїну вище 15 мкмоль/л діагностують стан гіпергомоцистеїнемії.

Гіпергомоцистеїнемія чинить негативний вплив на організм, зумовлюючи ураження всіх органів та систем і призводить до порушення гомеостазу внаслідок неможливості підтриманнями ними функцій на належному рівні. Наукова спільнота активно займається вивченням ролі гомоцистеїну в патогенезі численних захворювань. Проте, до сьогоднішнього

часу у вітчизняній літературі наявні лише незначні дані з приводу впливу його на структуру та функції органів імунного захисту.

Зв'язок роботи з науковими програмами, планами, темами. Дисертаційне дослідження здійснене відповідно до планів наукових досліджень Вінницького національного медичного університету ім. М. І. Пирогова і є фрагментом науково-дослідних робіт кафедри біологічної та загальної хімії: «Вплив екзогенних та ендогенних чинників на обмін гідроген сульфіду та асоційованих з ним метаболічних процесів в нормі та при патології» (номер державної реєстрації 0113U006461), «Роль екзогенних та ендогенних сірковмісних сполук в механізмах ураження внутрішніх органів та цитопротекції за різних патологічних станів» (номер державної реєстрації 0119U001142).

Мета дослідження – визначення особливостей морфологічних змін структури селезінки щурів при підвищеному рівні гомоцистеїну залежно від віку.

Завдання дослідження:

1. Встановити гістологічні особливості будови селезінки інтактних щурів залежно від віку в умовах нормогомоцистеїнемії.

2. Виявити морфологічні зміни селезінки щурів різного віку на тлі гіпергомоцистеїнемії.

3. Встановити морфометричні параметри гістологічних змін селезінки щурів різного віку за умов гіпергомоцистеїнемії.

4. Визначити біохімічні показники в селезінці щурів різного віку за умов гіпергомоцистеїнемії та оцінити їх зв'язок з гістологічними змінами.

Об'єкт дослідження – особливості пошкодження та компенсаторно-пристосувальних змін в селезінці щурів при підвищеному рівні гомоцистеїну.

Предмет дослідження – гістологічні та біохімічні зміни селезінки щурів при гіпергомоцистеїнемії в різних вікових групах.

Методи дослідження: гістологічні – для дослідження мікроскопічних змін структур селезінки; електронно-мікроскопічний – для визначення

ультрамікроскопічних проявів реактивних змін у селезінці щурів; біохімічний – для об'єктивної оцінки перебігу компенсаторних, пристосувальних та деструктивних процесів в селезінці щурів за умов здійсненого експерименту; статистичного аналізу – для забезпечення передбачених описовою статистикою процедур визначення статистичної значущості розбіжностей між групами порівняння.

Наукова новизна одержаних результатів. В ході проведеного дослідження вперше встановлені гістологічні, ультрамікроскопічні та біохімічні зміни селезінки різних за віком щурів та за умов гіпергомоцистеїнемії. Розширені уявлення про *гістологічні* (у молодих тварин – периартеріальні піхви містять незначну кількість апоптичних тілець, фолікули з гермінативними центрами, макрофагами та апоптотичними В-клітинами; маргінальна зона з різними типами макрофагів та В-клітинами крайової зони; червона пульпа складається з тривимірної сітки селезінкових тяжів і венозних синусів; в цитоплазмі макрофагів у червоній і у білій пульпі відкладення гемосидерину; у дорослих тварин – нормальне розташування та структура колагенових волокон, крупні кровоносні судини зберігають регулярну форму, ендотеліоцити і гладенькі міоцити їх стінок не зазнають морфологічних змін; гермінативні центри та маргінальні зони лімфатичних вузликів в цілому не мають відхилень від норми; червона пульпа різниться від молодих тварин відсутністю мегакаріоцитів та інших ранніх форм гематопоезу, включення ліпофусцину в гістіоцитах практично відсутні; у тварин старого віку – зростання частки ніжної строми у білій та червоній пульпі, зниження щільності Т-клітин у периартеріальних піхвах та реактивності В-клітин у решті зон лімфатичного вузлика та маргінальних зонах; розмита межа білої та червоної пульпи і розростання білої пульпи відносно червоної), *ультраструктурні* (у молодих тварин – біла пульпа представлена лімфоїдними вузликами; в гермінативних центрах лімфоїдних вузликів фігури мітозу; синусоїдні капіляри помірно повнокрівні, в просвітах їх виявляються еритроцити; у щурів зрілого віку – в гермінативних центрах

фігури мітозів; в червоній пульпі макрофаги з відростками, в цитоплазмі їх гранули ліпофусцину; ендотеліальні клітини стінок синусоїдів видовженої форми; у щурів старого віку – лімфоїдні вузлики з гермінативними центрами з значно зменшеною кількістю клітин з фігурами мітозів; макрофаги з фрагментами фагоцитованих еритроцитів, тромбоцитів, чисельними гранулами ліпофусцину; просвіти синусоїдних капілярів не розширені) та *біохімічні* (зниження рівня серинових протеаз в досліджуваному органі з віком) зміни в структурі селезінки щурів різного віку при нормальному рівні гомоцистеїну.

При гістологічному дослідженні вперше встановлено, що на тлі гіпергомоцистеїнемії в селезінці молодих щурів як Т-клітинні периартеріальні піхви, так і В-клітинні вузлики зазнавали змін; проліферація В-клітин призводить не лише до розростань в межах білої пульпи, але і до розширення маргінальних зон та інфільтрації цих клітин у червону пульпу; концентрація Т-клітин у периартеріальних муфтах знижується, але Т-лімфоцити також інфільтрують у червону пульпу; у дорослих тварин – змінена щільність і порушена організованість волокон щільної сполучної тканини капсули і трабекул; ядра фібробластів в межах капсули мають незначний набряк; вакуолізація і в субкапсулярній зоні селезінкової пульпи; В-клітини лімфатичних вузликів і маргінальних зон з ознаками проліферації; у червоній пульпі макрофаги із включеннями ліпофусцину; у щурів старого віку – дезорганізацію стромального елементу органу, появу просвітів у периартеріальних піхвах через загибель Т-лімфоцитів апоптозом, підвищення кількості гермінативних центрів В-клітин і інфільтрації зрілих плазмоцитів в червону пульпу та зростання кількості включень ліпофусцину у селезінкових макрофагах.

Вперше на ультрамікроскопічному рівні встановлено, що структурні зміни селезінки у молодих щурів за умов гіпергомоцистеїнемії проявляються розширенням синусоїдних капілярів із значною кількістю еритроцитів; в білій пульпі зниження чисельності зрілих Т-лімфоцитів, та підвищення В-

лімфоцитів, плазмоцитів, лімфобластів та макрофагів; в гермінативних центрах лімфоїдних вузликів чисельні лімфобласти з деструкцією та пікнозом ядер; в макрофагах червоної пульпи гранули ліпофусцину та гемосидерину, вакуолі; у дорослих тварин просвіти синусоїдних капілярів розширені зі скупченням формених елементів крові; еритроцити та тромбоцити в просвітах кровоносних судин селезінки на стадії деградації; значна загибель Т-лімфоцитів білої пульпи шляхом апоптозу; в гермінативних центрах лімфоїдних вузликів проліферація В-лімфоцитів, переважання зрілих плазмоцитів, зростання кількості макрофагів, підвищення їх функціональної активності; в цитоплазмі макрофагів червоної пульпи містяться як вторинні лізосоми, так і залишкові тільця з великою кількістю детриту, фрагменти фагоцитованого матеріалу, в тому числі червоних кров'яних тілець і тромбоцитів, включення ліпофусцину; у старих щурів – в стромі селезінки ретикулярні клітини видовженої форми і гіперхромними ядрами, перинуклеарний набряк; в білій пульпі ділянки гибелі Т-лімфоцитів, особливо виражені в периартеріальних лімфоїдних піхвах, лімфоцити піддавались апоптозу; плазмоцити кількісно зростали внаслідок підвищеної проліферації В-лімфоцитів; синусоїдні судини розширені, в них виявляли еритроцити, лейкоцити, тромбоцити; в червоній пульпі чисельні тромбоцити та їх фрагменти, еритроцити піддавались гемолізу; в цитоплазмі макрофагів великі фагосоми, залишки деструктивно змінених еритроцитів, гранулоцитів та тромбоцитів, скупчення гемосидерину та гранули ліпофусцину.

При біохімічному дослідженні зразків крові та гомогенатів селезінки щурів різного віку за умов гіпергомоцистеїнемії вперше доведено зростання загальної протеолітичної активності, обумовленої активацією серинових протеаз, металозалежних ферментів, а також ферментів, що належать до цистеїнових та аспарагінових протеаз. Додатковим чинником, що призводить до посилення активності металозалежних ферментів є порушення балансу між ММП-1 та ТІМП-1.

Практичне значення отриманих результатів. Отримані дані морфологічного, морфометричного та біохімічного досліджень тканини, зразків крові та гомогенату селезінки щурів різного віку за умов гіпергомоцистеїнемії свідчать про розвиток негативних гісто-, ультраструктурних та біохімічних змін структури органу, що зумовлює необхідність в подальшому продовження досліджень щодо використання відповідних корегуючих заходів.

Результати досліджень використовуються в лекційних курсах та в ході проведення практичних занять на кафедрах: гістології, цитології та ембріології Львівського національного медичного університету імені Данила Галицького; гістології та ембріології Тернопільського національного медичного університету імені І. Я. Горбачевського; біохімії ННЦ «Інститут біології та медицини» Київського національного університету імені Тараса Шевченка; оперативної хірургії з топографічною анатомією Львівського національного медичного університету імені Данила Галицького.

Особистий внесок здобувача. Авторка брала участь у постановці та проведенні експериментального дослідження. Самостійно провела забір і підготовку матеріалу для гістологічного дослідження. Здобувачкою особисто виконано патентно-інформаційний пошук, аналіз наукової літератури та написаний її аналітичний огляд, описані всі глави власних досліджень дисертаційної роботи, здійснено розробку основних теоретичних та практичних положень проведеного дослідження. Разом з науковими керівниками проведено аналіз отриманих результатів і сформульовані висновки. Електронно-мікроскопічні дослідження виконані за консультативною допомогою д.б.н., проф. З. М. Небесної (кафедра гістології та ембріології Тернопільського національного медичного університету імені І. Я. Горбачевського). Біохімічні дослідження виконані за консультативною допомогою д.б.н, проф. О. М. Савчука (кафедра біохімії ННЦ «Інститут біології та медицини» Київського національного університету імені Тараса Шевченка). У сумісних з науковими керівниками та колегами публікаціях

здобувачці належать основні результати стосовно біохімічних, гістологічних та електронномікроскопічних змін у селезінці щурів при гіпергомоцистеїнемії.

Апробація результатів дисертації. Основні положення роботи викладені та обговорені на XX Міжнародній науковій конференції студентів та молодих вчених «Шевченківська весна: Досягнення в науках про життя»(Київ. 2023); VII Міжнародній науково-практичній конференції «Scientific research: Modern challenges and future prospects» (Мюнхен, Німеччина, 2025); III Міжнародній науково-практичній конференції «European congress of scientific discovery» (Мадрид, Іспанія. 2025).

Публікації. За матеріалами дисертації опубліковано 8 наукових праць. З них, 5 статей та 3 тез. 2 статті написані одноосібно. 5 статей опубліковано в наукових фахових журналах України (2 відноситься до міжнародної наукометричної бази Scopus, а 1 – до бази Web of Science). 3 тез опубліковано в матеріалах міжнародних науково-практичних конференцій.

Структура та обсяг дисертації. Дисертація викладена українською мовою на 179 сторінках (з яких 144 сторінок залікового машинописного тексту). Робота складається з анотації, змісту, переліку умовних скорочень, вступу, аналітичного огляду літератури, загальної методики й основних методів дослідження, чотирьох розділів власних досліджень, аналізу й узагальнення результатів дослідження, висновків, списку літературних джерел та додатків. Дисертаційне дослідження ілюстровано 37 рисунками та 4 таблицями.

РОЗДІЛ 1
ЗАКОНОМІРНОСТІ СТАНОВЛЕННЯ ТА ВІКОВОЇ МОРФОЛОГІЇ СЕЛЕЗІНКИ В ПРОЦЕСІ ОНТОГЕНЕЗУ ЛЮДИНИ. ВПЛИВ ГІПЕРГОМОЦИСТЕЇНЕМІЇ НА СТРУКТУРУ ТА ФУНКЦІЇ СЕЛЕЗІНКИ (ОГЛЯД ЛІТЕРАТУРИ)

1.1. Особливості ембріогенезу та вікової морфології селезінки в процесі індивідуального розвитку людини

Розвиток індивідуума в онтогенезі відбувається у відповідності до властивих йому стратегій геному, тобто, сукупності і особливостей реалізації генетичної інформації. В певні періоди відбувається запуск механізмів регуляції окремих груп генів імунної системи, відповідальних за морфофункціональне становлення, єдність, ефекторну і регуляторну ефективність неспецифічних та специфічних процесів імунного захисту. Однак формування окремих структурно-функціональних елементів зазначеної системи і становлення специфічних взаємодій між ними не є суворо генетично детермінованими процесами. Вони характеризуються високою функціональною лабільністю і чутливістю до багатьох регуляторних факторів, що відкриває можливості для корекції порушень розвитку. Дослідження в даній галузі дозволяють розширити уявлення щодо особливостей морфогенезу органів кровотворення і імунного захисту та сприяють розумінню причин вроджених, і набутих патологічних станів. Аналіз наукових даних показує, що проблема ембріогенезу селезінки не втрачає своєї актуальності і на сьогоднішній день, внаслідок складності механізмів організації індуктивних взаємодій клітин цього органу в процесі гісто- та органогенезу [140, 145].

Закладка селезінки починається на 4-6-му тижнях ембріонального розвитку в товщі мезенхіми дорсальної брижі. Встановлено, що на ранніх етапах орган являє собою щільне скупчення клітин, які густо пронизані кровоносними судинами. Згодом одна частина цих клітин дає початок розвитку ретикулярній тканині, а з іншої формуються гемопоетичні елементи лімфоцитарного і мієлоцитарного рядів. На 7-8-му тижнях пренатального розвитку в селезінці виявляють перші макрофаги [69]. Формування мілких синусоїдів відбувається внаслідок вростання чисельних судин у ворота селезінки. Даний процес припадає на 9-10-й тижні внутрішньоутробного періоду. Також в цей час можна спостерігати наявність незначних поодиноких острівців еритропоезу та мегакаріоцити. Зазначені острівці зазвичай розміщуються навколо артерій. Відомо, що еритроцити на даному етапі ембріогенезу вже зазнають розпаду, а основною функцією селезінки є процес депонування крові. На 11-12-му тижнях з'являються перші В-лімфоцити, що розміщуються навколо судин. За даними науковців, формування Т-залежної зони в селезінці можна спостерігати починаючи з 13-14-го тижнів внутрішньоутробного розвитку у вигляді скупчення Т-лімфоцитів навколо артерій [162]. Розміщені біля центральної артерії чисельні ретикулярні клітини і волокна формують опорний каркас (строму) селезінки. В даний період починається поділ пульпи на білу та червону. Вже на 17-му тижні пренатального розвитку відбувається формування маргінального синуса. В-залежна зона визначається з 20-22-го тижнів фетогенезу і характеризується появою лімфатичних вузликів навколо центральної артерії. Крім того, спостерігається активний розвиток червоної пульпи селезінки. До кінця зазначеного періоду розміри Т-залежної зони значно збільшується. Зростання чисельності лімфатичних вузликів та поява в них гермінативних центрів припадає на 29-30-й тижні внутрішньоутробного періоду [140, 187].

Становлення органу супроводжується заміною простих і щільних контактів між клітинами на десмосоми і напівдесмосоми. Характерною

властивістю була наявність так званого перерозподілу гетерохроматину в ретикулярних клітинах до периферії ядер та розширення перинуклеарного простору. На 7-8-му тижнях ембріогенезу гетерохроматин розміщувався біля внутрішньої поверхні каріолеми. Поодинокі грудочки його виявляли біля ядерця, каріоплазма була світлою. На 9-10-му тижнях розвитку спостерігали зниження вмісту еухроматину, а гетерохроматин утворював грудочки різних розмірів. В результаті цього каріоплазма мала темний колір, були наявні незначні ділянки розширення перинуклеарного простору. На 11-12-му тижнях пренатального онтогенезу спостерігали підвищення функціональної здатності ретикулярних та ендотеліальних клітин, що проявлялась високою мобільністю еухроматину ядер та посиленою мітотичною активністю. В цей час ядерний хроматин мав інтенсивне осміофільне забарвлення. Перинуклеарний простір розширений, утворював по периметру рівномірні перетяжки. Всередині його виявляли мілкодисперсний вміст зі слабкою електронною щільністю. На думку авторів причиною зазначених змін є проростання кровоносних капілярів і, як наслідок, контакт клітин органу зі стінкою судини, що формується. В ядрах ендотеліальних клітин на 7-8 тижнях ембріогенезу переважав еухроматин, що пов’язано з інтенсивними синтетичними процесами в них. На 11-12 тижнях розвитку кількість його зменшувалась, ядра мали округлу форму, містили 1-2 ядерця, хроматин розміщувався дифузно, а також спостерігалось розширення перинуклеарного простору [140, 145].

Ретельний аналіз наукових даних встановив, що після народження селезінка має округлу форму, чітко визначається її часточкова будова. Капсула органу пухка, м’язові та еластичні елементи розвинені слабко. В складі структурних компонентів білої пульпи визначаються всі клітинні елементи, що і протягом постнатального онтогенезу. Серед лімфоїдних структур у цьому віці переважають малі лімфоцити (50-72 %). В периартеріальних лімфоїдних муфтах виявляють чисельні макрофагально-лімфоїдні і лімфоцитарно-плазмоцитарно-макрофагальні комплекси. Наявні

вогнища мієлопоезу, формуються лімфатичні вузлики, для яких характерним є присутність маргінальної зони з нечіткими межами [22, 48, 49].

Максимальний морфологічний розвиток органу припадає на період дитячого віку, що визначається швидким ростом, контактом з факторами оточуючого середовища. У віці 1-3 років збільшується питома вага ЛВ з центрами розмноження. Згідно даних літератури, лімфатичні вузлики є найбільш динамічними структурними компонентами білої пульпи. Їх морфофункціональний стан відображає кратність контактів з чужорідними агентами. В цьому віці збільшується також кількість і розміри еліпсоїдів та діаметр венозних синусів. У складі лімфоїдних утворень в дітей віком 1-3 років переважають малі, середні лімфоцити та ретикулоцити. Відсоткове співвідношення бластів і клітин з фігурами мітозів в 1,5-2,5 рази більше, ніж у новонароджених дітей [13].

В другому дитячому віці маса органу не змінюється. Процеси диференціювання лімфоцитів активні і продовжуються до 10-12 років. Характерної для зрілого віку будови селезінка набуває протягом юнацького періоду. Ззовні вона вкрита капсулою, що представлена елементами щільної волокнистої сполучної тканини та гладенькими міоцитами. Від капсули всередину органу вростають чисельні трабекули. В основі будови паренхіми в даний період чітко визначаються біла та червона пульпи, що утворені ретикулярною тканиною. Остання формує строму селезінки. В білій пульпі основними структурними компонентами виступають лімфатичні вузлики та периартеріальні лімфоїдні муфти. Лімфатичні вузлики являють собою скупчення Т- і В-лімфоцитів, плазматичних клітини та макрофагів, оточених капсулою. Через них проходить центральна артерія, від якої радіально розгалужуються капіляри [13, 22, 49, 145]. Лімфатичні вузлики в даний період постнатального онтогенезу поділені на чотири зони: периартеріальну, центр розмноження (гермінативний центр), мантійну, крайову (маргінальну). Периартеріальна зона зосереджена навколо центральної артерії і представлена Т-лімфоцитами та інтердигітуючими клітинами. Центр

розмноження (гермінативний центр) – являє собою скупчення ретикулярних клітин і проліферуючих В-лімфобластів та плазматичних клітин в стані диференціації. Подекуди виявляють макрофаги з фагоцитованими всередині лімфоцитами чи їх фрагментами у вигляді хромофільних тілець. Мантійна зона характеризується наявністю малих В-лімфоцитів та незначної кількості Т-лімфоцитів, плазматичних клітин, макрофагів. Крайова зона (маргінальна) складається з Т- і В-лімфоцитів, макрофаги тут поодинокі. Периартеріальні лімфоїдні муфти представлені скупченням В-лімфоцитів, плазматичних клітин по ходу пульпарної артерії, а по периферії їх розміщені Т-лімфоцити [49].

Структурними компонентами червоної пульпи є ретикулярна тканина, клітини крові і багаточисельні кровоносні судини, а також наявні венозні синуси та пульпарні тяжі. Відомо, що венозні синуси – це тонкостінні анастомозуючи судини діаметром 12-50 мкм, вистелені ендотеліоцитами веретеноподібної форми. Ззовні ендотеліальні клітини їх оточені відростками ретикулярних клітин і волокнами, базальна мембрана відсутня або є на незначних ділянках. Селезінкові (пульпарні) тяжі або тяжі Більрота розміщуються між синусами та представлені елементами ретикулярної тканини. Містять скупчення еритроцитів, тромбоцитів, макрофагів і плазмоцитів. В пульпарних тяжах плазматичні клітини набувають кінцевих стадій диференціації. Також сюди мігрують моноцити крові і перетворюються на макрофаги [165].

Отже, в період юнацького віку селезінка набуває структурної і функціональної зрілості, забезпечуючи гомеостаз організму шляхом безперервної та узгодженої діяльності клітинної та гуморальної ланок імунітету. На відміну від центральних органів кровотворення та імунного захисту, перші інволютивні процеси в ній спостерігаються в період 40-45 років.

Для старечого віку характерним є атрофія червоної і білої пульпи, внаслідок чого більш чітко визначається трабекулярний апарат селезінки.

Цитоплазма ретикулярних клітин ущільнюється. Кількість лімфатичних вузликів і розміри їх центрів розмноження поступово зменшується. Ретикулярні волокна стають більш щільними і набувають звивистого характеру. В червоній пульпі визначаються вузлуваті потовщення волокон. Кількість макрофагів і лімфоцитів зменшується, а тучних клітин зростає. Виявляють гігантські багатоядерні клітини – мегакаріоцити. Активними є процеси розпаду еритроцитів, що виражається зростанням кількості залізовмісного пігменту, який розміщується в міжклітинному просторі [22, 49, 140].

Аналіз наукових даних встановив, що важливу роль в процесах старіння селезінки відіграють кейлони – високомолекулярні білки, які пригнічують проліферацію клітин імунного захисту. Виділені за допомогою хроматографічного аналізу із кейлонів низькомолекулярні пептиди тафцин і спленін, є супресорами активності зазначених клітин. Попередник тафцину синтезується в лімфоцитах селезінки у вигляді лейконіну, набуває активної форми шляхом обмеженого протеолізу. Спленін за функцією є аналогічним до тимопоетину, що свідчить про схожість імунологічних процесів та механізмів старіння селезінки і тимусу [97].

В старечому віці змінюється також і функція селезінки. Найбільш вивченими є порушення Т-клітинної ланки імунітету, що проявляються зниженням проліферативної відповіді Т-лімфоцитів, зменшенням синтезу цитокінів та імунорегуляторного індексу CD4+/CD8+ у відповідь на міогени. Доведено, що при імунізації старих мишей відбувається активна продукція оксиду азоту (NO) та АФК. Синтез останніх є свідченням прозапальної активності поліморфонуклеарних фагоцитів, що пов’язана з диференціацією молодих Т-лімфоцитів в Тх1, а їх цитокіновий профіль гальмує гуморальну імунну відповідь і синтез антитіл та більшою мірою активує клітинну ланку імунітету [31].

Таким чином, в процесі ембріо- та фетогенезу селезінка зазнає багаточисельних морфологічних змін, що визначають особливості її

функціонування в постнатальному періоді індивідуального розвитку. Становлення окремих структур органу є високоспеціалізованими процесами. Вивчення особливостей останніх за умов нормального розвитку та відсутності впливу факторів різного ґенезу є надзвичайно важливим завданням. Являючи собою кінцевий пункт диференціації клітин імунної системи, селезінка є органом, що протягом тривалого періоду постнатального розвитку забезпечує захист організму від впливу екзо- та ендогенних факторів. Накопичені знання щодо особливостей структурної організації є потужним засобом у виявлені навіть незначних порушень взаємодії її елементів та пошуку ефективних механізмів відновлення їх функціональної здатності.

1.2. Морфофункціональні зміни в селезінці за умов впливу факторів різного генезу. Гіпергомоцистеїнемія як тригер патологічних змін структури та функцій селезінки

Органи кровотворення та імунного захисту формують одну з найбільш реактивних систем організму, що здатна швидко реагувати на дію пошкоджуючих факторів екзо- та ендогенного походження, забезпечує підтримання сталості внутрішнього середовища організму та вироблення адаптаційних механізмів. Дана система має ключове значення в контролі над біологічною індивідуальністю кожної людини. Втрата цих властивостей призводить до виникнення множинних аутоімунних, алергічних та онкологічних захворювань [97].

Хвороби органів кровотворення та імунного захисту є найбільш поширеними серед дитячого населення, оскільки саме в цьому віці імунна система вразлива і піддається шкідливому впливу середовища, внаслідок її функціональної незрілості. В людей зрілого віку тривалий вплив негативних

чинників довкілля зумовлює стимуляцію лімфатичної системи, а особливо це стосується периферичних органів імунного захисту, що може призвести до виникнення не лише вторинних імунодефіцитних станів, але і до віддалених наслідків, таких як злоякісні новоутворення лімфоїдної тканини [28, 63, 71].

Тому важливим є вивчення впливу чинників різного генезу на особливості морфофункціональних змін селезінки.

У щурів періоду статевого дозрівання після введення циклофосфану селезінка зберігає типову будову. Біла пульпа представлена периартеріальними лімфоїдними муфтами, достатньо великими лімфатичними вузликами, які подекуди мали гермінативні центри. Однак за даних умов зменшується відносна площа білої пульпи. На 1 і 7 добу цей показник на 28,5 і 40 % був нижчим, ніж в групі контролю. Гермінативні центри в ранні періоди досліду майже не визначаються. На 15, 30, 60 добу експерименту виявляли поодинокі гермінативні центри, проте діаметр їх зменшувався. Виявлені зміни пов’язують з гіпоплазією білої пульпи, що пов’язано з апоптозом і зменшенням рівня проліферації клітин у відповідь на дію імунодепресанта. В щурів репродуктивного віку гермінативні центри через 1-7 діб виявляли в одиничних лімфатичних вузликах, а на 15, 30, 60 добу кількість їх зростала. Відносна площа білої пульпи на 1-7 добу на 20,35 % і 6,8 % нижче контролю. Показники діаметрів гермінативних центрів також є меншими в порівнянні з групою інтактних тварин. У щурів періоду виражених старечих змін селезінка візуально зберігає типову структуру, однак виявляли морфологічні ознаки, що можна віднести до інволютивних. Центральні артерії мали більш товсті стінки за рахунок склеротичних змін. Сполучнотканинні трабекули органу потовщені [30].

Крім того, аналогічні дослідження демонструють, що введення щурам циклофосфану в дозі 200 мг/кг призводить до пригнічення В-клітинної ланки імунітету, проявляючись значним зниженням процесів проліферації і диференціації плазматичних клітин. Автори зазначають, що при введенні за даних умов імуномодуляторів бактеріального походження спостерігається

збільшення лімфатичних вузликів, що містять великі гермінативні центри, а також гіперемія червоної пульпи селезінки [7].

При впливі гомо- і гетеротопічного стресу на імуноморфологію лімфоїдних органів на 1, 3 та 14 добу в периартеріальних лімфоїдних муфтах, маргінальній зоні, центрах розмноження лімфатичних вузликів селезінки відмічалось достовірне зменшення вмісту малих лімфоцитів, збільшення кількості клітин з ознаками деструкції і макрофагів, зниження щільності розміщення клітин на одиницю площі, що є проявом реакції клітинного спустошення у відповідь на дію стресу [7, 20, 30].

Внаслідок впливу іонізуючого випромінювання в дозі 0,2 Гр на 5-10 добу дослідження в селезінці щурів відмічається апоптоз лімфоцитів гермінативних центрів лімфатичних вузликів, виражені прояви фагоцитарної активності, що визначались при електронно-мікроскопічному дослідженні. Лімфоцити зморщуються, зменшуються їх лінійні розміри. Характерною особливістю є волокниста конденсація цитоплазматичного матриксу, а також деструкція мітохондрій, розширення канальців гранулярної ендоплазматичної сітки. Разом з тим, опромінення щурів сублетальними дозами іонізуючого випромінювання, а саме 5,8-6 Гр супроводжується зменшенням кількості нейтрофілів, Т-лімфоцитів, деструкцією мембран лізосом на 6-ту добу експерименту [22].

Надзвичайно актуальними на сьогоднішній день є дослідження з приводу впливу опіків шкіри на зміну структури та функцій органів і систем. При експериментальній термічній травмі II-III ступеня у щурів на 14 добу спостерігали повнокрів’я червоної пульпи. Пульпарні тяжі були звуженими, в них зменшувалась кількість клітин, однак характерною особливістю виступала алергізація опіковим детритом. Остання проявлялась присутністю в тяжах значної кількості еозинофілів. Подекуди виявляли острівці з ознаками активного екстрамедулярного гемопоезу, в якому переважали клітини мієлоцитарного ряду. Мегакаріоцити в зазначених острівцях мали декілька ядер, що ймовірно є ознакою їх підвищеної активності. Біла пульпа

селезінки за даних умов характеризувалась наявністю типових вікових інволютивних змін, а периартеріальні лімфоїдні муфти були збідненими на клітини. В лімфатичних вузликах не визначались світлі центри. Авторами встановлено наявність ознак диспротеїнозу – центрів червоного кольору у структурах білої пульпи, що на їх думку є проявом гуморальної імунної відповіді на опіковий процес. Тому в селезінці щурів активується екстрамедулярний гемопоез, зростає чисельність мегакаріоцитів. На 21-у добу експерименту при гістологічному дослідженні виявляли збільшені за розмірами лімфатичні вузлики білої пульпи, структура яких була різнотиповою. Одні не мали світлого центра, однак характеризувались задовільним клітинним насиченням периартеріальних гільз, просвітленою маргінальною ділянкою. Інші великі, зі світлим центром, в якому визначались гіпертрофовані макрофаги, значна кількість лімфоцитів з різним ступенем ефекторного диференціювання, бластні форми, фігури мітозу, ознаки фагоцитарної активності. Червона пульпа також містила острівці пожвавленого мієлопоезу з мегакаріоцитами, оточених повнокровними синусами. На 30-ту добу виявляли характерні прояви активації гуморального імунітету у вигляді гіперплазії гермінативних центрів В-лімфоцитів. Периартеріальні лімфоїдні муфти були багаті Т-лімфоцитами, помітна фагоцитарна активація макрофагів. Крайова ділянка лімфатичних вузликів є збагаченою клітинами, що на думку дослідників може свідчити про активну міграцію звідси у червону пульпу диференційованих лімфоцитів [8, 9].

Встановлено, що в стадії ранньої токсемії опікового ураження судини селезінки були розширені, повнокровні, тромбовані. Капсула і трабекули її потовщені. Червона пульпа характеризується наявністю ділянок просвітлення по периферії та великою кількістю макрофагів навколо венозних синусів. В білій пульпі спостерігали зростання щільності середніх та великих лімфоцитів, плазмоцитів. В гермінативних центрах лімфатичних вузликів наявне витончення ретикулярної сітки, що пов’язано з поступовим заміщенням в складі ретикулярних волокон колагену III типу на зрілі

колагенові волокна. У стадії пізньої токсемії селезінка була гіпертрофована, зберігалось розширення і кровонаповнення судин із зменшенням кількості мікротромбів в них. У червоній пульпі наявна значна кількість еритроцитів, лімфоцитів різного ступеня зрілості, зрілих та незрілих плазматичних клітин і фагоцитуючих макрофагів [11].

Згідно даних літератури, наявні дослідження, присвячені вивченню впливу експериментального канцерогенезу на клітинний склад та функціональну активність селезінки. Через 1 місяць після введення щурам 1,2-диметилгідразину біла пульпа має зональну будову. Межі лімфатичних вузликів і периартеріальних лімфоїдних муфт зберігаються, однак стають менш чіткими. Гермінативно-фолікулярний індекс зростає, а лімфоїдний коефіцієнт знижується, відображаючи напруженість гуморального імунітету і частково Т-клітинної ланки імунної відповіді. Діаметр центральної артерії зменшується, а товщина стінок збільшується на 12 %, що призводить до росту індексу Керногана, який свідчить про зниження пропускної здатності центральної артерії. Після 4-х місяців експерименту лімфатичні вузлики втрачають правильну форму. Кількість вторинних вузликів достовірно збільшується в 2 рази. Гермінативно-фолікулярний індекс зростає, а лімфоїдний коефіцієнт змінюється незначно. Площа фолікулів скорочується і складає 25 %. Зменшується ширина маргінальної зони. Діаметр центральної артерії скорочується на 21 %, а товщина стінок на 28 %, що призводить до збільшення індексу Керногана. Більш виражені зміни на 4-му місяці є свідченням порушення не лише протипухлинної імунної відповіді, але і можливе прогресування неопластичних процесів. За даними інших авторів введення 1,2-диметилгідразину призводить до змін співвідношення між лімфатичними вузликами різного діаметру і їх гермінативних центрів. Через 4 місяці після закінчення введення канцерогену відмічається більш виражена гіпоплазія вузликів, в порівнянні з такою через 1 місяць дослідження, коли спостерігали значне скорочення діаметру гермінативних центрів і ширини маргінальної зони, суттєве зниження кількості В- і Т-лімфоцитів, а також

зменшення діаметру периартеріальних лімфоїдних муфт. Це свідчить про пригнічення локального імунного статусу селезінки при канцерогенезі, що супроводжується недостатністю протипухлинної імунної відповіді і може бути ознакою прискорення темпів злоякісного росту [78]. За умов експериментального канцерогенезу та введення цитостатиків у тканині селезінки накопичується значна кількість токсичних продуктів окислення ліпідів. Останнє зумовлено надмірною продукцією АФК і дисбалансом ланок в системі антиоксидантного захисту. При моделюванні канцерогенезу 1,2-диметилгідразином порушується синтез глутатіонпероксидази і глутатіонредуктази в ендоплазматичній сітці на фоні окисного стресу та дисфункції глутатіонзалежної ланки антиоксидантної системи [20].

При моделюванні на щурах експериментального цукрового діабету спостерігається збільшенням кількості p53+ в ЛВ селезінки. P53+ – білок, що регулює апоптоз спленоцитів та здатен впливати як на індукцію синтезу проапоптотичних факторів, так і на його пригнічення. При стимуляції їх синтезу підвищується проникність мембран мітохондрій і викид цитохрому С, активуючи транскрипцію проапоптотичних білків Bax, Noxa та репресію синтезу Bcl2. Доведено, що при цукровому діабеті порушується взаємодія між p53+ і Bcl2 в ЛВ селезінки, що є одним з факторів ризику розвитку аутоімунної патології, так як виникає дисбаланс про- і антиапоптотичних стимулів і можуть впливати на рівень виживання спленоцитів, що продукують високоактивні антитіла до власних антигенів, в тому числі і до В-клітинних [16].

Введення щурам наночастинок міді призводить до збільшення лімфатичних вузликів за рахунок зростання гермінативних центрів, де відбуваються процеси бластної трансформації і розмноження лімфоцитів, а також за рахунок мантійної і крайової зон, де проходять процеси диференціації клітин. За думкою авторів зазначені зміни виникають через порушення гомеостазу, внаслідок розладів мікроелементного статусу організму. 12-кратне введення міді зумовлює зниження відносної об’ємної

щільності гермінативних центрів, периартеріальних лімфоїдних муфт, зменшення чисельності клітин лімфоїдного ряду за рахунок збільшення макрофагів і клітин з ознаками деструкції. Характерим було пригнічення проліферативної активності клітин лімфатичних вузликів, а також підвищення готовності клітин до апаптозу [22].

За умов дії гіпергравітації протягом 10-ти днів спостерігається помірне зниження лімфопоетичної функції селезінки, що є одним з проявів загальної реакції імунної системи на вплив стресового фактору. В подальшому це призводить до розвитку адаптаційних змін, що проявляється появою лімфатичних вузликів без центру розмноження, зменшенням розміру лімфоїдних структур з ущільненням розподілу в них клітин за рахунок збільшення числа малих лімфоцитів на фоні різкого підвищення проліферації клітин в гермінативних центрах вузликів. Разом з цим зростає чисельність деструктивно змінених клітин, що є наслідком гіпоксії. При продовженні впливу на організм гіпергравітації протягом 45 діб відбувається скорочення площі Т-залежних зон білої пульпи при активації структур відповідальних за гуморальний імунітет (розширення В-залежних зон і посилення в них бласттрансформації). При цьому деструктивні процеси стихають і формуються стійкі компенсаторно-пристосувальні зміни [43, 44].

Проблема порушення обміну сірковмісних амінокислот стає центром уваги багатьох дослідників. Вивченням даного питання цікавились і раніше, коли наукові експерименти продемонстрували як порушення обміну метіоніну призводять до важких вроджених вад ЦНС, проте на сьогоднішній день встановлено, що даний стан чинить системний вплив на організм. В Україні порушення обміну сірковмісних амінокислот реєструють у 10 % дорослих осіб і 2 % дітей та підлітків. У пацієнтів з серцево-судинними захворюваннями даний показник коливається в межах 40-43 % [2, 3, 4, 185].

Гомоцистеїн – сірковмісна амінокислота, що є проміжним продуктом обміну метіоніну. Потрапляючи до організму з продуктами тваринного походження, метіонін піддається низці біохімічних перетворень. Спочатку

він алкілується АТФ з утворенням S-аденозилметіоніну (S-AM). За допомогою ферменту цитинозил-5-метилтрансферази останній передає свою метильну групу на цитозин в ДНК, утворюючи при цьому S-аденозилгомоцистеїн (S-АГ). Ензим аденозилгомоцистеїнгідролаза (АГГ) розщеплює його до аденозину і гомоцистеїну [160]. S-AM є важливим проміжним продуктом цих реакцій. Він бере участь в метилуванні ДНК, РНК, білків, ліпідів, креатину, фосфатидилхоліну, адреналіну. Зазначена його роль в модифікації ксенобіотиків [15, 35, 109, 147].

В нормі гомоцистеїн утилізується в організмі в реакціях реметилування, транссульфування та десульфування. Шлях транссульфування розпочинається з конденсації двох молекул гомоцистеїну та серину, внаслідок чого утворюється цистатіонін. Каталізує цю реакцію піридоксальфосфатзалежний фермент цистатіонін-β-синтаза (ЦБС). В подальшому з цистатіоніну під впливом цистатіонін-γ-ліази (ЦГЛ) утворюється цистеїн, аміак та α-кетобутират. Під час процесів реметилування відбувається ресинтез метіоніну з гомоцистеїну за допомогою кобаламінзалежної метіонінсинтази (МС). Наявний також ще один шлях реметилування за участю ферменту бетаїн-гомоцистеїн-S-метилтрансферази (БГМТ). Обидва фермети є цитозольними і характеризуються як цинкзалежні метилтрансферази. МС наявна у всіх тканинах організму, в якості метальної групи використовує N-5-метилтетрагідрофолат. БГМТ використовує ендогенне похідне холіну – бетаїн та присутній в більшій мірі в печінці, кірковій речовині наднирників, тканині мозку, скелетній мускулатурі, плаценті. При утилізації гомоцистеїну шляхом десульфування, він перетворюється на гідроген сульфід [5, 54, 56, 70, 73, 143, 151].

В плазмі крові гомоцистеїн присутній у вигляді чотирьох форм: гомоцистеїн зв’язаний з білками, дисульфідна форма гомоцистеїну, вільний гомоцистеїн та тіольна форма гомоцистеїну. За даними більшості авторів нормальний рівень його в організмі знаходиться в межах 5-15 мкмоль/л. Встановлено, що концентрація гомоцистеїну варіює з віком та статтю. В

порівнянні з дітьми, в дорослих осіб вміст його вищий в 2 рази. Протягом життя рівень гомоцистеїну в крові підвищується, корелюючи з концентрацією вітаміну В12 та фолатів. В нормі він є важливим для організму, оскільки підтримує на постійному рівні вміст незамінної амінокислоти метіоніну. Однак значне зростання його концентрації чинить низку негативних ефектів [128, 129, 153, 163, 171, 195, 197]. При вмісті гомоцистеїну вище 15 мкмоль/л діагностують стан гіпергомоцистеїнемії. Науковці виділяють такі його ступені: легкий, при якому гомоцистеїн коливається в межах 15-30 мкмоль/л, помірний – 30-100 мкмоль/л та важкий – 100 мкмоль/л і більше [28, 36, 55, 126, 144]. Помірна гіпергомоцистеїнемія у віці до 40 років, як правило, протікає безсимптомно. Проте, результати досліджень, проведених в останні роки, показали, що навіть рівень гомоцистеїну 10-12 мкмоль/л, що є нормою для осіб старше 50 років, при наявності супутніх захворювань (серцево-судинна патологія, хвороби нирок) і ряду інших факторів ризику, слід розглядати як помірну гіпергомоцистеїнемію [32, 33, 37, 57, 79, 123, 146, 172].

До основних причин гіпергомоцистеїнемії відносять: генетичні мутації ферментів, що каталізують реакції метаболізму гомоцистеїну; шкідливі звички – паління, алкоголізм, надмірне споживання кави; порушення функцій нирок; вживання їжі багатої на білок; недостатнє надходження вітамінів; захворювання органів ШКТ – гастрит, виразкова хвороба шлунка, виразковий коліт, хвороба Крона, целіакія, ентерит; онкопатологія – рак молочної залози, яєчників, підшлункової залози, лімфобластний лейкоз [52, 74, 78, 80, 111, 183, 190, 206].

Генетичні причини гіпергомоцистеїнемії зустрічаються відносно рідко, однак зумовлюють розвиток важких патологій і навіть смерть в дитячому віці. Дослідженими є вроджені вади генів метилентетрагідрофолатредуктази (МТГФР), ЦБС та МС. Мутації МТГФР є найбільш вивченими. Частіше зустрічаються ті, щ пов’язані з заміною одного нуклеотиду в гені, що кодує даний фермент. Відомо С677Т і А1298 С. В

першому випадку відбувається заміна валіну на аланін, що призводить до синтезу термолабільного ферменту, який характеризується зниженням активності його у гетерозигот та гомозигот на 35-50 % і 70 % відповідно. Інша форма дефекту викликає заміну глутамату на аланін в С-кінцевому регуляторному домені МТГФР та супроводжується помірною гіпергомоцистеїнемією. Мутації ЦБС характеризуються значним зростанням концентрації гомоцистеїну плазми крові, в окремих випадках на 80 % та появою гомоцистеїнурії, являє собою місенс-мутації та делеції алелей. Відомою також є мутація гену A2756G, що кодує МС, яка супроводжується зниженням активності ферменту та гіпергомоцистеїнемією середнього ступеня важкості [25, 51, 65, 115, 119, 142, 152].

Експериментальні дослідження на тваринах дали змогу встановити основні причини токсичності гомоцистеїну на організм. На сьогоднішній день науковці виділяють основні з них, а саме: активація гомоцистеїном оксидативного стресу та стресу ендоплазматичної сітки, порушення експресії генів, гомоцистеїнування білків, стимуляція продукції медіаторів запалення та фіброзу [53, 83, 84, 122, 125, 169].

Роль гомоцистеїну в патогенезі багатьох захворювань нині активно вивчається. Наразі певна кількість робіт присвячена вивченню його пошкоджуючої дії на ендотелій судинної стінки і участі в розвитку ускладнень серцево-судинних та цереброваскулярних захворювань [124, 135, 165, 186, 198]. Встановлено, що у чоловіків з рівнем гомоцистеїну, який перевищує верхню межу норми на 12 %, ризик інфаркту міокарда збільшується в 3 рази. Зростання його вмісту в крові на кожні 5 мкмоль/л вище норми призводить до підвищення ймовірності появи коронарної патології у чоловіків на 60 %, у жінок на 80 % та цереброваскулярних патологій на 50 % як у чоловіків, так і у жінок. Тому гіпергомоцистеїнемію вважають незалежним фактором ризику порушень коронарного та мозкового кровообігу [41, 42, 66, 81, 82, 98].

Ретельний аналіз наукової літератури показав, що гомоцистеїн

спричиняє ушкодження ендотеліальних клітин та розвиток тромбозів. Тромбогенна дія може бути пов'язана з пригніченням синтезу простацикліну, активацією V фактора згортання крові, сповільненням активації протеїну С, блокадою зв'язування тканинного активатора плазміногену ендотеліальними клітинами. Крім того, гіпергомоцистеїнемія асоційована з гіперагрегацією тромбоцитів [176, 188]. Встановлена роль гомоцистеїну в знижені синтезу ендотелієм релаксуючого фактору – NO, стимуляції продукції пероксинітриту, що зумовлює загибель епітеліальних клітин судинної стінки [94, 99, 100, 132, 152, 176, 192, 193, 196, 209]. Дослідження останніх років демонструють також, що при окисленні гомоцистеїну генеруються АФК, які спричиняють розвиток оксидативного стресу [101, 118, 120, 138, 174, 177, 180, 199, 202]. Слід зазначити, що в стінці судин він стимулює окислення ліпідів, в результаті чого виникають сприятливі умови для атерогенезу [1, 26, 27, 29, 67, 87, 175, 184].

Значна кількість робіт, присвячена вивченню взаємозв'язків між рівнем гомоцистеїну та розвитком різних патологічних станів, виконана співробітниками кафедри біологічної та загальної хімії Вінницького національного медичного університету ім. М. І. Пирогова [3, 4, 5, 23, 24, 25, 26, 27, 28, 29, 32, 33, 39, 43, 45, 46, 47, 52, 53, 54, 55, 56, 59, 60, 61].

Тіолактон гомоцистеїну активує агрегацію тромбоцитів, індуковану ADP, колагеном та адреналіном. Авторка зазначає, що гіпергомоцистеїнемія негативно впливає на нуклеотидний обмін, призводить до змін активності тромбоцитарних, печінкових та циркулюючих ферментів обміну аденілових нуклеотидів внаслідок порушення експресії відповідних генів та їх посттрансляційну модифікацію. Генеруючи АФК, він інактивує ензими нуклеотидного обміну. В кінцевому рахунку порушення метаболізму аденілових нуклеотидів створюють умови для гіперреактивності тромбоцитів [23].

Встановлений вплив хронічної гіпергомоцистеїнемії на метаболізм сірковмісних амінокислот в нирках за умов гіпо- та гіпертиреозу.

Експериментальне дослідження демонструє, що гіпергомоцистеїнемія спричиняє порушення функціонування в нирках ферментів циклу реметилування гомоцистеїну внаслідок зниження активності S-аденозилметіонінсинтетази (S-АМС) та БГМТ, а також катаболізму цистеїну. Індукований в щурів гіпотиреоз викликає пригнічення процесів реметилування та десульфування. При цьому спостерігається активне зростання рівнів гомоцистеїну та зменшення вмісту гідроген сульфіду [46, 47].

При важкій гіпергомоцистеїнемії на тлі дефіциту гідроген сульфіду в сенсомоторних ділянках кори великих півкуль виявляються атрофічні та деструктивні зміни нейроцитів, вакуолярна дистрофія астроцитів, порушення структури нейропілю. Спостерігаються значні зміни в судинах мікроциркуляторного русла сенсомоторної ділянки, порушення цілісності стінки капілярів, некроз ендотеліального вистелення, пристінкові тромби, повнокрів'я судин [59].

Наявна деструкції ендотелію, гіперплазії гладких міозитів у середній оболонці аорти. Досліджено вакуолярну дистрофію саркоплазми, втрату посмугованості міофібрил, значні ділянки некрозу та лейкоцитарну інфільтрацію міокарду [3, 27].

Тривалі клінічні дослідження встановили, що гіпергомоцистеїнемія асоціюється зі зниженням фракції викиду на 18 % та погіршенням ендотелій-залежної вазодилятації на 42 %. Гомоцистеїн виступає предиктором кальцинованих та ускладнених атеросклеротичних бляшок, зумовлює ремоделювання судин, гіпертофію та пригнічення систолічної функції міокарда [32, 33, 92, 93].

За умов тіолактонової гіпергомоцистеїнемії підвищується активність процесів пероксидації ліпідів та окисної модифікації білків в міокарді. Відмічається зростання малонового діальдегіду та карбонільних груп білків. Також гіпергомоцистеїнемія зумовлює розвиток цитолізу кардіоміоцитів, підвищення в крові рівнів АСТ та КФК. Автором доведена стать-

специфічність зазначених змін. У чоловіків негативний вплив виражений більше, що пов'язано з підвищеною базальною продукцією в них АФК та високою активністю процесів пероксидації [39].

Дані наукової літератури свідчать, що гомоцистеїн здатен спричиняти розвиток неалкогольної жирової хвороби печінки. Крім того, на фоні цукрового діабету 2-го типу та підвищеного рівня гомоцистеїну виникають умови для ураження тканини печінки. Автори зазначають, що тривалий прийом цукрознижуючих засобів стає причиною гіпергомоцистеїнемії, внаслідок недостатності вітамінів В12 та В9. Наслідком цього є порушення процесу реметилування гомоцистеїну і відповідно ще більшого зростання його в організмі [50, 51].

Таким чином, гіпергомоцистеїнемія чинить негативний вплив на організм, зумовлюючи ураження всіх органів та систем і призводить до порушення гомеостазу внаслідок неможливості підтриманнями ними функцій на належному рівні. Наукова спільнота активно займається вивченням ролі гомоцистеїну в патогенезі численних захворювань. Проте, до сьогоднішнього часу у вітчизняній літературі наявні лише незначні дані з приводу впливу його на структуру та функції органів імунного захисту, зазначені нижче.

Лімфоцити експресують на своїй поверхні NMDA-рецептори, здатні взаємодіяти з гомоцистеїном. Під його впливом в клітинах збільшується кількість АФК, вміст Ca2+ та АТФ. Крім того, гіпергомоцистеїнемія стимулює продукцію лімфоцитами IFN-γ і TNF-α, задіюючи протеїнкіназу, НАДФН-оксидазу і NO-синтазу. Наслідком такого впливу є загибель лімфоцитів шляхом апоптозу. Автори зазначають, що в кровоносному руслі постійна стимуляція клітин імунної системи за даних умов призводить до її виснаження [34].

Згідно даних інших авторів, гомоцистеїн взаємодіє з інотропними рецепторами глутамату, що активуються NMDA. Активація цих рецепторів призводить до посилення входу іонів Ca2+ всередину клітини і зростання

рівня АФК, активації процесів перекисного окислення ліпідів і апоптозу лімфоцитів. Слід зазначити, що блокада NMDA-рецепторів Т-клітин гомоцистеїном пригнічує синтез мРНК і посилення секреції INF-γ, TNF-α, IL-10. Однократне введення його супроводжується вираженим зниженням числа Т-лімфоцитів і їх субпопуляцій [136]. На думку авторів це обумовлено підвищенням експресії молекул адгезії як до ендотеліоцитів, так і до лімфоцитів, що забезпечує адгезію лімфоцитів до судинної стінки і тим самим, скорочення пулу циркулюючих лімфоцитів. Не виключено, що частина їх елімінує внаслідок активації NMDA-рецепторів з наступним розвитком апоптозу. Однак за умов хронічної гіпергомоцистеїнемії у тварин навпаки було зареєстровано зростання чисельності Т-лімфоцитів за рахунок Т-цитотоксичних. При введенні гомоцистеїну 1 раз на добу протягом тижня у тварин, очевидно, активуються механізми адаптації, що дозволяють інактивувати амінотіол як ксенобіотик. Високі дози гомоцистеїну пошкоджують тканинні структури селезінки, що супроводжується розвитком аутоімунних реакцій, свідченням чого є різке зростання концентрації всіх цитокінів і особливо IL-17A [62].

При впливі гомоцистеїну на лімфоцити в пацієнтів з ІХС виявлено, що в культурі клітин периферичної крові при його зростанні активувались Fas-рецептори Т-хелперів та їх ліганди CD178. Раннім маркером апоптозу була експресія APO 2.7. В подальшому на мембрані клітин з’являлись негативно заряджені фосфоліпіди в основному фосфатидилсерин. При цьому концентрація Bcl-2, що в нормі захищає клітини від апоптозу зменшувалась, призводячи до їх загибелі [1, 2, 3, 4].

На моделі фолат-індукованої гіпергомоцистеїнемії виявлена нестабільність геномної ДНК селезінки щурів, що виражається зниженням показників еластов’язкості і молекулярної маси, а також підвищенням її доступності гідролізу ДНК-азою I та рестриктазою EcoRI [33].

Відомо, що гомоцистеїн здатен залучатись в процеси метаболізму мітохондрій клітин, підвищуючи продукціїю АФК і рівень іонів Ca2+, що

призводить до розладів тканинного дихання і зростання потенціалу мембран органел. Залучаючись до мітохондріального метаболізму Т-лімфоцитів, зумовлює їх перепрограмування. Зазначені зміни в Т-клітинах запускають механізми розвитку стресу ендоплазматичного ретикулума, що в селезінці проявляється підвищенням їх маркерів – p-elF2α, p-PERK, IRE-1α, XBP-1 [90, 141].

Важка гіпергомоцистеїнемія стає причиною запальної диференціації моноцитів в червоному кістковому мозку, зумовлює зростання в плазмі крові рівнів TNF-α, IL-6, продукцію супероксид аніону, IFN-γ. Автор зазначає, що аналогічні процеси за даних умов спостерігаються і в первинних спленоцитах щурів, а причиною є активація гомоцистеїном оксидативного стресу [205].

Підвищений рівень гомоцистеїну спричиняє апоптоз стовбурових клітин червоного кісткового мозку шляхом активації JNK1 (N-термінальна кіназа сімейства міоген-активованих протеїнкіназ) [77].

В літературі є також згадки про те, що гомоцистеїн значно посилює проліферацію В-лімфоцитів в селезінці. Причину даного явища дослідники пов’язують з активацією протеїнкінази С та ядерного фактору каппа В (NF-KB) [207].

Виходячи з вище зазначених даних, гомоцистеїн здатен порушувати функціонування окремих ланок імунної системи шляхом загибелі клітин або їх надмірної гіперстимуляції, що в свою чергу, призводить до виснаження системи в цілому. Проте, і до сьогодні відсутні дані щодо змін структури органів кровотворення та імунного захисту, головним чином селезінки, за умов гіпергомоцистеїнемії. Тому вивчення особливостей морфологічних змін селезінки на світлооптичному та ультраструктурному рівнях при підвищеному рівні гомоцистеїну є актуальним завданням.

РОЗДІЛ 2
ЗАГАЛЬНА МЕТОДИКА Й ОСНОВНІ МЕТОДИ ДОСЛІДЖЕНЬ

2.1. Загальна методика та об’єкти дослідження

Досліди на експериментальних щурах проведені з дотриманням міжнародних рекомендацій про виконання медико-біологічних досліджень з використанням тварин відповідно до «Загальних принципів роботи на тваринах», затвердженими І Національним конгресом з біоетики (Київ, Україна, 2001) і погоджене з положеннями «Європейської конвенції із захисту хребетних тварин, які використовуються в експериментальних та інших наукових цілях» (Страсбург, Франція, 1986) [20]. Комітетом з біоетики Вінницького національного медичного університету ім. М. І. Пирогова затверджено, що робота виконана із дотриманням етичних принципів (протокол № 8 від 17.10.2019 р. і протокол № 4 від 18.05.2023 р.).

Експеримент проведено на 64 білих безпородних щурах-самцях (перманентна вага – 61-335 г), що отримані з віварію Вінницького національного медичного університету ім. М. І. Пирогова. Лабораторні щури знаходились в звичайних умовах віварію з 12-годинним режимом день/ніч, воду і збалансований гранульований корм отримували *ad libitum* відповідно до встановлених норм. Через зазначені умовами дослідження проміжки часу тварин виводили з експерименту, знеживлюючи методом декапітації та використанням тіопенталового наркозу (тіопентал натрію 100 мг/кг в/оч). Процедури, що передбачені експериментом виконували в проміжках часу з 9^{00} до 10^{00}. Загальний стан щурів, кількість спожитого корму та води оцінювали щоденно. Контрольне зважування щурів проводили кожні 7 діб.

Протягом дослідження експериментальних тварин розподіляли на групу контролю та групу досліду (рис. 2.1). Кожна з них поділялась на

підгрупи в залежності від віку, а саме – молоді щури віком 1-2 місяці, дорослі щури – 6-8 місяців, старі щури – 24-26 місяців. Хронічну стійку ГГц моделювали шляхом введення D,L-тіолактон гомоцистеїну гідрохлориду (Acros Organics, Італія) тваринам дослідної групи в дозі 200 мг/кг маси тіла внутрішньошлунково (в/шл) на 1 % розчині крохмального гелю (1 мл /100 г маси щура) 1 раз на добу протягом 8 тижнів. Дані наукової літератури свідчать, що в/шл введення такої дози тіолактону гомоцистеїну забезпечує зростання рівня його в крові щурів більше, ніж у 2 рази та не спричиняє загибелі їх за умов тривалого введення. Щурам групи контролю в/ш вводили 1 % розчин крохмального гелю (1 мл /100 г маси щура) 1 раз на добу упродовж 8 тижнів.

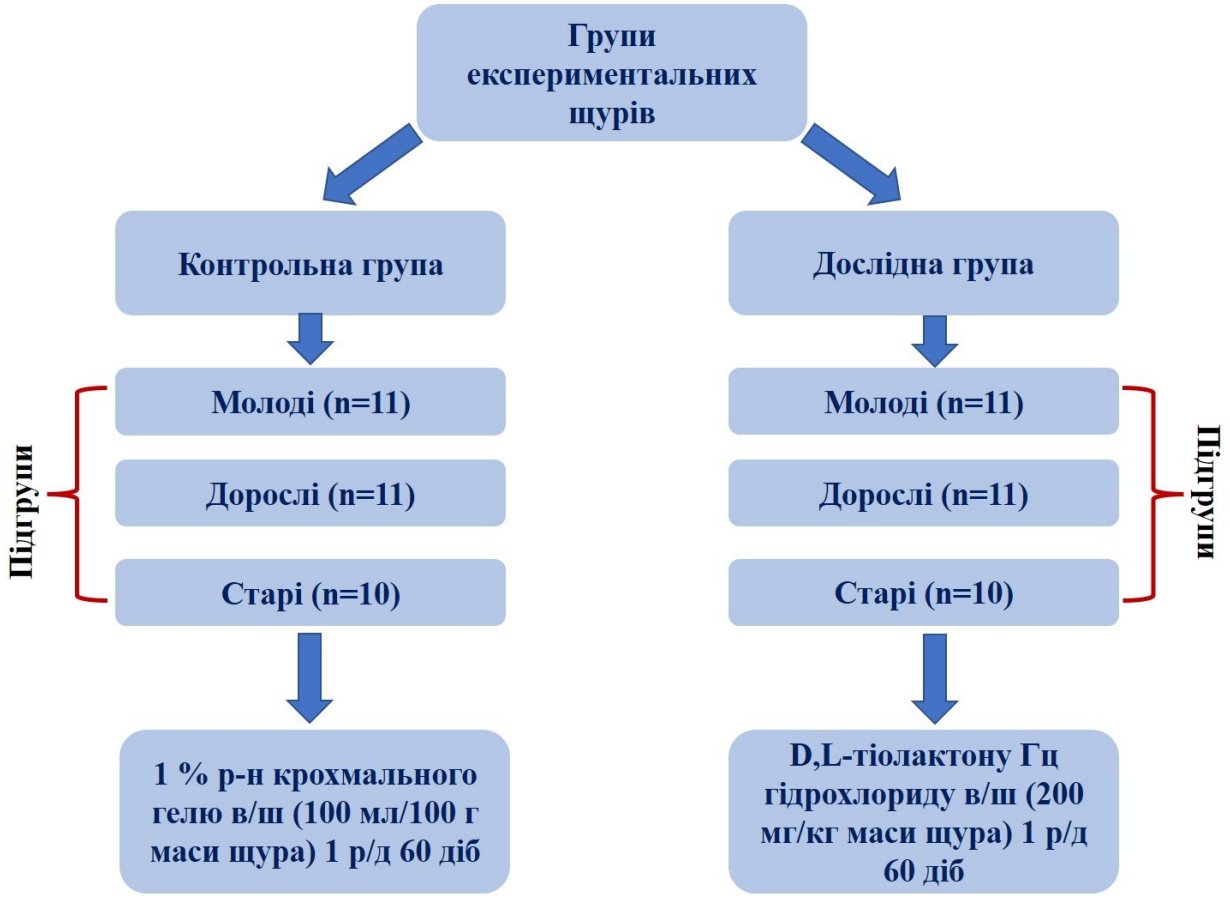

Рис. 2.1. Загальний дизайн дослідження з розподілом тварин на групи.

2.2. Методи дослідження

2.2.1. Лабораторні та біохімічні.

Реактиви і обладнання. Під час дослідження нами використовувались такі реактиви: тіобарбітурова кислота, 2,4-динітрофенілгідразин, кверцитин, трихлороцтова кислота, феротіоціанат амонію, казеїн, NaOH, 0,05 М (pH=7,4) фосфатний буфер, етилендіамінтетраоцтова кислота (ЕДТА), фенілметилсульфонілфторид (PMSF).

Крім того, додатково використано наступні реактиви: 0,05 М Трис-HCl буфер (pH=7,4), Tween-20, сухе молоко, Бредфорд розчин, H_2O_2; первинні антитіла для матричних металопротеїназ; поліклональні анти-кролячі антитіла коньюговані з пероксидазою хрону, субстрат для пероксидази хрону о-фенілендіамін (OPD) виробництва фірми «Sigma», США.

До переліку обладнання входили: набір «Homocysteine EIA» (Axis-Shield, Англія), автоматичний аналізатор STAT FAX 303 / PLUS, спектрофотометр СФ-26, імуноферментний набір «Rat TGF beta 1 Platinum ELISA» (eBioscience, Австрія), набір СРБ-ИФА-БЕСТ (Вектор-Бест, РФ), апарат для препаративного вертикального диск-електорофорезу (BioRad, США), центрифуга СМ-6М «ELMI»; центрифуга Allegra 64R «Beckman Coulter»; мікропланшетний рідер виробництва фірми «BioTec» США; спектрофотометр «Smart Spec Plus» виробництва фірми «BioRad», США; автоматичні піпетки та дозатори «Humapette»; магнітні мішалки, піпетки автоматичні, термостати і т.д. є продукцією фірм, що працюють згідно стандарту ISO 9001; пластиковий лабораторний посуд (планшети для імуноферментного аналізу; планшети з несорбуючою поверхнею; еппендорфи, пробірки та інше отримано від фірми Sente-Lab; скляний лабораторний посуд (колби, стакани, пробірки, циліндри та інше) фірми Simax.

Біохімічні дослідження проводились на базі кафедри біологічної та загальної хімії і науково-дослідної клініко-діагностичної лабораторії Вінницького національного медичного університету ім. М. І. Пирогова (свідоцтво № 04915 МОЗ України про атестацію), а також кафедри біохімії ННЦ «Інститут біології та медицини» КНУ імені Тараса Шевченка.

Методика забору і приготування зразків матеріалу для дослідження. Кров у щурів забирали при проведенні декапітації, далі її центрифугували при 1500 g 20 хв і температури 18-22 ^{o}C, відбирали аліквоти сироватки крові в пробірки Eppendorf та до моменту виконання власне досліджень зберігали при температурі -20 ^{o}C.

Селезінку видаляли, перфузували холодним 1,15 % розчином калію хлориду, гомогенізували в скляному гомогенізаторі з тефлоновим пестиком в середовищі 1,15 % калію хлориду (співвідношення 1:3) при 3000 об/хв. протягом 5 хв. Гомогенати центрифугували 30 хв. при 600 g, відбирали аліквоти постядерного супернатанту в пробірки Eppendorf та зберігали при температурі -20 ^{o}C.

Рівні гомоцистеїну в сироватці крові досліджували за допомогою набору «Homocysteine EIA» (Axis-Shield, Англія), використовуючи оригінальні інструкції фірми-виробника. Принцип методики полягає в наступному: зв'язаний з білками плазми гомоцистеїн відновлюється до вільного гомоцистеїну, який згодом перетворюється в SAH. Вміст SAH в зразках визначався методом ІФА. В лунки планшетів, на стінках яких адсорбовані антитіла до SAH, додавали по 25 мкл стандартних розчинів (з відомими концентраціями SAH), контрольних проб та проб сироватки крові, 200 мкл моноклональних анти-SAH-антитіл. Інкубували 30 хв. при 18-25 ^{o}C. Лунки відмивали від надлишку незв'язаних реагентів, вносили в них 100 мкл ферменту та інкубували ще 20 хв. при 18-25 ^{o}C для утворення на твердій фазі комплексу АТ-АГ-АТ-ензим. Потім лунки знов відмивали від надлишку незв'язаних реагентів і вносили 100 мкл субстратного розчину, який реагує зі зв'язаним на твердій фазі ензимом з утворенням забарвленої речовини,

інкубували 10 хв. при 18-25 °С. Реакцію зупиняли 100 мкл стоп-розчину і фотометрували при 450 нм (диференційний фільтр 630 нм) на автоматичному аналізаторі STAT FAX 303/PLUS. Чутливість набору складає <1,0 мкмоль/л, коефіцієнт варіації <10 %.

Рекомендована інструкцією інтерпретація діапазону рівнів гомоцистеїну така: низький рівень – 5,6-8,4 мкмоль/л, середній – 10,0-15,0 мкмоль/л, високий – 20,0-30,0 мкмоль/л.

Вміст малонового діальдегіду (МДА) визначали за реакцією з тіобарбітуровою кислотою. При нагріванні в кислому середовищі МДА утворює з тіобарбітуровою кислотою забарвлений комплекс червоного кольору з максимумом свілопоглинання при 535 нм. Для розрахунків використовували молярний коефіцієнт екстинції – $1{,}56\times10^{5}$ $см^{-1}$ $М^{-1}$.

Рівні карбонільних груп протеїнів визначали за реакцією з 2,4-динітрофенілгідразином [9]. При окисненні протеїнів в аліфатичних амінокислотах утворюються карбонільні групи, а вони за умов взаємодії з 2,4-динітрофенілгідразином формують фенілгідразони з певним спектром поглинання на довжині хвилі 490 нм. До 0,1 мл гомогенату селезінки додавали 0,5 мл 0,5 М HCl, 0,2 мл 0,2 % розчину 2,4-динітрофенілгідразину у 0,8 М HCl. Суміш інкубували 10 хв. при 20 °С, осаджували протеїни 0,3 мл 10 % розчину CCl_3COOH, центрифугували 10 хв. при 3000 об/хв. Осад два рази промивали 1,0 мл 5 % розчину CCl_3COOH, центрифугували 10 хв. при 3000 об/хв. До осаду протеїнів додавали 1 мл 0,9 % розчину NaCl і 1 мл 5 % розчину NaOH. Інкубували 20 хв. при 20-22 °С. Фотометрію проводили на довжині хвилі 490 нм.

Активність СОД оцінювали за ступенем інгібування окиснення кверцетину.

Рівні молекул середньої маси (МСМ) в сироватці крові та гомогенатах селезінки експериментальних тварин визначали за методом Ліфшиць Р. І. До 0,2 мл плазми крові (гомогенату) додавали 1,8 мл 10 % розчину трихлороцтової кислоти, центрифугували при 3000 об/хв. 30 хв., відділяли

супернатант. До 0,5 мл супернатанту додавали дистильовану воду у співвідношенні 1:10, визначали оптичну щільність на довжині хвилі 254 нм (катаболічний пул $МСМ_1$) та 280 нм (анаболічний пул $МСМ_2$) на спектрофотометрі СФ-26. Результати досліджень надаються в умовних одиницях, які відповідають показникам оптичної щільності.

Вміст загальних фосфоліпідів в гомогенатах селезінки досліджували екстракційно-фотометричним методом за утворенням гідрофобного комплексу з феротіоціанатом амонію [56].

Рівні TGFβ визначали методом ІФА з використанням набору «Rat TGF beta 1 Platinum ELISA» (eBioscience, Австрія), користуючись інструкцією фірми-виробника. Зразки сироватки крові до ІФА дослідження готували таким чином: до 20 мкл сироватки крові додавали 920 мкл буферного розчину (PBS, 1 % Tween 20, 10 % BSA), 30 мкл 1 М HCl, перемішували, інкубували 60 хв. при кімнатній температурі, нейтралізували додаючи 30 мкл 1 М NaOH та перемішували.

В лунки планшетів, на стінках яких адсорбовані антитіла до TGFβ, додавали по 80 мкл буферного розчину, 20 мкл стандартних розчинів (з відомими концентраціями TGFβ – 0; 31,3; 62,5; 125; 250; 500; 1000; 2000 пг/мл), контрольних проб та проб сироватки крові, герметизували адгезивною плівкою, інкубували 2 год. при 18-25 ^{o}C на шейкері. Лунки відмивали від надлишку незв’язаних реагентів, вносили в них 100 мкл кон’югату антитіл до TGFβ з біотином, герметизували адгезивною плівкою, інкубували 1 год. при 18-25 ^{o}C. Далі лунки знов відмивали від надлишку незв’язаних реагентів і додавали 100 мкл ензимного кон’югату (стрептавідин-пероксидаза хріна), герметизували адгезивною плівкою, інкубували 30 хв. при 18-25 ^{o}C. Лунки відмивали від надлишку реагентів, вносили 100 мкл хромогену – тетраметилбензидину (ТМВ-субстрату), інкубували 30 хв. при 18-25 ^{o}C в темному приміщенні, реакцію зупиняли 100 мкл стоп-розчину, а фотометрію проводили при довжині хвилі 450 нм (диференційний фільтр 630 нм) на автоматичному аналізаторі STAT FAX

303/PLUS. Коефіцієнт варіації складає <10 %, аналітична чутливість методу – 7,8 пг/мл TGFβ. При обчисленні результатів нами враховувався фактор розведення проб.

С-реактивний білок (СРБ) в сироватці крові визначали методом ІФА. Чутливість набору складає ≤0,05 мг/л, а коефіцієнт варіації <10 %. Дослідження проводилось на автоматичному аналізаторі STAT FAX 303/PLUS при довжині хвилі 450 нм (диференційний фільтр 630 нм).

Вивчення загальної протеолітичної активності. Загальну активність протеїназ у гомогенеатах селезінки аналізували методом визначення казеїнолітичної активності в модифікації. 500 мкл гомогенату тканин доводили 0,05 М (pH 7,4) фосфатним буфером до об'єму 1 мл. Перемішували та додавали 1 мл 4 % казеїну. Потім інкубували протягом 30 хв. у термостаті при +37 ^{0}С. Реакцію зупиняли додаванням 3 мл 15 % ТХО з послідуючим центрифугуванням при 2000 об/хв. 30 хв. Надосадову рідину відбирали та визначали екстинцію при довжині хвилі 280 нм. Контрольний зразок складався з суміші казеїну, відповідного фосфатного буфера і ТХО у однакових співвідношеннях. Казеїнолітичні одиниці обчислюються за формулою:

$$К.о/1мг.білка = \Delta E_{280} \times К/А, \quad (2.1)$$

де ΔЕ – Е холостої проби - Е досліджуваної проби; К – 1,3; А – кількість білка в пробі (мг).

% інгібування визначаємо за формулою:

$$[1 - (E_2 / E_1)] \times 100\ \%, \quad (2.2)$$

де E_2 – значення оптичної щільності проби за присутності інгібітора; E_1 – значення оптичної щільності проби без інгібітора.

Для приготування 4 % казеїну підготовлений реактив масою 4 г розчиняли в 80 мл 0,05 М фосфатного буфера pH 7,4 і 1,6 мл 1 М NaOH. Суміш залишали при кімнатній температурі на 40 хв. для набухання. Далі кип'ятили 15 хвилин на водяній бані. Після охолоджували, pH розчину казеїну доводили до 7,4 1 М NaOH та доводили об’єм до 100 мл фосфатним буфером.

Визначення рівнів ММР у гомогенатах селезінки щурів. Дослідження вмісту ММР у гомогенатах селезінки проводили за допомогою методу ІФА у 96-лункових мікропланшетах із поглинаючою здатністю згідно стандартної методики для розчинних білків [48]. Антиген розводили за допомогою 0,05 М Трис-HCl-буфері, pH 7,4 до концентрації 1 мкг/мл та інкубували в лунках планшетів при температурі 4 ºС упродовж ночі. Після інкубації, для видалення антигену, що не зв’язався, лунки промивали буфером для іммобілізації. Блокування неспецифічних місць зв’язування проводили методом інкубації з 5 % розчином знежиреного молока протягом однієї години при 37 ºС. Після інкубації лунки відмивали робочим буфером з вмістом 0,1 % Tween-20 та інкубували з розчином первинних антитіл для матричних металопротеїназ, розведення яких було 1:3000 впродовж однієї години при 37 ºС. Потім проводили відмивку робочим буфером з 0,1 % вмістом Tween-20 та інкубували з вторинними антитілами, кон’югованими з пероксидазою хрону (розведення 1:3000) одну годину при 37 ºС. Після закінчення інкубації лунки ще раз відмивали буфером з вмістом 0,1 % Tween-20 та інкубували з субстратом о-фенілендиаміну (OPD), концентрацією 0,4 мг/мл розведеному у 0,05 М фосфатно-цитратному буфері з додаванням 30 % H_2O_2 для візуалізації зв’язування вторинних антитіл. Пероксидазну реакцію зупиняли шляхом додавання 100 мкл 1 М H_2SO_4 через 10 хв. Оптичне поглинання вимірювали на довжині хвилі 492 нм за допомогою мікропланшетного спектрофотометра.

Дослідження кількісного вмісту білка. Кількість білка визначали методом Bradford [75]. Останній полягає в здатності барвника Кумасі

діамантово-синього G-250 змінювати забарвлення при зв'язуванні з білком, при цьому максимум поглинання зміщується відповідно з 465 до 595 нм. За даних умов концентрація барвника, що зв'язалась з білком прямопропорційна кількості білку в пробі.

Для визначення концентрації білка до проби додавали 30 % розчин NaOH, дистильовану воду та робочий розчин реактиву Бредфорд. Для приготування робочого розчину змішували стоковий розчин реактиву, 95 % етанол і 88 % ортофосфорну кислоту у співвідношенні 2:1:2 та доводили водою до об'єму 100 мл. До складу стокового розчину входили 10 мл 95 % етанолу, 20 мл 88 % ортофосфорної кислоти та 35 мг кумасі діамантового синього. Інтенсивність забарвлення, яке утворювалось через 2-5 хв., вимірювали спектрофотометрично на довжині хвилі 595 нм проти контролю, який замість проби містив дистильовану воду. Концентрацію білка у досліджуваному зразку визначали за калібрувальним графіком і виражали у мг/мл.

Приготування проб для електрофорезу. Для отримання якісної інформативної картини у поліакриламідному гелі (ПААГ) використовують метод концентрування зразків за допомогою ТХО. Для цього зразки в мікропробірках змішують з 55 % ТХО у співвідношенні 1:1 і залишають на 10 хв. Після центрифугування протягом 5 хв. при 10 000 g зливають надосадову рідину і додають 0,5 мл ацетону на пробу та знову центрифугують. Процедуру з ацетоном повторюють 2-3 рази, після цього зразки залишають на ніч для випаровування залишків ацетону.

Після випаровування зразки розчиняють у буфері для електрофорезу, що містить 0,01 М трис-HCl буфер, pH 6,8, 2 % додецилсульфат натрію, 10 % сахарозу та 0,01 % бромфенолового синього, у співвідношенні 1:1. Для диск-електрофорезу зразки прогрівали протягом 2 хв., в свою чергу проби для ензим-електрофорезу нагріванню не піддавали.

Диск-електрофорез в поліакриламідному гелі за присутності додецилсульфату натрію. Для отримання електрофореграми проводили

диск-електрофорез за методом Леммлі. Камера для вертикального електрофорезу є пластиковим резервуаром з анодними та катодними буферними відсіками, в яких містяться відповідні електроди (Bio-Rad laboratories inc., 2015). Для дослідження готували пластини гелю товщиною 1 мм, застосовували 12 % ПААГ в якості гелю для розділення макромолекул, а також використовували 4 % ПААГ в якості гелю для концентрації досліджуваних зразків. Для проведення електичного струму через електроди в камері для форезу готували електродний буфер, який містив Tris, гліцин та додецилсульфатнатрію (ДСН).

Гель для розділення макромолекул (12 % ПААГ) додавали між двома зафіксованими в положенні скельцями, які були закріплені бортами внизу і по бокам. Після внесення гелю очікували 1 год до повної полімеризації останнього. Зразки, які містять білки поміщали у лунки, сформовані в ПААГ для концентрації, котрий вносили над гелем для розділення, в якому вже відбулась полімеризація. Електроди камери для вертикального електрофорезу (матеріал – платина) підключали до гнізда джерела живлення PowerPac Basic Power Supply (Bio-Rad). При проведенні досліду застосовували силу струму 19 мА в час проходження білкового вмісту зразків через гель для концентрації. В фазі проходження білкового вмісту зразків через гель для розділення – застосовували силу струму 38 мА (Bio-Rad laboratories inc., 2015).

Після завершення зазначених процесів, отриманий гель забарвлювали розчином Кумасі G-250 (0,125 %), що містить 96 % етанол, ізопропанол, а також концентровану оцтову кислоту. Далі пластину гелю промивали в 8 % розчині оцтової кислоти протягом години. За допомогою камери CANON IXUS 185 фотографували в цифровому форматі. Досліджені зразки аналізували, використовуючи програмне забезпечення від лабораторії TotalLab – CLIQS Gel Image Analysis Software.

Аналіз фракції пептидного пулу методом хроматографії, що поділяє за розмірами. Для розділення фракції пептидного пулу використовували

хроматографію, що розподіляє за розміром. Аліквоти об'ємом в 1 мл наносили на колонку з сефадексом Ж 15 в 0,05 М Тріс-HCl буфері, pH 7,4, з додаванням 130 мМ NaCl. Стабільна швидкість нанесення складала 0,5 мл/хв. Для калібрування колонки використовували стандартні маркерні речовини з відомою молекулярною масою.

2.2.2. Гістологічні.

Для світлооптичного дослідження відбирали шматочки селезінки у завчасно зважених тварин всіх груп. Відібрані зразки фіксували в 10 % розчині формаліну, при цьому тривалість даного процесу не перевищувала 1 – 2 доби. Зазначений фіксатор попереджує процеси ауторозщеплення та стабілізує клітини і тканини для їх подальшої обробки, та використання в процедурах забарвлення. Наступним етапом було проведення дегідратації зразків в спиртах зростаючої концентрації та заливка в парафінові блоки. З готових блоків виготовляли зрізи товщиною 4-5 мкм, які забарвлювали гематоксиліном і еозином. Гістологічні препарати вивчали за допомогою світлового мікроскопа SEO SCAN та фотодокументували за допомогою відеокамери Vision CCD Camera з системою виводу зображення з гістологічних препаратів.

2.2.3. Гістохімічні.

Для вивчення динаміки компенсаторно-пристосувальних процесів селезінки при гіпергомоцистеїнемії особливий інтерес представляє дослідження ключового ферменту циклу трикарбонових кислот – сукцинатдегідрогенази. Гістохімічно виявляли цей мітохондріальний фермент за методом Нахласа. Ці дослідження здійснювали на зрізах, виготовлених в мікротом-кріостаті з нефіксованої тканини та використанням нітро-синього тетразолю. Осад у вигляді гранул диформазану синього кольору свідчив про наявність і локалізацію ензима.

Для вивчення особливостей накопичення глікогену в клітинах селезінки зрізи забарвлювали за допомогою реактиву Шиффа, після попередньої обробки йодною кислотою (PAS-реакція) в модифікації Шабадаша.

2.2.4. Електронно-мікроскопічні.

Для проведення субмікроскопічних досліджень селезінки експериментальних щурів забирали зразки органу розміром 1 мм та фіксували в 1 % розчині чотирьохокису осмію за Колфільдом. Далі проводили зневоднення у спиртах зростаючої концентрації (70 %, 80 %, 90 %, 100 %) та ацетоні. Отриману суміш заливали в епон-аралдит, відповідно до стандартних методик. З блоків виготовляли напівтонкі зрізи, які забарвлювали толуїдиновим синім і за Хаят. Після попередньої орієнтації на напівтонких зрізах на ультратомах LKB III (Швеція) та Reihart (Австрія) виготовляли ультратонкі зрізи, які контрастували 2 % розчином уранілацетату та цитратом свинцю. Препарати досліджували та фотографували під електронним мікроскопом ПЕМ-125К при збільшеннях в 4–10 тисяч раз.

2.2.4. Статистичного аналізу.

Статистичну обробку отриманих результатів досліджень проводили, використовуючи комп’ютерні програми Origin 7.0, TotalLab 2.01 та Microsoft Excel. Оцінювали середні значення показників та їх похибку. Достовірними вважали відмінності при $p<0,05$.

РОЗДІЛ 3
БІОХІМІЧНІ ЗМІНИ СЕЛЕЗІНКИ ЩУРІВ РІЗНОГО ВІКУ ЗА УМОВ ГІПЕРГОМОЦИСТЕЇНЕМІЇ

Гіпергомоцистеїнемія – патологічний стан, для якого характерний підвищений рівень гомоцистеїну в крові. Основною причиною розвитку захворювання є генетично обумовлені дефекти на рівні ферментів та кофакторів, що залучені у метаболізм гомоцистеїну. Окрім генетично детермінованих дефектів, гіпергомоцистеїнемія може бути спричинена невідповідністю між дієтою та потребами організму, зокрема дефіцитом певних вітамінів, негативним впливом способу життя, шкідливими звичками, а також бути наслідком застосування деяких лікарських засобів. На сьогодні накопичений значний масив даних, що вказує на існування позитивної кореляції між підвищеним рівнем гомоцистеїну в плазмі крові пацієнтів та ризиком розвитку серцево-судинних, нейродегенеративних захворювань та злоякісних новоутворень [113]. Зростання рівня гомоцистеїну також спостерігається при старінні організму – рівень гомоцистеїну в крові статистично збільшується кожні десять років починаючи з 60 років. Беручи до уваги результати робіт низки авторів [117, 131], а також наших власних досліджень [156, 158], можна зробити висновок щодо комплексного впливу підвищених рівнів гомоцистеїну, який реалізується на рівні багатьох органів та систем. Незважаючи на значну кількість публікацій з проблематики патогенезу гіпергомоцистеїнемії, точні механізми, за допомогою яких відбувається реалізація негативних ефектів надлишку гомоцистеїну, залишаються до кінця не з’ясованими. Є певні фрагментарні дані щодо впливу гомоцистеїну на окремі органи чи системи, проте вони потребують узагальнення та доповнення, що актуалізує проведення додаткових досліджень для з'ясування патофізіології гіпергомоцистеїнемії. Безсумнівно, протеоліз є одним з фундаментальних процесів, що лежать в основі багатьох

життєвих функцій, а відтак, його порушення, що можуть виражатися в надмірній активації або, навпаки, у пригніченні активності протеолітичних ферментів, є одним із пускових механізмів розвитку різних патологій.

Оскільки селезінка є органом імунної системи, що бере участь у активації та контролі імунних реакцій, доцільним є дослідження, спрямовані на з'ясування функціонального стану селезінки за гіпергомоцистеїнемії. Подібні дослідження є необхідними з огляду на той факт, що у багатьох випадках патології, асоційовані із накопиченням гомоцистеїну, супроводжуються порушенням у функціонуванні імунної системи. З іншого боку, інтенсивна проліферація імунокомпетентних клітин є однією з можливих причин зростання рівня гомоцистеїну. Згідно досліджень Schroecksnadel et al. [165] імунна відповідь Th1-типу сприяє розвитку гіпергомоцистеїнемії і може бути основною детермінантою прогресування захворювання. Qin Zhang et al. [155] показали, що активні форми кисню, які утворюються в результаті самоокислення гомоцистеїну, беруть участь в індукції проліферації В-лімфоцитів.

Отже, завданням цього етапу роботи було дослідити активність різних протеаз – серинових, металозалежних, цистеїнових та аспарагінових – у селезінці щурів з експериментальною гіпергомоцистеїнемією. Також було досліджено вміст матриксних металопротеїназ, серинових протеаз та цитокінів. Згідно з отриманими нами результатами, гіпергомоцистеїнемія спричиняє порушення протеолітичного балансу в селезінці, про що насамперед свідчить зростання загальної протеолітичної активності (табл. 3.1). Так, активність була вищою в 1,54, 1,37 та 1,76 рази у селезінці щурів груп № 1, № 2 та № 3 порівняно зі значеннями у відповідних контрольних групах. Як бачимо, найбільш виражені зміни спостерігалися у групі старих тварин. Варто відмітити, що у селезінці щурів контрольної групи для групи № 3 значення загальної протеолітичної активності було нижче, ніж у контролі для груп № 1 та № 2 (див. табл. 3.1). Це може бути пов'язано з

віковими змінами клітинного метаболізму, а саме з фізіологічним зниженням інтенсивності протеолізу з віком.

Таблиця 3.1

Розподіл протеолітичної активності у селезінці щурів з гіпергомоцистеїнемією (M±m, n=10)

Показники	Група #1		Група #2		Група #3	
	Контроль	Гомоцистеїн	Контроль	Гомоцистеїн	Контроль	Гомоцистеїн
	ум.од/г тканини					
Загальна протеолітична активність	6,13±0,30	9,45±0,47*	8,14±0,40	11,17±0,55†	4,01±0,20	7,07±0,34‡
Металозалежні ферменти	4,91±0,23	6,30±0,30*	5,48±0,27	7,06±0,35†	2,99±0,13	4,73 ±0,21‡
Серинові протеази	1,14±0,05	2,41±0,12*	2,25±0,11	3,18±0,15†	0,88±0,04	2,19±0,11‡
Цистеїнові та аспартильні протеази	0,08±0,004	0,74±0,03*	0,41±0,02	0,93±0,04†	0,14±0,007	0,15±0,007

Примітки: * – p<0.05 різниця достовірна порівняно з контролем для групи #1; † – p<0,05 різниця достовірна порівняно з контролем для групи #2; ‡ – p<0,05 різниця достовірна порівняно з контролем для групи #3.

Для того, щоб з'ясувати внесок протеаз з різною будовою каталітичного центру у порушеннях протеолітичного балансу, було визначено протеолітичну активність за присутності в інкубаційному середовищі деяких інгібіторів протеаз, зокрема, ЕДТА та ПМСФ, які є інгібіторами металозалежних та серинових протеаз відповідно. Було виявлено, що активність металозалежних ферментів у селезінці щурів 1-ї та 2-ї груп зростала в 1,28 рази, а в селезінці щурів 3-ї групи – у 1,58 рази. Підвищення активності серинових протеаз, більш виражене, ніж у випадку металозалежних ферментів, було виявлено у селезінці тварин всіх

експериментальних груп. Так, у щурів групи № 1 активність серинових протеаз зросла у 2,1 рази; у щурів групи № 2 – у 1,4 рази, а у щурів групи № 3 – у 2,4 рази. Визначення активності, опосередкованої цистеїновими та/або аспарагіновими протеазами, виявило достовірне зростання цього показника у селезінці тварин групи № 1 – активність у 9,2 рази перевищувала значення у селезінці тварин контрольної групи. У той же час активність, опосередкована цистеїновими та/або аспарагіновими протеазами, залишалась на рівні відповідного контролю в селезінці щурів групи № 3 (див. табл. 3.1).

Для з'ясування можливих причин підвищення активності протеаз у щурів з гіпергомоцистеїнемією надалі визначали вміст металозалежних ферментів, а саме матриксних металопротеаз та серинових протеаз. Наші результати (табл. 3.2) показали, що гіпергомоцистеїнемія супроводжується значним зростанням рівня серинових протеаз у селезінці щурів.

Таблиця 3.2

Вміст загального білка, матриксних металопротеаз, тканинного інгібітору матриксних протеаз та вміст серинових протеаз у селезінці щурів з гіпергомоцистеїнемією (M±m, n=10)

Показники	Група #1		Група #2		Група #3	
	Контроль	Гомоцистеїн	Контроль	Гомоцистеїн	Контроль	Гомоцистеїн
Загальний білок	мг/г тканини					
	23,13±3,57	44,72±11,37*	18,83±2,41	38,60±11,85†	19,75±6,93	33,65±7,29‡
Серинові протеази	мг/г тканини					
	0,28±0,02	0,47±0,12*	0,11±0,04	0,37±0,12†	0,34±0,01	0,68±0,09‡
Матриксні металопротеази	ум.од/г тканини					
MMP-1	0,20±0,01	0,24±0,02	0,24±0,01	0,29±0,01	0,26±0,01	0,34±0,01‡
MMP-2	0,35±0,03	0,35±0,02	0,43±0,03	0,33±0,01†	0,39±0,01	0,31±0,02‡
MMP-3	0,20±	0,22±	0,30±	0,23±	0,29±	0,21±

	0,03	0,04	0,06	0,02†	0,01	0,01‡

Продовження табл. 3.2.

MMP-10	0,28± 0,04	0,27± 0,03	0,41± 0,04	0,27± 0,01†	0,42± 0,03	0,19± 0,02‡
MMP-8	0,25± 0,01	0,20± 0,02	0,28± 0,01	0,22± 0,01†	0,31± 0,01	0,21± 0,02‡
TIMP-1	0,33± 0,02	0,34± 0,04	0,49± 0,04	0,37± 0,01†	0,51± 0,02	0,38± 0,01‡

Примітки: * – p<0.05 різниця достовірна порівняно з контролем для групи #1; † – p<0,05 різниця достовірна порівняно з контролем для групи #2; ‡ – p<0,05 різниця достовірна порівняно з контролем для групи #3.

Найбільш виражені зміни було виявлено у щурів групи № 2 – рівень серинових протеаз складав 0,37±0,12 мг/г тканини у порівнянні з 0,11±0,04 мг/г тканини у селезінці тварин контрольної групи. Зростання рівня серинових протеаз відбувалося на тлі підвищення рівня загального білка – рівень загального білка зростав у 1,9, 2,1 та 1,7 рази у селезінці щурів 1-ї, 2-ї та 3-ї груп відповідно. Навпаки, рівні ММП-2, -3, -8 та -10, а також ТІМП-1 були значно знижені в селезінці щурів груп № 2 та № 3 (див. табл. 3.2). У той же час, рівні MMP-2, -3, -10 та TIPM-1 знаходилися в межах контрольних величин у селезінці щурів групи № 1 (див. табл. 3.2). Слід зазначити, що в селезінці щурів всіх експериментальних груп було виявлено підвищення рівня лише ММП-1 – у 1,2 рази у щурів груп № 1 та № 2 та в 1,3 рази – у щурів групи № 3 (див. табл. 3.2).

Для того щоб з’ясувати, чи призводить гіпергомоцистеїнемія до розвитку запального процесу у селезінці було проаналізовано цитокіновий профіль органу. Нами не було виявлено підвищення рівня про- та протизапальних цитокінів у селезінці щурів із гіпергомоцистеїнемією. Більш того, гіпергомоцистеїнемія викликала достовірне зниження рівнів ІЛ-1b, ІЛ-8, ІЛ-6, ІФН-γ, ІЛ-4 та ІЛ-10 у щурів груп № 2 та № 3 (табл. 3.3). Рівень усіх

досліджуваних цитокінів (крім ІФН-γ) у селезінці щурів групи № 1 не відрізнявся від значень контролю (див. табл. 3.3).

Таблиця 3.3

Вміст цитокінів у селезінці щурів з гіпергомоцистеїнемією (M±m, n=10)

Показники	Група #1		Група #2		Група #3	
	Конт-роль	Гомоцис-теїн	Конт-роль	Гомоцис-теїн	Конт-роль	Гомоцис-теїн
	ум.од/г тканини					
TNF-α	0,26± 0,02	0,26± 0,02	0,27± 0,02	0,26± 0,01	0,28± 0,02	0,29± 0,02
IL-1b	0,19± 0,02	0,19± 0,01	0,28± 0,01	0,20± 0,01†	0,23± 0,02	0,16± 0,01‡
IL-8	0,28± 0,02	0,27± 0,03	0,37± 0,01	0,31± 0,01†	0,33± 0,01	0,24± 0,02‡
IL-6	0,24± 0,03	0,24± 0,02	0,33± 0,01	0,25± 0,01†	0,35± 0,02	0,21± 0,02‡
IFN-γ	0,19± 0,02	0,13± 0,01*	0,21± 0,01	0,15± 0,02†	0,24± 0,01	0,17± 0,01‡
IL-4	0,28± 0,02	0,28± 0,03	0,36± 0,05	0,31± 0,02†	0,32± 0,02	0,25± 0,01‡
IL-10	0,30± 0,01	0,29± 0,03	0,47± 0,01	0,37± 0,03†	0,41± 0,01	0,32± 0,01‡

Примітки: * – $p<0.05$ різниця достовірна порівняно з контролем для групи #1; † – $p<0,05$ різниця достовірна порівняно з контролем для групи #2; ‡ – $p<0,05$ різниця достовірна порівняно з контролем для групи #3.

На сьогодні чіткі механізми, що лежать в основі посилення протеолізу за накопичення гомоцистеїну, достеменно не з’ясовані, проте з огляду на широкий спектр протеаз, активація яких має місце при гіпергомоцистеїнемії, не виключеним є залучення декількох взаємо підсилюючих механізмів. Перш за все, зростання активності протеолітичних ферментів в селезінці щурів з гіпергомоцистеїнемією може бути наслідком посилення синтезу нових молекул ферментів, що частково підтверджується достовірним збільшенням

вмісту білка в селезінці щурів усіх експериментальних груп. У цілому, у літературі з проблематики патогенетичних основ розвитку порушень за гіпергомоцистеїнемією є низка публікацій [188], де встановлено, що експресія деяких генів змінюється у пацієнтів з цим захворюванням, або у осіб з підвищеним рівнем гомоцистеїну. Вплив гомоцистеїну на рівень експресії генів може реалізовуватися через порушення окисно-відновного балансу у відповідь на розвиток оксидативного стресу. З-поміж основних причин виникнення оксидативного стресу за накопичення гомоцистеїну є його аутоокиснення. Цей процес супроводжується утворенням низки активних форм кисню [134], і при значних концентраціях гомоцистеїну, що зазвичай має місце на тлі супутніх метаболічних порушень, спричиняє швидке виснаження антиоксидантної системи, а отже і зсув рівноваги в бік домінування прооксидантних реакцій. Alge-Priglinger et al. [64] в своїх експериментах на культурі клітин пігментного епітелію сітківки людини показали, що окиснювальний стрес призводить до зростання вмісту мРНК для ММР-1 і ММР-3. На підставі цього факту можна припустити, що підвищення рівня ММР-1 у селезінці щурів із гіпергомоцистеїнемією може бути наслідком індукції біосинтезу цього ферменту [103].

З іншого боку, окиснювальна модифікація клітинних білків активними формами кисню, а також їх N-гомоцистеїнілювання гомоцистеїном є сигналом до протеолітичної деградації модифікованих білків з метою запобігання накопиченню молекул з потенційно цитотоксичними, прозапальними, протромботичними властивостями [68, 121]. Варто відмітити, що гомоцистеїнілювання білків, впливаючи на їхні фізико-хімічні властивості та біологічну активність, може викликати утворення антитіл, зокрема, аутоантитіла проти N-гомоцистеїнільованих білків виявляються в плазмі пацієнтів з підвищеним рівнем гомоцистеїну.

Аналізуючи наші результати, можна висунути припущення, що значне підвищення активності серинових протеаз у селезінці тварин із гіпергомоцистеїнемією пов'язано з посиленням синтезу нових молекул

протеаз. Оскільки селезінка містить субпопуляції макрофагів та нейтрофілів, що експресують широкий спектр серинових протеаз [85, 88], зростання вмісту та активності серинових протеаз у селезінці щурів із гіпергомоцистеїнемією може бути свідченням певних змін функціональної активності імунних клітин селезінки.

Незважаючи на те, що значна частина клітинних металозалежних ферментів представлена матриксними металопротеазами, наші результати не дозволяють припустити, що підвищення активності металозалежних ферментів у селезінці щурів із гіпергомоцистеїнемією пов'язано з посиленням біосинтезу ММП-2, ММП-3, ММП-8 та ММП-10. Певною мірою підвищення активності металозалежних ферментів у селезінці щурів із гіпергомоцистеїнемією може бути результатом активації ММП-1, про що свідчить підвищення рівня цього ферменту у селезінці щурів всіх експериментальних груп. У той же час, зниження рівня ключового інгібітору матриксних металопротеаз ТІМП-1 може бути додатковим чинником, що призводить до активації ММП-1 у селезінці щурів груп № 2 та № 3. Слід підкреслити, що оскільки активація ММП-1 часто спостерігається при ангіогенезі та розвитку раку [76, 91] обґрунтованим є проведення більш детальних досліджень функціонального стану селезінки при гіпергомоцистеїнемії.

Враховуючи багаторівневий контроль активності матриксних металопротеаз, що включає як транскрипційну, так і посттранскрипційну складову регуляції активності ферментів, не виключеним є залучення саме постранскрипційних механізмів у зміни активності матриксних металопротеаз у селезінці щурів із гіпергомоцистеїнемією. Так, зокрема, є дані щодо здатності деяких серинових протеаз діяти безпосередньо на молекулу проММП [189], обумовлюючи у такий спосіб їхнє перетворення в активну форму. Активовані ММП, у свою чергу, за каскадним механізмом спричиняють активації решти ММП, що призводить до ампліфікації сигналу активації протеолізу. Більш того, є роботи [69], у яких показано здатність

гомоцистеїну як безпосередньо, а також через сигнальний шлях ERK/MAPK [148] активувати проММП.

Дещо неочікуваними є отримані нами результати щодо відсутності змін у рівні прозапальних цитокінів у селезінці щурів групи № 1 та зниження рівня цих цитокінів у щурів груп № 2 та № 3. Такі результати у цілому не узгоджуються із загальним уявленням про те, що системне запалення є необхідною складовою патогенезу гіпергомоцистеїнемії. На сьогодні є достатній масив робіт [133, 182], що доводять існування тісної кореляції між підвищенням концентрації сироваткового гомоцистеїну та розвитком системного запалення. Саме цитокіни є ключовими молекулами, за допомогою яких опосередковуються негативні ефекти за гіпергомоцистеїнемією, у тому числі й розвиток таких супутніх ускладнень, як атеросклероз та пов'язані з ним тромботичні явища. Нашими попередніми дослідженнями було встановлено наявність запального процесу у серці [158] та щитовидній залозі [160] щурів із гіпергомоцистеїнемією. На відміну від вищевикладеного, результати визначення рівня цитокінів у селезінці щурів із гіпергомоцистеїнемією свідчать про відсутність запальних процесів у селезінці щурів з цією патологією.

Узагальнюючи отримані результати, можна зробити висновок, що гіпергомоцистеїнемія впливає на протеолітичний баланс у селезінці щурів різного віку. Це проявляється у зростанні загальної протеолітичної активності, обумовленої перш за все активацією серинових протеаз, металозалежних ферментів, а також ферментів, що належать до цистеїнових та аспарагінових протеаз. Порушення протеолітичного балансу не пов'язане із підвищенням рівня матриксних металопротеаз, проте може бути наслідком посилення біосинтезу серинових протеаз. Додатковим чинником, що призводить до посилення активності металозалежних ферментів є порушення балансу між ММП-1 та ТІМП-1.

Результати досліджень даного розділу дисертації відображені нами в одній міжнародній статті, що відноситься до міжнародної наукометричної бази Scopus [159] та двох тезах науково-практичної конференції [17, 18].

РОЗДІЛ 4
МІКРОСКОПІЧНА БУДОВА СТРУКТУРНИХ КОМПОНЕНТІВ СЕЛЕЗІНКИ ЩУРІВ РІЗНИХ ВІКОВИХ ГРУП ЗА УМОВ ЕКСПЕРИМЕНТАЛЬНОЇ ГІПЕРГОМОЦИСТЕЇНЕМІЇ

4.1. Морфологічна характеристика селезінки та імунних процесів у молодих щурів контрольної групи

Згідно з даними літератури, окремі відділи в кожному лімфоїдному органі слід оцінювати індивідуально, а для характеристики змін у цих відділах слід використовувати описову, а не інтерпретаційну термінологію [110]. Таким чином, наш опис стану селезінки у контрольній та експериментальних групах щурів різних вікових груп базуються в першу чергу на оцінці таких окремих одиниць, як периартеріальні лімфоїдні піхви, лімфоїдні фолікули, крайова зона та червона пульпа. Ці структури оцінювались, в першу чергу, на предмет зміни розміру та клітинності (кількості клітин та клітинного складу).

Розвиток гермінативних центрів в лімфоїдних фолікулах слід відзначати як посилений або зменшений. Типовими клітинними змінами, які можна спостерігати після зовнішніх впливів, є зміна розміру та щільності периартеріальних піхв та/або маргінальної зони, а також зміна кількості фолікулів із гермінативними центрами [105].

Окрім того, варто відзначити доцільність порівняння ураження будь-якої зі структур селезінки з відповідними контролями, щоб визначити діапазон нормальної гістології та спиратись на певні нормальні ознаки.

Якщо говорити про молодих щурів віком 1-2 місяці, стан їх селезінки, цілком логічно, репрезентує нормальну морфологію стромальних і паренхіматозних елементів.

Строма представлена капсулою – еозинофільні колагенові волокна мають регулярне розташування, поміж них спостерігаються поодинокі сплощені ядра фібробластів (рис. 4.1А). Ознак набряку чи запалення не спостерігається. Оцінка патологічного стану селезінки також включає і оцінку рельєфу поверхні капсули – відсутність зморщок і нерівномірних впинань на ній говорить про стабільну кількість клітин білої і червоної пульпи. Адже характерний фестончастий вигляд поверхні капсули свідчить про зменшення розміру органу внаслідок значної втрати лімфоцитів і еритроцитів. У випадку капсули селезінки молодих щурів з групи контролю, вона має рівну гладеньку поверхню (див. рис. 4.1А). Від капсули в глибину органу відгалужуються трабекули, що також мають всі класичні ознаки щільної сполучної тканини – поодинокі фібробласти, розпластані між колагенових волокон – без розшарувань чи набряків (рис. 4.1Б).

Як відомо, двома основними функціональними зонами паренхіми селезінки є гематогенна червона пульпа та лімфоїдна біла пульпа. При оцінці стану паренхіми селезінки в більшості в першу чергу увагу звертають саме на білу пульпу, адже саме вона піддається реактивнішим і більш виразним змінам під впливом зовнішніх чинників [97].

Біла пульпа підрозділяється на периартеріальні лімфоїдні піхви, фолікули з гермінативними центрами та крайові або маргінальні зони. У молодих тварин групи контролю відзначається типова організація Т- і В-лімфоцитів. Т-клітини утворюють найтемніші ділянки білої пульпи через присутність переважно малих лімфоцитів. Клітини утворюють периартеріальні піхви навколо центральних артерій, які на гістологічних зображеннях мають регулярну округлу форму і стінку, утворену еозинофільними волокнами з присутніми між ними сплощеними ядрами клітин (рис. 4.1В). Т-лімфоцити мають велике гіперхромофільне ядро і при нормальному стані селезінки утворюють суцільну масу клітин майже без просвітів. Другою складовою периартеріальних піхв є розташовані концентричними шарами ретикулярні волокна і сплощені ретикулярні

клітини. Цікаво відмітити наявність серед периартеріальних піхв незначної кількості апоптичних тілець, що не є ознакою патології і свідчить про нормальний перебіг імунних процесів в органі (див. рис. 4.1В).

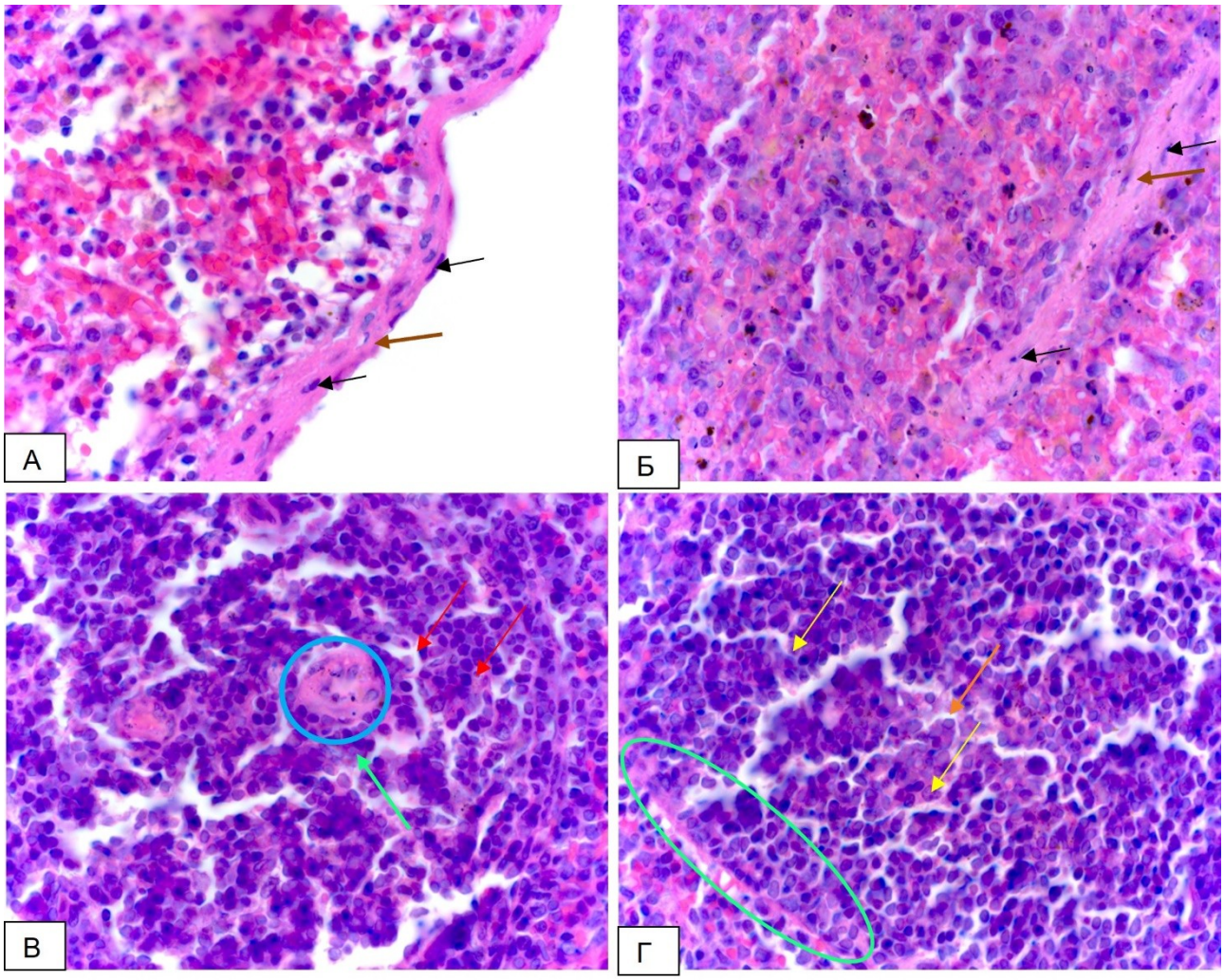

Рис. 4.1. Строма та біла пульпа молодих щурів з контрольної групи. А: колагенові волокна капсули (коричнева стрілка); Б: колагенові волокна трабекул (коричнева стрілка); А, Б: ядра фібробластів (чорні стрілки); В: периартеріальна піхва, утворена Т-лімфоцитами (зелена стрілка); центральна артерія (блакитний овал); апоптичні тільця (червоні стрілки); Г: макрофаги гермінативного центру (помаранчева стрілка), диференційовані плазмоцити (жовті стрілки); маргінальна зона (зелений овал). А, Б, В, Г ×1000.

Другою складовою білої пульпи є фолікули, що мають більші лімфоцити в фолікулярному центрі, який оточений зоною мантії або короною, що складається з малих і середніх лімфоцитів (рис. 4.1Г). Фолікули

можуть містити гермінативні центри, які утворюються при антигенній стимуляції і забарвлюються менш інтенсивно внаслідок присутності меншої кількості клітин, містять макрофаги та апоптотичні В-клітини [187].

Третя складова білої пульпи – крайова, або маргінальна, зона – це унікальна ділянка селезінки, розташована на межі червоної пульпи з периартеріальними піхвами і фолікулами (див. рис. 4.1Г, рис. 4.2А). Багато хто вважає її окремим відділом, а не частиною білої пульпи, вона призначена для скринінгу системного кровообігу на наявність антигенів і патогенів і відіграє важливу роль у процесингу антигенів [145]. Фактично, маргінальна зона утворена різними типами макрофагів та В-клітинами крайової зони. Крім того, багато типів клітин, присутніх в крові, розташовані в маргінальній зоні як прохідні клітини, включаючи лімфоцити та гранулоцити.

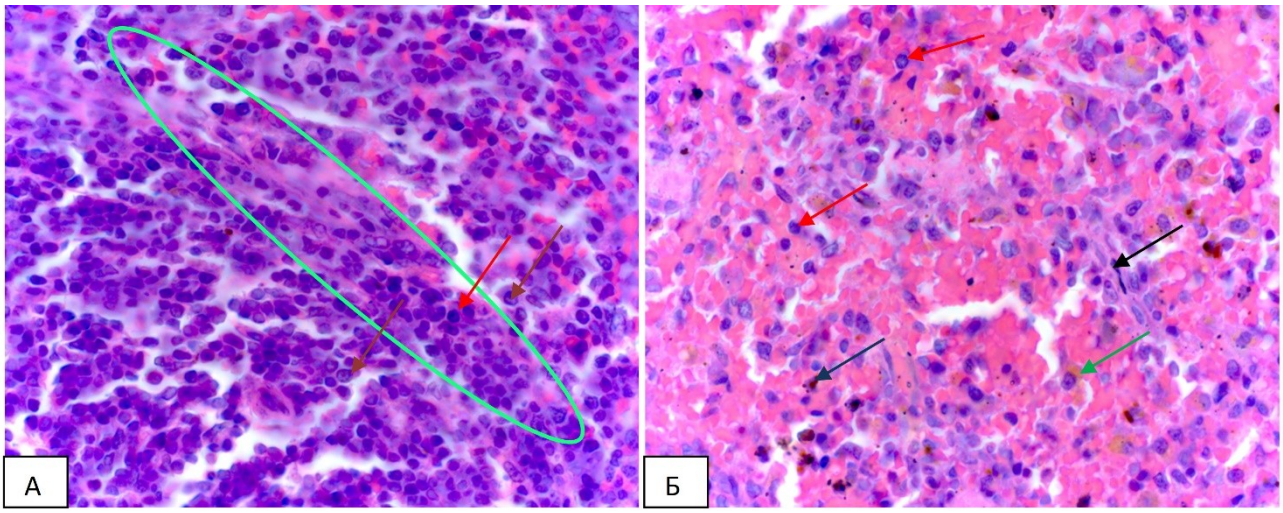

Рис. 4.2. Біла та червона пульпа молодих щурів з контрольної групи. А: маргінальна зона (зелений овал); плазмоцити (коричневі стрілки). Б: ретикулярні клітини (чорна стрілка); макрофаги з гемосидерином (синя стрілка); макрофаги з ліпофусцином (зелена стрілка); А, Б: лімфоцити (червоні стрілки); А, Б ×1000.

Переходом між білою та червоною пульпою є крайова зона, а з’єднання між крайовою зоною та червоною пульпою не завжди чітке (див. рис. 4.2А). ***Червона пульпа*** селезінки у групі контролю складається з тривимірної сітки селезінкових тяжів (тяжів Більрота) і венозних синусів. Селезінкові тяжі

складаються з ретикулярних волокон, ретикулярних клітин і макрофагів [154]. Ретикулярні клітини вважаються міофібробластами (рис. 4.2Б) і можуть відігравати певну роль у скороченні селезінки [162].

У проміжках між тяжами знаходяться клітини крові, включаючи еритроцити та гранулоцити. З селезінковими тяжами також пов'язані лімфоцити та гемопоетичні клітини (див. рис. 4.2Б). Макрофаги червоної пульпи активно фагоцитують і видаляють старі та пошкоджені еритроцити. Екстрамедуллярне кровотворення є поширеним у червоній пульпі гризунів, особливо у фетальних та неонатальних тварин. Тож ми можемо спостерігати і незрілі форми клітин крові.

Типовою знахідкою є відкладення гемосидерину в цитоплазмі макрофагів у червоній пульпі, а іноді також у білій пульпі (див. рис. 4.2Б). Насправді пігменти заліза (тобто гемосидерин і феритин) є найпоширенішими пігментами в макрофагах червоної пульпи [140]. Залізо з гемоглобіну фагоцитованих еритроцитів перетворюється на гемосидерин для зберігання в селезінці. Цероїд і ліпофусцин, отримані в результаті окислення ліпідів, також зазвичай зустрічаються в селезінці, хоча їх кількість менша, ніж гемосидерину [187].

Цікавим є той факт, що при описі червоної пульпи значна увага часто приділяється саме білим клітинам крові. Адже виявлення зниження кількості лімфоцитів червоної пульпи свідчить про значне системне зниження їх кількості.

4.2. Морфологічна характеристика селезінки та імунних процесів у молодих щурів з хронічною гіпергомоцистеїнемією

Оскільки селезінка є основним органом імунної системи, що бере участь в активації та контролі імунних реакцій, цілком логічним є дослідження
впливу гомоцистеїну у підвищених концентраціях саме на цей орган.

При оцінці стану селезінки щурів, що піддались симуляції хронічної стійкої гіпергомоцистеїнемії ми звертали свою увагу в першу чергу на елементи білої пульпи цього кровотворного органа, адже саме лімфоцити є найбільш чутливими до подібного впливу. Згідно з даними літератури, хронічна гіпергомоцистеїнемія збільшує вироблення внутрішньоклітинних реактивних видів кисню, таким чином впливаючи на підвищення рівня проліферації лімфоцитів. В свою чергу, речовини, що борються з вільними радикалами, зменшують проліферацію лімфоцитів, спричинену гіпергомоцистеїнемією. Миші з гіперцистеїнемією (рівень в плазмі становив 20,3 +/- 2,9 проти 2,6 +/- 0,6 мкл у контролі, $p<0,05$), мали значне підвищення проліферації В-клітин у відповідь на ліпополісахарид. Також варто відзначити, що гіпергомоцистеїнемія може збільшити сприйнятливість В лімфоцитів до запального прогресування атеросклеротичних уражень [204].

Строма селезінки молодих тварин з експериментальної групи не зазнала відчутних змін – щільна сполучна тканина капсули і трабекул не проявляє ознак розшарування чи морфологічних зміни клітин – ядра поодиноких фібробластів розпластані між хвилястими волокнами еозинофільного колагену (рис. 4.3А). Кровоносні судини селезінки у цій групі також не проявляють ознак патологічних змін. Можемо спостерігати ядра гладеньких міоцитів на клітин ендотелію без патології (рис. 4.3Б).

В експериментальних групах найімовірнішою є локалізація змін саме у межах ***білої пульпи***. Т-лімфоцити, розташовані муфтами довкола центральних артерій, практично не проявляють змін в морфології, хоча клітини не утворюють настільки щільних темних скупчень, що, імовірно, пояснюється наявністю більшої кількості макрофагів, що, з одного боку, знищують постраждалі і дефектні клітини, знижуючи численність їх

популяції, а з іншого, мають нижче ядерно-цитоплазматичне співвідношення і тому формують світліший загальних фон периартеріальної муфти (див. рис. 4.3Б, рис. 4.3В, 4.3Г).

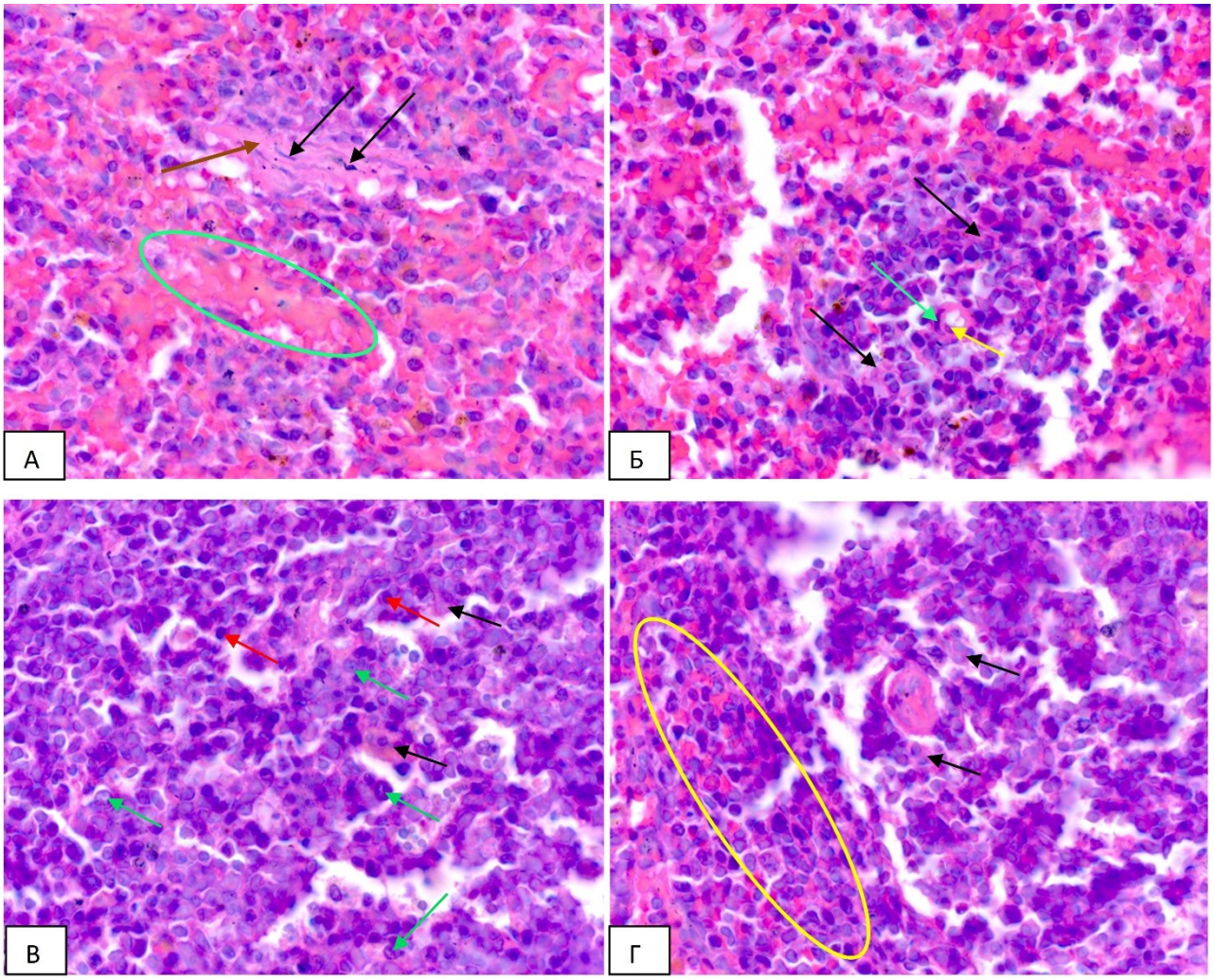

Рис. 4.3. Строма та паренхіма селезінки молодих щурів з групи з хронічною гіпергомоцистеїнемією. А: ядра фібробластів (чорні стрілки); колагенові волокна капсули (коричнева стрілка); венозний синус (зелений овал); Б: ядро гладенького міоцита (зелена стрілка); ядро ендотеліоцита (жовта стрілка); В: В-лімфоцити (червоні стрілки); плазмоцити (зелені стрілки); Г: маргінальна зона (жовтий овал); Б, В, Г: макрофаги (чорні стрілки). А, Б, В, Г ×1000.

Підвищений рівень гомоцистеїну в плазмі вважається незалежним фактором ризику атеросклерозу. Однак механізми, за допомогою яких гіпергомоцистеїнемія індукує атеросклероз, лише частково розуміються.

Вплив гомоцистеїну на проліферацію Т лімфоцитів та його механізми досліджували у нормальних та «гіпергомоцистеїнемічних» мишей.

Підвищений рівень гомоцистеїну та споріднених сполук, таких як цистеїн та глутатіон, значно потенціалізували проліферацію і частково інгібували апоптоз у Т-лімфоцитах, але не мали прямого впливу на сплячі Т-клітини [203].

В-лімфоцити і їх похідні, плазматичні клітини, в свою чергу, навпаки, зростають у кількості, про що можна судити по щільності розташування цих клітин у лімфоїдних вузликах селезінки тварин з даної експериментальної групи (див. рис. 4.3В). Тут наявні численні проліферуючі В-лімфобласти у супроводі макрофагів, що здійснюють антиген-залежну диференціацію В-клітин перед їх перетворенням на плазмоцити. Плазмоцити досить легко диференціювати за округлою або овальною формою, та наявністю великої кількості темно-блакитної цитоплазми з блідою перинуклеарною областю, що відповідає апарату Гольджі. Дані клітини мають кругле, ексцентрично розташоване ядро з грубим хроматином, розташованим у формі циферблата (спиці колеса).

Огляди літератури показують, що в багатьох випадках патології, пов'язані з накопиченням гомоцистеїну, супроводжуються порушенням функціонування імунної системи. З іншого боку, інтенсивна проліферація імунокомпетентних клітин може призвести до накопичення гомоцистеїну. Наприклад, джерела повідомляють, що імунна відповідь типу Th1 сприяє розвитку В-клітин і може бути головним визначальним фактором прогресування порушень, пов’язаних з гіпергомоцистеїнемією [165]. Інші дослідження також демонструють, що реактивні форми кисню, що утворюються внаслідок автоокиснення гомоцистеїну, беруть участь у індукції проліферації В-лімфоцитів [204].

Оцінка стану ***червоної пульпи*** у селезінці молодих щурів з експериментальної групи показала певне розширення у венозних синусах, що може бути ознакою реакції на зовнішній вплив у незначному набряканні цих

судин (рис. 4.4А). Як відомо, в червоній пульпі щурів та мишей молодих тварин продовжується перебіг кровотворних процесів не лише червоних, але і інших формених елементів крові, тож виявлення серед еритроцитів мегакаріоцитів не є відхиленням від норми (див. рис. 4.4А). Ці клітини, як відомо, є попередниками тромбоцитів і, досягаючи великих розмірів, розпадаються в подальшому на поодинокі кров'яні пластинки.

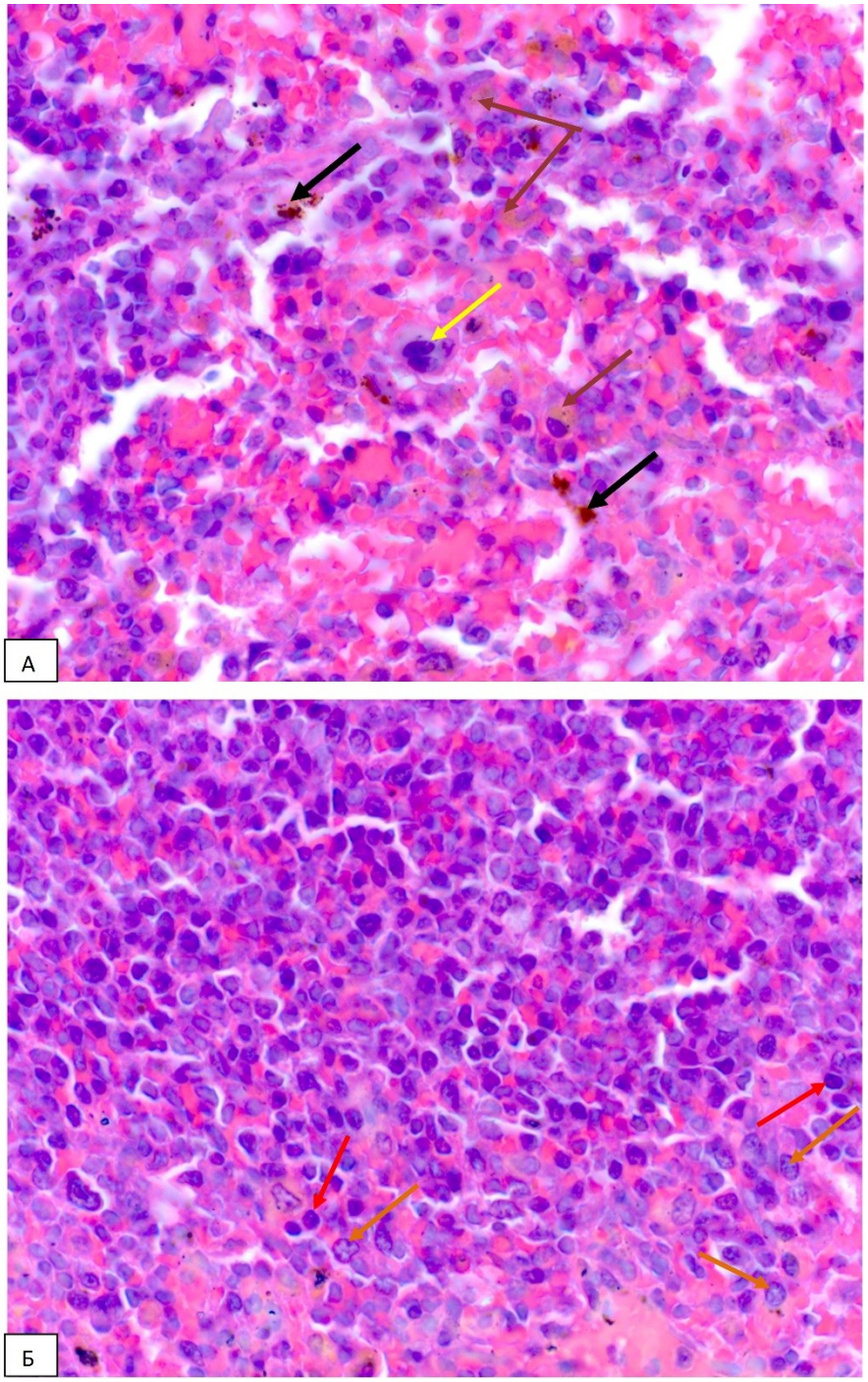

Рис. 4.4. Червона та біла пульпа молодих щурів з групи з хронічною гіпергомоцистеїнемією. А: мегакаріоцит (жовта стрілка); макрофаги з

гемосидерином (чорні стрілки); макрофаги з ліпофусцином (коричневі стрілки); Б: інфільтрація плазмоцитів у червону пульпу (помаранчеві стрілки); лімфоцити (червоні стрілки). А, Б ×1000.

Також дуже цікавою є наявність у макрофагах як білої, так і червоної пульпи не лише темно-коричневих включень гемосидерину, що є фізіологічним наслідком розпаду фагоцитованих ними еритроцитів, але і ліпофусцину (див. рис. 4.4А). Адже відомо, що саме ліпофусцин є тим пігментним включенням, яке в селезінці характеризує інтенсивність процесів окиснення ліпідів, до яких, цілком імовірно, призводить зростання концентрації в цьому органі вільних кисневих радикалів. що є типовою ситуацією для хронічної гіпергомоцистеїнемії [187].

Як уже згадувалось, при оцінці стану селезінки під впливом хронічної гіпергомоцистеїнемії варто, в першу чергу, звертати увагу на лімфоцитарну складову не лише білої, але і червоної пульпи. Цікаво відзначити інфільтрацію цих клітин і у червону пульпу, що є характерною ознакою їх проліферації у відповідь на оксидативний стрес (рис. 4.4Б). Кількість дрібних клітин з темними ядрами (Т-лімфоцитів) та плазматичних клітин, які можна впізнати за характерним малюнком гетерохроматину в ядрі, говорять про зростання відсотка лімфоцитів у червоній пульпі у відповідь на стимуляцію хронічної гіпергомоцистеїнемії у тварин. Подібне проникнення білих клітин крові у червону пульпу супроводжується розширенням і «розмиванням» маргінальних зон лімфатичних вузликів, що не є настільки чітко окресленими, як у групі контролю (див. рис. 4.3Г).

У підсумку щодо молодих щурів з контрольної та експериментальної груп варто відзначити відсутність відчутних морфологічних змін у стані строми та червоної пульпи при симуляції хронічної гіпергомоцистеїнемії. При цьому як Т-клітинні периартеріальні піхви, так і В-клітинні вузлики у тварин з експериментальної групи, зазнавали змін. Проліферація В-клітин призводить не лише до розростань в межах білої пульпи, але і до розширення

маргінальних зон, що стають більш розмитими та інфільтрації цих клітин у червону пульпу. Поведінка Т-клітин саме у молодих тварин є не такою однозначною, адже їх концентрація у периартеріальних муфтах дещо знижується, що можна пояснити зростаючою активністю макрофагів. Тим не менш, Т-клітини також інфільтрують у червону пульпу.

4.3. Морфологічна характеристика селезінки та імунних процесів у зрілих щурів контрольної групи

Як відомо з літератури, зниження функції нирок, дефіцит харчування, дерегуляція циклу метіоніну та дефіцит кофакторів реметилювання та транссульфурації гомоцистеїну викликають підвищення рівня гомоцистеїну з віком [150]. Саме тому доцільною є оцінка стану органів під впливом гіпергомоцистеїнемії у різних вікових групах тварин.

Дорослі щури віком 6-8 місяців з контрольної групи не проявляли ознак патології у стромі чи паренхімі селезінки.

Детальна оцінка стану елементів строми цього органа показала нормальне розташування та структуру колагенових волокон, відсутність змін у формі чи зернистості ядра фібробластів, які формують сполучну тканину капсули та трабекул. Якщо говорити про крупні кровоносні судини, вони зберігають регулярну форму, ендотеліоцити і гладенькі міоцити їх стінок не зазнають морфологічних змін (рис. 4.5А,Б).

Основні елементи білої пульпи: периартеріальні піхви, гермінативні центри та маргінальні зони лімфатичних вузликів в цілому не мають відхилень від норми. Т-клітини оточують центральні артерії рівномірно розподіленими щільними групами регулярної форми. Основна маса клітин периартеріальних муфт, відповідно до нормальних характеристик лімфоцитів, характеризується великим округлим центрально розміщеним

гіперхроматичним ядром. Поміж Т-лімфоцитами зустрічаються також поодинокі макрофаги, що вирізняються не настільки регулярною формою ядра та збільшенням частки цитоплазми в клітині (див. рис. 4.5Б).

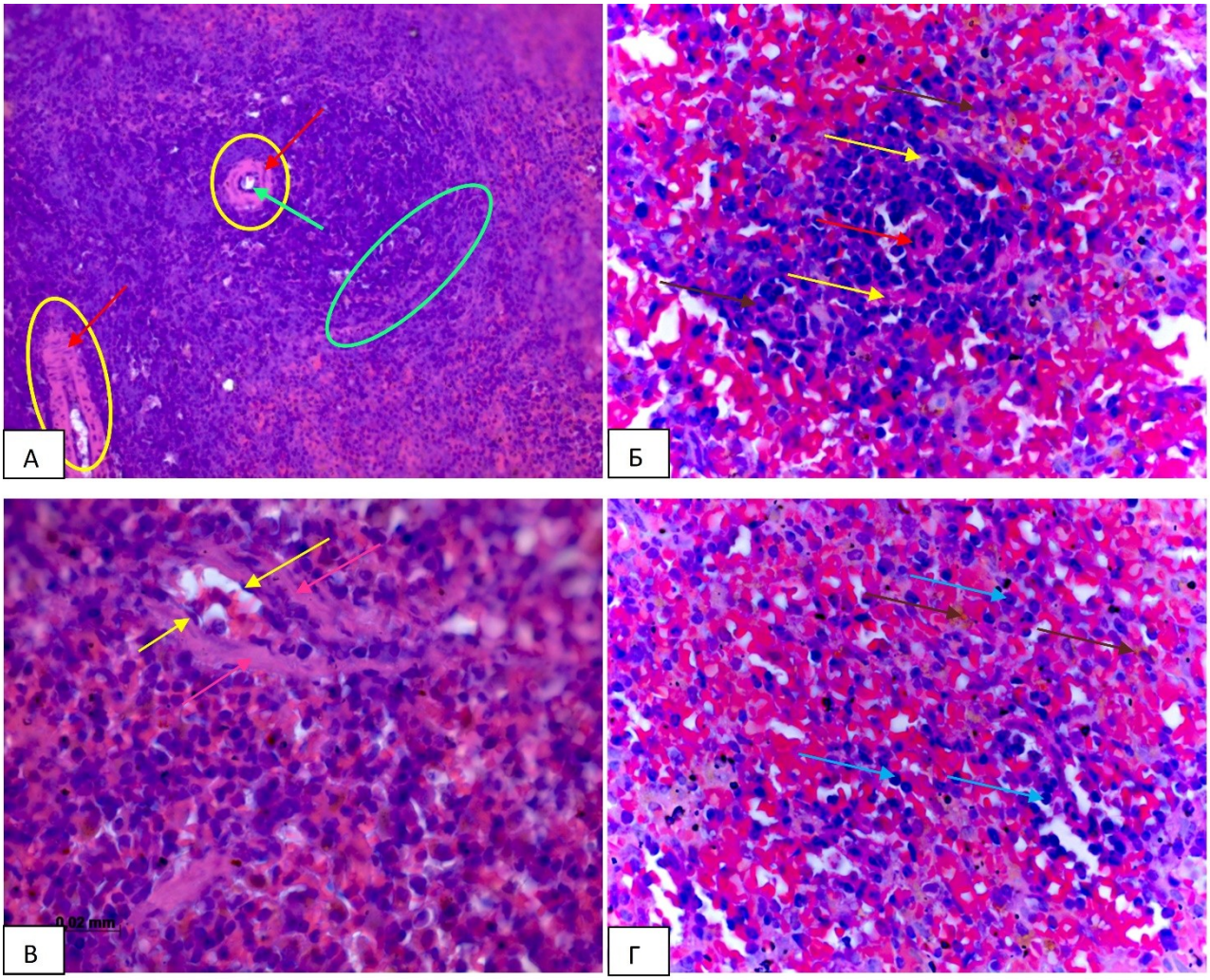

Рис. 4.5. Біла та червона пульпа зрілих щурів з контрольної групи. А: центральні артерії (жовті овали); ендотеліоцити (зелені стрілки); маргінальна зона (зелений овал); Б: макрофаги (жовті стрілки); плазмоцити (коричневі стрілки); А,Б: гладенькі міоцити (червоні стрілки); В: ендотелій венозного синусу (жовті стрілки); колагенові волокна (рожеві стрілки); Г: макрофаги з включеннями гемосидерину (коричневі стрілки); лімфоцити в червоній пульпі (сині стрілки). А ×400; Б, В, Г ×1000.

В-клітини лімфатичних вузликів характеризуються нормальною щільністю розташування і кількістю. Клітини змінюються від незрілих попередників з високим ядерно-цитоплазматичним індексом і гіперхромним

ядром у функціональні диференційовані плазмоцити з блідо-базофільною цитоплазмою та ексцентричним ядром (див. рис. 4.5Б). Маргінальна зона вузликів білої пульпи у цій контрольній групі є вузькою і досить чітко окресленою (див. рис. 4.5А).

Червона пульпа селезінки зрілих щурів з контрольної групи різниться від молодих тварин з цього ж дослідження відсутністю мегакаріоцитів та інших ранніх форм гематопоезу, адже кровотворення в селезінці для таких елементів, як тромбоцити чи еритроцити притаманне лише для тварин юного віку. Як уже згадувалось, червона пульпа представлена венозними синусами та агломератами поза судинних формених елементів крові – тяжів Більрота. Венозні синуси мають типову будову, вистелені ендотелієм, з еозинофільними колагеновими волокнами у їх складі (рис. 4.5В).

Як уже згадувалось, червону пульпу неможливо охарактеризувати без оцінки білих клітин крові, присутніх в ній. Макрофаги, що фагоцитують червоні кров'яні тільця, містять в собі гемосидерин (рис. 4.5Г). Включення ліпофусцину в гістіоцитах практично відсутні. Лімфоцити також присутні у червоній пульпі, проте їх кількість не перевищує норму – надлишкової інфільтрації цими клітинами не спостерігається.

4.4. Морфологічна характеристика селезінки та імунних процесів у зрілих щурів з хронічною гіпергомоцистеїнемією

Оцінка стану селезінки зрілих тварин з групи з моделюванням хронічної гіпергомоцистеїнемії показала більш виражені, ніж у молодих щурів, ознаки відхилень у морфології і, відповідно, функціонуванні цього органа.

При огляді строми нами було відмічено дещо змінену щільність і порушену організованість волокон щільної сполучної тканини капсули і

трабекул (рис. 4.6А). Через розшарування волокон та появу дрібних вакуоль між ними капсула загалом виглядає розмитою, її межі нечіткі. Якщо звертати увагу на клітини, помітно, ядра фібробластів в межах капсули розміщені не так організовано і паралельно одне одному, як в контролі, деякі ядра мають незначний набряк, що відображається у більш нерівномірному і блідому їх забарвленні та зміні форми – вона стає нерегулярною, через що ядра виглядають неоднорідними. Необхідно також відзначити вакуолізацію як ознаку набряку і в субкапсулярній зоні селезінкової пульпи (фіолетові стрілки).

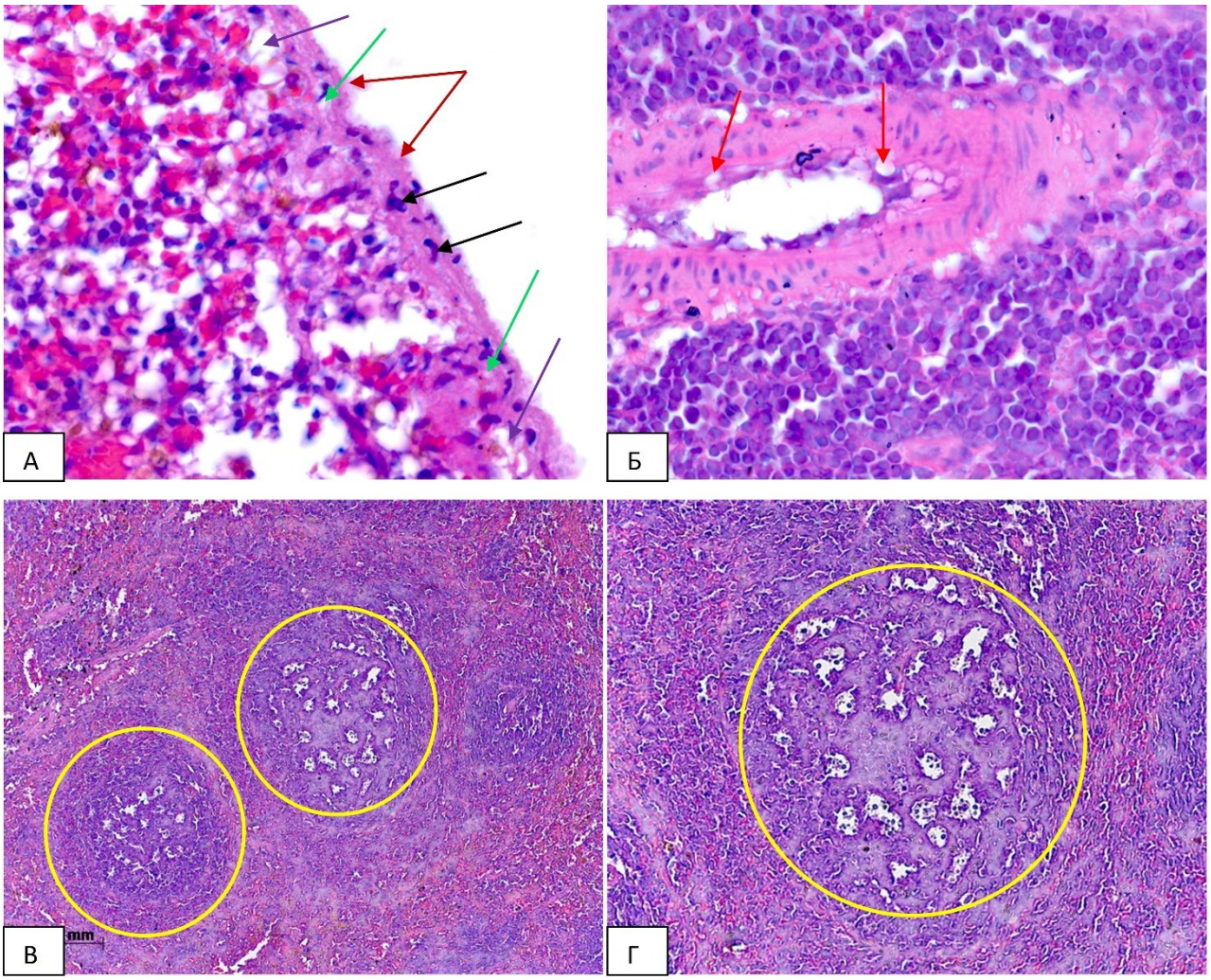

Рис. 4.6. Строма та біла пульпа зрілих щурів з групи з хронічною гіпергомоцистеїнемією. А: розмиті колагенові волокна капсули (коричневі стрілки); вакуолі в капсулі(зелені стрілки); субкапсулярна вакуолізація (фіолетові стрілки); ядра фібробластів (чорні стрілки); Б: вакуолізація

ендотелію (червоні стрілки); В,Г: поїдені міллю периартеріальні піхви (жовті овали). А, Б ×1000, В ×200, Г ×400.

Варто звернути увагу також на стан ендотелію в крупних судинах селезінки – в клітинах епітеліальної вистилки спостерігаються ознаки вакуолізації, що є типовим проявом патологічного стану клітин (рис. 4.6Б). Як відомо з літератури, одним із механізмів впливу надмірної концентрації гомоцистеїну є нітрозилювання. Ендотеліальні клітини можуть детоксифікувати гомоцистеїн через вивільнення оксиду азоту, що супроводжується підвищенням рівня Nos3 мРНК [139]. Це являє собою захисний механізм проти несприятливого впливу гомоцистеїну. При цьому відмічається, що хронічний вплив високого рівня гомоцистеїну призводить до зниження виробництва або доступності NO, що тягне за собою безперешкодне окислювального пошкодження, опосередковане гомоцистеїном, і утворення пероксинітриту.

Гомоцистеїн може впливати на активність глутатіонпероксидази, таким чином змінюючи мікрооточення при поширенні реактивних форм кисню. Ендотеліальна глутатіонпероксидаза каталізує відновлення пероксидів водню та ліпідів до відповідного спирту, запобігаючи окислювальній інактивації NO. Гомоцистеїн, в свою чергу, знижує рівень мРНК глутатіонпероксидази, гальмуючи подібні захисні механізми [178].

Саме тому наявність вакуолізованої цитоплазми та деформація ендотелію крупних судин селезінки може бути пояснена нітрозилюванням, спричиненим тривалою дією надмірних кількостей гомоцистеїну.

При огляді білої пульпи навіть на маленьких збільшеннях мікроскопу в очі кидається дуже характерна картина периартеріальних піхв, утворених Т-клітинами – вони мають вигляд «поїдених міллю». Такий вигляд притаманний цим елементам білої пульпи через часткову загибель Т-лімфоцитів апоптозом поміж невраженими клітинами, що створюють темний фон з численними білими отворами від загиблих сусідів (рис. 4.6В, 4.6Г).

Літературні джерела вказують на один з факторів негативного впливу хронічної гіпергомоцистеїнемії саме в лімфоцитах. Підвищення рівня гомоцистеїну в плазмі пов'язане з паралельним гіпометилюванням ДНК лімфоцитів. Порушення невипадкового патерну метилювання ДНК може призвести до невідповідної експресії генів і сприяння розвитку патології у лімфоцитах, і Т-клітинах зокрема [200].

В-клітини лімфатичних вузликів і маргінальних зон, в свою чергу, показують ознаки проліферації – присутні гермінативні центри, наявність зрілих плазмоцидів не лише в межах білої, але і в червоній пульпі (рис. 4.7А).

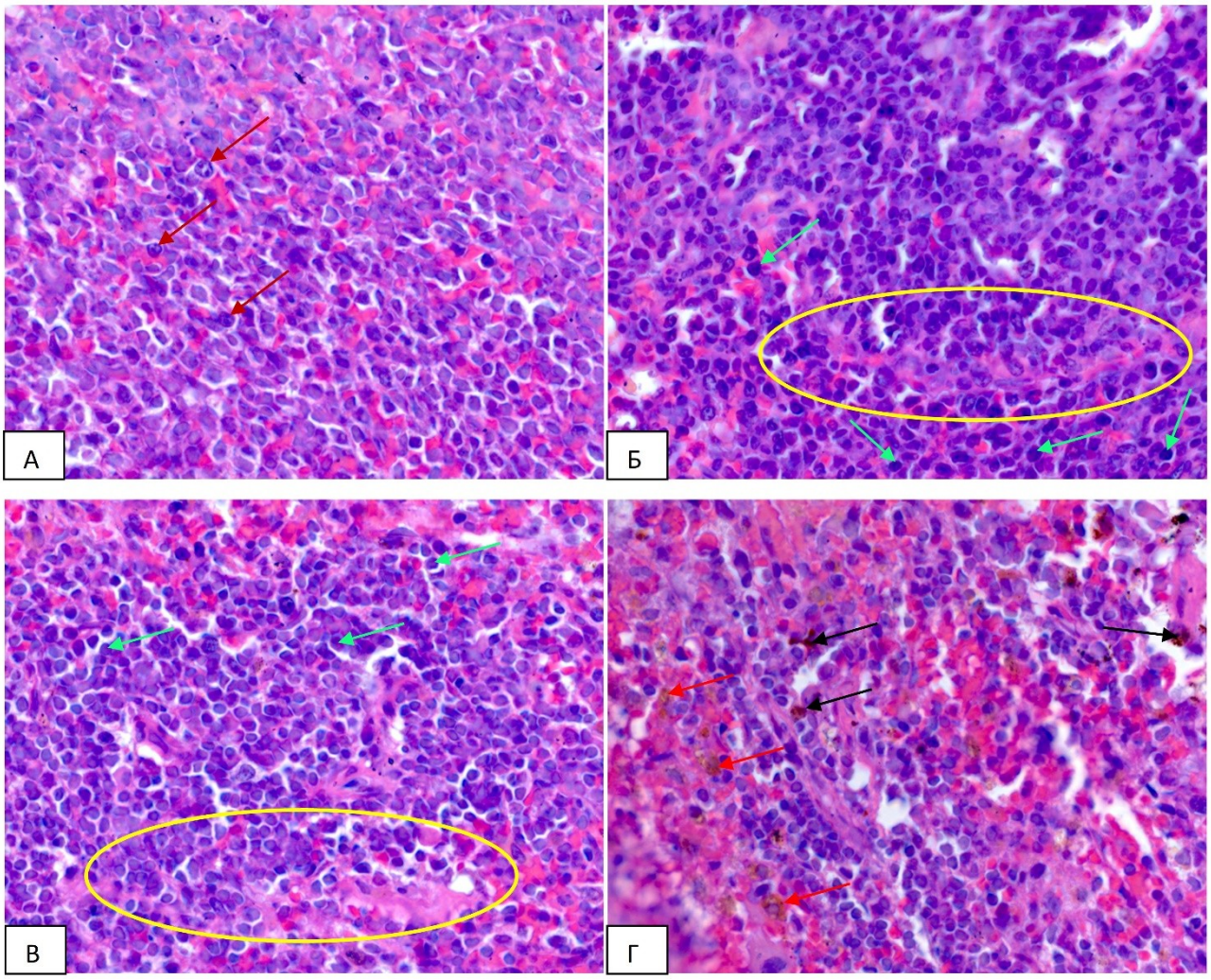

Рис. 4.7. Паренхіма селезінки зрілих щурів з групи з хронічною гіпергомоцистеїнемією. А: плазмоцити (коричневі стрілки); Б, В: крайова зона лімфатичних вузликів (жовті овали); лімфоцити (зелені стрілки); Г:

макрофаги з гемосидерином (чорні стрілки); макрофаги з ліпофусцином (червоні стрілки). А, Б, В, Г ×1000.

При цьому крайова зона вузликів не є розширеною, проте має дещо розмиті межі (рис. 4.7Б, В). Значна кількість лімфобластів і лімфоцитів свідчить про реактивну відповідь цих клітин на хронічну дію підвищених рівнів гомоцистеїну.

У самій червоній пульпі відзначаються процеси, що, як і у експериментальній групі молодих тварин, свідчать на користь підвищення рівня оксидативного стресу – серед інших формених елементів крові присутні макрофаги із золотисто-коричневими включеннями пігменту ліпофусцину (рис. 4.7Г). Як уже згадувалось раніше, поява цього пігменту є свідченням високих рівнів окиснення ліпідів, до чого призводить наявність у тканині реактивних форм кисню [187].

4.5. Морфологічна характеристика селезінки та імунних процесів у старих щурів з контрольної групи

Згідно з даними літератури, такі процеси як окислювальний стрес, інактивація шляху синтази оксиду азоту та дисфункція мітохондрій, пов’язані з порушенням метаболізму гомоцистеїну, призводять до дегенерації старіючих тканин [150]. Окрім того, селезінка, як один з основних органів імунного захисту зазнає змін, в першу чергу, саме в лімфатичній складовій, пов’язаних зі старінням організму. Ці зміни притаманні групі контролю, що не зазнавала моделювання хронічної гіпергомоцистеїнемії, тварини з якої досягли віку 24-26 місяців.

При оцінці стану селезінки щурів з цієї групи нами були відмічені зміни не лише в паренхіматозній, але і в стромальній складовій даного

імунного органу. Оскільки стромальні клітини забезпечують основу для організації селезінки, було досліджено стромальні клітини, які сприяють формуванню її каркасу.

В той час, як досить грубі елементи строми, утворені щільною сполучною тканиною – капсула і трабекули, не зазнають з віком відчутних морфологічних змін, нами відзначається розростання делікатної строми – ретикулоцитів та фібробластів, що утворюють мережу навколо області маргінальної зони, яка стає щільнішою. На нашу думку, це свідчить про накопичення фібробластів у цій області та в межах червоної та білої пульпи загалом (рис. 4.8А). Подібні дані нами було виявлено і у літературних джерелах [89].

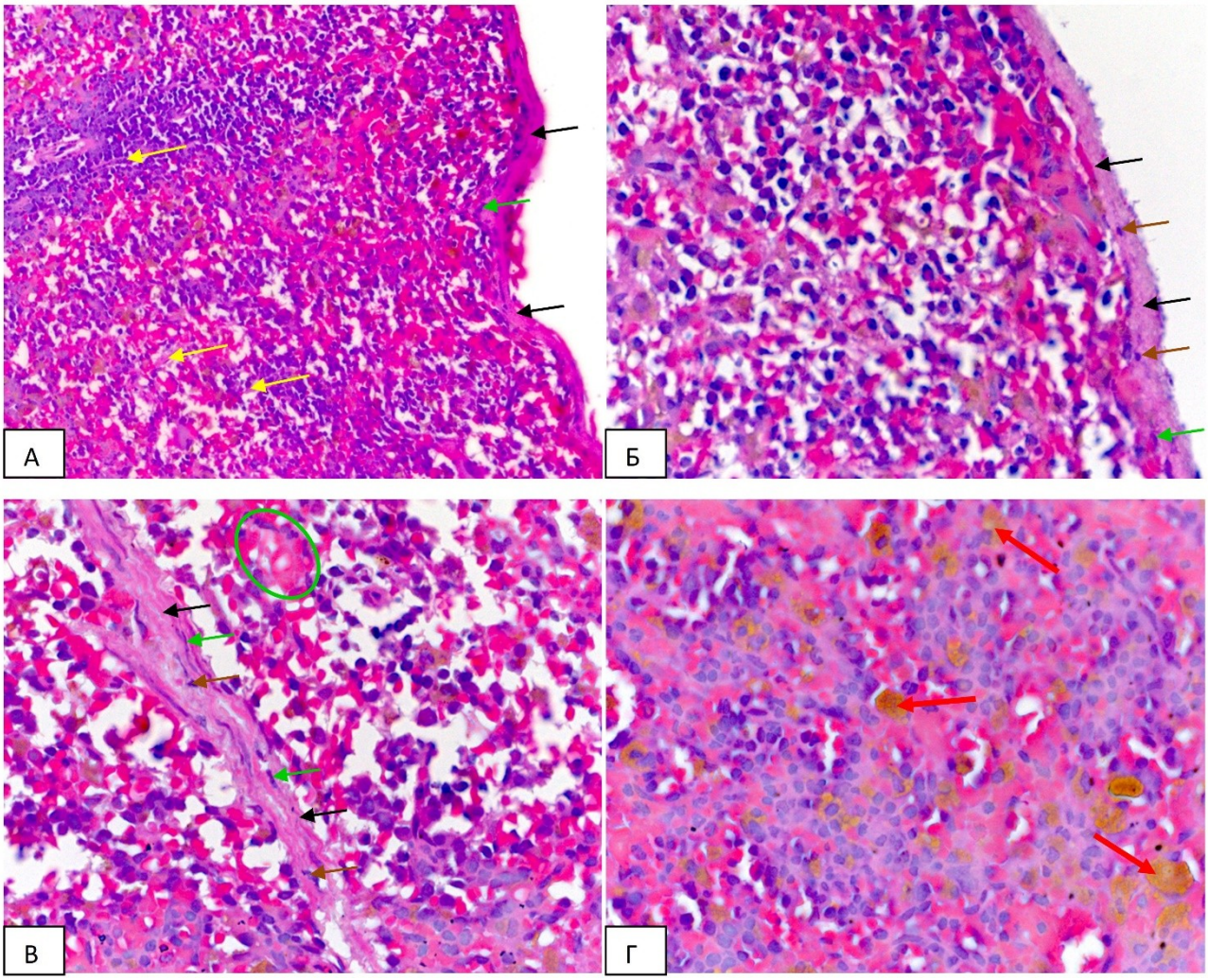

Рис. 4.8. Строма і червона пульпа селезінки старих щурів з контрольної групи. А: ядра фібробластів (жовті стрілки); В: тяжі Більрота (зелений овал);

А,Б,В: колагенові волокна (чорні стрілки); ядра фібробластів (зелені стрілки); Б,В: ядра фіброцитів (коричневі стрілки). Г: макрофаги з ліпофусцином (червоні стрілки). А, Б ×400, В, Г ×1000.

Капсула селезінки старих тварин має дещо розмитий контур, ядра фібробластів капсули і трабекул зберігають рівномірне забарвлення і чіткість контурів, їх форма дещо розрізняється поміж клітин – деякі фібробласти зберігають «класичну» сплощену форму, оскільки самі клітини розпластані між колагеновими волокнами. З іншого боку, деякі фібробласти мають дещо нестандартну морфологію – округлі темні ядра, імовірно такі зміни пов’язані зі старінням клітин та зниженням їх функціональної активності – це фіброцити (рис. 4.8Б, 4.8В).

Перш ніж перейти до опису паренхіматозної складової селезінки старих тварин варто відзначити наявність як у білій, так і в червоній пульпі макрофагів з коричневими включеннями ліпофусцину (рис. 4.8Г). Як відомо, ліпофусцин є пігментним включенням старіння, той його поява у контрольній групі щурів старечого віку є логічною, адже рівень метаболізму клітин строми та паренхіми заповільнюється, разом із процесами екскреції непотрібних клітині речовин.

Ці спостереження співпадають з даними літератури, які відзначають знижену фагоцитарну здатність і виробництво активних форм кисню в старих макрофагах і нейтрофілах [130, 167].

Якщо говорити про білу пульпу, увагу привертає пов’язане з віком збільшення загальної її площі у порівнянні з червоною пульпою, яке відбувається переважно в зоні Т-лімфоцитів і відображається збільшенням стромальної зони Т-клітин. Одночасно відмічається, що зазвичай чітка межа між Т- та В-лімфоцитами стає менш вираженою у старших тварин (рис. 4.9А). Загалом складається враження, що відбувається втрата макрофагів маргінальної зони, яка супроводжується накопиченням фібробластів у селезінках старих щурів. Крім того, варто відзначити нечіткість і

дезорганізованість самої маргінальної зони, через що перехід між білою та червоною пульпою значною мірою розмивається.

Основна маса Т-лімфоцитів, що оточують центральну артерію, не формує більше настільки суцільної темної маси – деякі клітини піддаються апоптозу, між іншими зростає частка ніжної строми – фібробластів і ретикулоцитів.

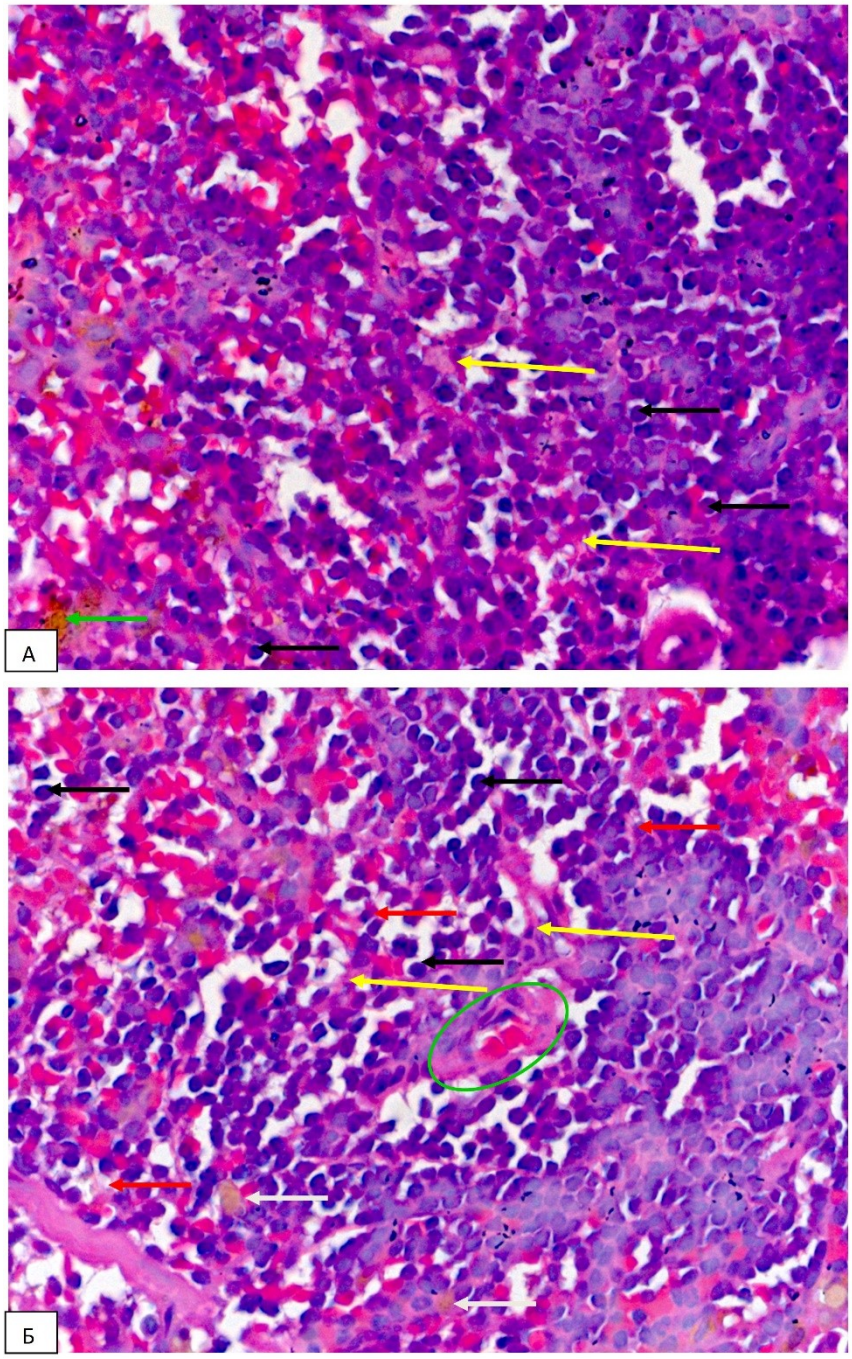

Рис. 4.9. Червона і біла пульпа селезінки старих щурів з контрольної групи. А: макрофаг з гемосидерином (зелена стрілка); А,Б: ядра фібробластів

і ретикулоцитів (жовті стрілки); ядра лімфоцитів (чорні стрілки); Б: венозні синуси (зелений овал); клітини ніжної строми (червоні стрілки); макрофаги з ліпофусцином (білі стрілки). А, Б ×1000.

В-лімфоцити у старих організмах мають меншу імунні реактивність – клітини менш інтенсивно реагують на появу антигенів, що спричинює нижчий рівень імунітету. У випадку нашого дослідження варто відзначити наявність меншої кількості плазмоцитів серед клітин лімфатичних вузликів та маргінальної зони. Основна маса В-клітин має «сплячий» вигляд – клітини мають високе ядерно-цитоплазматичне співвідношення і гіперхроматичне ядро – типова картина стовбурових клітин. Такий функціональний стан В-лімфоцитів можна пояснити загальним зниженням імунітету з віком та відсутністю імунного подразника у тварин групи контролю (див. рис. 4.9А).

Клітини червоної пульпи розподілені між венозними синусами та тяжами Більрота (див. рис. 4.8В, рис. 4.9Б). Варто відзначити «розбавлення» червоної пульпи як елементами білої – з-поміж еритроцитів розташовуються макрофаги, гранулоцити і лімфоцити, так і строми – мережа ретикулярних клітин та фібробластів сполучної тканини також розростається. Як уже згадувалось раніше, макрофаги червоної пульпи накопичують не лише гемосидерин, що є свідченням утилізації ними червоних клітин крові, а і пігмент старіння – ліпофусцин (див. рис. 4.9А,Б).

Загалом морфологічний аналіз стану селезінки щурів віку 24-26 місяців, що не зазнавали впливу підвищених рівнів гомоцистеїну відображає стандартні зміни цього імунного органу пов’язані зі старінням організму: зростання частки ніжної строми у білій та червоній пульпі, зниження щільності Т-клітин у периартеріальних піхвах та реактивності В-клітин у решті зон лімфатичного вузлика та маргінальних зонах. Також відзначається розмита межа білої та червоної пульпи і розростання білої пульпи відносно червоної.

4.6. Морфологічна характеристика селезінки та імунних процесів у старих щурів з хронічною гіпергомоцистеїнемією

При огляді стану селезінки старих щурів, що зазнали хронічної гіпергомоцистеїнемії, спостерігаються патологічні прояви як у стромальних, так і у паренхіматозних елементах. При огляді строми, нами були відмічені певні зміни навіть у грубій її складовій, що не відмічалось у жодній групі експерименту окрім зрілих тварин з експериментальної групи. Межі капсули виглядають розмитими через нечіткість контурів колагенових волокон (рис. 4.10А). Загалом капсула виглядає дещо потовщеною через рихле розташування цих волокон. Не всі фібробласти щільної сполучної тканини мають нормальну морфологію, адже не всі ядра сплощені, деякі є округлими з перинуклеарними набряками в клітинах. Ніжна строма, що пронизує як білу, так і червону пульпу, характеризується дещо розрихленою структурою – відрощаті ретикулоцити теж характеризуються нечіткими межами, перинуклеарними набряками та нерівномірно забарвленою дещо зернистою цитоплазмою. Ці характерні ознаки враження клітин, імовірно, пов’язані з підвищеною генерацією реактивних форм кисню, спричиненою хронічним впливом підвищеної концентрації гомоцистеїну. Такі радикали мають токсичний вплив на клітини та спричинюють окиснення фосфоліпідів, що супроводжується порушенням мембранних структур, як в межах клітини, так і в плазмалемі. Розширення цистерн гранулярного ендоплазматичного ретикулюм, що бореться з інтоксикацією, проявляється у появі світлих вакуоль у цитоплазмі клітин (рис. 4.10Б).

Паренхіматозні елементи селезінки у старих тварин також не лишаються без змін. Периартеріальні піхви, утворені Т-лімфоцитами, мають численні світлі отвори, що роблять ці зони схожими на поїдені міллю (рис. 4.10В). Навіть безпосередньо навколо стінки центральних артерій присутні

світлі вакуолізовані зони (рис. 4.10Г). Імовірно, це пояснюється частковою загибеллю Т-клітин у зв'язку з паралельним гіпометилюванням їх ДНК, пов'язаним з хронічно підвищеним рівнем гомоцистеїну в плазмі крові, що місяцями впливав на ці та інші клітини селезінки. Також не можна виключати вже згаданий негативний вплив оксидативного стресу, що також місяцями спричинював інтоксикацію як строми, так і паренхіми даного імунного органу. Однією з реакцій на сукупність цих патологічних впливів серед Т-клітин є апоптоз. Подальше поглинання апоптичних тілець макрофагами (див. рис. 4.10Б) підвищує кількість цих клітин у периартеріальних піхвах одночасно додаючи світлих плям до загального темного фону цих зон.

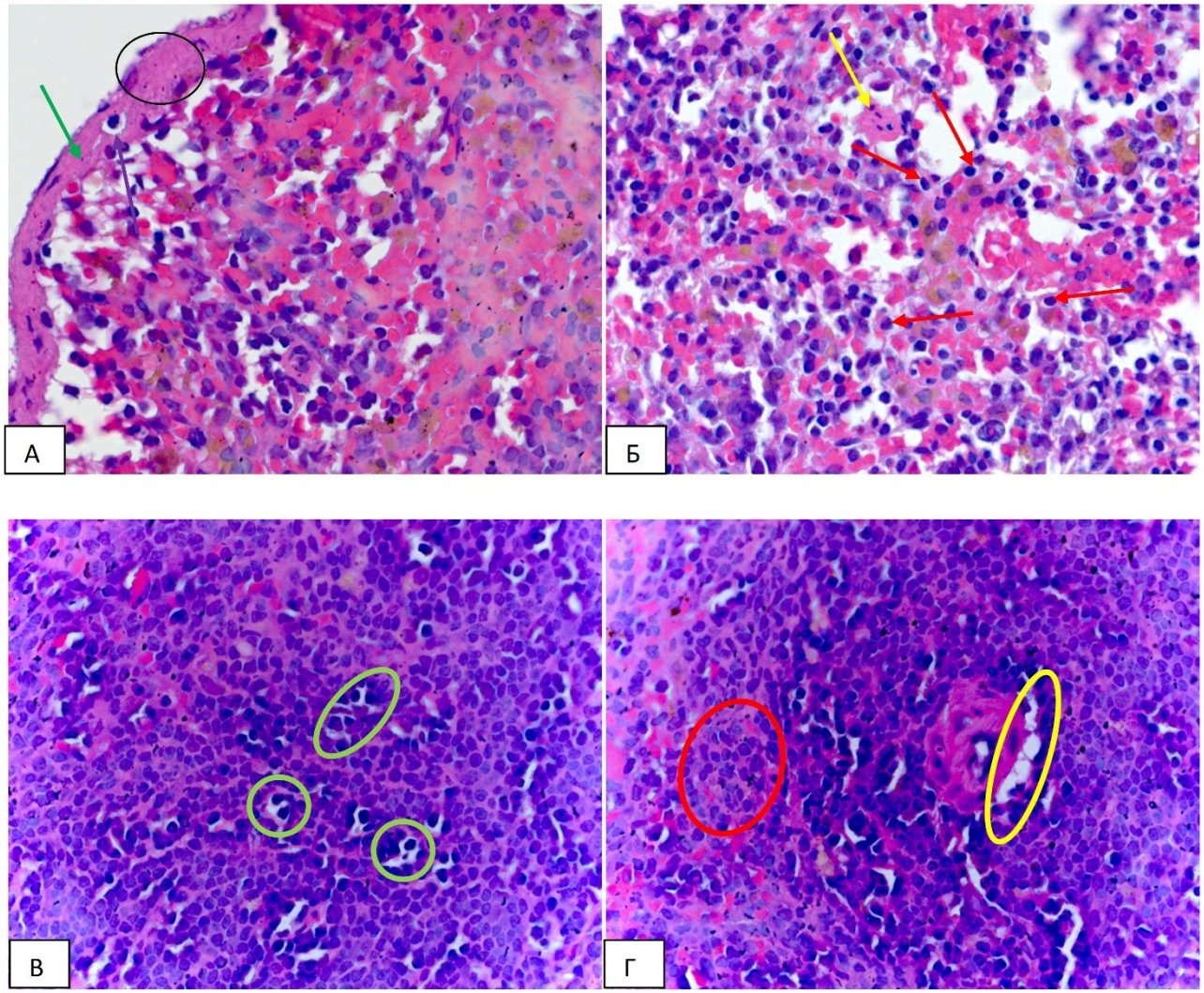

Рис. 4.10. Строма і паренхіма селезінки старих щурів з групи з хронічною гіпергомоцистеїнемією. А: колагенові волокна (зелена стрілка); потовщення капсули (чорний овал); набряк у перинуклеарний зоні фібробласту (фіолетова стрілка); Б: перинуклеарний набряк у ретикулярних клітинах (червоні стрілки); макрофаг з поглиненими апоптичними тільцями (жовта стрілка); В: просвіти периартеріальної піхви з апоптичними тільцями (зелені овали); Г: периваскулярна вакуолізація біля центральних артерій (жовтий овал); гермінативний центр (червоний овал). А, Б, В, Г ×1000.

В-клітини часто реагують на зовнішні подразники проліферацією, збільшенням кількості і площі світлих гермінативних центів та появою все нових готових до роботи плазмоцитів усередині вузликів та їх маргінальних зонах. Проте у старих тварин не варто забувати про таких фактор, як загальне пригнічення роботи імунної системи з віком, В-клітини вже не є такими реактивними у своїй відповіді.

Детальний огляд стану В-клітинної складової лімфатичних вузликів дозволяє відзначити наявність поодиноких гермінативних центрів, що вказує на реакцію В-клітин на хронічну гіпергомоцистеїнемію (див. рис. 4.10Г, рис. 4.11В). Безпосереднім наслідком появи гермінативних центрів є формування плазмоцитів, що присутні у лімфатичних вузликах (рис. 4.11А). Ці клітини відзначаються дещо зміщеним на периферію ядром. Тим не менш, біла пульпа розбавляється значною кількістю ретикулярних клітин і фібробластів, що помітно по розрослому еозинофільному фону навколо лімфобластів, лімфоцитів і плазмоцитів. Маргінальні зони втрачають свою чіткість і, відповідно, перехід між білою і червоною пульпою не є виразним (рис. 4.11Б, див. рис. 4.11В). Також візуально розмиттю цього переходу сприяє інфільтрація В-клітин в червону пульпу, що супроводжується їх появою поміж червоними клітинами крові і групками тромбоцитів (див. рис. 4.11Б).

Оцінка стану червоної пульпи також підтверджує ускладнену віком патологічну дію хронічної гіпергомоцистеїнемії на селезінку. З-поміж червоних формених елементів крові розташованих в венозних синусах і тяжах Більрота відзначається значна кількість макрофагів, що утилізують старі і вражені елементи, накопичуючи гемосидерин при перетравленні гемоглобіну (див. рис. 4.11В). Також варто відмітити зростання кількості макрофагів, що містять у своїй цитоплазмі включення ліпофусцину, зростання кількості якого свідчить не лише про закономірні процеси старіння органу, але і про зростання оксидативного стресу, спричиненого накопиченням реактивних форм кисню під впливом хронічної гіпергомоцистеїнемії (рис. 4.11Г).

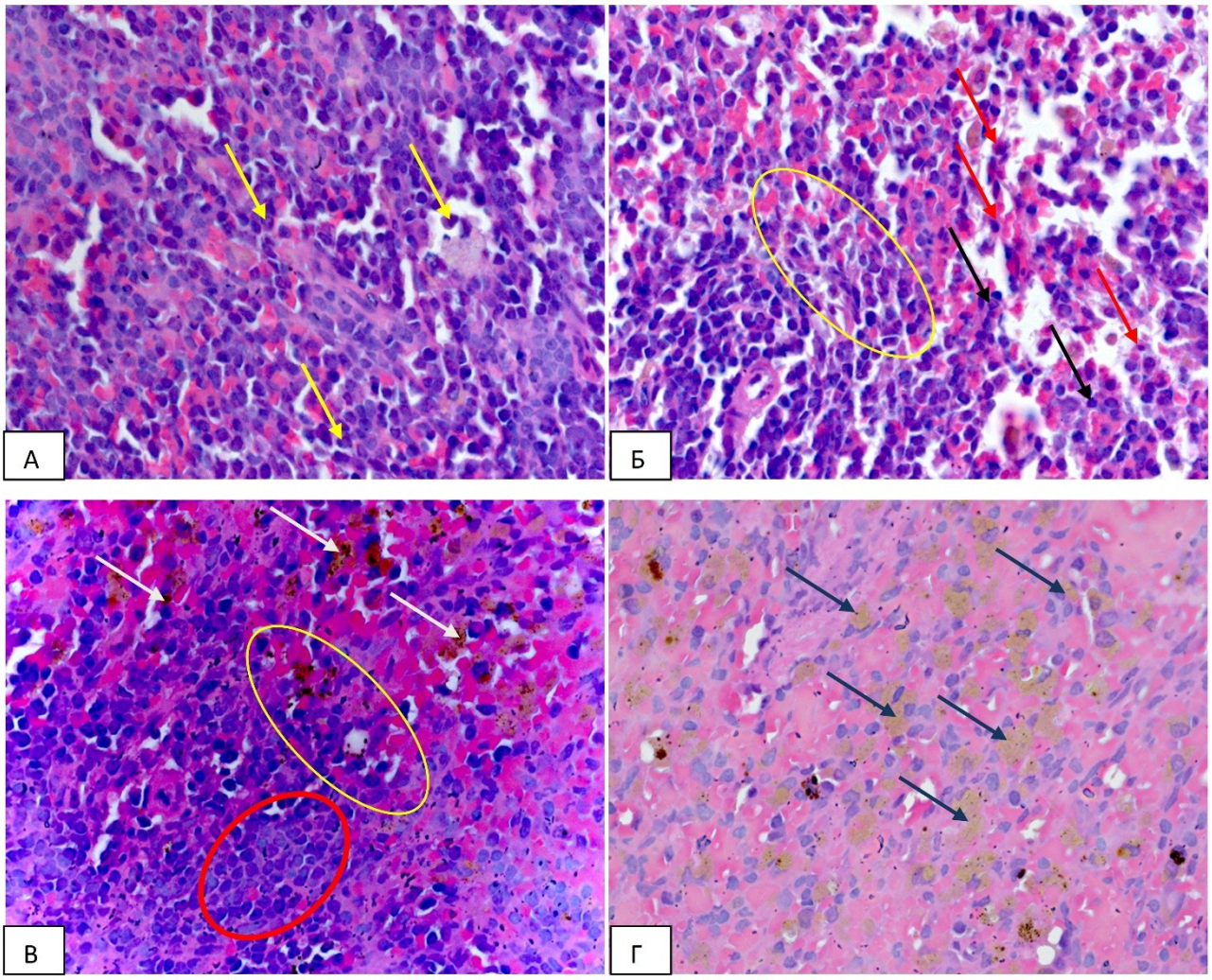

Рис. 4.11. Строма і паренхіма селезінки старих щурів з групи з хронічною гіпергомоцистеїнемією. А: плазмоцити (жовті стрілки); Б: ретикулярні

клітини (червоні стрілки); В-клітини у червоній пульпі (чорні стрілки); В: гермінативний центр (червоний овал); макрофаги з включеннями гемосидерину (білі стрілки); Б, В: маргінальні зони (жовті овали); Г: макрофаги з включеннями ліпофусцину (сині стрілки). А, Б, В, Г ×1000.

У підсумку варто відзначити, що загальні морфологічні прояви патологічного впливу хронічної гіпергомоцистеїнемії на селезінку щурів включають в себе незначну дезорганізацію її стромального елементу, появу просвітів у периартеріальних піхвах через загибель Т-лімфоцитів апоптозом, підвищення кількості гермінативних центрів В-клітин і інфільтрації зрілих плазмоцитів в червону пульпу та зростання кількості включень ліпофусцину у селезінкових макрофагах. Всі ці зміни очевидно були викликані подразнюючою дією надмірних доз гомоцистеїну, зокрема оксидативним стресом, нітрозилюванням, що пригнічує механізми адаптації клітин до цього стресу та гіпометилюванням ДНК клітин.

Результати досліджень даного розділу дисертації відображені нами в одній міжнародній статті, що відноситься до міжнародної наукометричної бази Scopus [95], одній статті у фаховому журналі України [106], та одніх тезах міжнародної науково-практичної конференції [18].

РОЗДІЛ 5
МОРФОМЕТРИЧНИЙ АНАЛІЗ ГІСТОЛОГІЧНИХ ЗМІН СЕЛЕЗІНКИ ЩУРІВ РІЗНОГО ВІКУ ЗА УМОВ ГІПЕРГОМОЦИСТЕЇНЕМІЇ

Для оцінки впливу хронічної гіпергомоцистеїнемії на загальний стан селезінки та прояви антиген-залежних імунних процесів у ній в різному віці нами було проведено порівняння дискретних і безперервних змінних у щурів трьох вікових груп (молоді, зрілі і старі). Дискретні і безперервні змінні нами було підраховано і виміряно відповідно, за допомогою програми Fiji:ImageJ, у контрольних групах та групах, що піддавались модуляції хронічної гіпергомоцистеїнемії.

Морфологічні зміни у селезінках щурів, пов’язані з перебігом імунних процесів в них, ми оцінювали, проводячи порівняння співвідношення площ білої та червоної пульпи селезінок тварин трьох вікових категорій між контрольними та експериментальними групами. Адже саме біла пульпа (середня площа якої у селезінці здорового організму складає приблизно 20 % відносно червоної) утворена периартеріальними піхвами та іншими компонентами вузликів, що відповідають за формування Т- і В-лімфоцитів відповідно. Тому цілком логічно говорити про зростання активності цього імунного органа при зростанні такого співвідношення на користь білої пульпи. Вимірювання проводились для 8 цифрових зображень, одержаних від 4 тварин з кожної з шести груп, отриманих зі світлового мікроскопа на збільшенні ×200.

Для вірного встановлення співвідношення між точками цифрового зображення та мікрометрами, при фотографуванні на зображення наносилась мірна шкала на 0,05 мм. На нашу думку, вимірювання площі вузликів білої пульпи та визначення їх долі відносно червоної пульпи, розташованої навколо, характеризують такі процеси у селезінці, як антиген-залежне диференціювання В- і Т-лімфоцитів у відповідь на вплив хронічної

гіпергомоцистеїнемії, їх дедиференціацію у лімфобласти, формування з В-лімфоцитів диференційованих плазмоцитів, здатних до вироблення антитіл, тощо. Очевидно, що такі імунні процеси мають різну динаміку перебігу для різних вікових груп.

Імовірний токсичний вплив хронічно підвищених рівнів гомоцистеїну на функціонування стромальних і паренхіматозних складових селезінки (в першу чергу, боротьба з оксидативним стресом як фактором враження) оцінювали за допомогою дискретного параметру – нами було підраховано кількість макрофагів, що містять у собі включення пігменту ліпофусцину, оскільки саме цей пігмент є прямим продуктом боротьби гістіоцитів з токсичною дією реактивних форм кисню на складові клітини. Крім того, ліпофусцин є показником старіння клітин, адже відомий як «пігмент старіння», що супроводжує уповільнення перебігу метаболічних процесів в клітині. Цікавим для нас було оцінити рівень зростання цього включення у різних вікових групах тварин з хронічною гіпергомоцистеїнемією відносно контролів.

Для підрахунку кількості макрофагів з включеннями ліпофусцину використовували плагін “Cell counter” в програмі Fiji:ImageJ. Підрахунок здійснювали для кожної з шести груп (трьох контрольних та трьох експериментальних відповідно до трьох вікових категорій) на 20 цифрових зображеннях чотирьох тварин з кожної групи на збільшенні ×1000. Всі дані оброблялись в Excel.

5.1. Оцінка співвідношення площі білої та червоної пульпи у паренхімі селезінки між контрольною та експериментальною групами трьох вікових категорій тварин

Оскільки при перевірці вимірювань з контрольних та експериментальних груп тварин різних вікових категорій на нормальність розподілу, графіки не відповідали кривій Гауса, нами для визначення достовірності відмінностей між групами було застосовано непараметричний критерій Манна-Уітні.

Згідно з нашими вимірюваннями, достовірної відмінності у співвідношенні між білою та червоною пульпою селезінки не спостерігалось для жодної з вікових категорій (рис. 5.1).



Рис. 5.1. Середнє значення частки білої пульпи селезінки до червоної зі стандартним відхиленням: [1]контрольна група молодих тварин; [2]група молодих тварин з хронічною гіпергомоцистеїнемією; [3]контрольна група зрілих тварин; [4]група зрілих тварин з хронічною гіпергомоцистеїнемією; [5]контрольна група старих тварин; [6]група старих тварин з хронічною гіпергомоцистеїнемією.

Тим не менш, нами спостерігалось збільшення долі білої пульпи для тварин, що піддавались хронічній гіпергомоцистеїнемії, для деяких вікових категорій – досить відчутне. Якщо для контрольної групи молодих тварин середнє значення цього показника складає 0,17 (перший квартель 0,15; третій

квартель 0,2), то для групи, тварини якої піддавались хронічній гіпергомоцистеїнемії, воно становить 0,33 (перший квартель 0,30; третій квартель 0,32). Показники даного параметра з обох вищезгаданих груп мають незначне стандартне відхилення (рис. 5.2), що говорить про відсутність радикального розростання чи зморщення білої пульпи у селезінках і є цілком логічним для молодих тварин, імунна система яких перебуває у активному стані.

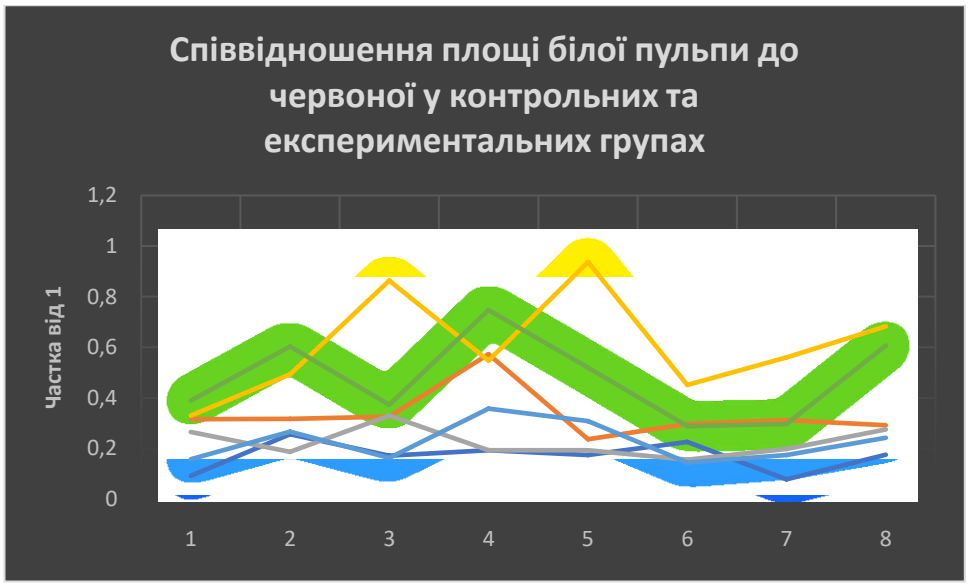

Рис. 5.2. Індивідуальні показники частки білої пульпи селезінки до червоної зі стандартним відхиленням: [1]контрольна група молодих тварин; [2]група молодих тварин з хронічною гіпергомоцистеїнемією; [3]контрольна група зрілих тварин; [4]група зрілих тварин з хронічною гіпергомоцистеїнемією; [5]контрольна група старих тварин; [6]група старих тварин з хронічною гіпергомоцистеїнемією.

У випадку тварин зрілого віку, не зважаючи на відсутність достовірної різниці між контрольною та експериментальною групою, можемо відзначити найбільш різке у порівнянні з іншими віковими категоріями розростання білої пульпи у відповідь на дію хронічної гіпергомоцистеїнемії (див. рис.5.1). Якщо для контрольної групи цієї вікової категорії тварин середнє значення даного показника складає 0,23 (перший квартель 0,19; третій квартель 0,27), то для групи, тварини якої піддавались хронічній гіпергомоцистеїнемії, воно

становить 0,61 (перший квартель 0,48; третій квартель 0,73) – практично в три рази вище. Імовірно, такі показники можна пояснити відповіддю імунних клітин на постійно підвищений рівень гомоцистеїну, що, у свою чергу, провокує подразнення через пов'язані з ним реакції нітрозилювання, а також спричинені ним підвищені концентрації реактивних форм кисню. Обидва процеси очевидно негативно впливають як на стромальні, так і на паренхіматозні складові селезінки тварин з експериментальної групи. Також увагу привертає досить значне стандартне відхилення (0,21), що є свідченням більш реактивного розростання білої пульпи у деяких щурів у порівнянні з тваринами з тієї ж групи (див. рис. 5.2).

Також варто звернути увагу на те, що площа білої пульпи перебуває не лише під впливом процесів проліферації і збільшення кількості білих клітин, але також може дещо зменшуватись в силу загибелі частини з них шляхом апоптозу через пов'язаними з підвищеними рівнями гомоцистеїну процесами паралельного гіпометилювання ДНК лімфоцитів. Порушення невипадкового патерну метилювання ДНК може призводити до невідповідної експресії генів і сприяння розвитку патології у лімфоцитах [200].

Оцінка потенційного зростання частки білої пульпи відносно червоної у групі старих тварин під впливом хронічної гіпергомоцистеїнемії показала відсутність достовірної різниці між контрольною та експериментальною групами. Тим не менш, варто відзначити все ж більшу площу, зайняту лімфатичними вузликами у паренхімі селезінок, що зазнали впливу хронічної гіпергомоцистеїнемії. Якщо для контрольної групи молодих тварин середнє значення цього показника складає 0,23 (перший квартель 0,16; третій квартель 0,28), то для групи, тварини якої піддавались хронічній гіпергомоцистеїнемії, воно становить 0,48 (перший квартель 0,35; третій квартель 0,6). Такі показники можна пояснити стриманою імунною реакцією на зовнішні чинники, пов'язаною з віком тварин. Дедиференціація В-лімфоцитів у лімфобласти, формування гермінативних центрів та проліферація клітин не є настільки динамічною, як у молодих тварин та

тварин зрілого віку. Тим не менш, тенденція до розростання білої пульпи, а отже, і розвитку імунної відповіді на гіпергомоцистеїнемію все ж спостерігається.

5.2. Оцінка кількості макрофагів з включеннями ліпофусцину у червоній пульпі селезінки тварин контрольних та експериментальних груп трьох вікових категорій

Підрахунки кількості макрофагів, що накопичують у собі включення ліпофусцину, є показовим у оцінці рівня оксидативного стресу в тканинах селезінки у тварин з експериментальних груп під довготривалим впливом підвищених рівнів гомоцистеїну, адже, як відомо, ця речовина підвищує концентрацію активних форм кисню в тканинах, збільшуючи їх внутрішньоклітинне вироблення [204]. Побудова графіків нормального розподілу на основі даних підрахунку не показала кривої Гауса, тож нами знову було застосовано критерій Манна-Уітні для порівняння груп.

При порівнянні експериментальних груп всіх вікових категорій із контрольними нами було виявлено статистично достовірне згідно критерію Манна-Уітні зменшення кількості макрофагів з включеннями ліпофусцину в них (рис. 5.3). Загалом це свідчить на користь зростання оксидативного стресу і боротьби з реактивними формами кисню.

Якщо у молодих тварин в контрольній групі в середньому в полі зору при збільшенні х1000 спостерігається 8,25 клітин з ліпофусцином (перший квартель 7; третій квартель 9,25), то для групи, тварини якої піддавались хронічній гіпергомоцистеїнемії, кількість клітин в середньому складає 14,85 (перший квартель 14; третій квартель 16). Статистично достовірне зростання кількості клітин з золотисто-коричневими включеннями ліпофусцину свідчить про підсилене окисним стресом накопичення великої кількості

агрегованих білків. Ці агрегати поглинаються макроаутофагією та реагують далі з іншими клітинними компонентами, утворюючи ліпофусцин, який з часом накопичується в лізосомальній системі [116].

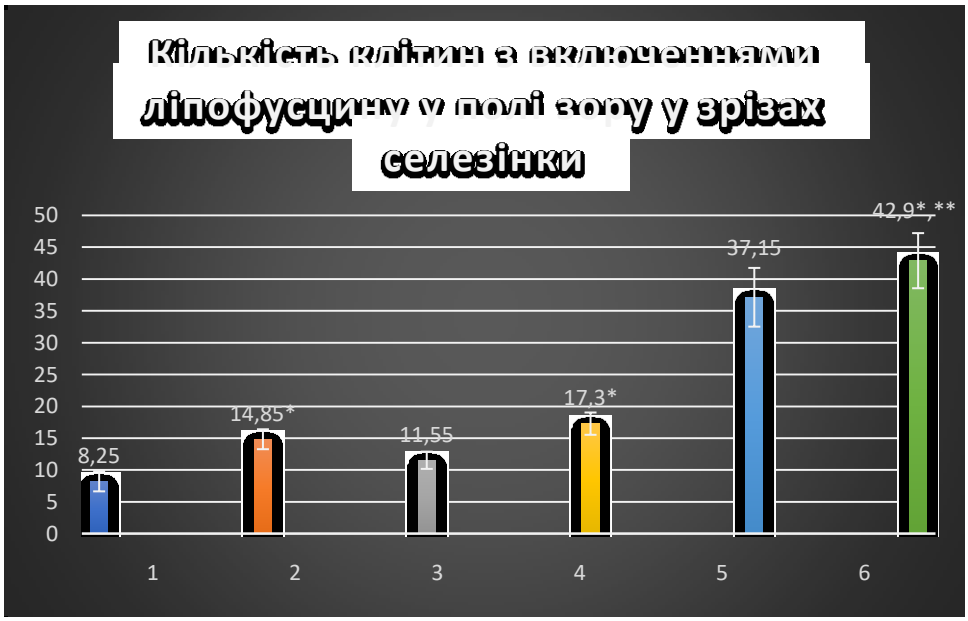

Рис. 5.3. Середнє значення кількості макрофагів з включеннями ліпофусцину у полі зору: [1]контрольна група молодих тварин; [2]група молодих тварин з хронічною гіпергомоцистеїнемією; [3]контрольна група зрілих тварин; [4]група зрілих тварин з хронічною гіпергомоцистеїнемією; [5]контрольна група старих тварин; [6]група старих тварин з хронічною гіпергомоцистеїнемією. * – відмінність від контрольної групи даної вікової категорії достовірна при $p \leq 0,05$; ** – відмінність від контрольної групи молодих тварин достовірна при $p \leq 0,05$.

Якщо у щурів віком 6-8 місяців в групі, що не зазнавала впливу хронічно підвищених рівнів гомоцистеїну, в середньому в полі зору при збільшенні ×1000 спостерігається 11,55 клітин з включеннями пігменту ліпофусцину (перший квартель 10,75; третій квартель 12), то для експериментальної групи кількість клітин в середньому складає 17,3 (перший квартель 16; третій квартель 18,25). Для цієї групи, як і для молодих тварин, наявне статистично достовірне зростання частки макрофагів з включеннями

ліпофусцину, що показує боротьбу цих клітин з наслідками підвищення рівня реактивних форм кисню в тканинах цього імунного органа. При цьому варто звернути увагу, що в обох групах стандартне відхилення не є значним, а отже, на всіх зрізах чотирьох тварин з обраної групи кількість макрофагів зростає співрозмірно (табл. 5.1).

Таблиця 5.1

Показники кількості макрофагів з включеннями ліпофусцину у контрольних і експериментальних групах трьох вікових категорій

Поле зору	Молоді		Дорослі		Старі	
	Контроль	Експеримент	Контроль	Експеримент	Контроль	Експеримент
1	9	12	10	16	27	35
2	8	14	12	14	38	52
3	6	16	14	18	36	46
4	11	12	10	15	36	45
5	10	13	11	20	44	47
6	6	15	10	17	40	38
7	9	15	10	18	31	40
8	10	14	11	19	39	47
9	6	16	12	16	38	45
10	8	15	11	20	38	48
11	9	14	11	18	40	41
12	7	16	12	17	44	43
13	8	15	14	19	37	39
14	9	17	12	14	31	41
15	10	18	11	17	35	43
16	6	15	11	18	29	36
17	9	16	10	19	39	42
18	7	13	14	16	41	39
19	10	15	13	17	39	45
20	7	16	12	18	41	46

При статистичному дослідженні цифрових зображень червоної пульпи селезінки старих тварин з контрольної групи в середньому в полі зору при

збільшенні ×1000 спостерігається 37,15 клітин з включеннями пігменту ліпофусцину (перший квартель 35,75; третій квартель 40), в той час, як для експериментальної групи, що зазнала хронічного впливу підвищених концентрацій гомоцистеїну, кількість клітин в середньому складає 42,9 (перший квартель 39,75; третій квартель 46). Варто відзначити загальне підвищення кількості відкладень ліпофусцину в селезінці тварин з контрольної групи, що не зазнавали негативного зовнішнього впливу. Це пов'язано, в першу чергу, з тим, що в старіючому організмі ліпофусцин відкладається за природних умов в силу заповільнення метаболічних процесів в клітинах, як невиведені нагромадження продуктів, що мали в виводитись внаслідок процесів екскреції. І навіть при таких підвищених концентраціях цього пігменту в селезінці тварин з контрольної групи (достовірно більше, ніж у молодих тварин групи контролю), їх кількість у зрізах селезінки тварин, що зазнали хронічного впливу підвищених рівнів гомоцистеїну, є достовірно більшою (див. рис. 5.3). Згідно з цими даними, можемо говорити про додаткові причини накопичення ліпофусцину у макрофагах селезінки тварин з даної групи – у старому віці, як і у випадку молодших тварин, макрофаги вступають в боротьбу з окисним стресом, спричиненим гіпергомоцистеїнемією.

Загалом, за результатами обробки дискретних та безперервних даних підрахунків та вимірювань у селезінці тварин різних вікових категорій з контрольних та експериментальних груп, варто відмітити, що зростання загальної площі білої пульпи притаманне всім експериментальним групам у порівнянні з групами контролю, проте не є статистично достовірним. При цьому найбільш яскраво вираженим зростання частки лімфатичних вузликів відносно червоної пульпи є саме у дорослих/зрілих тварин, що свідчить про найінтенсивніші процеси проліферації лімфоцитів саме у цій віковій категорії.

На відміну від частки білої пульпи, кількість макрофагів з включеннями ліпофусцину є статистично достовірно більшою за критерієм

Манна-Уітні для всіх трьох експериментальних груп відносно груп контролю, що говорить про реакцію на хронічну гіпергомоцистеїнемію не лише лімфоцитів, а і макрофагів та про вплив гомоцистеїну у надмірних кількостях на метаболічні процеси в клітинах.

РОЗДІЛ 6
УЛЬТРАМІКРОСКОПІЧНА БУДОВА СТРУКТУРНИХ КОМПОНЕНТІВ СЕЛЕЗІНКИ ЩУРІВ РІЗНИХ ВІКОВИХ ГРУП ЗА УМОВ ЕКСПЕРИМЕНТАЛЬНОЇ ГІПЕРГОМОЦИСТЕЇНЕМІЇ

6.1. Субмікроскопічна організація селезінки інтактних щурів різного віку

6.1.1. Ультраструктурна будова селезінки молодих щурів контрольної групи.

В молодих щурів контрольної групи структурна організація селезінки відповідала віковим межам норми. Біла пульпа представлена лімфоїдними вузликами, в центрі яких відмічали гермінативні центри. Клітинна популяція паренхіми включала лімфоцити, макрофаги, лімфобласти, плазмоцити. Вирізняли також ретикулярні клітини. Лімфоцити білої пульпи селезінки щурів мали гіперхромні ядра, каріолема їх була суцільною, переважав гетерохроматин. Ядра розміщувались в центрі клітин, займали їх основний об’єм. В цитоплазмі відмічали рибосоми, мітохондрії, канальці гранулярної ендоплазматичної сітки (рис. 6.2). Плазмоцити лімфоїдних вузликів селезінки характеризувались переважанням гетерохроматину в ядрах, що розміщувався під нуклеолемою. Еухроматин мав дифузне розміщення в каріоплазмі. В плазматичних клітинах виявляли переважно одне ядерце. Спостерігали добре розвинену гранулярну ендоплазматичну сітку та рибосоми в цитоплазмі плазмоцитів. Варто зазначити, що в гермінативних центрах лімфоїдних вузликів характерними були фігури мітозу (рис. 6.1).

Червона пульпа селезінки щурів контрольної групи була представлена еритроцитами, тромбоцитами, макрофагами та лімфоцитами. Макрофаги мали великі розміри. Ядра їх розміщувались в центрі клітин або зміщувались до полюсів. Гетерохроматин у вигляді грудочок локалізувався безпосередньо

під каріолемою. Остання формувала інвагінації. Цитоплазма макрофагів містила чисельні лізосоми та фагосоми, формувала відростки (рис. 6.3).

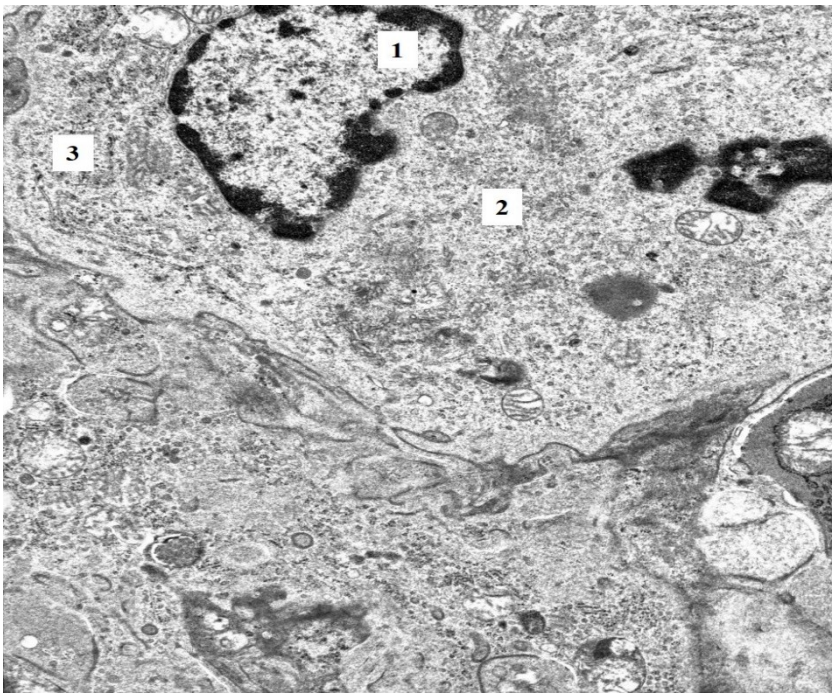

Рис. 6.1. Електронограма селезінки молодого щура контрольної групи. Ядро плазмоцита (1), цитоплазма плазмоцита (2), канальці гранулярної ендоплазматичної сітки. Збільшення ×9000.

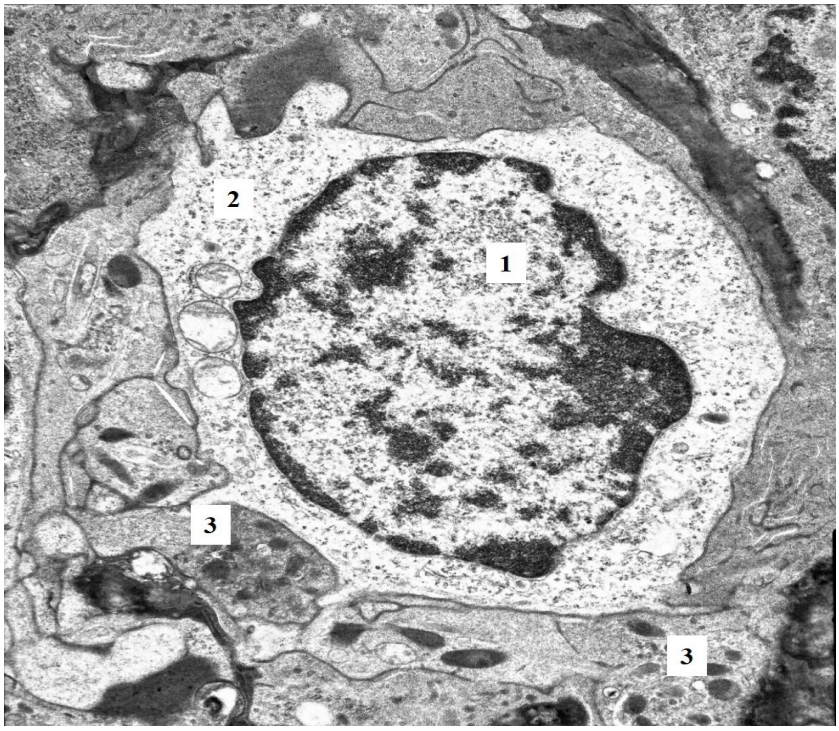

Рис. 6.2. Субмікроскопічна організація селезінки інтактного щура. Ядро лімфоцита (1), цитоплазма лімфоцита (2), тромбоцити (3). Збільшення ×9000.

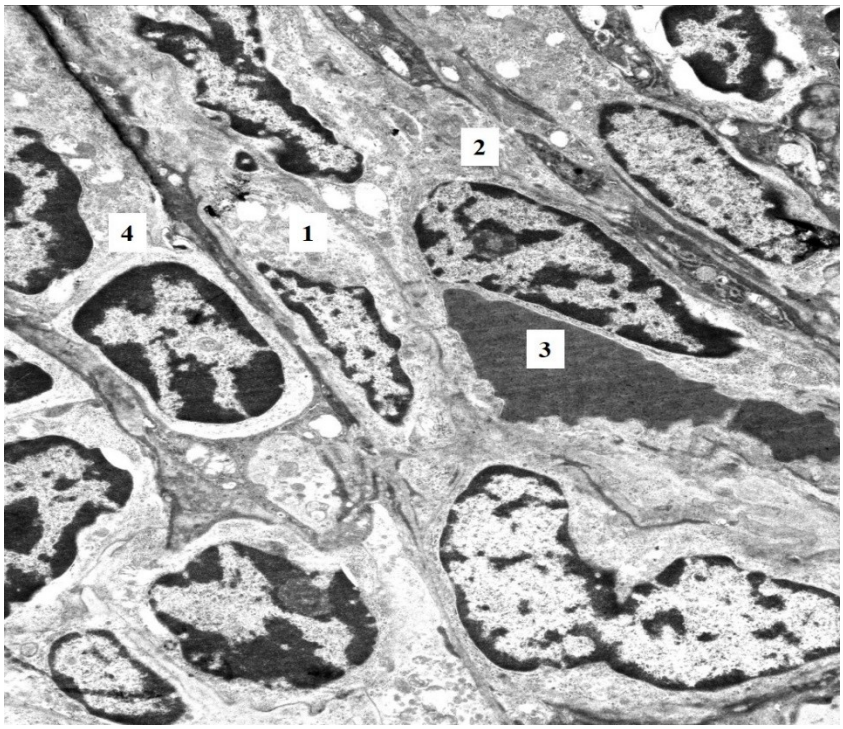

Рис. 6.3. Електронограма селезінки молодого інтактного щура. Перицит (1), цитоплазма ендотеліоцита (2), еритроцит (3), малий світлий лімфоцит (4). Збільшення ×9000.

Синусоїдні капіляри селезінки були помірно повнокровними. В просвітах їх виявляли еритроцити. Ендотеліальні клітини стінок капілярів мали видовжену форму. Ядра їх веретеноподібні з вираженими ядерними порами. Грудки гетерохроматину локалізувались під нуклеолемою. Відмічали наявність 1-2 ядерець. В цитоплазмі ендотеліоцитів спостерігали чисельні вакуолі, незначну кількість органел (див. рис. 6.3).

6.1.2. Субмікроскопічна організація селезінки зрілих щурів групи контролю.

Дорослі щури контрольної групи мали загальні закономірності ультраструктури селезінки. В білій пульпі органу виявлено ретикулярні клітини, лімфоцити, макрофаги, плазмоцити, дендритні клітини. Серед лімфоцитів вирізняли малі (світлі та темні) і середні. Як і в групі молодих тварин, в гермінативних центрах характерними були фігури мітозів. Малі світлі лімфоцити перебували в оточенні макрофагів та моноцитів. Каріолема

лімфоцитів мала виражені пори. В їх ядрах переважав гетерохроматин, а еухроматин розміщувався переважно в центральній частині ядра. Цитоплазма лімфоцитів мала вигляд вузької смужки, в ній спостерігали нечисельні органели (рис. 6.4).

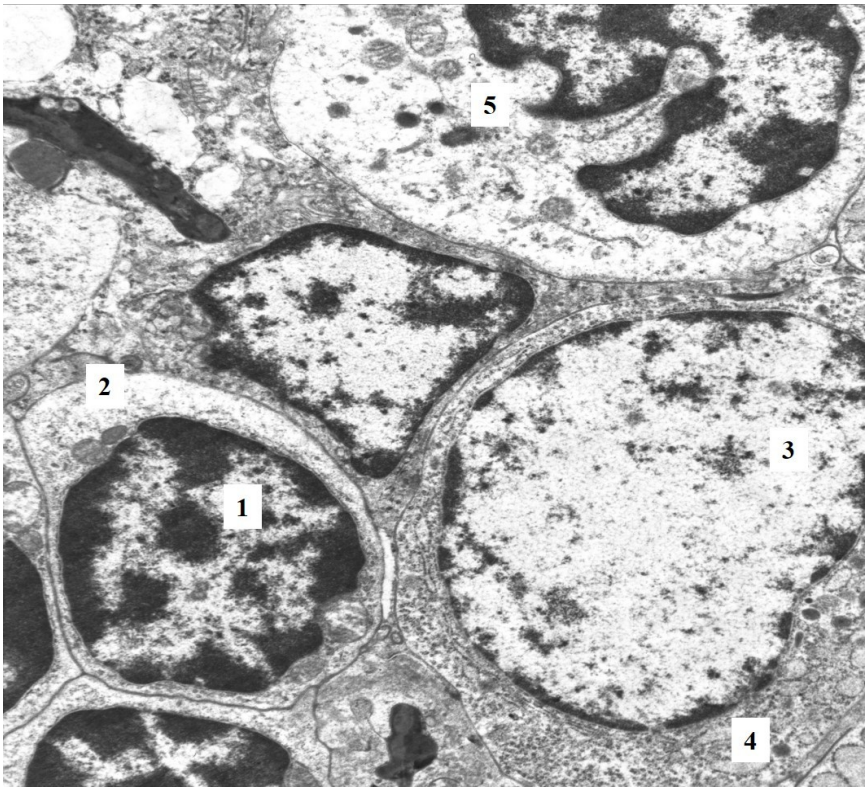

Рис. 6.4. Електронограма селезінки зрілого інтактного щура. Ядро лімфоцита (1), цитоплазма лімфоцита (2), ядро середнього лімфоцита (3), цитоплазма середнього лімфоцита (4), моноцит (5). Збільшення ×9000.

Макрофаги білої пульпи селезінки зрілих щурів характеризувались гіперхромними ядрами, гетерохроматин розміщувався у вигляді обідка під нуклеолемою. Еухроматин цих клітин займав центральне положення в ядрі. В цитоплазмі макрофагів були наявні лізосоми, фагосоми, вакуолі, мітохондрії, комплекс Гольджі (рис. 6.5). Подекуди відмічали середні лімфоцити, що мали округлу форму. Ядра їх розміщувались ексцентрично, переважав еухроматин, а гетерохроматин у вигляді грудочок локалізувався безпосередньо під каріолемою. Цитоплазма середніх лімфоцитів містила добре розвинену гранулярну ендоплазматичну сітку, мітохондрії, лізосоми,

рибосоми (див. рис. 6.4). Моноцити білої пульпи селезінки зазначеної групи експериментальних тварин відрізнялись бобоподібними чи підковоподібними гіперхромними ядрами. В цитоплазмі моноцитів виявляли лізосоми, мітохондрії, помірно розвинену гранулярну ендоплазматичну сітку. Плазмоцити в зрілих щурів контрольної групи мали ексцентрично розміщені округлі ядра. Гетерохроматин в них мав вигляд спиць колеса, еухроматин займав центральне положення в ядрі. Цитоплазма плазматичних клітин відрізнялась добре розвиненою гранулярною ендоплазматичною сіткою, цистернами комплексу Гольджі (див. рис. 6.4).

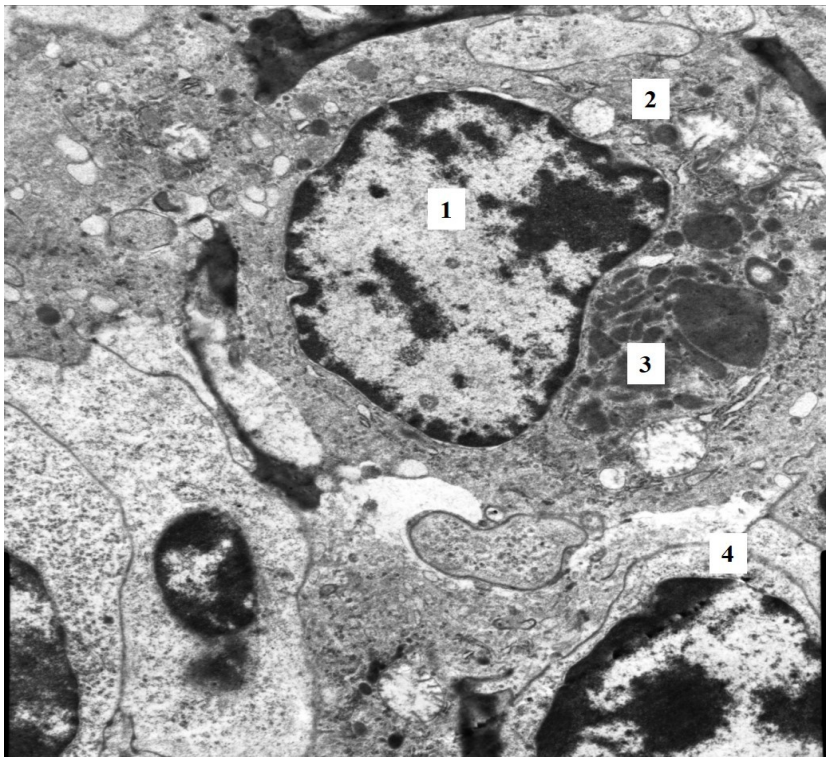

Рис. 6.5. Ультраструктурна будова селезінки зрілого щура контрольної групи. Ядро макрофага (1), цитоплазма макрофага (2), лізосоми (3), фрагмент лімфоцита (4). Збільшення ×9000.

В червоній пульпі селезінки зрілих тварин групи контролю спостерігали еритроцити, тромбоцити, нечисельні лімфоцити, моноцити, макрофаги. Останні мали відростки, а в цитоплазмі їх виявляли гранули ліпофусцину. В просвітах синусоїдних капілярів селезінки наявні еритроцити, тромбоцити. Ендотеліальні клітини стінок синусоїдів мали

видовжену форму. Ядра їх овальні, гіперхромні, з переважанням гетерохроматину. В зоні органел ендотеліоцитів виявлено комплекс Гольджі, канальці гранулярної ендоплазматичної сітки, мітохондрії, вакуолі (рис. 6.6).

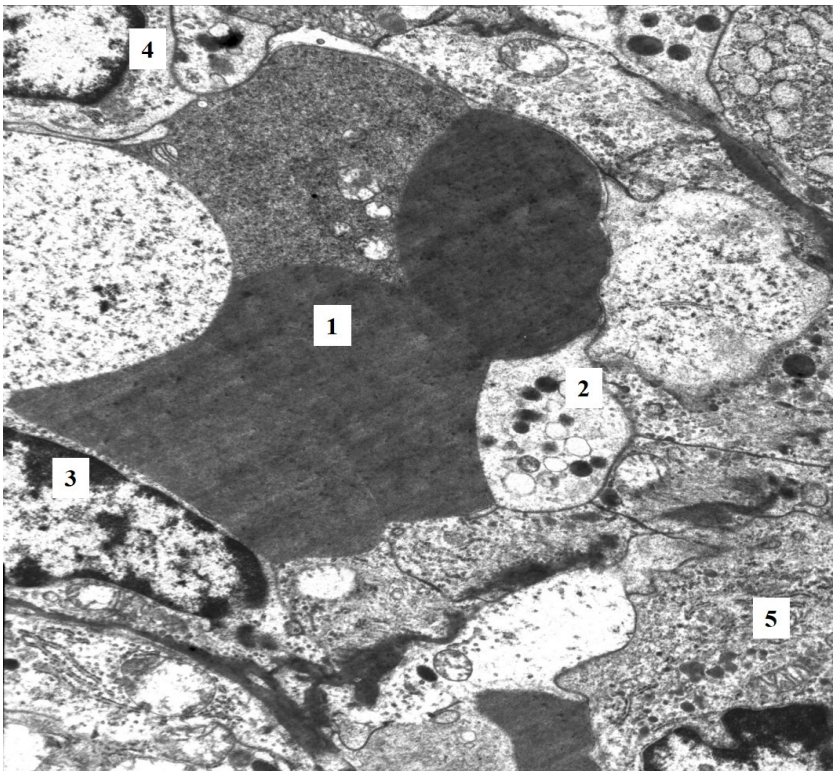

Рис. 6.6. Електронограма селезінки зрілого інтактного щура. Еритроцит (1), тромбоцит (2), ядро ендотеліоцита (3), фрагмент лімфоцита (4), фрагмент макрофага (5). Збільшення ×9000.

6.1.3. Електронно-мікроскопічна організація селезінки старих інтактних щурів.

В селезінці старих щурів при електронно-мікроскопічному дослідженні виявлено, що орган представлений білою та червоною пульпою. В білій пульпі селезінки були наявні лімфоїдні вузлики з гермінативними центрами. В останніх, на відміну від молодих та зрілих щурів, значно зменшувалась кількість клітин з фігурами мітозів. Виявляли малі світлі, середні лімфоцити, плазмоцити, макрофаги. Малі світлі лімфоцити мали округлу форму. Основний об’єм цих клітин займало ядро. Ядра малих лімфоцитів характеризувались переважанням конденсованого хроматину, еухроматин

локалізувався в центрі ядра, відмічали переважно одне ядерце. В цитоплазмі даних клітин органели мали парануклеарне розташування. Спостерігали наявність рибосом, мітохондрій, гранулярної ендоплазматичної сітки, лізосом. Макрофаги білої пульпи селезінки були великі за розмірами, володіли відростками. Ядра макрофагів зміщувались до полюсів клітин. Гетерохроматин у вигляді обідка розміщувався під ядерною оболонкою, а еухроматин мав центральне положення. В цитоплазмі макрофагів були чисельні лізосоми, фагосоми (рис. 6.7).

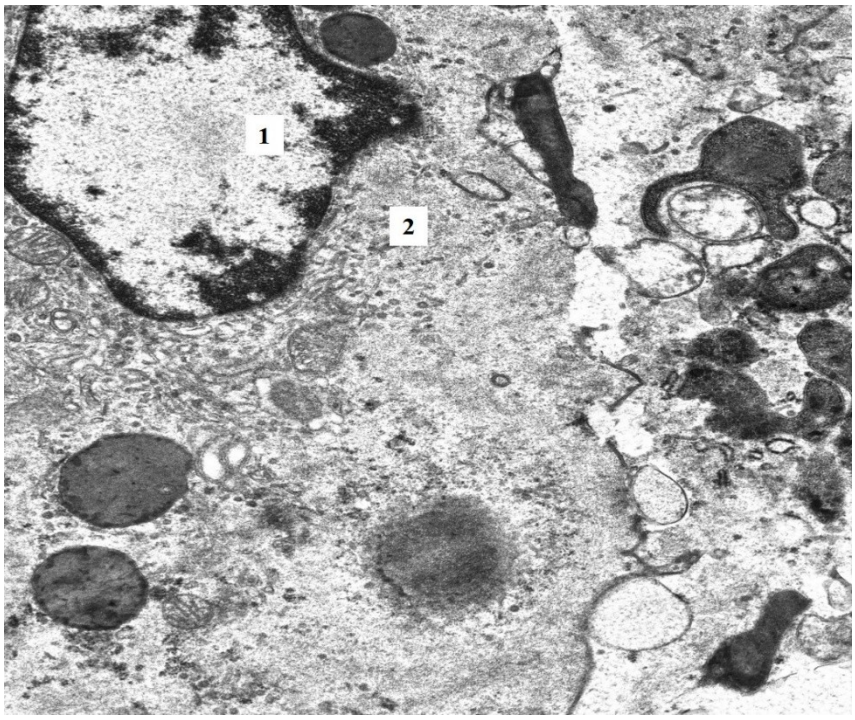

Рис. 6.7. Субмікроскопічна організація селезінки старого щура групи контролю. Ядро макрофага (1), цитоплазма макрофага (2). Збільшення ×9000.

Також виявляли канальці гранулярної ендоплазматичної сітки, комплекс Гольджі та мітохондрії. Плазматичні клітини мали типову організацію. Ядра їх гіперхромні, гетерохроматин займав більшу частину ядра у вигляді грудочок. Цитоплазма відрізнялась значним розвитком канальців гранулярної ендоплазматичної сітки, цистерн комплексу Гольджі, рибосом, мітохондрій (рис. 6.8).

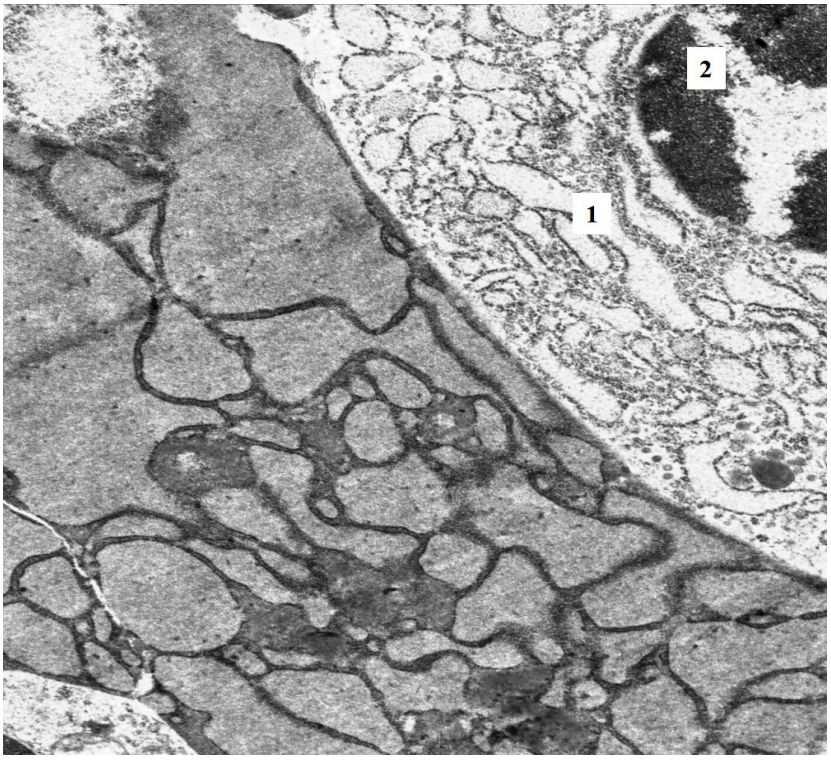

Рис. 6.8. Електронограма селезінки старого інтактного щура. Цитоплазма плазмоцита (1), ядро плазмоцита (2). Збільшення ×9000.

В червоній пульпі селезінки відмічали еритроцити, тромбоцити, лімфоцити, макрофаги. Останні містили фрагменти фагоцитованих еритроцитів, тромбоцитів, чисельні гранули ліпофусцину. Просвіти синусоїдних капілярів були не розширені, в них зосереджувались формені елементи крові (рис. 6.9).

Ендотеліальні клітини стінок капілярів мали видовжену форму. Ядра їх були овальними. Гетерохроматин у формі смужки локалізувався під каріолемою. В зоні органел відмічали канальці гранулярної ендоплазматичної сітки, мітохондрії, цистерни комплексу Гольджі, вакуолі. Базальна мембрана та ендотіліальне вистелення синусоїдів характеризувались наявністю фенестр (рис. 6.10).

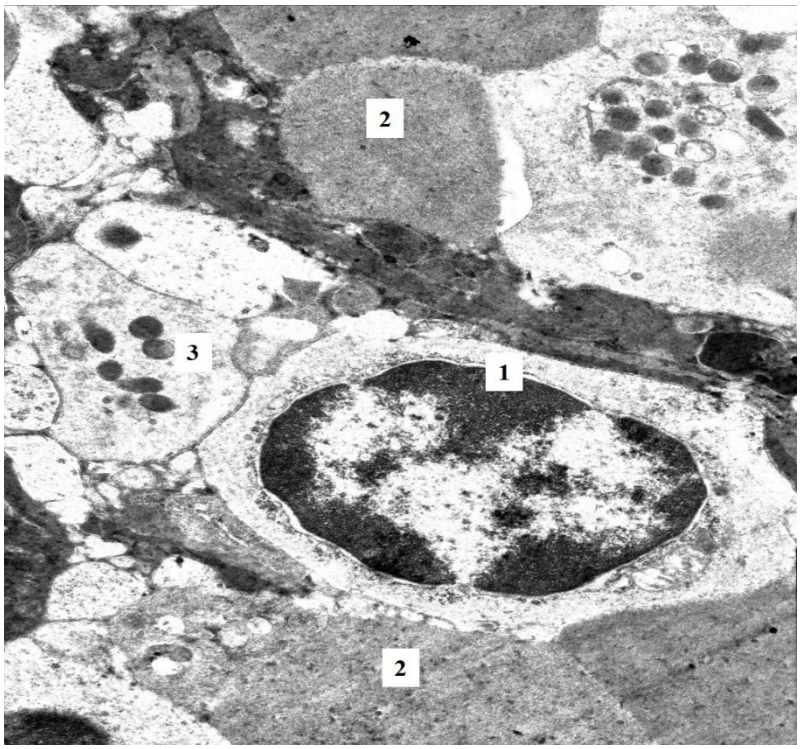

Рис. 6.9. Електронно-мікроскопічна організація селезінки старого щура контрольної групи. Лімфоцит (1), еритроцити (2), тромбоцити (3). Збільшення ×9000.

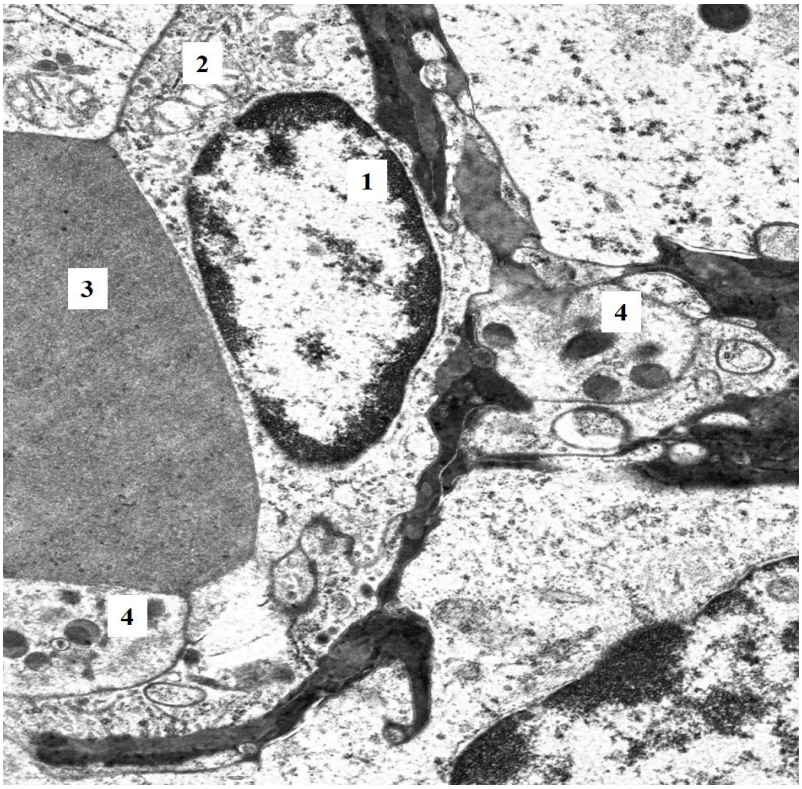

Рис. 6.10. Електронограма селезінки старого щура контрольної групи. Ядро ендотеліоцита (1), цитоплазма ендотеліоцита (2), еритроцит (3), тромбоцит (4). Збільшення ×9000.

6.2. Субмікроскопічні зміни селезінки щурів різного віку при гіпергомоцистеїнемії

6.2.1. Ультраструктурні зміни селезінки молодих щурів за умов гіпергомоцистеїнемії.

У молодих щурів введення гомоцистеїну протягом 60 днів призводило до появи помітних електронно-мікроскопічних ознак ураження паренхіми селезінки. Виявлено розвиток як деструктивних, так і компенсаторно-пристосувальних змін. Синусоїдні капіляри органу були розширені, містили значну кількість еритроцитів. Ендотеліоцити капілярів мали видовжену форму, нерівні краї. Ядра їх були переважно овальними, гіперхромними. Цитоплазма клітин містила органели і включення. Каріолема характеризувалась локальним розширенням перинуклеарного простору. Гетерохроматин у вигляді щільних скупчень локалізувався безпосередньо під ядерною оболонкою.

В молодих щурів дослідної групи змін зазнавали як біла, так і червона пульпа селезінки. Характерними особливостями в білій пульпі були відносне зниження чисельності зрілих Т-лімфоцитів, однак підвищення В-лімфоцитів, плазмоцитів, лімфобластів та макрофагів. В гермінативних центрах лімфоїдних вузликів наявні чисельні лімфобласти. Вони мали великі ядра округлої або неправильної форми, в яких переважав еухроматин, а гетерохроматин розміщувався у вигляді грудочок під нуклеолемою. Пори каріолеми в цих клітинах були розширеними. Цитоплазма лімфобластів містила великі чисельні мітохондрії, що при електронно-мікроскопічному дослідженні виявлялись переважно в парануклеарних ділянках. Вони були збільшені в розмірах, округлі, набряклі, кристи їх просвітлені. Також відмічали наявність вільних рибосом (рис. 6.11).

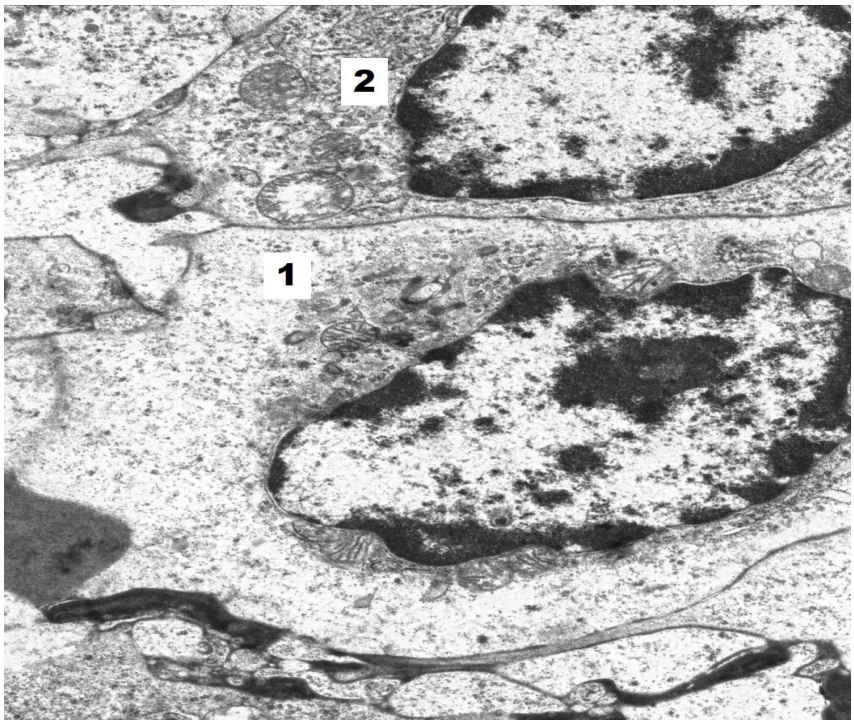

Рис. 6.11. Електронограма селезінки молодого щура з гіпергомоцистеїнемією. Макрофаг (1), плазмоцит (2). Збільшення ×9000.

Плазмоцити спостерігали на периферії гермінативних центрів лімфоїдних вузликів селезінки. Варто відмітити, що зазначені клітини підлягали морфологічним змінам, які проявлялись у вигляді їх деструкції, пікнозу ядер. Ядра плазмоцитів були здебільшого округлими або овальними, розміщувались ексцентрично, містили конденсований хроматин. Цитоплазма плазматичних клітин молодих тварин дослідної групи характеризувалась наявністю розширених канальців гранулярної ендоплазматичної сітки, рибосом. Мітохондрії були збільшеними в розмірах, малі набряклі, а подекуди деструктуровані кристи, просвітлений матрикс (див. рис. 6.11). Плазматичні клітини перебували в оточенні макрофагів. Останні мали різну форму – від округлої до видовженої (овальної). Ядра макрофагів містили як гетеро-, так і еухроматин. В цитоплазмі їх спостерігали чисельні лізосоми, фагосоми, що свідчило про високу активність цих клітин. Виявляли незначну кількість мітохондрій. В зазначеній групі експериментальних щурів відмічали також проліферацію лімфобластів, клітини з фігурами мітозу, а, отже, активні процеси поділу лімфоцитів (рис. 6.12).

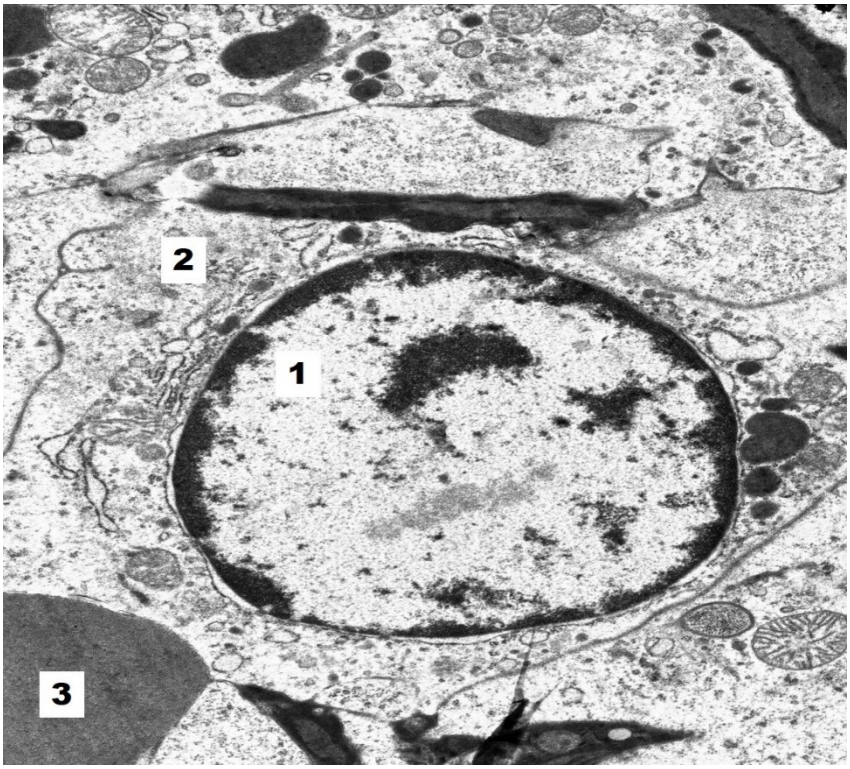

Рис. 6.12. Електронно-мікроскопічні зміни селезінки молодого щура при гіпергомоцистеїнемії. Ядро лімфоцита (1), цитоплазма лімфоцита (2), еритроцит (3). Збільшення ×9000.

Червона пульпа селезінки молодих щурів, яким вводили гомоцистеїн, характеризувалась наявністю еритроцитів, тромбоцитів, нейтрофільних та еозинофільних гранулоцитів, а також значної чисельності Т- і В-лімфоцитів, макрофагів. Макрофаги в цитоплазмі мали переважно лізосоми та фагосоми, перебували в активному стані. В них виявляли гранули ліпофусцину та гемосидерину, вакуолі. Нейтрофільні гранулоцити мали чисельні гранули, незначну кількість органел. Еозинофіли були поодинокими, їх наявність може бути свідченням міграції клітин у відповідь на активацію імунного захисту організму за умов хронічного впливу гіпергомоцистеїнемії та участі у формуванні реактивності органу. Цитоплазма їх була багата на специфічну зернистість, яка відрізнялась більшими розмірами у порівнянні з нейтрофілами (рис. 6.13, 6.14).

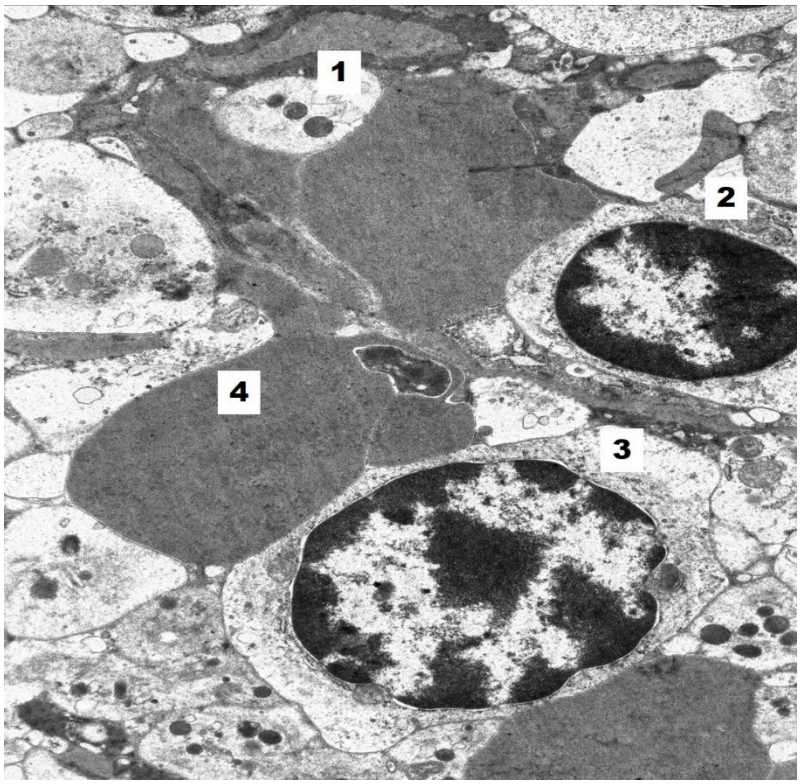

Рис. 6.13. Субмікроскопічні зміни червоної пульпи селезінки молодого щура при гіпергомоцистеїнемії. Тромбоцит (1), малий світлий лімфоцит (2), плазмоцит (3), еритроцит (4). Збільшення ×9000.

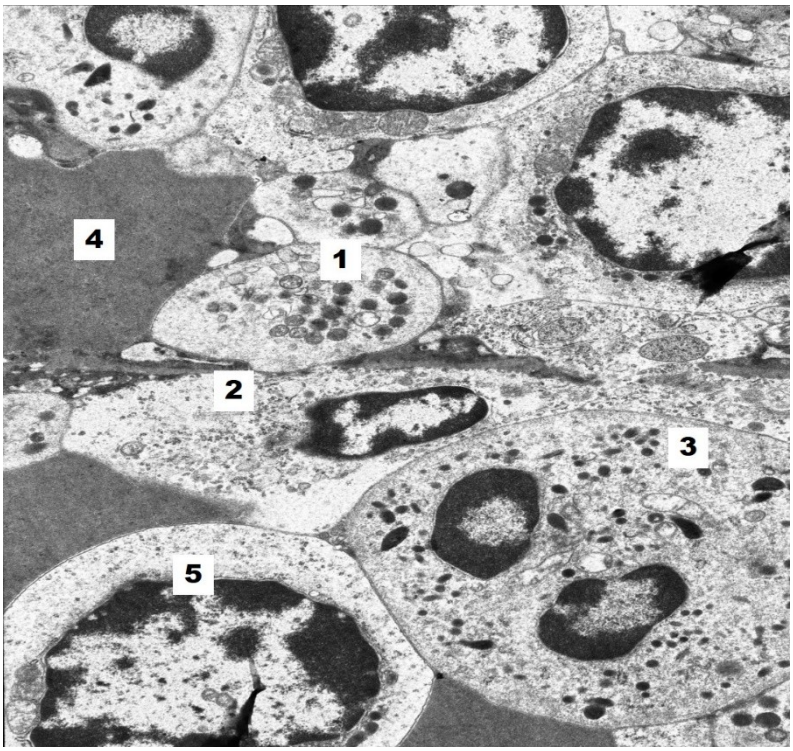

Рис. 6.14. Ультраструктурні зміни червоної пульпи селезінки молодого щура за умов гіпергомоцистеїнемії. Тромбоцит (1), макрофаг (2), еозинофіл (3), еритроцит (4), лімфоцит (5). Збільшення ×9000.

6.2.2. Субмікроскопічна організація селезінки зрілих щурів при гіпергомоцистеїнемії.

Моделювання стійкої гіпергомоцистеїнемії у дорослих щурів призводило до появи більш виражених зрушень ультраструктури селезінки тварин. Просвіти синусоїдних капілярів були розширеними. В них виявляли скупчення формених елементів крові, а саме еритроцитів, тромбоцитів, гранулоцитів. Ендотеліальні клітини стінок судин мали гіперхромні ядра, гетерохроматин у вигляді щільного обідка розміщувався під каріолемою, а в центрі відмічали світлі ділянки еухроматину. Подекуди контури ядерної оболонки ендотеліоцитів були нечіткими, злегка розмитими. Ядра розміщувались переважно ексцентрично, мали округлу форму. В цитоплазмі ендотеліальних клітин виявляли мітохондрії, рибосоми та чисельні вакуолі. Еритроцити та тромбоцити в просвітах кровоносних судин селезінки часто перебували на стадії деградації.

Електронно-мікроскопічні дослідження селезінки зрілих тварин виявляли, що біла пульпа, як і в молодих щурів, зазнавала більшого впливу гіпергомоцистеїнемії, ніж червона. Відмінною ознакою була значна загибель Т-лімфоцитів шляхом апоптозу. Більшість лімфоцитів мали округлу форму. Ядро їх розміщувалось в центрі, в деяких клітинах ядра були зморщені. Каріолема характеризувалась порушенням цілісності, помітні її чисельні інвагінації, хроматин був виражено конденсованим. Цитоплазма оточувала ядро лімфоцитів у вигляді обідка, містила великі набряклі мітохондрії, у яких спостерігали деструкцію крист. Канальці гранулярної ендоплазматичної сітки також були набряклими, розширеними (рис. 6.18). В гермінативних центрах лімфоїдних вузликів відмічали проліферацію В-лімфоцитів, переважання зрілих плазмоцитів. Останні підлягали ультраструктурним перебудовам. В більшості плазматичних клітин ядро було бобоподібним, ядерні пори розширювались. Гетерохроматин формував грудочки та скупчення, які розміщувались під нуклеолемою. В ділянці світлих двориків плазматичних клітин спостерігали набряклі мітохондрії зі зруйнованими

кристами та розширені канальці гранулярної ендоплазматичної сітки. Необхідно зазначити, що в даній піддослідній групі тварин значно зростала кількість макрофагів, підвищувалась їх функціональна активність (рис. 6.15). Не дивлячись на значну чисельність, макрофаги часто піддавались дистрофічним змінам. Ядра їх були пікнотичними, мали заглиблення каріолеми, остання локально втрачала ознаки цілісності. Гетерохроматин розміщувався маргінально у вигляді грудочок. Цитоплазма макрофагів була переповнена чисельними лізосомами, фагосомами, включеннями. Відмічали фрагменти еритроцитів, тромбоцитів, гранули ліпофусцину, скупчення феритину. Мітохондрії збільшувались в розмірах, були просвітленими, в них ледь помітно можна було віддиференціювати кристи. В білій пульпі селезінки дорослих щурів виявляли підвищення чисельності лімфобластів, світлих і темних лімфоцитів, що свідчило про активну імунну відповідь селезінки на зростання концентрації гомоцистеїну в плазмі крові (рис. 6.16).

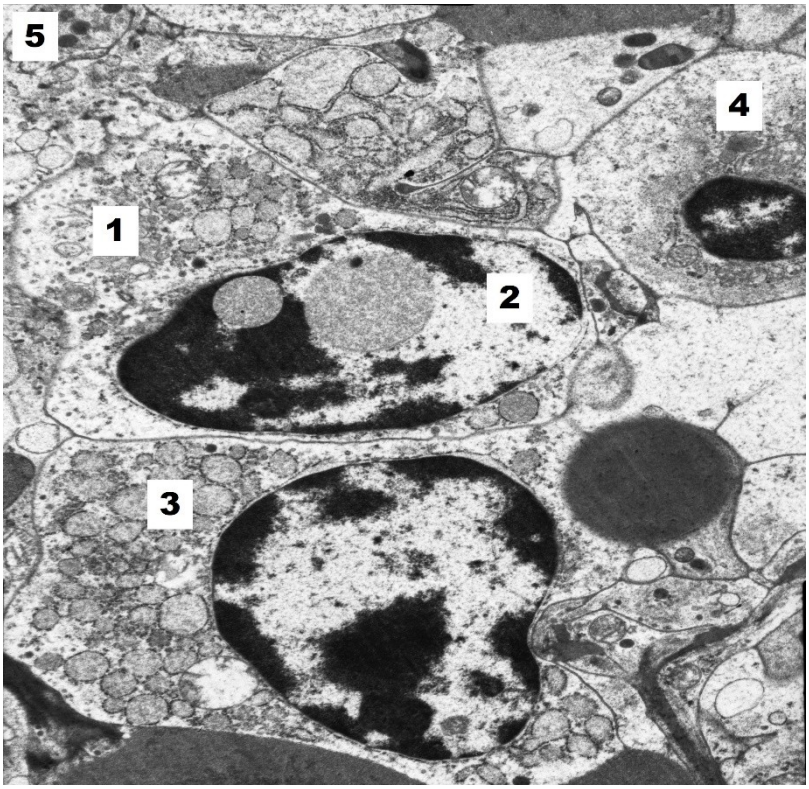

Рис. 6.15. Електронно-мікроскопічні зміни селезінки дорослого щура при гіпергомоцистеїнемії. Цитоплазма макрофага (1), ядро макрофага (2), плазмоцит (3), лімфоцит (4), тромбоцит (5). Збільшення ×9000.

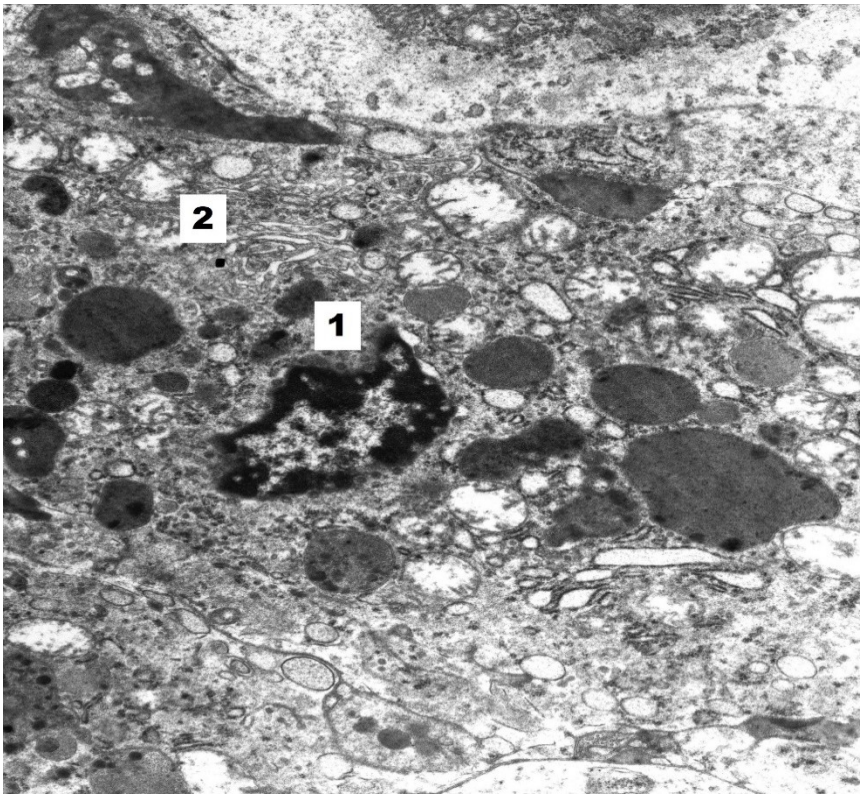

Рис. 6.16. Субмікроскопічні зміни селезінки дорослого щура за умов гіпергомоцистеїнемії. Ядро макрофага (1), цитоплазма макрофага (2). Збільшення ×9000.

В червоній пульпі селезінки відмічали еритроцити, тромбоцити, гранулоцити (переважно нейтрофільні). Були наявні також і еозинофіли з крупними гранулами. Макрофаги, що займали одне з головних місць в червоній пульпі органу за даних умов, характеризувались гіперхромними, ексцентрично розміщеними ядрами. В цитоплазмі цих клітин відмічали як вторинні лізосоми, так і залишкові тільця з великою кількістю детриту. Виявляли фрагменти фагоцитованого матеріалу, в тому числі червоних кров'яних тілець і тромбоцитів. Спостерігали включення ліпофусцину (рис. 6.17).

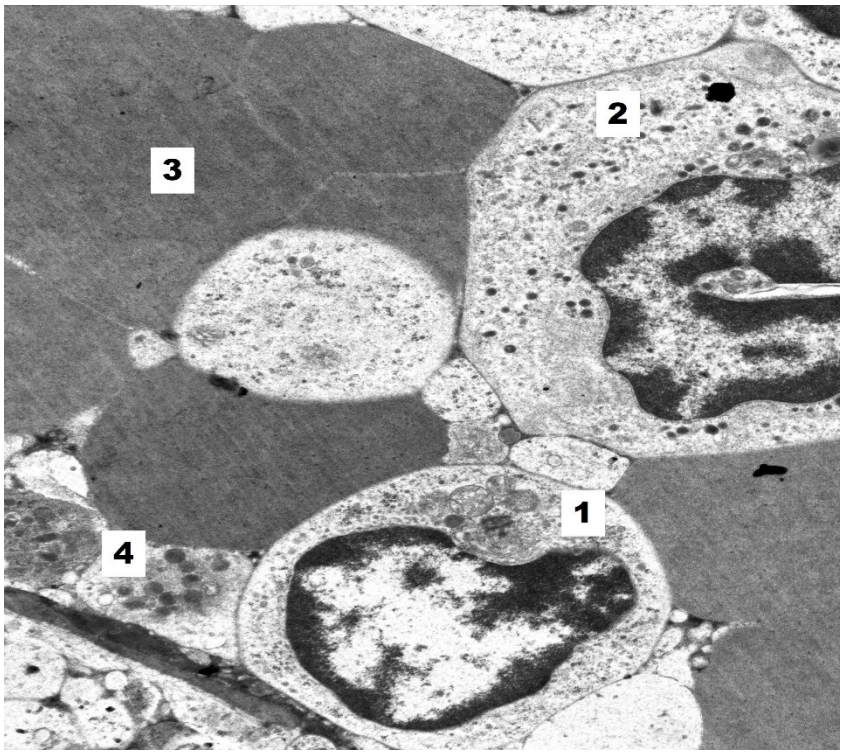

Рис. 6.17. Ультраструктурні зміни червоної пульпи селезінки дорослого щура при гіпергомоцистеїнемії. Лімфоцит (1), макрофаг (2), еритроцит (3), тромбоцит (4). Збільшення ×9000.

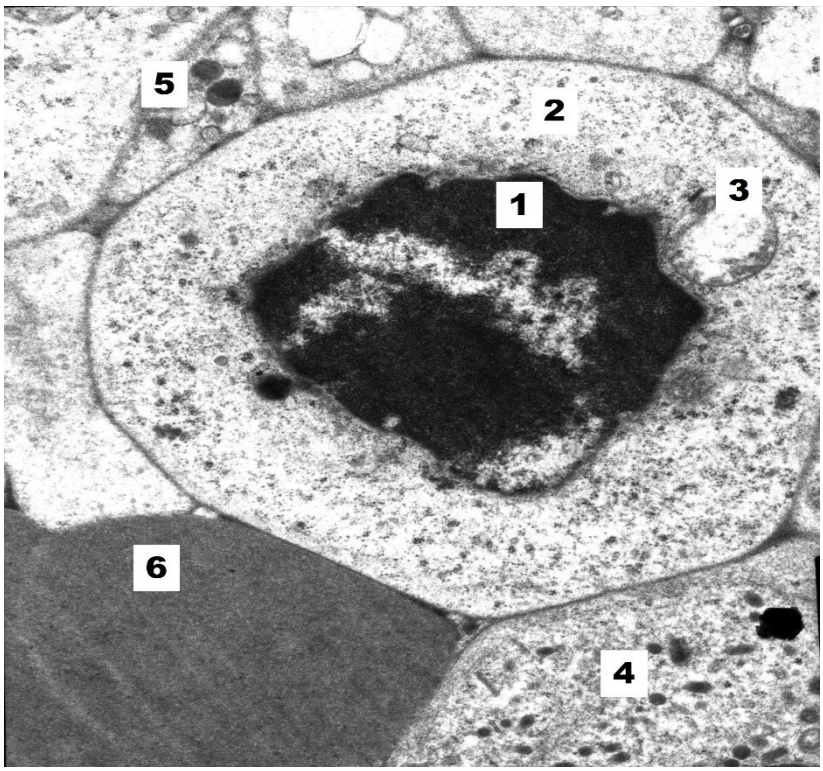

Рис. 6.18. Електронограма селезінки дорослого щура за умов гіпергомоцистеїнемії. Ядро лімфоцита (1), цитоплазма лімфоцита (2), мітохондрії (3), нейтрофіл (4), тромбоцит (5). Збільшення ×9000.

6.2.3. Електронно-мікроскопічні зміни селезінки старих щурів при гіпергомоцистеїнемії.

Введення старим щурам гомоцистеїну супроводжувалось найбільш вираженими змінами ультраструктурних компонентів селезінки. В порівнянні з молодими та дорослими щурами, у старих тварин спостерігали значні деструктивні прояви впливу гіпергомоцистеїнемії. В стромі селезінки відмічали наявність компонентів сполучної тканини, зокрема ретикулярних клітин. Вони мали видовжену форму, гіперхромні ядра. Характерним для них був перинуклеарний набряк. В цитоплазмі наявні гранулярна ендоплазматична сітка та комплекс Гольджі. В білій пульпі селезінки за даних умов, як і в попередніх групах дослідних тварин, визначались ділянки гибелі Т-лімфоцитів. Особливо вираженою така картина була в периартеріальних лімфоїдних піхвах. Лімфоцити, що піддавались апоптозу мали темні пікнотичні ядра химерної форми. Цитоплазма їх була виражено просвітленою, містила переважно мітохондрії. Останні значно збільшувались в розмірах внаслідок набряку. Кристи їх піддавались лізису. Макрофаги в білій пульпі селезінки старих щурів були чисельними, розміщувались поблизу плазмоцитів. В макрофагах ядро зміщувалось переважно до полюсів клітин через накопичення в цитоплазмі надмірної кількості детриту. В деяких клітинах чітко визначалися лізис та фрагментація ядер (рис. 6.19, 6.20).

Плазмоцити, в свою чергу, кількісно зростали внаслідок підвищеної проліферації В-лімфоцитів. Плазматичні клітини значно різнились, оскільки спостерігали такі, що мали збережену морфологічну будову та ті, які проявляли ознаки виражених субмікроскопічних зрушень організації. Збережені плазмоцити мали велике ядро з інвагінаціями каріолеми. Гетерохроматин розміщувався під каріолемою, переважав над еухроматином. Нуклеолема була суцільною, яскраво вираженими є ядерні пори. Цитоплазма таких плазмоцитів містила розширені канальці гранулярної ендоплазматичної сітки, мітохондрій, вільні рибосоми. Значну ділянку

цитоплазми займали набряклі, розширені трубочки гранулярної ендоплазматичної сітки (рис. 6.21).

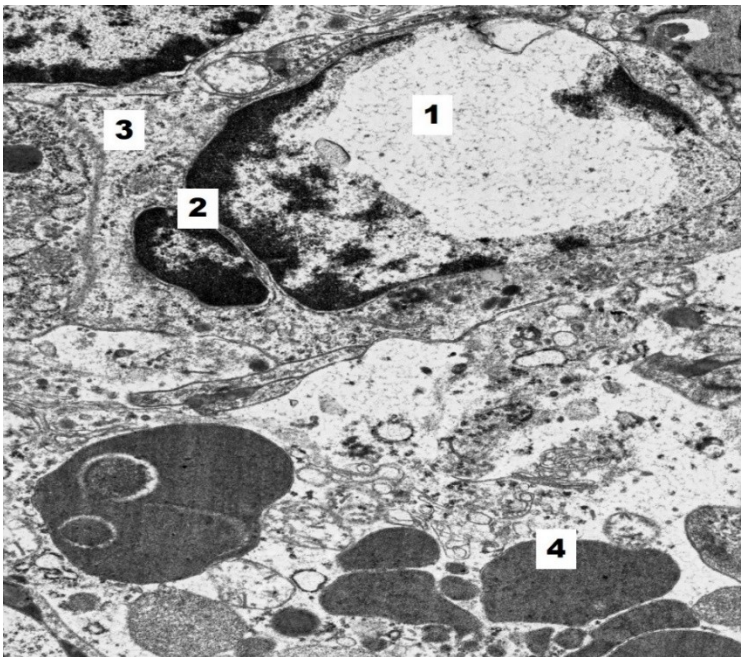

Рис. 6.19. Ультраструктура селезінки старого щура при гіпергомоцистеїнемії. Лізис ядра макрофага (1), фрагментація ядра (2), цитоплазма макрофага (3), еритроцит (4). Збільшення ×9000.

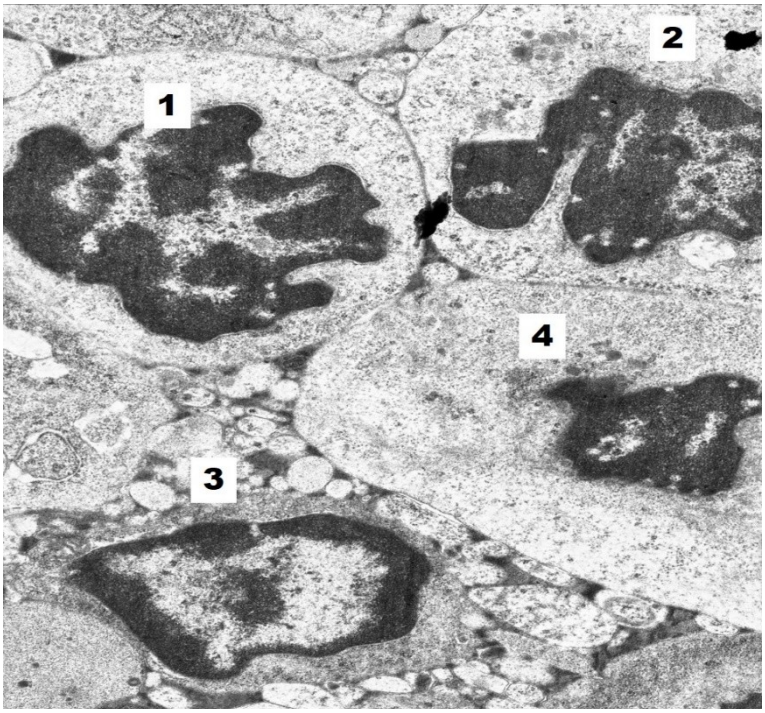

Рис. 6.20. Ультраструктурні зміни селезінки старого щура при гіпергомоцистеїнемії. Пікноз ядра лімфоцита (1), макрофаг (2), лімфобласт (3), плазмоцит (4). Збільшення ×9000.

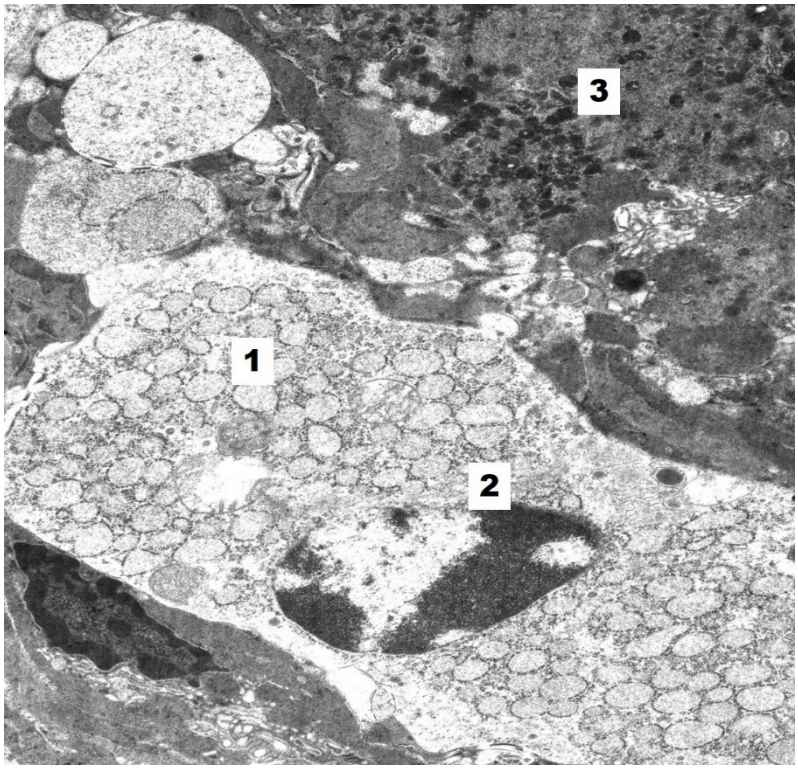

Рис. 6.21. Електронограма селезінки старого щура за умов гіпергомоцистеїнемії. Цитоплазма плазмоцита (1), ядро плазмоцита (2), фрагмент макрофага (3). Збільшення ×9000.

Синусоїдні судини селезінки старих щурів були розширеними, в них виявляли еритроцити, лейкоцити, тромбоцити. В червоній пульпі селезінки щурів даної групи при гіпергомоцистеїнемії спостерігали чисельні тромбоцити та їх фрагменти. Еритроцити піддавались гемолізу. Відмічали також гранулярні лейкоцити, переважно нейтрофіли. Визначальною рисою для цієї групи експериментальних тварин була значна кількість макрофагів в червоній пульпі. Вони мали гіперхромні ядра, подекуди видовженої форми. В їх цитоплазмі виявляли великі фагосоми, залишки деструктивно змінених еритроцитів, гранулоцитів та тромбоцитів. Крім того, вони мали скупчення гемосидерину та гранули ліпофусцину. Останні факти є характерними не лише для старечого віку, але і розвитку окисного стресу та перикисного окислення ліпідів (рис. 6.22).

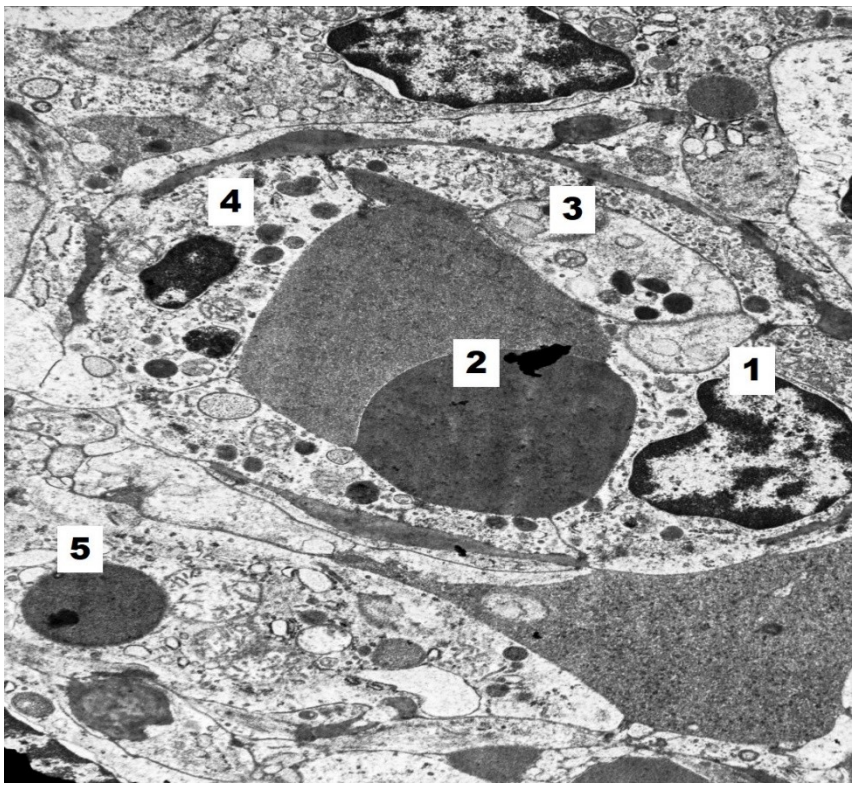

Рис. 6.22. Ультраструктура селезінки старого щура при гіпергомоцистеїнемії. Ядро макрофага (1), фагоцитований еритроцит (2), фагоцитований тромбоцит (3), цитоплазма макрофага (4), апоптоз лімфоцита (5). Збільшення ×9000.

Таким чином, моделювання стійкої гіпергомоцистеїнемії призводило до виражених зрушень субмікроскопічної будови селезінки щурів різного віку. В молодих тварин підвищення плазмового гомоцистеїну супроводжувалось зниженням чисельності Т-лімфоцитів та зростанням популяції плазмоцитів, макрофагів і лімфобластів. Плазмоцити за даних умов піддавались апоптозу, підвищувалась активність макрофагів. Останні містили лізосоми, фагосоми, вакуолі. В червоній пульпі селезінки молодих щурів макрофаги відрізнялись присутністю в цитоплазмі гранул ліпофусцину, гемосидерину, що свідчило про активні процеси деградації еритроцитів.

У зрілих щурів при гіпергомоцистеїнемії спостерігали поглиблення деструктивних процесів в селезінці, в порівнянні з попередньою групою тварин. Відмічали високий ступінь процесів апоптозу лімфоцитів білої пульпи селезінки, проліферацію В-лімфоцитів в зрілі плазматичні клітини. В макрофагах зростала чисельність лізосом, фагосом, цитоплазма їх містила фрагменти зруйнованих формених елементів крові. Активна імунна відповідь органу на гіпергомоцистеїнемію характеризувалась наявністю значної кількості лімфобластів. Червона пульпа селезінки відрізнялась посиленим розпадом еритроцитів та тромбоцитів, накопиченням гранул ліпофусцину в цитоплазмі макрофагів. Слід зазначити, що в групі зрілих тварин змін зазнавали також ендотеліальні клітини синусоїдних капілярів.

Найбільш виражених зрушень ульртаструктури зазнавала селезінка старих щурів. Строма органу характеризувалась зростанням елементів сполучної тканини. Відмічали вогнища апоптозу лімфоцитів. В макрофагах білої пульпи спостерігали лізис та фрагментацію ядер, накопичення великої кількості детриту в цитоплазмі. Плазматичні клітини були чисельними, окремі з них мали ознаки деструкції. В червоній пульпі селезінки, внаслідок гемолізу еритроцитів, цитоплазма макрофагів була переповнена гранулами гемосидерину та ліпофусцину. Наявність останнього є також свідченням активних процесів перекисного окислення ліпідів.

Результати досліджень даного розділу дисертації відображені нами в одній міжнародній статті, що відноситься до міжнародної наукометричної бази Web of Science [108] та одній статті у фаховому журналі України [107].

АНАЛІЗ І УЗАГАЛЬНЕННЯ РЕЗУЛЬТАТІВ ДОСЛІДЖЕННЯ

На сьогоднішній день існує значна кількість даних стосовно патогенезу стану гіпергомоцистеїнемії. Проте точні механізми, за допомогою яких гомоцистеїн чинить шкідливий вплив, досі невідомі, і необхідні додаткові дослідження для з’ясування патофізіології стану гіпергомоцистеїнемії. Безсумнівно, протеоліз є одним із фундаментальних процесів, що лежать в основі багатьох життєво важливих функцій [96]. Аберантний протеоліз, що виражається в надмірній активації або, навпаки, пригніченні активності протеолітичних ферментів, вважається одним із пускових механізмів розвитку різноманітних патологій [114]. Гіпергомоцистеїнемія характеризується підвищенням протеолітичної активності в низці органів [156, 158]. Щоб з’ясувати, чи впливає цей процес на протеоліз у селезінці, ми досліджували загальну протеолітичну активність, а також активність основних типів протеолітичних ферментів у селезінці щурів.

Нами встановлено, що гіпергомоцистеїнемія спричиняє порушення протеолітичної рівноваги в селезінці, про що свідчить виражене підвищення загальної протеолітичної активності. Найбільш виражена зміна загальної протеолітичної активності виявлена в селезінці старих щурів. Цей показник у селезінці старих щурів контрольної групи був нижчим, ніж у контрольних групах юних та зрілих тварин. Це може бути пов'язано з віковими змінами в клітинному метаболізмі, а саме, фізіологічним зниженням протеолітичних систем під час старіння [114] Отримані нами дані свідчать про підвищення загальної протеолітичної активності в селезінці щурів усіх дослідних груп за рахунок підвищення активності металозалежної, а також серинової протеаз. Також було показано участь цистеїнової та аспарагінової протеаз у посиленні протеолізу в селезінці.

Точний механізм, за допомогою якого підвищений рівень гомоцистеїну викликає збільшення протеолізу, до кінця не вивчений. Однак, враховуючи

широкий спектр протеаз, які активуються при гіпергомоцистеїнемії, у цьому процесі можуть бути задіяні кілька механізмів, що підсилюють один одного. По-перше, це може бути пов'язано з посиленням біосинтезу протеаз, що частково підтверджується достовірним підвищенням вмісту білка в селезінці щурів усіх дослідних груп. Експресія деяких генів змінюється у суб’єктів із підвищеним рівнем гомоцистеїну. Вплив гомоцистеїну на експресію генів може бути реалізований через порушення клітинного окисно-відновного балансу у відповідь на розвиток окисного стресу. Автоокислення гомоцистеїну, що призводить до накопичення активних форм кисню, вважається можливим тригером для індукції окисного стресу під час гіпергомоцистеїнемії [181]. Окислювальний стрес викликає збільшення мРНК для ММП1 і ММП3 у культивованих клітинах пігментного епітелію сітківки людини. Виходячи з цього факту, можна припустити, що підвищення рівня ММП1 у селезінці щурів із гіпергомоцистеїнемією може бути наслідком індукції біосинтезу цього ферменту [64]. З іншого боку, окислювальна модифікація клітинних білків активними формами кисню, а також їх N-гомоцистеїнилювання є сигналом для протеолітичної деградації модифікованих білків для запобігання накопиченню молекул із потенційними цитотоксичними, прозапальними, протромботичними та проатерогенними властивостями [68, 121]. Крім того, N-гомоцистеїнілювання, впливаючи на фізико-хімічні властивості та біологічну активність білків, може провокувати активацію імунної відповіді при гіпергомоцистеїнемії. Аутоантитіла проти N-гомоцистеїнильованого білка виявляються в плазмі пацієнтів з підвищеним рівнем гомоцистеїну [191].

Аналізуючи отримані результати, видається, що суттєве підвищення активності серинових протеаз у селезінці тварин із гіпергомоцистеїнемією зумовлене посиленням синтезу нових молекул. Оскільки селезінка містить субпопуляції макрофагів і нейтрофілів, що експресують широкий спектр серинових протеаз [72, 85], збільшення як вмісту, так і активності серинових протеаз свідчить про зміни у функціональній активності імунних клітин

селезінки. Незважаючи на те, що значна частина клітинних металозалежних протеаз представлена ММП, наші результати не свідчать про те, що підвищення активності металозалежних ферментів у селезінці щурів із гіпергомоцистеїнемією пов'язане з підвищенням біосинтезу ММП2, ММП3, ММП8 і ММП10, оскільки рівні цих ферментів були навіть нижчими, ніж у відповідних контрольних групах. Певною мірою підвищення активності металозалежних ферментів у селезінці щурів із гіпергомоцистеїнемією може бути наслідком активації ММП1, про що свідчить підвищення рівня цього ферменту. Водночас зниження рівня ММП1 може бути додатковим механізмом активації ММП1 у селезінці зрілих та старих щурів. Слід підкреслити, що активація ММП1 часто спостерігається під час ангіогенезу та розвитку раку [76, 91], тому необхідні більш детальні дослідження функціонального стану селезінки при гіпергомоцистеїнемії. Враховуючи багаторівневий контроль активності ММП, інші механізми регуляції активності ферментів, зокрема посттранскрипційні, також можуть брати участь в активації протеаз при гіпергомоцистеїнемії. Накопичення даних з різних досліджень вказує на те, що серинові протеази можуть діяти безпосередньо на деякі про-ММП [189], генеруючи активні ферменти, які, у свою чергу, активують інші про-ММП, провокуючи каскадний механізм посилення протеолізу. Крім того, гомоцистеїн може безпосередньо [69], а також через сигнальний шлях протеїнкінази, що регулюється позаклітинним сигналом, [148] активувати про-ММП.

Отримані нами результати щодо відсутності змін рівня прозапальних цитокінів у селезінці юних щурів та зниження рівня цих цитокінів у зрілих та старих щурів не узгоджуються із загальною концепцією системного запалення, що є необхідною частиною патогенезу гіпергомоцистеїнемії. Низка досліджень встановила тісний зв'язок між високою концентрацією циркулюючого гомоцистеїну та розвитком системного запалення [133, 182]. Крім того, наші попередні дослідження показали стан легкого запалення в серці [158] та щитовидній залозі [157].

Цитокіни є ключовими молекулами, за допомогою яких гіпергомоцистеїнемія призводить до розвитку таких супутніх ускладнень, як атеросклероз і пов'язані з ним тромботичні зміни у пацієнтів із гіпергомоцистеїнемією. На відміну від наведеного вище, результати нашого визначення рівня цитокінів свідчать про відсутність запальних процесів у селезінці щурів на тлі гіпергомоцистеїнемії та можуть говорити про залучення інших механізмів реалізації негативних ефектів підвищеного рівня гомоцистеїну.

Морфологічна оцінка стану селезінки зрілих тварин з групи моделювання хронічної гіпергомоцистеїнемії також показала більш виражені, ніж у молодих щурів, ознаки відхилень у морфології і, відповідно, функціонуванні цього органа. Через розшарування волокон та появу дрібних вакуоль між ними капсула загалом виглядає розмитою, її межі нечіткі. Деякі ядра мають незначний набряк, що відображається у більш нерівномірному і блідому їх забарвленні та зміні форми. Спостерігається вакуолізація, як ознака набряку і в субкапсулярній зоні селезінкової пульпи. В клітинах епітеліальної вистилки спостерігаються ознаки вакуолізації, що є типовим проявом патологічного стану клітин.

Одним із механізмів впливу надмірної концентрації гомоцистеїну є нітрозилювання. Ендотеліальні клітини можуть детоксифікувати гомоцистеїн через вивільнення оксиду азоту, що супроводжується підвищенням рівня NOS3 мРНК [112]. Хронічний вплив високого рівня гомоцистеїну призводить до зниження виробництва або доступності NO, що тягне за собою безперешкодне окислювальне пошкодження, опосередковане гомоцистеїном, і утворення пероксинітриту. Гомоцистеїн може впливати на активність глутатіонпероксидази, таким чином змінюючи мікрооточення при поширенні реактивних форм кисню. Ендотеліальна глутатіонпероксидаза каталізує відновлення пероксидів водню та ліпідів до відповідного спирту, запобігаючи окислювальній інактивації NO. Гомоцистеїн, в свою чергу, знижує рівень мРНК глутатіонпероксидази, гальмуючи подібні захисні

механізми [102]. Саме тому наявність вакуолізованої цитоплазми та деформація ендотелію крупних судин селезінки може бути пояснена нітрозилюванням, спричиненим тривалою дією надмірних кількостей гомоцистеїну.

Згідно нашого дослідження, у білій пульпі навіть на маленьких збільшеннях спостерігається характерна картина периартеріальних піхв, утворених Т-клітинами – вони мають вигляд «поїдених міллю». Такий вигляд притаманний цим елементам через часткову загибель Т-лімфоцитів апоптозом поміж невраженими клітинами.

Підвищення рівня гомоцистеїну в плазмі пов’язане з паралельним гіпометилюванням ДНК лімфоцитів. Порушення невипадкового патерну метилювання ДНК може призвести до невідповідної експресії генів і сприяння розвитку патології у лімфоцитах, і Т-клітинах зокрема [104, 179, 194].

В ході нашого дослідження В-клітини лімфатичних вузликів і маргінальних зон показують ознаки проліферації – присутні гермінативні центри, наявність зрілих плазмоцитів не лише в межах білої, але і в червоній пульпі. Значна кількість лімфобластів і лімфоцитів свідчить про реактивну відповідь цих клітин на хронічну дію підвищених рівнів гомоцистеїну [208]. У самій червоній пульпі серед інших формених елементів крові присутні макрофаги із золотисто-коричневими включеннями пігменту ліпофусцину. Поява цього пігменту є свідченням високих рівнів окиснення ліпідів, до чого призводить наявність у тканині реактивних форм кисню [201].

Гомоцистеїн здатен порушувати функціонування окремих ланок імунної системи шляхом загибелі клітин або їх надмірної гіперстимуляції, що в свою чергу, призводить до виснаження системи в цілому. В експериментах на щурах доведено той факт, що лімфоцити експресують на своїй поверхні NMDA-рецептори, здатні взаємодіяти з гомоцистеїном. Під його впливом в клітинах збільшується кількість АФК, вміст Ca^{2+} та АТФ. Крім того, гіпергомоцистеїнемія стимулює продукцію лімфоцитами IFN-γ і TNF-α,

задіюючи протеїнкіназу, НАДФН-оксидазу і NO-синтазу. Наслідком такого впливу є загибель лімфоцитів шляхом апоптозу. Постійна стимуляція клітин імунної системи за даних умов призводить до її виснаження. Гомоцистеїн взаємодіє з інотропними рецепторами глутамату, що активуються NMDA. Активація цих рецепторів призводить до посилення входу іонів Ca^{2+} всередину клітини і зростання рівня АФК, активації процесів перекисного окислення ліпідів і апоптозу лімфоцитів. Слід зазначити, що блокада NMDA-рецепторів Т-клітин гомоцистеїном пригнічує синтез мРНК і посилення секреції INF-γ, TNF-α, IL-10. Однократне введення його супроводжується вираженим зниженням числа Т-лімфоцитів і їх субпопуляцій [143]. Це обумовлено підвищенням експресії молекул адгезії як до ендотеліоцитів, так і до лімфоцитів, що забезпечує адгезію лімфоцитів до судинної стінки і тим самим, скорочення пулу циркулюючих лімфоцитів. Не виключено, що частина їх елімінує внаслідок активації NMDA-рецепторів з наступним розвитком апоптозу. Однак за умов хронічної гіпергомоцистеїнемії у тварин навпаки було зареєстровано зростання чисельності Т-лімфоцитів за рахунок Т-цитотоксичних. При введенні гомоцистеїну 1 раз на добу протягом тижня у тварин, очевидно, активуються механізми адаптації, що дозволяють інактивувати амінотіол як ксенобіотик. Високі дози гомоцистеїну пошкоджують тканинні структури селезінки, що супроводжується розвитком аутоімунних реакцій, свідченням чого є різке зростання концентрації всіх цитокінів і особливо IL-17A [62, 104].

В багатьох випадках патології, пов'язані з накопиченням гомоцистеїну, супроводжуються порушенням функціонування імунної системи. З іншого боку, інтенсивна проліферація імунокомпетентних клітин може призвести до накопичення гомоцистеїну. Наприклад, імунна відповідь типу Th1 сприяє розвитку В-клітин і може бути головним визначальним фактором прогресування порушень, пов’язаних з гіпергомоцистеїнемією. Інші дослідження також демонструють, що реактивні форми кисню, що утворюються внаслідок автоокиснення гомоцистеїну, беруть участь у

індукції проліферації В-лімфоцитів [141].

Вивчення впливу гомоцистеїну на лімфоцити у пацієнтів з ішемічною хворобою серця показало, що в культурі клітин периферичної крові при його зростанні активувались Fas-рецептори Т-хелперів та їх ліганди CD178. Раннім маркером апоптозу була експресія APO 2.7. В подальшому на мембрані клітин з'являлись негативно заряджені фосфоліпіди в основному фосфатидилсерин. При цьому концентрація Bcl-2, що в нормі захищає клітини від апоптозу зменшувалась, призводячи до їх загибелі [136, 201].

На моделі фолат-індукованої гіпергомоцистеїнемії виявлена нестабільність геномної ДНК селезінки щурів, що виражається зниженням показників еластов'язкості і молекулярної маси, а також підвищенням її доступності гідролізу ДНК-азою I та рестриктазою EcoRI [153].

Гомоцистеїн здатен залучатись в процеси метаболізму мітохондрій клітин, підвищуючи продукцію АФК і рівень іонів Ca^{2+}, що призводить до розладів тканинного дихання і зростання потенціалу мембран органел. Залучаючись до мітохондріального метаболізму Т-лімфоцитів, зумовлює їх перепрограмування. Зазначені зміни в Т-клітинах запускають механізми розвитку стресу ендоплазматичного ретикулума, що в селезінці проявляється підвищенням їх маркерів – p-elF2α, p-PERK, IRE-1α, XBP-1 [102].

Важка гіпергомоцистеїнемія стає причиною запальної диференціації моноцитів в червоному кістковому мозку, зумовлює зростання в плазмі крові рівнів TNF-α, IL-6, продукцію супероксид аніону, IFN-γ. Аналогічні процеси за даних умов спостерігаються і в первинних спленоцитах щурів, а причиною є активація гомоцистеїном оксидативного стресу [197].

Підвищений рівень гомоцистеїну спричиняє апоптоз стовбурових клітин червоного кісткового мозку шляхом активації JNK1 (N-термінальна кіназа сімейства міоген-активованих протеїнкіназ) [77]. Гомоцистеїн значно посилює проліферацію В-лімфоцитів в селезінці. Причину даного явища дослідники пов'язують з активацією протеїнкінази С та ядерного фактору каппа В (NF-KB) [206, 207].

За даними нашого ультрамікроскопічного дослідження, у макрофагах як білої, так і червоної пульпи молодих щурів під впливом гіпергомоцистеїнемії наявні не лише темно-коричневі включення гемосидерину (що є фізіологічним наслідком розпаду фагоцитованих ними еритроцитів), але і ліпофусцину. Адже відомо, що саме ліпофусцин є тим пігментним включенням, яке в селезінці характеризує інтенсивність процесів окиснення ліпідів, до яких, цілком імовірно, призводить зростання концентрації в цьому органі вільних кисневих радикалів, що є типовою ситуацією для хронічної гіпергомоцистеїнемії.

При оцінці стану селезінки під впливом хронічної гіпергомоцистеїнемії варто, в першу чергу, звертати увагу на лімфоцитарну складову не лише білої, але і червоної пульпи. Цікаво відзначити інфільтрацію цих клітин і у червону пульпу, що є характерною ознакою їх проліферації у відповідь на оксидативний стрес. Кількість дрібних клітин з темними ядрами (Т-лімфоцитів) та плазматичних клітин, які можна впізнати за характерним малюнком гетерохроматину в ядрі, говорять про зростання відсотка лімфоцитів у червоній пульпі у відповідь на стимуляцію хронічної гіпергомоцистеїнемії у тварин. Подібне проникнення білих клітин крові у червону пульпу супроводжується розширенням і «розмиванням» маргінальних зон лімфатичних вузликів.

При огляді стану селезінки старих щурів, що зазнали хронічної гіпергомоцистеїнемії, спостерігаються патологічні прояви як у стромальних, так і у паренхіматозних елементах, що не відмічалось у жодній групі експерименту окрім зрілих тварин з експериментальної групи. Межі капсули виглядають розмитими через нечіткість контурів колагенових волокон. Ніжна строма, що пронизує як білу, так і червону пульпу, характеризується дещо розрихленою структурою. Ці характерні ознаки враження клітин пов’язані з підвищеною генерацією реактивних форм кисню, спричиненою хронічним впливом підвищеної концентрації гомоцистеїну. Периартеріальні піхви, утворені Т-лімфоцитами, мають численні світлі отвори, безпосередньо

навколо стінки центральних артерій присутні світлі вакуолізовані зони. Це пояснюється частковою загибеллю Т-клітин у зв'язку з паралельним гіпометилюванням їх ДНК, пов'язаним з хронічно підвищеним рівнем гомоцистеїну в плазмі крові. Однією з реакцій на сукупність цих патологічних впливів серед Т-клітин є апоптоз. В-клітини часто реагують на зовнішні подразники проліферацією, збільшенням кількості і площі світлих гермінативних центів та появою все нових готових до роботи плазмоцитів усередині вузликів та їх маргінальних зонах. При детальному огляді стану В-клітинної складової лімфатичних вузликів відзначається наявність поодиноких гермінативних центрів, що вказує на реакцію В-клітин на хронічну гіпергомоцистеїнемію. Наслідком цього є формування плазмоцитів, що присутні у лімфатичних вузликах. Тим не менш, біла пульпа розбавляється значною кількістю ретикулярних клітин і фібробластів. Маргінальні зони втрачають свою чіткість і, відповідно, перехід між білою і червоною пульпою не є виразним. Цьому сприяє інфільтрація В-клітин в червону пульпу, що супроводжується їх появою поміж червоними клітинами крові і групками тромбоцитів.

Між червоних формених елементів крові розташованих в венозних синусах і тяжах Більрота відзначається значна кількість макрофагів. Також відмічається зростання кількості макрофагів, що містять у своїй цитоплазмі включення ліпофусцину, зростання кількості якого свідчить не лише про закономірні процеси старіння органу, але і про зростання оксидативного стресу, спричиненого накопиченням реактивних форм кисню під впливом хронічної гіпергомоцистеїнемії.

Введення старим щурам гомоцистеїну супроводжувалось найбільш вираженими змінами ультраструктурних компонентів селезінки. В порівнянні з молодими та дорослими щурами, у старих тварин спостерігали значні деструктивні прояви впливу гіпергомоцистеїнемії. В стромі селезінки відмічали наявність ретикулярних клітин з видовженою формою та гіперхромними ядрами, з перинуклеарним набряком. В білій пульпі селезінки

за даних умов, як і в попередніх групах дослідних тварин, визначались ділянки гибелі Т-лімфоцитів. Особливо вираженою така картина була в периартеріальних лімфоїдних піхвах. Лімфоцити, що піддавались апоптозу, мали темні пікнотичні ядра химерної форми. Цитоплазма їх була виражено просвітленою, містила переважно мітохондрії. Останні значно збільшувались в розмірах внаслідок набряку, а кристи їх піддавались лізису.

Гіпергомоцистеїнемія значно потенціює проліферацію Т-лімфоцитів в селезінці мишей шляхом часткового інгібування їх апоптозу. Проліферація Т-клітин супроводжувалась зростанням рівня IL-2 та продукцією АФК. Також встановлено посилення проліферації В-лімфоцитів шляхом активації сигнальних шляхів – протеїнкінази С, р38 МАРК та NF-kB фактора транскрипції [170, 208].

За даними, що ми отримали в ході дослідження, макрофаги в білій пульпі селезінки старих щурів були чисельними, розміщувались поблизу плазмоцитів. В макрофагах ядро зміщувалось переважно до полюсів клітин через накопичення в цитоплазмі надмірної кількості детриту. В деяких клітинах чітко визначалися лізис та фрагментація ядер. Плазмоцити, в свою чергу, кількісно зростали внаслідок підвищеної проліферації В-лімфоцитів. Плазматичні клітини значно різнились (спостерігались як такі, що мали збережену морфологічну будову так і ті, які проявляли ознаки виражених субмікроскопічних зрушень організації).

Дані суміжних досліджень впливу підвищеного рівня гомоцистеїну на організм щурів свідчать, що за даних умов в респіраторному відділі старих тварин може зростати чисельність активних форм плазмоцитів, оточених клітинним детритом і зруйнованими еритроцитами та колагеновими волокнами у міжальвеолярних перегородках. Цитоплазма плазмоцитів переповнена розширеними канальцями гранулярної ендоплазматичної сітки, з вмістом гама-глобулінів [164].

За нашими даними, синусоїдні судини селезінки старих щурів були розширеними, в них виявляли еритроцити, лейкоцити, тромбоцити. В

червоній пульпі селезінки щурів даної групи при гіпергомоцистеїнемії спостерігали чисельні тромбоцити та їх фрагменти, еритроцити піддавались гемолізу. Визначальною рисою для цієї групи експериментальних тварин була значна кількість макрофагів в червоній пульпі. В їх цитоплазмі виявляли великі фагосоми, залишки деструктивно змінених еритроцитів, гранулоцитів та тромбоцитів. Крім того, вони мали скупчення гемосидерину та гранули ліпофусцину. Останні факти є характерними не лише для старечого віку, але і розвитку окисного стресу та перикисного окислення ліпідів.

ВИСНОВКИ

У дисертаційній роботі подано теоретичне узагальнення та нове вирішення науково-практичного завдання щодо встановлення гістологічних, ультраструктурних та біохімічних змін структури селезінки щурів залежно від віку та за умов підвищеного рівня гомоцистеїну.

1. При гістологічному та електронно-мікроскопічному досліджені селезінки інтактних щурів різних вікових груп встановлено, що у *молодих щурів* біла пульпа представлена лімфоїдними вузликами, в центрі яких відмічали гермінативні центри з фігурами мітозу; серед периартеріальних піхв наявна незначна кількість апоптичних тілець; в цитоплазмі макрофагів у червоній і білій пульпі відмічаються відкладення гемосидерину. У *дорослих* тварин червона пульпа різниться від молодих тварин відсутністю мегакаріоцитів та інших ранніх форм гематопоезу, однак як і у молодих щурів, в гермінативних центрах спостерігаються фігури мітозів; включення ліпофусцину в гістіоцитах відсутні. Характерною особливістю вікової інволюції селезінки *старих щурів* є розростання делікатної строми, як у білій, так і в червоній пульпі наявні макрофаги з коричневими включеннями ліпофусцину. Відмічається збільшення загальної площі білої пульпи у порівнянні з червоною пульпою, переважно в зоні Т-лімфоцитів. Спостерігається втрата макрофагів маргінальної зони, яка супроводжується накопиченням фібробластів. В-клітини мають високе ядерно-цитоплазматичне співвідношення.

2. При гістологічному дослідженні селезінки *молодих щурів* за умов гіпергомоцистеїнемії встановлене значне підвищення проліферації В-клітин, розширення венозних синусів червоної пульпи, наявність серед еритроцитів мегакаріоцитів, у макрофагах як білої, так і червоної пульпи відзначаються не лише включення гемосидерину, але і ліпофусцину; лімфоцитарна

інфільтрація червоної пульпи. У *дорослих щурів* за умов гіпергомоцистеїнемії змінена щільність і порушена організованість волокон щільної сполучної тканини капсули і трабекул, в клітинах епітеліальної вистилки ознаки вакуолізації. В-клітини лімфатичних вузликів і маргінальних зон показують ознаки проліферації. У червоній пульпі відзначаються макрофаги із включеннями ліпофусцину. У *тварин старого віку* розвиваються найбільш значні деструктивно-дегенеративні зміни, спостерігаються потовщення капсули, ретикулоцити ніжної строми з перинуклеарними набряками. Відмічається збільшення кількості і площі світлих гермінативних центрів та поява плазмоцитів усередині вузликів та їх маргінальних зонах, зростання кількості макрофагів з включеннями ліпофусцину в цитоплазмі.

3. При електронно-мікроскопічному дослідженні селезінки *молодих щурів* на тлі гіпергомоцистеїнемії спостерігається розвиток як деструктивних, так і компенсаторно-пристосувальних змін. Синусоїдні капіляри органу розширені, в білій пульпі відносне зниження чисельності зрілих Т-лімфоцитів та підвищення В-лімфоцитів, плазмоцитів, лімфобластів і макрофагів. В гермінативних центрах лімфоїдних вузликів наявні чисельні лімфобласти з деструкцією та пікнозом ядер, в макрофагах червоної пульпи - числені гранули ліпофусцину та гемосидерину, вакуолі. У *дорослих тварин* просвіти синусоїдних капілярів розширені, в білій пульпі спостерігається апопототична загибель Т-лімфоцитів; в гермінативних центрах проліферація В-лімфоцитів. Відзначається зростання кількості дистрофічно змінених макрофагів, лімфобластів, світлих і темних лімфоцитів. В цитоплазмі макрофагів червоної пульпи наявні як вторинні лізосоми, так і залишкові тільця з великою кількістю детриту, включення ліпофусцину. Для *старих тварин* характерні зміни в усіх структурних компонентах органу. В білій пульпі визначались числені ділянки гибелі Т-лімфоцитів, особливо виражені в периартеріальних лімфоїдних піхвах, зростання кількості плазмоцитів. Синусоїдні судини розширені, в червоній пульпі чисельні тромбоцити та їх фрагменти, гемоліз еритроцитів. В цитоплазмі макрофагів великі фагосоми,

залишки деструктивно змінених формених елементів, скупчення гемосидерину та гранули ліпофусцину.

4. Морфометричний аналіз структурних змін селезінки щурів різного віку та на тлі гіпергомоцистеїнемії показав збільшення долі білої пульпи для тварин, що піддавались хронічній гіпергомоцистеїнемії, для деяких вікових категорій досить відчутне (0,17 (середнє значення показника) у інтактних молодих щурів та 0,33 у молодих тварин на тлі гіпергомоцистеїнемії). У тварин зрілого віку відзначається найбільш різке, у порівнянні з іншими віковими категоріями, розростання білої пульпи у відповідь на дію хронічної гіпергомоцистеїнемії (0,23 у інтактних старих щурів та 0,33 у старих тварин на тлі гіпергомоцистеїнемії). При порівнянні експериментальних груп всіх вікових категорій із контрольними виявляється статистично достовірне зменшення кількості макрофагів з включеннями ліпофусцину в них (8,25:14,85 клітин; 11,55:17,3 клітин та 37,15:42,9 клітин відповідно). Зростання загальної площі білої пульпи притаманне всім експериментальним групам у порівнянні з групами контролю, проте не є статистично достовірним. При цьому найбільш яскраво вираженим зростання частки лімфатичних вузликів відносно червоної пульпи є саме у дорослих тварин (0,23:0,61 відповідно).

5. При біохімічному дослідженні структури селезінки щурів різного віку доведено, що гіпергомоцистеїнемія впливає на протеолітичний баланс у селезінці щурів різного віку. Це проявляється у зростанні загальної протеолітичної активності (рівень загального білка зростав у 1,9 / 2,1 / 1,7 рази у селезінці молодих/дорослих/старих щурів відповідно), обумовленої перш за все активацією серинових протеаз (0,37±0,12 мг/г тканини у порівнянні з 0,11±0,04 мг/г тканини у селезінці тварин контрольної групи), металозалежних ферментів (у молодих та дорослих щурів активність зростала в 1,28 рази; у старих щурів – в 1,58 рази), а також ферментів, що належать до цистеїнових та аспарагінових протеаз. Додатковим чинником,

що призводить до посилення активності металозалежних ферментів є порушення балансу між ММП-1 та ТІМП-1.

СПИСОК ВИКОРИСТАНИХ ДЖЕРЕЛ

1. Аббасова, М. Р. (2016). Влияние различных вариантов фармакотерапии на сосудодвигательную и продуктивную функции эндотелия сосудов, обмен липидов, гомоцистеина и клинические проявления ИБС у больных сахарным диабетом 2-го типа. *Ліки України*, 4 (29), 16-21.

2. Акопян, Г. Р., Назарько, І. М., & Андрєєв, Є. В. (2014). Показники обміну гомоцистеїну як один із критеріїв серцево-судинного ризику у хворих на ішемічну хворобу серця. *Серце і судини*, 3, 53-58.

3. Андрушко, І. І. (2008). Рівень гомоцистеїну, цистеїну та аргініну у практично здорових осіб: вікові та статеві детермінанти. *Український кардіологічний журнал*, 5, 89-95.

4. Андрушко, І. І. (2008). Рівень гомоцистеїну, цистеїну та аргініну у практично здорових осіб: вікові та статеві детермінанти. *Український кардіологічний журнал*, 5, 89-95.

5. Артемчук, М. А. (2006). Профілактично-лікувальна дія вітамінних та вітамінно-мікроелементних препаратів за гострої та хронічної метіонінової гіпергомоцистеїнемії. *Biomedical and biosocial anthropology*, 7, 17-20.

6. Багрій, М. М., Діброва, В. А., Попадинець, О. Г. & Грищук, М. І. (Ред.). (2016). *Методики морфологічних досліджень.* Вінниця: Нова Книга. (6)

7. Бобрышева, И. В. (2015). Морфологические особенности белой пульпы селезенки крыс в условиях экспериментальной иммуносупрессии. *Молодий вчений*, 2 (17), 581-584.

8. Булько, І. В. (2015). Динаміка гістологічних змін селезінки щурів у віддалений період після опікової травми шкіри. *Клінічна анатомія та оперативна хірургія, 14,* 2 (52), 29–32.

9. Булько, І. В. (2017). Особливості клітинного циклу клітин селезінки у віддалений період після опікової травми шкіри у щурів. *Клінічна анатомія та оперативна хірургія*, 16 (3), 74-78.

10. Волков, К. С. & Пасєчко, Н. В. (2004). *Ультраструктура клітин і тканин (навчальний посібник-атлас).* Тернопіль: Укрмедкнига.

11. Гаврилюк-Скиба, Г. О., Волков, К. С., & Небесна, З. М. (2010). Структурні зміни селезінки при термічній травмі в експерименті. *Здобутки клінічної і експериментальної медицини*, 2, 121.

12. Головацький, А. С., & Валько, О. О. (2016). Морфофункціональні зміни в лімфатичних вузлах при дії на організм хімічних і фізичних чинників. *Науковий вісник Ужгородського університету*, 1 (53), 131-136.

13. Головацький, А. С., Гербут, А. О. & Кочмарь, М. Ю. (2008). Морфофункціональна характеристика періартеріальних лімфоїдних піхв селезінки білих щурів-самців різних вікових груп в нормі. *Науковий вісник Ужгородського університету, серія "Медицина", 34,* 12–15.

14. Горальський, Л. П., Хомич, В. Т., & Кононський, О. І. (2011). *Основи гістологічної техніки і морфофункціональні методи досліджень у нормі та при патології*. Житомир: Полісся.

15. Гречанина, О. Я. (2013). Метионин – незаменимая аминокислота. *Клінічна генетика і перинатальна діагностика*, 2 (1), 19-35.

16. Гриневич, И. В., & Камышный, А. М. (2010). Влияние экспериментального сахарного диабета на экспрессию белков-регуляторов апоптоза p53 и Bcl2 в лимфоидных фолликулах селезенки. *Морфологія*, 4 (4), 19-23.

17. Гриценко А.С. Вміст матриксних металопротеаз та серинових протеаз у селезінці щурів з гіпергомоцистеїнемією. Тези XX Міжнародної наукової конференції студентів та молодих вчених «Шевченківська весна: Досягнення в науках про життя». Київ. 2023. С. 51-54.

18. Гриценко А.С. Вміст цистеїнових, аспарагінових протеаз та цитокінів у селезінці щурів з гіпергомоцистеїнемією. Тези VII Міжнародної науково-практичної конференції «Scientific research: Modern challenges and future prospects». Мюнхен, Німеччина. 2025. С. 62-64.

19. Гриценко А.С. Мікроскопічні зміни селезінки щурів з хронічною гіпергомоцистеїнемією. Тези III Міжнародної науково-практичної конференції «European congress of scientific discovery». Мадрид, Іспанія. 2025. С. 44-46.

20. Демків, І. Я., Лісничук, Н. Є., Сорока, Ю. В., & Чихира, О. В. (2016). Окисно-відновна рівновага в селезінці білих щурів за умов індукованого канцерогенезу. *Медична та клінічна хімія*, 18 (3), 38-42.

21. Добреля, Н. В., Бойцова, Л. В. Данова, І. В. (2015). Правова база для проведення етичної експертизи доклінічних досліджень лікарських засобів з використанням лабораторних тварин. *Фармакологія та лікарська токсикологія*, 2, 95-100.

22. Дунаєвська, О. Ф. (2016). Морфологічні зміни селезінки під впливом різноманітних чинників. *Вісник Харківського національного університету імені В. Н. Каразіна*, 27, 106-124.

23. Заічко, Н. В. (2010). Вплив навантаження тіолактоном гомоцистеїну на обмін аденозину у щурів: зв’язок з гіперреактивністю тромбоцитів, корекція порушень його обміну вітамінно-мікроелементним комплексом. *Український біохімічний журнал*, 2, 59-66.

24. Заічко, Н. В. (2010). Вплив хронічного навантаження тіолактоном гомоцистеїну та його комбінації з L-NAME на ензими метаболізму сірковмісних амінокислот в печінці щурів. Корекція вітамінно-мікроелементним комплексом. *Вісник наукових досліджень*, 2, 61-65.

25. Заічко, Н. В. (2010). Рівні гомоцистеїну, цистеїну та гідроген сульфіду в плазмі крові пацієнтів з тромбозами глибоких вен нижніх кінцівок: зв’язок з поліморфізмом C677T в гені

метилентетрагідрофолатредуктази. *Експериментальна та клінічна фізіологія і біохімія*, 4, 35-41.

26. Заічко, Н. В., & Артемчук, М. А. (2010). Вплив вітамінно-мікроелементного комплексу та бетаїну на стан системи гемостазу в щурів з гіповітамінозно-метіоніновою гіпергомоцистеїнемією. *Медична хімія*, 4, 72-78.

27. Заічко, Н. В., Андрушко, І. І., & Мельник, А. В. (2009). Вплив гострої метіонінової гіпергомоцистеїнемії на утворення гідроген сульфіду в органах щурів та його корекція комплексом вітамінів В6, В9, В12. *Експериментальна та клінічна фізіологія та біохімія*, 4, 29-35.

28. Заічко, Н. В., Луцюк, М. Б., & Григор'єва, Г. О. (2012). Гіпергомоцистеїнемія: медико-соціальні та фармакологічні аспекти. *Фармацевтичний кур'єр*, 9, 30-35.

29. Заічко, Н. В., Пентюк, О. О., & Карбовський, В. Л. (2007). Вплив гомоцистеїну, цистеїну та їхніх похідних на тромбоцитарну ланку системи гемостазу. *Український біохімічний журнал*, 5, 122-132.

30. Кащенко, С. А., & Золотаревская, М. В. (2011). Морфометрические показатели селезенки крыс после введения циклофосфана. Український *морфологічний альманах*, 9 (2), 31-33.

31. Ключникова, А. І., & Лісяний, М. І. (2014). Роль різних субпопуляцій імунних клітин в презентації антигенів та формуванні імунної відповіді. *Науковий вісник гуманітарного університету*, 8, 7-12.

32. Коваленко, В. М., & Андрушко, І. І. (2011). Зв'язок рівнів гомоцистеїну в крові з показниками структурно-функціонального стану серця, периферичних та сонних артерій у хворих на ІХС. *Клінічна та експериментальна патологія*, 3 (37), 89-95.

33. Коваленко, В. М., Андрушко, І. І., & Талаєва, Т. В. (2011). Асоціація гіпергомоцистеїнемії з метаболічними факторами ризику у хворих на ішемічну хворобу серця. *Український кардіологічний журнал*, 6, 66-70.

34. Кожем'якін, Ю. М., Хромов, О. С., Болдирєва, Н. Є., Добреля, Н. В., & Сайфетдінова, Г. А. (2017). *Науково-практичні рекомендації з утримання лабораторних тварин та роботи з ними*. К. : Інтерсервіс.

35. Копильчук, Г. П., Бучковська, І. М., & Островська, Ю. К. (2015). Особливості транссульфування гомоцистеїну в гепатоцитах щурів за умов білкової недостатності. *Biological systems*, 2, 156-162.

36. Корост, Я. В. (2018). Гіпергомоцистеїнемія: маркер дефіциту вітамінів групи В і незалежний фактор ризику розвитку серцево-судинних захворювань. *Ліки України*, 1 (217), 33-36.

37. Корчинська, О. О., Ростока, Л. М., Лях, О. І., Сіткар, А. Д., Лях, В. І., Галдунова, Г., …Шлоссерова, А. (2016). Гіпергомоцистеїнемія як основа різних патологічних станів (огляд літератери). *Проблеми клінічної педіатрії*, 3-4 (33-34), 26-33.

38. Маслянко, Р. П., Гутий, Б. В., & Сілантьева, Т. З. (2013). Чинники розвитку вторинного імунодефіциту і його корекція. *Науковий вісник ЛНУВМБТ імені С. З. Гжицького*, 3 (57), 199-203.

39. Мельник, А. В. (2010). Активність ензимів транссульфування та метилування в нирках за умов тривалого навантаження щурів тіолактоном гомоцистеїну, його комбінації з L-NAME та корекції їх порушень вітамінно-мікроелементним комплексом. *Biomedical and biosocial anthropology*, 14, 58-62.

40. Мельник, А. В., & Заічко, Н. В. (2017). Вплив поліфенольних сполук на метаболізм сірковмісних амінокислот та гідроген сульфіду в печінці у самців та самок щурів за умов гіпергомоцистеїнемії. *Актуальні проблеми сучасної медицини: вісник Української медичної стоматологічної академії*, 58 (2), 36-40.

41. Михайленко, О. Ю., & Зубкова, С. Т. (2013). Гомоцистеїн як чинник кардіоваскулярного ризику у хворих на гіпотиреоз. *Клінічна ендокринологія та ендокринна хірургія*, 1 (42), 34-38.

42. Михалойко, О. Я. (2016). Концентраційні зміни плазмового гомоцистеїну при гострому ішемічному інсульті. *Буковинський медичний вісник*, 1 (77), 84-86.

43. Мороз, Г. А. (2011). Лектиногистохимическая характеристика лимфоцитов белой пульпы селезенки при експериментальной гипергравитации. *Клінічна анатомія та оперативна хірургія*, 10 (4), 69-73

44. Мороз, Г. А., & Кривенцов, М. А. (2011). Морфофункциональные особенности селезенки неполовозрелых крыс линии вистар при повторяющемся гипергравитационном воздействии. *Вісник проблем біології і медицини*, 2 (2), 188-191.

45. Некрут, Д. О., Заічко, Н. В., & Струтинська, О. Б. (2017). Рівень інсуліноподібного фактора росту-1 та гідроген сульфіду в щурів з неалкогольною жировою хворобою печінки, асоційованою з гіпергомоцистеїнемією. *Медична та клінічна хімія*, 1 (19), 40-46.

46. Нечипорук, В. М., Заічко, Н. В., Мельник, А. В., Остренюк, Р. С., & Корда, М. М. (2019). Вплив хронічної гіпергомоцистеїнемії на метаболізм сірковмісних амінокислот у нирках щурів при гіпер- та гіпотиреозі. *Вісник наукових досліджень*, 1, 97-102.

47. Нечипорук, В. М., Заічко, Н. В., Мельник, А. В., & Корда, М. М. (2014). Роль тиреоїдних гормонів в обміні гомоцистеїну. *Медична хімія*, 1(16), 81-88.

48. Нужная, Е. К., Санькова, Л. Ю., & Солодкая, Е. С. (2010). Алгоритм оценки строения селезенки половозрелых крыс при светооптическом исследовании. *Український медичний альманах*, 13(5), 132-133.

49. Овчаренко, В. В. (2012). Будова селезінки інтактних щурів різних вікових групп. *Український медичний альманах*, 14(5), 189-192.

50. Орловський, В. Ф., & Кучма, Н. Г. (2015). Вплив корекції гіпергомоцистеїнемії на функціональні печінкові проби та ліпідний профіль у

пацієнтів із неалкогольною жировою хворобою печінки в поєднанні з цукровим діабетом. *Міжнародний ендокринологічний журнал*, 5 (69), 31-34.

51. Орловський, В. Ф., & Кучма, Н. Г. (2015). Вплив C677T поліморфізму гену метилентетрагідрофолатредуктази на вміст гомоцистеїну плазми крові у пацієнтів із неалкогольною жировою хворобою печінки та шлях його корекції. *Журнал клінічних та експериментальних медичних досліджень*, 3 (3), 461-467.

52. Пентюк, О. О., Луцюк, М .Б., & Андрушко, І. І. (2007). Вітаміни В9, В12 та В6, поліморфізм ферментів їх обміну, зв'язок з метаболізмом гомоцистеїну, роль в патології. Ренесанс клінічної вітамінології. *Медична хімія*, 1(9), 126-131.

53. Пентюк, О. О., Луцюк, М. Б., & Заічко, Н. В. (2008). Патогенетичні аспекти гіпергомоцистеїнемії та перспективи створення лікарських засобів для лікування патології, асоційованої з порушеннями обміну гомоцистеїну. *Biomedical and biosocial anthropology*, 10, 297-303.

54. Пентюк, О. О., Луцюк, М. Б., & Артемчук, М. А. (2007). *Доклінічні дослідження гіпергомоцистеїнемічної дії потенційних лікарських засобів*. К.: ДФЦ МОЗ України.

55. Пентюк, О. О., Луцюк, М. Б., & Постовітенко, К. П. (2004). Гіпергомоцистеїнемія: моделювання та вплив на стан судинної системи в експерименті. *Досягнення біології та медицини*, 1(3), 35-38.

56. Пентюк, О. О., Луцюк, М. Б., Андрушко, І. І., & Постовітенко, К. П. (2003). Метаболізм гомоцистеїну та його роль у патології. *Український біохімічний журнал*, 1, 5-17.

57. Петрух, А. А. (2014). Вплив гомоцистеїну як незалежного фактора ризику серцево-судинних захворювань у практиці кардіолога. *Мистецтво лікування*, 5 (6), 49-51.

58. Стаценко, Е. А. (2009). Ультраструктура селезенки интактных половозрелых крыс. *Український медичний альманах*, 12(6), 180-182.

59. Юрченко, П. О. (2015). Вплив ізольованої гіпергомоцистеїнемії на систему гідроген сульфіду в головному мозку щурів. *Вісник проблем біології і медицини*, 3 (2), 252-256.

60. Юрченко, П. О., Король, А. П., & Заічко, Н. В. (2015). Біохімічні та морфологічні маркери нейродегенерації у щурів при комбінованій гіпергомоцистеїнемії та їх корекції вітамінами, есміном та бетаїном. *Вісник морфології*, 21 (1), 41-44.

61. Юрченко, П. О., Мельник, А. В., Заічко, Н. В., & Йолтухівський, М. М. (2014). Особливості обміну гомоцистеїну та гідроген сульфіду в центральній нервовій системі. *Медична та клінічна хімія*, 3(16), 90-96.

62. Abe, I., Shirato, K., Hashizume, Y., Mitsuhashi, R., Kobayashi, F., Shiono, C., …Imaizumi, R. (2013). Folate-deficiency induced cell-specific changes in the distribution of lymphocytes and granulocytes in rats. *Environ Health Prev Med*, 18 (1), 78-84.

63. Affinity Chromatography. Principles and Methods. Amersham Pharmacia Biotech AB; 2001. Pp. 89-96.

64. Alge-Priglinger CS, Kreutzer T, Obholzer K, Wolf A, Mempel M, Kernt M, et al. Oxidative stress-mediated induction of MMP-1 and MMP-3 in human RPE cells. Invest. Ophthalmol. Vis. Sci. 2009;50(11): 5495-503. doi: 10.1167/iovs.08-3193

65. An, H., Fan, C. Q., Duan, J. G., Ren, Y., Dong, K., Zhang, Q., …Huang, X. Q. (2018). Severe Hyperhomocysteinemia with Two Novel Mutations of c.154T > C and c.4576G > A in Cystathionine Beta-Synthase Gene. *Chin Med J (Engl)*, 131 (19), 2368-2370.

66. Azad, M. A. K., Huang, P., Liu, G., Ren, W., Tekebrh, T., Yan, W., …Yin, Y. (2018). Hyperhomocysteinemia and cardiovascular disease in animal model. *Amino Acids*, 50 (1), 3-9.

67. Behera, J., Tyagi, S. C., & Tyagi, N. (2019). Hyperhomocysteinemia induced endothelial progenitor cells dysfunction through hypermethylation of CBS promoter. *Biochem Biophys Res Commun*, 510 (1), 135-141.

68. Bełtowski J. Protein homocysteinylation: A new mechanism of atherogenesis? Postepy Hig Med Dosw (Online) 2005;59:392-404.

69. Bescond A, Augier T, Chareyre C, Garçon D, Hornebeck W, Charpiot P. Influence of homocysteine on matrix metalloproteinase-2: Activation and activity. Biochem Biophys Res Commun 1999;263:498-503.

70. Blom, H. J., & Smulders, Y. (2011). Overview of homocysteine and folate metabolism. With special references to cardiovascular disease and neural tube defect. Journal inherit metabolic disease, 34, 75-81.

71. Boldyrev, A., Brushkova, E., Mashkina, A., & Vladychenskaya, E. (2013). Why is homocysteine toxic for the nervous and immune systems. *Curr Aging Sci*, 6 (1), 29-36.

72. Borges da Silva H, Fonseca R, Pereira RM, Cassado Ados A, Álvarez JM, D'Império Lima MR. Splenic macrophage subsets and their function during blood-borne infections. Front Immunol 2015;6:480.

73. Borowczyk, K., & Tisonczyk, J. (2012). Metabolism and neurotoxicity of homocysteine thiolactone in mice: protective role of bleomycin hydrolase. *Amino Acids*, 43, 1339-1348.

74. Boyacioglu, M., Sekkin, A., Kum, C., Korkmaz, D., Kiral, F., Yalinkilinc, H. S., …Akar, F. (2014). The protective effects of vitamin C on the DNA damage, antioxidant defenses and aorta histopathology in chronic hyperhomocysteinemia induced rats. *Exp Toxicol Pathol*, 66 (9-10), 407-413.

75. Bradford MM. A rapid and sensitive method for quantities of utilizing the principle of protein binding, Anal. Biochem, 1976;86:193–200.

76. Brinckerhoff CE, Rutter JL, Benbow U. Interstitial collagenases as markers of tumor progression. Clin Cancer Res 2000;6:4823-30.

77. Cai, B., Li, X., Wang, Y., Liu, Y., Yang, F., Chen, H., …Lu, Y. (2013). Apoptosis of bone marrow mesenchymal stem cells caused by homocysteine via activating JNK signal. *PLoS ONE*, 8 (5): e63561.

78. Cao, L., Guo, Y., & Zhu, Z. (2019). Study of the Inflammatory Mechanisms in Hyperhomocysteinemia on Large-Artery Atherosclerosis Based on

Hypersensitive C-Reactive Protein-A. Study from Southern China. *J Stroke Cerebrovasc Dis*, 28 (7), 1816-1823.

79. Chang, L., Geng, B., Yu, F., Zhao, J., Jiang, H., Du, J., …Tang, C. (2008). Hydrogen sulfide inhibits myocardial injury induced by homocysteine in rats. *Amino acids*, 34 (4), 573-585.

80. Chen, S., Guo, X., Dong, S., Li, Z., & Sun, Y. (2017). Relationship between lifestyle factors and hyperhomocysteinemia in general Chinese population: a cross-sectional study. *Postgrad Med*, 129 (2), 216-223.

81. Chen, Y., Liu, H., Wang, X., Zhang, H., Liu, E., & Su, X. (2017). Homocysteine up-regulates endothelin type A receptor in vascular smooth muscle cells through Sirt1/ERK1/2 signaling pathway. *Microvasc Res*, 114, 34-40.

82. Chen, Y., Zhang, H., Liu, E., Xu, C., & Zhang, Y. (2016). Homocysteine regulates endothelin type B receptors in vascular smooth muscle cells. *Vascul Pharmacol*, 87, 100-109.

83. Cheng, Z., Jiang, X., Fang, P., Kishore, R., & Kevil, C. (2015). Hyperhomocysteinemia Potentiated the Impairment of Hydrogen Sulfide-Induced Endothelium-Derived Hyperpolarization-Mediated Vascular Relaxation in Diabetic Db/db Mice. *Circ Res*, 117 (1), 272-276.

84. Cheng, Z., Shen, X., Jiang, X., Shan, H., Cimini. M., Fang, P., …Wang, H. (2018). Hyperhomocysteinemia potentiates diabetes-impaired EDHF-induced vascular relaxation: Role of insufficient hydrogen sulfide. *Redox Biol*, 16, 215-225.

85. Christoffersson G, Phillipson M. The neutrophil: One cell on many missions or many cells with different agendas? Cell Tissue Res 2018;371:415-23. (82)

86. Crowther JR, The ELISA guidebook. Methods Mol Biol. 2000;149: III-IV:1–413.

87. Cueto, R., Zhang, L., Shan, H.M., Huang, X., Li, X., Lopez, J., …Wang, H. (2018). Identification of homocysteine-suppressive mitochondrial

ETC complex genes and tissue expression profile-novel hypothesis establishment. *Redox Biol*, 17, 70-88.

88. da Silva HB, Fonseca R, Pereira RM, dos Anjos Cassado A, Álvarez JM, D'Império Lima MR. Splenic macrophage subsets and their function during blood-borne infections. Front. Immunol. 2015; https://doi.org/10.3389/fimmu.2015.00480

89. Danielle Aw., Hilliard L., Nishikawa Y., Cadman E., Lawrence R., Palmer D. (2016). Disorganization of the splenic microanatomy in ageing mice. Immunology, 148(1), 92–101. doi: 10.1111/imm.12590

90. Deng, J., Lu, S., Liu, H., Liu, B., Jiang, C., Xu, Q., …Wang, X. (2018). Homocysteine activates B cells via regulating PKM2-dependent metabolic reprogramming. *The journal of immunology*, 198(1), 170-183.

91. Deryugina EI, Quigley JP. Matrix metalloproteinases and tumor metastasis. Cancer Metastasis Rev 2006;25:9-34.

92. Dionisio, N., Jardin, I., Salido, G.M., & Rosado, J. A. (2010). Homocysteine, intracellular signaling and thrombotic disorders. *Curr Med Chem*, 17(27), 3109-3119.

93. Dong, Y., Sun, Q., Liu, T., Wang, H., Jiao, K., Xu, J., …Wang, W. (2016). Nitrative stress participates in endothelial progenitor cell injury in hyperhomocysteinemia. *PLoS One*, 11 (7): e0158672.

94. Dos Santos, T. M., Siebert, C., de Oliveira, M. F., Manfredini, V., & Wyse, A. T. S. (2019). Chronic mild hyperhomocysteinemia impairs energy metabolism, promotes DNA damage and induces a Nrf2 response to oxidative stress in rats brain. *Cell Mol Neurobiol*, 39 (5), 687-700.

95. Dzevulska, I. V., Gritsenko, A. S., Tymoshenko, I. O., Zakalata, T. R., Lavrinenko, V. Y., Smolko, D. G., & Gunas, I. V. (2024). The influence of chronic hyperhomocysteinemia on the structure and immune processes of the spleen in young rats. *Reports of Morphology*, *30*(1), 33-39. https://doi.org/10.31393/morphology-journal-2024-30(1)-04

96. Ehrmann M, Clausen T. Proteolysis as a regulatory mechanism. Annu Rev Genet 2004;38:709-24.

97. Elmore S. (2006) Enhanced Histopathology of the Spleen. Toxicol Pathol, 34(5), 648–655. doi: 10.1080/01926230600865523.

98. Familtseva, A., Chaturvedi, P., Kalani, A., Jeremic, N., Metreveli, N., Kunkel, G. H., …Tyagi, S. C. (2016). Toll-like receptor 4 mutation suppresses hyperhomocysteinemia-induced hypertension. *Am J Physiol Cell Physiol*, 311(4), 596-606.

99. Fang, K., Chen, Z., Liu, M., Peng, J., & Wu, P. (2015). Apoptosis and calcification of vascular endothelial cell under hyperhomocysteinemia. *Medical oncology*, 32(1), 403-405.

100. Fang, P., Zhang, D., Cheng, Z., Yan, C., Jiang, X., Kruger, W. D., …Wang, H. (2014). Hyperhomocysteinemia potentiates hyperglycemia-induced inflammatory monocyte differentiation and atherosclerosis. *Diabetes*, 63 (12), 4275-4290.

101. Faversani, J. L., Hammerschmidt, T. G., Sitta, A., Deon, M., Wajner, M., & Vargas, C. R. (2017). Oxidative Stress in Homocysteinuria Due to Cystathione β-synthase Deficiency: Findings in Patients and in Animal Model. *Cell Mol Neurobiol*, 37(8), 1477-1485.

102. Feng, J., Lu, S., Ding, Y., Zheng, M., & Wang, X. (2016). Homocysteine activates T cells by enhancing endoplasmic reticulum-mitochondria coupling and increasing mitochondria respiration. *Protein Cell*, 7 (6), 391-402.

103. Ganguli, P., & Alam, S. F. (2015). Role of homocysteine in the development of cardiovascular disease. *Nutrition journal*, 14: 6. doi: 10.1186/1475-2891-14-6.

104. Gao, X., Li, J., & Chen, M. (2018). Effect of Homocysteine on the Differentiation of CD4+ T Cells into Th17 Cells. *Dig Dis Sci*, 63 (12), 3339-3347.

105. Gopinath C. (1996). Pathology of toxic effects on the immune system. Inflamm Res, 45(Suppl 2), 74–78.

106. Gritsenko, A. S. (2024). Changes in the microscopic organisation of the spleen of adults and old rats under conditions of chronic hyperhomocysteinemia. *Вісник Вінницького національного медичного університету*, *28*(2), 188-195. https://doi.org/10.31393/reports-vnmedical-2024-28(2)-02

107. Gritsenko, A. S. (2024). Ultrastructural organisation of the spleen of old rats in persistent hyperhomocysteinemia. *Вісник Вінницького національного медичного університету*, *28*(3), 374-378. https://doi.org/10.31393/reports-vnmedical-2024-28(3)-01

108. Grytsenko, A. S., Samborska, I. A., Lavrinenko, V. Y., Matkivska, R. M. (2024). Submicroscopic changes in the spleen of mature rats under conditions of chronic hyperhomocysteinemia. *Світ медицини та біології=World of Medicine and Biology*, *4*(90), 176-180. https://doi.org/10.26724/2079-8334-2024-4-90-176-180

109. Guistarini, D., Fanti, P., Sparatore, A., Matteucci, E., & Rossi, R. (2014). Anethole dithiolethione lowers the homocysteine and raises the glutathione levels in solid tissues and plasma of rats: a novel non-vitamin homocysteine-lowering agent. *Biochemical Pharmacology*, 89(2), 1-25.

110. Haley P., Perry R., Ennulat D., Frame S., Johnson C., Lapointe J.M., Nyska A., Snyder P., Walker D., Walter G. (2005). STP position paper: best practice guideline for the routine pathology evaluation of the immune system. Toxicol Pathol, 33, 404–7. doi: 10.1080/01926230590934304.

111. Hasan, T., Arora, R., Bansal, A. K., Bhattacharya, R., Sharma, G. S., & Singh, L. R. (2019). Disturbed homocysteine metabolism is associated with cancer. *Exp Mol Med*, 51 (2), 1-13.

112. Hermann, A., & Sitdikova, G. (2021). Homocysteine: Biochemistry, Molecular Biology and Role in Disease. *Biomolecules*, 11 (5):737. doi: 10.3390/biom11050737.

113. Herrmann W. The importance of hyperhomocysteinemia as a risk factor for diseases: an overview. Clin. Chem. Lab. Med. 2001; 39(8):666-74. doi: 10.1515/CCLM.2001.110.

114. Hipp MS, Kasturi P, Hartl FU. The proteostasis network and its decline in ageing. Nat Rev Mol Cell Biol 2019;20:421-35.

115. Hiraoka, M., & Kagawa, Y. (2017). Genetic polymorphisms and folate status. *Congenit Anom (Kyoto)*, 57 (5), 142-149.

116. Höhn A., Grune T. (2013). Lipofuscin: formation, effects and role of macroautophagy. Redox Biology, 1(1), 140-144. https://doi.org/10.1016/j.redox.2013.01.006.

117. Hsu-Ko Kuo, Sorond FA, Jen-Hau Chen, Hashmi A, Milberg WP, Lipsitz LA. The role of homocysteine in multisystem age-related problems: a systematic review. J. Gerontol. A Biol. Sci. Med. Sci. 2005; 60:1190–1201.

118. Hsu, C. C., Cheng, C. H., Hsu, C. L., Lee, W. J., Huang, S. C., & Huang, Y. C. (2015). Role of vitamin B6 status on antioxidant defenses, glutathione and related enzyme activities in mice with homocysteine-induced oxidative stress. *Food Nutr Res*, 59: 25702.

119. Huang, X., Li, D., Zhao, Q., Zhang, C., Ren, B., Yue, L., …Zhang, W. (2019). Association between BHMT and CBS gene promoter methylation with the efficacy of folic acid therapy in patients with hyperhomocysteinemia. *J Hum Genet*, 64 (12), 1227-1235.

120. Huo, Y., Wu, X., Ding, J., Geng, Y., Qiao, W., Ge, A., …Fan, W. (2018). Vascular remodeling, oxidative stress and disrupted PPAR γ exspression in rats of long-term hyperhomocysteinemia with metabolic disturbance. *PPAR Res*, 15: 6738703.

121. Jakubowski H. Homocysteine modification in protein structure/function and human disease. Physiol Rev 2019;99:555-604.

122. Jakubowski, H. (2019). Homocysteine Modification in Protein Structure / Function and Human Disease. *Physiol Rev*, 99 (1), 555-604.

123. Jeon, J. S., Oh, J. J., Kwak, H. C., Yun, H. Y., Kim, H. C., Kim, Y. M., …Kim, S. K. (2018). Age-Related Changes in Sulfur Amino Acid Metabolism in Male C57BL/6 Mice. *Biomol Ther (Seoul)*, 26 (2), 167-174.

124. Kang, S., & Rosenson, R. S. (2018). Analytic Approaches for the Treatment of Hyperhomocysteinemia and Its Impact on Vascular Disease. *Cardiovasc Drugs Ther*, 32 (2), 233-240.

125. Katko, M., Zavaczki, E., Jeney, V., Paragh, G., Balla, J., & Varga, Z. (2012). Homocysteine metabolism in peripheral blood mononuclear cells: evidence for cystathione beta-synthase activity in resting state. *Amino Acids*, 43, 317-326.

126. Kaur, R., & Sekhon, B. S. (2013). Hyperhomocysteinemia: an overviews. *International journal of comprehensive pharmacy*, 5(1), 1-4. (119)

127. Khajuria A, Houston DS. Pathogenesis of Hyperhomocysteinemia – New Insights. Hematology. 2001; 6,4: 217-230.

128. Kim, J., Kim, H., Roh, H., & Kwon, Y. (2018). Causes of hyperhomocysteinemia and its pathological significance. *Arch Pharm Res*, 41 (4), 372-383.

129. Kolling, J., Scherer, E. B., Siebert, C., Longoni, A., Loureiro, S., Weis, S., …Wyse, A. T. (2016). Severe Hyperhomocysteinemia Decreases Respiratory Enzyme and Na(+)-K(+) ATPase Activities, and Leads to Mitochondrial Alterations in Rat Amygdale. *Neurotox Res*, 29 (3), 408-418.

130. Kovacs E., Palmer J., Fortin C., Fulop T., Goldstein D., Linton P. (2009). Aging and innate immunity in the mouse: impact of intrinsic and extrinsic factors. Trends Immunol, 30, 319–24. doi: 0.1016/j.it.2009.03.012.

131. Kurz K, Frick B, Winkler C, Leblhuber F. Hyperhomocysteinemia and Immune Activation. Clin. Chem. Lab. Medicine. 2003; 41(11): 1438-43.

132. Lai, W. K., & Kan, M. Y. (2015). Homocysteine-induced endothelial dysfunction. *Ann Nutr Metab*, 67 (1), 1-12.

133. Lazzerini PE, Capecchi PL, Selvi E, Lorenzini S, Bisogno S, Galeazzi M, *et al.* Hyperhomocysteinemia, inflammation and autoimmunity. Autoimmun Rev 2007;6:503-9.

134. Lei Wang, Heping Niu, Jun Zhang. Homocysteine induces mitochondrial dysfunction and oxidative stress in myocardial ischemia/reperfusion injury through stimulating ROS production and the ERK1/2 signaling pathway. Experimental and Therapeutic Medicine. 2020; 20(2): 938-944.

135. Li, G., & Zhang, Y. (2016). Increased neutrophil to lymphocyte ratio in persons suffering from hypertension with hyperhomocysteinemia. *Hypertension Research*, 39, 606-611.

136. Li, T., Chen, Y., Li, J., Yang, X., Zhang, H., Qin, X., …Mo, Z. (2015). Serum homocysteine concentration is significantly associated with inflammatory / immune factors. *PLoS ONE*, 10 (9): e0138099.

137. Lin, G., Bangaruaju, K., Geetha, N., Yingzhoung, Z., Min, Z., Lili, A., …Richard, P. (2016). Hyperhomocysteinemia-induced upper extremity deep vein thrombosis and pulmonary embolism in a patient with methyltetrahydrofolate reductase mutation: a case report and literature review. *Blood Coagul Fibrinolysis*, 27 (6), 720-723.

138. Liu, Z., Wang, H., Guan, L., & Zhao, B. (2015). Regulatory effects of hydrogen sulfide on alveolar epithelial cell endoplasmic reticulum stress in rats with acute lung injury. *World J Emerg Med*, 6(1), 67-73.

139. Loscalzo J. (1996). The oxidant stress of hyperhomocysteinemia. J Clin Invest, 98, 5-7.

140. Losco P., Mohr U., Dungworth D.L., and Capen C.C. (1992). Normal Development, Growth, and Aging of the Spleen. Pathobiology of the Aging Rat Washington, D.C ILSI Press, 1, 75-94.

141. Lu, S., Deng, J., Liu, H., Liu, B., Yang, J., Miao, Y., …Feng, J. (2018). PKM2-dependent metabolic reprogramming in CD4+ T cells is crucial for hyperhomocysteinemia-accelerated atherosclerosis. *J Mol Med (Berl)*, 96 (6), 585-600.

142. Mandaviya, P. R., Joenhanes, R., Aissi, D., Kuhnel, B., Marioni, R. E., Truong, V., …Meurs, J. B. (2017). Genetically defined elevated homocysteine levels do not result in widespread changes of DNA methylation in leukocytes. *Experimental biology*, 12(10), 1-19.

143. McCully, K. S. (2015). Homocysteine Metabolism, Atherosclerosis, and Diseases of Aging. *Compr Physiol*, 6 (1), 471-505.

144. McCully, K. S. (2019). Chemical Pathology of Homocysteine VII. Cholesterol, Thioretinaco Ozonide, Mitochondrial Dysfunction, and Prevention of Mortality. *Ann Clin Lab Sci*, 49 (4), 425-438.

145. Mebius R., Kraal G. (2005). Structure and function of the spleen. Nat Rev Immunol, 5(8), 606-16. doi: 10.1038/nri1669.

146. Mendes, R. H., Mostarda, C., Candido, G. O., Moraes-Silva, I. C., D'Almeida, V., Bello-Klein, A., …Rigatto, K. (2014). Moderate hyperhomocysteinemia provokes dysfunction of cardiovascular autonomic system and liver oxidative stress in rats. *Autonomic Neuroscience*, 180 (1), 43-47.

147. Moretti, R. (2019). Homocysteine: New Aspects of an Ancient Enigma. *Cardiology*, 144 (1-2), 36-39.

148. Moshal KS, Sen U, Tyagi N, Henderson B, Steed M, Ovechkin AV, *et al.* Regulation of homocysteine-induced MMP-9 by ERK1/2 pathway. Am J Physiol Cell Physiol 2006;290:C883-91.

149. Munilla-Moran R, Stark JR. Protein digestion in early turbot larvae, Scophthalmus maximus (L.). Aquaculture. 1989; 8:315–327.

150. Ostrakhovitch E., Tabibzadeh S. (2019). Homocysteine and age-associated disorders. Ageing Res Rev.,49, 144-164. doi: 10.1016/j.arr.2018.10.010.

151. Perez-Miguelsauz, J., Vallecillo, N., Carrido, F., Reytor, E., Perez-Sala, D., & Pajares, M. A. (2017). Betaine homocesteine S-methyltransferase emerges as a new player of the nuclear methionine cycle. *Biochim Biophys Acta Mol Cell Res*, 1864 (7), 1165-1182.

152. Perla-Kajan, J., & Jakubowski, H. (2019). Dysregulation of Epigenetic Mechanisms of Gene Expression in the Pathologies of Hyperhomocysteinemia. *Int J Mol Sci*, 20 (13), 3140.

153. Pizzolo, F., Blom, H. J., Choi, S. W., Girelli, D., Guarini, P., Martinelli, N., …Friso, S. (2011). Folic acid effects on s-adenosylmethionine, s-adenosylhomocysteine, and DNA methylation in patients with intermediate hyperhomocysteinemia. *J Am Coll Nutr*, 30(1), 11-18.

154. Pushpakumar, S., Kundu, S., & Sen, U. (2014). Endothelial dysfunction: the link between homocysteine and hydrogen sulfide. *Cur Med Chem*, 21 (32), 3662-3672.

155. Qin Zhang, Xiaokun Zeng, Jingxuan Guo, Xian Wang. Effects of homocysteine on murine splenic B lymphocyte proliferation and its signal transduction mechanism. Cardiovascular Research. 2001; 52(2):328–336.

156. Raksha N, Halahan Y, Guminskyi Yu, Vovk T, Krenytska D, Halenova T, et. al. Disorders of proteolytic homeostasis in the liver of rats with hyperhomocysteinemia. Biomed. Res. Therapy. 2021; 8(7): 4439-4446.

157. Raksha N, Halenova T, Maievskyi O, Dzevulska I, Kaminsky R, Yanchyshyn A, et al. Biochemical disorders in the thyroid gland in rats with hyperhomocysteinemia. Biomedical Research and Therapy. 2022; 9(5): 5065-5074.

158. Raksha N, Maievskyi O, Dzevulska I, Kaminsky R, Samborska I, Savchuk O, *et al.* Proteolytic activity in the heart of rats with hyperhomocysteinemia. Wiad Lek 2022;75:831-5.

159. Raksha, N., Kostyuk, O., Synelnyk, T., Kharchenko, O., Shchypanskyi, S., Gunas, I., Nazarova, O., Gritsenko, A., Andriichuk, T., & Maievskyi, O. (2023). Effect of hyperhomocysteinemia on proteolytic activity in the spleen. *Biomed Biotechnol Res J*, *7*, 170-175. https://doi.org/10.4103/bbrj.bbrj_32_23

160. Ranran Xu, Fei Huang, Yiru Wang, Qingquan Liu, Yongman Lv, Qian Zhang. Gender- and age-related differences in homocysteine concentration: a

cross-sectional study of the general population of China. Sci. Rep. 2020;10(1): 17401. doi: 10.1038/s41598-020-74596-7.

161. Romecin, P., Atucha, N. M., Navarro, E. G., Ortiz, M. C., Lyu, D., & Rosado, J. A. (2016). Role of homocysteine and folic acid on the altered calcium homeostasis of platelets from rats with biliary cirrhosis. *Platelets*, 28 (7), 698-705.

162. Saito H., Yokoi Y., Watanabe S., Tajima J., Kuroda H., and Namihisa T. (1988). Reticular meshwork of the spleen in rats studied by electron microscopy. Am J Anat, 181, 235-52.

163. Sakowicz-Burkiewicz, M., & Pawelczyk, T. (2014). Recent advances in understanding the relationship between adenosine metabolism and the function of T and B lymphocytes in diabetes. *J Physiol Pharmacol*, 62 (5), 505-512.

164. Samborska, I., Kovalchuk, O., Fagoonee, S., Falalyeyeva, T., & Maievskyi, O. (2020). The role of hyperhomocysteinemia in the development of changes in the lungs. *Reviews on Recent Clinical Trials*, 15 (1), 48-59. doi: 10.2174/1574887114666191114152235.

165. Schroecksnadel K, Frick B, Wirleitner B, Winkler C, Schennach H, Fuchs D. Moderate hyperhomocysteinemia and immune activation. Curr. Pharm. Biotechnol. 2004; 5(1):107-18. doi: 10.2174/1389201043489657.

166. Sen, U., Mishra, P. K., Tyagi, N., & Tyagi, S. C. (2010). Homocysteine to hydrogen sulfide or hypertension. *Cell Biochem Biophys*, 57 (2-3), 49-58.

167. Shaw A., Joshi S., Greenwood H., Panda A., Lord J. (2010). Aging of the innate immune system. Curr Opin Immunol, 22, 507–13. doi: 10.1016/j.coi.2010.05.003.

168. Silla, Y., Varshney, S., Ray, A., Basak, T., Zinelly, A., Sabaresh, V., …Sengupta, S. (2019). Hydrolysis of homocysteine thiolactone results in the formation of protein-cys-S-S-homocysteinylation. *Proteins*, 87 (8), 625-634.

169. Skovierova, H., Vidomanova, E., Mahmood, S., Sopkova, J., Drgova, A., Cervenova, T., …Lehotsky, J. (2016). The molecular and cellular effect of

homocysteine metabolism imbalance on human health. *Int J Mol Sci*, 17 (10), 1733.

170. Smith, A. D., & Refsum, H. (2021). Homocysteine - from disease biomarker to disease prevention. *J Intern Med*, 290 (4), 826-854. doi: 10.1111/joim.13279.

171. Sorensen, J. T., Gaustadnes, M., Stabler, S. P., Allen, R. H., Mudd, S. H., & Hvas, A. M. (2016). Molecular and biochemical investigations of patients with intermediate or severe hyperhomocysteinemia. *Mol Genet Metab*, 117 (3), 344-350.

172. Sreckovic, B., Sreckovic, V. D., Solatovic, I., Colak, E., Sumarac-Dumanovic, M., Janeski, H., …Mrdovic, I. (2017). Homocysteine is a marker for metabolic syndrome and atherosclerosis. *Diabetes Metab Syndr*, 11 (3), 179-182.

173. Stangl G, Weisse K, Dinger C, Hirche F, Brandsch C, Eder K. Homocysteine thiolactone-induced hyperhomocysteinemia does not alter concentrations of cholesterol and SREBP-2 target gene mRNAS in rats. Exp Biol Med (Maywood). 2007; 232(1):81-7.

174. Stojanovic, M., Scepanovic, L., Bosnic, O., Mitrovic, D., Jozana-Stankov, O., Scepanpvic, V., …Djuric, D. (2016). Effects of Acute Administration of D, L-Homocysteine Thiolactone on the Antioxidative Status of Rat. *Intestine and Liver Acta Veterinaria*, 66 (1), 26-36.

175. Tabaei, S., & Tabaee, S. S. (2019). DNA methylation abnormalities in atherosclerosis. *Artif Cells Nanomed Biotechnol*, 47 (1), 2031-2041.

176. Toda, N., & Okamura, T. (2016). Hyperhomocysteinemia impairs regional blood flow: involvements of endothelial and neuronal nitric oxide. *Pflugers Arch*, 468 (9), 1517-1525.

177. Tripathi, M., Zhang, C. W., Singh, B. K., Sinha, R. A., Moe, K. T., DeSilva, D. F., …Yen, P. M. (2016). Hyperhomocysteinemia causes ER stress and impaired autophagy that is reversed by vitamin B supplementation. *Cell death and disease*, 7(12), 1-14.

178. Upchurch G., Welch G., Fabian A. et al. (1997). Homocysteine decreases bioavailable nitric oxide by a mechanism involving glutathione peroxidases. J Biol Chem, 272 , 17012-17017.

179. Veeranki, S., Gandnapudi, S., & Tyagi, S. C. (2017). Interactions of hyperhomocysteinemia and T cell immunity in causation of hypertension. *Can J Physiol Pharmacol*, 95 (3), 239-246.

180. Vitvitsky, V., Mosharov, E., Tritt, M., Ataullakhanov, F., & Banerjee, R. (2013). Redox regulation of homocysteine-dependent glutathione synthesis. *Redox Rep*, 8 (1), 57-63.

181. Wang L, Niu H, Zhang J. Homocysteine induces mitochondrial dysfunction and oxidative stress in myocardial ischemia/reperfusion injury through stimulating ROS production and the ERK1/2 signaling pathway. Exp Ther Med 2020;20:938-44.

182. Wang R, Wang Y, Mu N, Lou X, Li W, Chen Y, *et al.* Activation of NLRP3 inflammasomes contributes to hyperhomocysteinemia-aggravated inflammation and atherosclerosis in apoE-deficient mice. Lab Invest 2017;97:922-34.

183. Wang, H., Sun, Q., Zhou, Y., Zhang, H., Luo, C., Xu, J., …Wang, W. (2017). Nitration-mediated deficiency of cystathione β-synthase activity accelerates the progression of hyperhomocysteinemia. *Free radical biology and medicine*, 113, 519-529.

184. Wang, R., Wang, Y., Mu, N., Lou, X., Li, W., Chen, Y., …Tan, H. (2017). Activation of NLPR3 inflammasomes contributes to hyperhomocysteinemia – aggravated inflammation and atherosclerosis in apoE-deficient mice. *Laboratory investigation*, 97, 922-934.

185. Wang, Y. H., Yan, Q. H., Xu, J. Y., Li, X. J., & Cheng, M. N. (2019). High Prevalence and Factors Contributing to Hyperhomocysteinemia, Folate Deficiency, and Vitamin B12 Deficiency Among Healthy Adults in Shanghai, Chine. *Biomed Environ Sci*, 32 (1), 63-67.

186. Wang, Y., Liu, J., Jiang, Y., Zhang, H., & Wang, G. (2016). Hyperhomocysteinemia is associated with decreased apolipoprotein AI levels in normal healthy people. *BMC Cardiovascular disorders*, 16, 10.

187. Ward J., Mann P., Morishima H. and Frith C., Maronpot R.(1999). Thymus, Spleen, and Lymph Nodes. Pathology of the Mouse. Vienna, Illinois Cache River Press, 333-60.

188. Weekman EM, Woolum s AE, Sudduth TL, Wilcock DM. Hyperhomocysteinemia-Induced Gene Expression Changes in the Cell Types of the Brain. ASN Neuro. 2017;9(6): 1759091417742296.

189. Wilkinson DJ, Desilets A, Lin H, Charlton S, Del Carmen Arques M, Falconer A, *et al.* The serine proteinase hepsin is an activator of pro-matrix metalloproteinases: Molecular mechanisms and implications for extracellular matrix turnover. Sci Rep 2017;7:16693.

190. Wilson, F. A., Borne, J. G., Calder, A. G., O'Kennedy, N., Holtrop, G., Rees, W. D., …Lobley, G. E. (2009). Tissue methionine cycle activity and homocysteine metabolism in female rats: impact of dietary methionine and folate plus choline. *Am J Physiol Endocrinol Metab*, 296 (4), 702-713.

191. Włoczkowska O, Joanna Perła-Kaján J, Smith AD, de Jager C, Refsum H, Jakubowski H. Anti-N-homocysteine-protein autoantibodies are associated with impaired cognition. Alzheimers Dement (N Y). 2021;7(1): 12159

192. Wu, X., Zhang, L., Miao, Y., Yang, J., Wang, X., Wang, C. C., …Wang, L. (2019). Homocysteine causes vascular endothelial dysfunction by disrupting endoplasmic reticulum redox homeostasis. *Redox Biol*, 20, 46-59.

193. Xi, M., Zhang, Y., Xu, Y., Yang, W. Y., Jiang, X., Sha, X., …Yang, X. (2016). Capsase-1 inflammasomes activation mediates homocysteine-induced pyrop-apoptosis in endothelial cells. *Research*, 118(10), 1525-1539.

194. Xu, H., Zheng, H., Huang, J., Shen, Y., & Luo, M. (2017). T-cell subsets are associated with serum homocysteine concentration in patients with essential hypertension. *Clin Exp Hypertens*, 39 (4), 377-381. doi: 10.1080/10641963.2016.1267189.

195. Yang, A., Jiao, Y., Yang, S., Deng, M., Yang, X., Mao, C., …Jiang, Y. (2018). Homocysyeine activates autophagy by inhibition of CFTR expression via interaction between DNA methylation and H3K27me3 in mouse liver. *Cell Death and Disease*, 9 (2), 169.

196. Yang, F., Qi, X., Gao, Z., Yang, X., Zheng, X., Duan, C., …Zheng, J. (2016). Homocysteine injures endothelial cells by inhibiting mitochondrial activity. *Exp Ther Med*, 12 (4), 2247-2252.

197. Yang, J., Fang, P., Yu, D., Zhang, L., Zhang, D., Jiang, X., …Wang, X. (2016). Chronic Kidney Disease Induces Inflammatory CD4+ Monocyte Differentiation via Homocysteine Elevation and DNA Hypomethylation. *Circ Res*, 119 (11), 1226-1241.

198. Yang, Q., & He, G. W. (2019). Imbalance of Homocysteine and H2S: Significance, Mechanisms, and Therapeutic Promise in Vascular Injury. *Oxid Med Cell Longev*, 22: 7629673.

199. Yang, X., Xu, H., Hao, Y., Zhoo, L., Cai, X., Tian, J., …Jiang, Y. (2014). Endoplasmic reticulum oxidoreductin 1α mediates hepatic endoplasmic reticulum stress in homocysteine-induced atherosclerosis. *Acta Biochim Biophys Sin*, 46 (10), 902-910.

200. Yi P., Melnyk S., Pogribna M., et al. (2000). Increase in plasma homocysteine associated with parallel increases in plasma S-adenosylhomocysteine and lymphocyte DNA hypomethylation. J Biol Chem, 275, 29318-29323. doi: 10.1074/jbc.M002725200.

201. Zaric, B. L., Obradovic, M., Bajic, V., Haidara, M. A., Jovanovic, M., & Isenovic, E. R. (2019). Homocysteine and Hyperhomocysteinemia. *Curr Med Chem*, 29 (16), 2948-2961.

202. Zbidi, H., Redondo, P. C., Lopez, J. J., Bartegi, A., Salido, G. M., & Rosado, J. A. (2010). Homocysteine induces caspase activation by endoplasmic reticulum stress in platelets from 2 diabetics and healthy donors. *Thromb Haemost*, 103 (5), 1022-1032.

203. Zhang Q., Zeng X., Guo J., Wang X. (2002). Oxidant stress mechanism of homocysteine potentiating Con A-induced proliferation in murine splenic T lymphocytes. Cardiovasc Res, 53(4), 1035-42. doi:10.1016/s0008-6363(01)00541-7

204. Zhang Q., Zeng X., Guo J., Wang X. (2001). Effects of homocysteine on murine splenic B lymphocyte proliferation and its signal transduction mechanism. Cardiovasc Res, 52(2), 328-36. doi:10.1016/s0008-6363(01)00376-5

205. Zhang, D., Fang, P., Jiang, X., Nelson, J., Moore, J. K., Kruger, W. D., …Wang, H. (2012). Severe hyperhomocysteinemia promotes bone marrow-derived and resident inflammatory monocyte differentiation and atherosclerosis in LDLr/CBS-deficient mice. *Circ Res*, 111 (1), 37-49.

206. Zhang, J., Liu, T. T., Zhang, W., Li, Y., Niu, X. Y., Fang, Y. L., …Li, C. X. (2016). Hyperhomocysteinemia Is Associated with Vitamin B12 Deficiency: A Cross-Sectional Study in a Rural, Elderly Population of Shanxi China. *J Nutr Health Aging*, 20 (6), 594-601.

207. Zhang, Q., Li, Q., Chen, Y., Huang, X., Yang, I. H., Cao, L., …Tan, H. (2012). Homocysteine-impaired angiogenesis is associated with VEGF/VEGFR inhibition. *Front Biosci*, 4 (7), 2525-2535.

208. Zhang, Q., Zeng, X., Guo, J., & Wang, X. (2001). Effects of homocysteine on murine splenic B lymphocyte proliferation and its signal transduction mechanism. *Cardiovasc Res*, 52 (2), 328-336. doi: 10.1016/s0008-6363(01)00376-5.

209. Zhao, Z., Liu, X., Shi, S., Li, H., Gao, F., Zhong, X., & Wang, Y. (2018). Exogenous hydrogen sulfide protects from endothelial cell damage, platelet activation, and neutrophils extracellular traps formation in hyperhomocysteinic rats. *Exp Cell Res*, 370 (2), 434-443.

ДОДАТКИ

Додаток А

НАУКОВІ ПРАЦІ, В ЯКИХ ОПУБЛІКОВАНІ ОСНОВНІ НАУКОВІ РЕЗУЛЬТАТИ ДИСЕРТАЦІЇ

1. Raksha, N., Kostyuk, O., Synelnyk, T., Kharchenko, O., Shchypanskyi, S., Gunas, I., Nazarova, O., Gritsenko, A., Andriichuk, T., & Maievskyi, O. (2023). Effect of hyperhomocysteinemia on proteolytic activity in the spleen. *Biomed Biotechnol Res J*, *7*, 170-175. https://doi.org/10.4103/bbrj.bbrj_32_23 (Видання включено до міжнародної наукометричної бази Scopus)

Raksha N. – адміністрування проекту;

Kostyuk O. – написання огляду;

Synelnyk T. – концептуалізація;

Kharchenko O. – валідація;

Shchypanskyi S. – адміністрування проекту;

Gunas I. – редагування огляду;

Nazarova O. – формальний аналіз;

Gritsenko A. – дослідження, методологія;

Andriichuk T. – програмне забезпечення;

Maievskyi O. – концептуалізація, написання та редагування огляду.

2. Dzevulska, I. V., Gritsenko, A. S., Tymoshenko, I. O., Zakalata, T. R., Lavrinenko, V. Y., Smolko, D. G., & Gunas, I. V. (2024). The influence of chronic hyperhomocysteinemia on the structure and immune processes of the spleen in young rats. *Reports of Morphology*, *30*(1), 33-39. https://doi.org/10.31393/morphology-journal-2024-30(1)-04 (Фахове видання України. Видання включено до міжнародної наукометричної бази Scopus)

Dzevulska I. V. – концептуалізація, написання та редагування огляду;

Gritsenko A. S. – дослідження, методологія та написання оригінального проекту, формальний аналіз і валідація;

Tymoshenko I. O. – програмне забезпечення, ресурси;

Zakalata T. R. – написання та редагування огляду;

Lavrinenko V. Y. – адміністрування проекту;

Smolko D. G. – програмне забезпечення, ресурси

Gunas I. V. – концептуалізація.

3. Gritsenko, A. S. (2024). Changes in the microscopic organisation of the spleen of adults and old rats under conditions of chronic hyperhomocysteinemia. *Вісник Вінницького національного медичного університету*, *28*(2), 188-195. https://doi.org/10.31393/reports-vnmedical-2024-28(2)-02 (Фахове видання України)

4. Gritsenko, A. S. (2024). Ultrastructural organisation of the spleen of old rats in persistent hyperhomocysteinemia. *Вісник Вінницького національного медичного університету*, *28*(3), 374-378. https://doi.org/10.31393/reports-vnmedical-2024-28(3)-01 (Фахове видання України)

5. Grytsenko, A. S., Samborska, I. A., Lavrinenko, V. Y., Matkivska, R. M. (2024). Submicroscopic changes in the spleen of mature rats under conditions of chronic hyperhomocysteinemia. *Світ медицини та біології=World of Medicine and Biology*, *4*(90), 176-180. https://doi.org/10.26724/2079-8334-2024-4-90-176-180 (Фахове видання України. Видання включено до міжнародної наукометричної бази Web of Science)

Grytsenko A. S. – дослідження, методологія та написання оригінального проекту, формальний аналіз і валідація;

Samborska I. A. – адміністрування проекту;

Lavrinenko V. Y. – написання та редагування огляду;

Matkivska, R. M. – концептуалізація.

НАУКОВІ ПРАЦІ, ЯКІ ЗАСВІДЧУЮТЬ АПРОБАЦІЮ МАТЕРІАЛІВ ДИСЕРТАЦІЇ

6. Гриценко А.С. Вміст матриксних металопротеаз та серинових протеаз у селезінці щурів з гіпергомоцистеїнемією. Тези XX Міжнародної наукової конференції студентів та молодих вчених «Шевченківська весна: Досягнення в науках про життя». Київ. 2023. С. 51-54. **(Тези).**

7. Гриценко А.С. Вміст цистеїнових, аспарагінових протеаз та цитокінів у селезінці щурів з гіпергомоцистеїнемією. Тези VII Міжнародної науково-практичної конференції «Scientific research: Modern challenges and future prospects». Мюнхен, Німеччина. 2025. С. 62-64. **(Тези).**

8. Гриценко А.С. Мікроскопічні зміни селезінки щурів з хронічною гіпергомоцистеїнемією. Тези III Міжнародної науково-практичної конференції «European congress of scientific discovery». Мадрид, Іспанія. 2025. С. 44-46. **(Тези).**

Апробація результатів дисертації:

- XX Міжнародної наукової конференції студентів та молодих вчених «Шевченківська весна: Досягнення в науках про життя» (м. Київ, 2023) – стендова доповідь;
- VII Міжнародної науково-практичної конференції «Scientific research: Modern challenges and future prospects» (м. Мюнхен, Німеччина, 2025) – стендова доповідь;
- III Міжнародної науково-практичної конференції «European congress of scientific discovery» (Мадрид, Іспанія, 2025) – стендова доповідь.

Додаток Б1

ЗАТВЕРДЖУЮ
Проректор закладу вищої освіти
з наукової роботи
Тернопільського національного
медичного університету
імені І. Я. Горбачевського
Міністерства охорони здоров'я України
д. б. н., проф. _____ Іван КЛІЩ
« 04 » лютого 2025 р.

АКТ ВПРОВАДЖЕННЯ

1. Пропозиція для впровадження: матеріали дисертаційної роботи «Морфологічні зміни селезінки щурів за умов гіпергомоцистеїнемії залежно від віку». Вперше встановлено, що в стромальних та паренхіматозних компонентах селезінки старих тварин вікові зміни проявляються у вигляді зростання частки ніжної строми у білій та червоній пульпі, зниження щільності Т-клітин у периартеріальних піхвах та реактивності В-клітин у решті зон лімфатичного вузлика та маргінальних зонах. Також відзначається розмита межа білої та червоної пульпи і розростання білої пульпи відносно червоної. Дослідження структурної організації селезінки різних вікових груп при змодельованій гіпергомоцистеїнемії показали, що загальні морфологічні прояви патологічного впливу хронічної гіпергомоцистеїнемії на селезінку щурів включають в себе дезорганізацію її стромального елементу, появу просвітів у периартеріальних піхвах через загибель Т-лімфоцитів апоптозом, підвищення кількості гермінативних центрів В-клітин і інфільтрації зрілих плазмоцитів в червону пульпу та зростання кількості включень ліпофусцину у селезінкових макрофагах.

2. Актуальність дослідження: Органи кровотворення та імунного захисту формують одну з найбільш реактивних систем організму, що здатна швидко реагувати на дію пошкоджуючих факторів екзо- та ендогенного походження, забезпечує підтримання сталості внутрішнього середовища організму та вироблення адаптаційних механізмів. Гіпергомоцистеїнемія чинить негативний вплив на організм, зумовлюючи ураження всіх органів та систем і призводить до порушення гомеостазу внаслідок неможливості підтриманнями ними функцій на належному рівні. Наукова спільнота активно займається вивченням ролі гомоцистеїну в патогенезі численних захворювань. Проте, до сьогоднішнього часу у вітчизняній літературі наявні лише незначні дані з приводу впливу його на структуру та функції органів імунного захисту.

3. Установа розробника, автор: Вінницький національний медичний університет ім. М. І. Пирогова МОЗ України, старший викладач кафедри гістології Гриценко Антоніна Сергіївна.

4. Джерела інформації:

1. Dzevulska, I. V., Gritsenko, A. S., Tymoshenko, I. O., Zakalata, T. R., Lavrinenko, V. Y., Smolko, D. G., & Gunas, I. V. (2024). The influence of chronic

hyperhomocysteinemia on the structure and immune processes of the spleen in young rats. Reports of Morphology, 30(1), 33-39. https://doi.org/10.31393/morphology-journal-2024-30(1)-04 (Scopus)

2. Gritsenko, A. S. (2024). Changes in the microscopic organisation of the spleen of adults and old rats under conditions of chronic hyperhomocysteinemia. Вісник Вінницького національного медичного університету, 28(2), 188-195. https://doi.org/10.31393/reports-vnmedical-2024-28(2)-02.

5. Базова установа, яка проводить впровадження: кафедра гістології та ембріології Тернопільського національного медичного університету імені І.Я. Горбачевського Міністерства охорони здоров'я України.

6. Форма впровадження: у навчальну роботу кафедри гістології та ембріології, в матеріали лекцій та практичних занять, у науково-дослідну роботу кафедри.

7. Термін впровадження: січень-лютий 2025 року.

8. Зауваження та пропозиції: немає.

9. Протокол засідання кафедри № 1 від 22 січня 2025 р.

Відповідальний за впровадження:
завідувач кафедри гістології та ембріології
Тернопільського національного
медичного університету
імені І. Я. Горбачевського МОЗ України
доктор біологічних наук, професор Зоя НЕБЕСНА

ЗАТВЕРДЖУЮ

Перший проректор
з науково-педагогічної роботи
Львівського національного медичного
університету імені Данила Галицького
_____доц. Ірина СОЛОНИНКО
_____04 лютого_____2025 року

АКТ ВПРОВАДЖЕННЯ

Назва роботи: "Морфологічні зміни селезінки щурів за умов гіпергомоцистеїнемії залежно від віку".

1. Автор: Гриценко Антоніна Сергіївна, старший викладач кафедри гістології Вінницького національного медичного університету ім. М. І. Пирогова МОЗ України.

2. Пропозиція до впровадження: Вперше встановлено, що в стромальних та паренхіматозних компонентах селезінки старих тварин вікові зміни проявляються у вигляді зростання частки ніжної строми у білій та червоній пульпі, зниження щільності Т-клітин у периартеріальних піхвах та реактивності В-клітин у решті зон лімфатичного вузлика та маргінальних зонах. Також відзначається розмита межа білої та червоної пульпи і розростання білої пульпи відносно червоної. Дослідження структурної організації селезінки різних вікових груп при змодельованій гіпергомоцистеїнемії показали, що загальні морфологічні прояви патологічного впливу хронічної гіпергомоцистеїнемії на селезінку щурів включають в себе дезорганізацію її стромального елементу, появу просвітів у периартеріальних піхвах через загибель Т-лімфоцитів апоптозом, підвищення кількості гермінативних центрів В-клітин і інфільтрації зрілих плазмоцитів в червону пульпу та зростання кількості включень ліпофусцину у селезінкових макрофагах.

3. Актуальність дослідження: Органи кровотворення та імунного захисту формують одну з найбільш реактивних систем організму, що здатна швидко реагувати на дію пошкоджуючих факторів екзо- та ендогенного походження, забезпечує підтримання сталості внутрішнього середовища організму та вироблення адаптаційних механізмів. Гіпергомоцистеїнемія чинить негативний вплив на організм, зумовлюючи ураження всіх органів та систем і призводить до порушення гомеостазу внаслідок неможливості підтриманнями ними функцій на належному рівні. Наукова спільнота активно займається вивченням ролі гомоцистеїну в патогенезі численних захворювань. Проте, до сьогоднішнього часу у вітчизняній літературі наявні лише незначні дані з приводу впливу його на структуру та функції органів імунного захисту.

4. Установа-розробник: Вінницький національний медичний університет ім. М. І. Пирогова МОЗ України

5. Джерела інформації:

1. Gritsenko, A. S. (2024). Ultrastructural organisation of the spleen of old rats in persistent hyperhomocysteinemia. *Вісник Вінницького національного медичного університету*, *28*(3), 374-378. https://doi.org/10.31393/reports-vnmedical-2024-28(3)-01

2. Grytsenko, A. S., Samborska, I. A., Lavrinenko, V. Y., Matkivska, R. M. (2024). Submicroscopic changes in the spleen of mature rats under conditions of chronic hyperhomocysteinemia. *Світ медицини та біології=World of Medicine and Biology*, *4*(90), 176-180. https://doi.org/10.26724/2079-8334-2024-4-90-176-180

6. Ким і коли впроваджено: Кафедра оперативної хірургії з топографічною анатомією Львівського національного медичного університету імені Данила Галицького

Початок впровадження: січень 2025 р.

Протокол засідання кафедри № 9 від 15 січня 2025 р.

7. Форма впровадження: результати дослідження впроваджено у навчальний процес та лекційний курс.

8. Соціально-економічний ефект: покращення підготовки молодих спеціалістів.

Завідувач кафедри оперативної хірургії
з топографічною анатомією
Львівського національного медичного
університету імені Данила Галицького
д.мед.н., професор Зоряна МАСНА

ЗАТВЕРДЖУЮ

Перший проректор
з науково-педагогічної роботи
Львівського національного медичного
університету імені Данила Галицького
_____ проф. Ірина СОЛОНИНКО
10 січня 2025 року

АКТ ВПРОВАДЖЕННЯ

Назва роботи: "Морфологічні зміни селезінки щурів за умов гіпергомоцистеїнемії залежно від віку".

1. Автор: Гриценко Антоніна Сергіївна, старший викладач кафедри гістології Вінницького національного медичного університету ім. М. І. Пирогова МОЗ України.

2. Пропозиція до впровадження: Вперше встановлено, що в стромальних та паренхіматозних компонентах селезінки старих тварин вікові зміни проявляються у вигляді зростання частки ніжної строми у білій та червоній пульпі, зниження щільності Т-клітин у периартеріальних піхвах та реактивності В-клітин у решті зон лімфатичного вузлика та маргінальних зонах. Також відзначається розмита межа білої та червоної пульпи і розростання білої пульпи відносно червоної. Дослідження структурної організації селезінки різних вікових груп при змодельованій гіпергомоцистеїнемії показали, що загальні морфологічні прояви патологічного впливу хронічної гіпергомоцистеїнемії на селезінку щурів включають в себе дезорганізацію її стромального елементу, появу просвітів у периартеріальних піхвах через загибель Т-лімфоцитів апоптозом, підвищення кількості гермінативних центрів В-клітин і інфільтрації зрілих плазмоцитів в червону пульпу та зростання кількості включень ліпофусцину у селезінкових макрофагах.

3. Актуальність дослідження: Органи кровотворення та імунного захисту формують одну з найбільш реактивних систем організму, що здатна швидко реагувати на дію пошкоджуючих факторів екзо- та ендогенного походження, забезпечує підтримання сталості внутрішнього середовища організму та вироблення адаптаційних механізмів. Гіпергомоцистеїнемія чинить негативний вплив на організм, зумовлюючи ураження всіх органів та систем і призводить до порушення гомеостазу внаслідок неможливості підтриманнями ними функцій на належному рівні. Наукова спільнота активно займається вивченням ролі гомоцистеїну в патогенезі численних захворювань. Проте, до сьогоднішнього часу у вітчизняній літературі наявні лише незначні дані з приводу впливу його на структуру та функції органів імунного захисту.

4. Установа-розробник: Вінницький національний медичний університет ім. М. І. Пирогова МОЗ України

5. Джерела інформації:

1. Dzevulska, I. V., Gritsenko, A. S., Tymoshenko, I. O., Zakalata, T. R., Lavrinenko, V. Y., Smolko, D. G., & Gunas, I. V. (2024). The influence of chronic hyperhomocysteinemia

on the structure and immune processes of the spleen in young rats. *Reports of Morphology*, *30*(1), 33-39. https://doi.org/10.31393/morphology-journal-2024-30(1)-04 ***(Scopus)***

2. Gritsenko, A. S. (2024). Changes in the microscopic organisation of the spleen of adults and old rats under conditions of chronic hyperhomocysteinemia. *Вісник Вінницького національного медичного університету*, *28*(2), 188-195. https://doi.org/10.31393/reports-vnmedical-2024-28(2)-02

6. Ким і коли впроваджено: Кафедра гістології, цитології та ембріології Львівського національного медичного університету імені Данила Галицького

Початок впровадження: __лютий___ 2025 р.

Протокол засідання кафедри №_1_ від 30 січня 2025 р.

7. Форма впровадження: результати дослідження впроваджено у навчальний процес та лекційний курс.

8. Соціально-економічний ефект: покращення підготовки молодих спеціалістів.

Завідувач кафедри гістології, цитології та ембріології
Львівського національного медичного
університету імені Данила Галицького
к.мед.н., доцент Ілона ЧЕЛПАНОВА

«Затверджую»
Директор ННЦ
«Інститут біології та медицини»
Київського національного
університету імені Тараса Шевченка
14 березня 2025 р Остапченко Л.І.

А К Т В П Р О В А Д Ж Е Н Н Я

Назва роботи: "Морфологічні зміни селезінки щурів за умов гіпергомоцистеїнемії залежно від віку".

1. Автор: Гриценко Антоніна Сергіївна, старший викладач кафедри гістології Вінницького національного медичного університету ім. М. І. Пирогова МОЗ України.

2. Пропозиція до впровадження: На тлі гіпергомоцистеїнемії в печінці щурів всіх вікових груп відмічається зростання загальної протеолітичної активності, обумовленої перш за все активацією серинових протеаз, металозалежних ферментів, а також ферментів, що належать до цистеїнових та аспарагінових протеаз. Порушення протеолітичного балансу не пов'язане із підвищенням рівня матриксних металопротеаз, проте може бути наслідком посилення біосинтезу серинових протеаз. Додатковим чинником, що призводить до посилення активності металозалежних ферментів є порушення балансу між ММП-1 та ТІМП-1.

3. Актуальність дослідження: Органи кровотворення та імунного захисту формують одну з найбільш реактивних систем організму, що здатна швидко реагувати на дію пошкоджуючих факторів екзо- та ендогенного походження, забезпечує підтримання сталості внутрішнього середовища організму та вироблення адаптаційних механізмів. Гіпергомоцистеїнемія чинить негативний вплив на організм, зумовлюючи ураження всіх органів та систем і призводить до порушення гомеостазу внаслідок неможливості підтриманнями ними функцій на належному рівні. Наукова спільнота активно займається вивченням ролі гомоцистеїну в патогенезі численних захворювань. Проте, до сьогоднішнього часу у вітчизняній літературі наявні лише незначні дані з приводу впливу його на структуру та функції органів імунного захисту.

4. Установа-розробник: Вінницький національний медичний університет ім. М. І. Пирогова МОЗ України

5. Джерела інформації:

Raksha, N., Kostyuk, O., Synelnyk, T., Kharchenko, O., Shchypanskyi, S., Gunas, I., Nazarova, O., Gritsenko, A., Andriichuk, T., & Maievskyi, O. (2023). Effect of hyperhomocysteinemia on proteolytic activity in the spleen. *Biomed Biotechnol Res J*, *7*, 170-175. https://doi.org/10.4103/bbrj.bbrj_32_23

6. Ким і коли впроваджено: кафедра біохімії ННЦ «Інститут біології та медицини» Київського національного університету імені Тараса Шевченка

Початок впровадження: лютий 2025 р.

Протокол засідання кафедри № 3 від 10 березня 2025р.

7. Форма впровадження: результати дослідження впроваджено у навчальний процес та лекційний курс.

8. Соціально-економічний ефект: покращення підготовки молодих спеціалістів.

Завідувач кафедри біохімії
ННЦ «Інститут біології та медицини»
Київського національного університету
імені Тараса Шевченка
д.біол.н., професор Олексій САВЧУК