

А.В. Гаврилюк, В.С. Коноплицький

Порівняльний аналіз температурної реакції поверхні шкіри мошонки під час хірургічного лікування пацієнтів із патологією вагінального відростка очеревини різними способами

Вінницький національний медичний університет імені М.І. Пирогова, Україна

Paediatric Surgery(Ukraine).2023.4(81):66-74; doi 10.15574/PS.2023.81.66

For citation: Havryliuk AV, Konopliyskyi VS. (2023). A comparative analysis of the scrotal skin surface thermal reaction in surgical treatment of patients with vaginal peritoneal process pathology using different techniques. Paediatric Surgery (Ukraine). 4(81): 66-74. doi: 10.15574/PS.2023.81.66.

Патологія вагінального відростка очеревини являє собою значно поширену проблему серед педіатричної популяції. Патологія вагінального відростка очеревини в 6 разів частіше фіксується серед хлопчиків. Спостереження вказують на можливість ряду ускладнень у чоловічої частини пацієнтів (набряк мошонки, післяопераційна водянка оболонки яєчка, ятрогенна рефракція яєчка), що виникають на тлі порушення цілісності м'яких тканин, кровоносних і лімфатичних судин. У наведеному дослідженні продовжено аналіз місцевих реакцій організму (зокрема, температури поверхні шкіри мошонки) на наявність самої патології та її лікування.

Мета – визначити в динаміці температуру поверхні шкіри мошонки для порівняльного аналізу різних методів лікування патології вагінального відростка очеревини.

Матеріали та методи. Обстежено 122 хлопчики віком до 18 років, які проходили лікування патології вагінального відростка очеревини (пахвинні грижі, водянки оболонки яєчка) в клініці дитячої хірургії Вінницького національного медичного університету імені М.І. Пирогова. Для дистанційної безконтактної термометрії поверхні шкіри мошонки застосовано безконтактний інфрачервоний термометр «VEGA NC600» станом на момент госпіталізації, на першу і сьому післяопераційні доби.

Результати. Загальна тенденція температури поверхні шкіри мошонки, як з боку патології, так і зі здорового боку, така: у відповідь на оперативну корекцію незначно підвищується температура шкіри мошонки на першу післяопераційну добу, з подальшим зниженням до рівня, нижчого за доопераційний.

Висновки. Дослідження динаміки змін температури поверхні шкіри мошонки після корекції патології вагінального відростка очеревини різними способами свідчить, що однією з місцевих реакцій організму на хірургічну травму є незначне підвищення її середніх показників на боці втручання на першу добу з подальшим зниженням середнього рівня показника до нижчого за доопераційний. Подібну температурну реакцію зафіксовано і зі здорового боку.

Дослідження виконано відповідно до принципів Гельсінської декларації. Протокол дослідження ухвалено Локальним етичним комітетом зазначеної в роботі установи. На проведення досліджень отримано інформовану згоду пацієнтів.

Автори заявляють про відсутність конфлікту інтересів.

Ключові слова: вагінальний відросток очеревини, діти, пахвинна грижа, водянка оболонки яєчка, хлопчики, термометрія, відкриті та мініінвазивні способи лікування, контрлатеральний бік.

A comparative analysis of the scrotal skin surface thermal reaction in surgical treatment of patients with vaginal peritoneal process pathology using different techniques

A.V. Havryliuk, V.S. Konoplitskyi

National Pirogov Memorial Medical University, Vinnytsya, Ukraine

The vaginal peritoneal process pathology constitutes a widespread problem in the pediatric population. Pathology of the vaginal peritoneal process is 6 times more common among boys. The observations point out a possible array of male complications (scrotal edema, postoperative hydrocele, iatrogenic testicular refracton) occurring on the background of violation of the integrity of soft tissues, blood and lymphatic vessels. The analysis of local body reactions (namely, the temperature of the surface of the scrotal skin) in response to the pathology as well as its treatment was continued in the current study.

Purpose – to detect the dynamic change of the scrotum skin surface temperature study with a view to comparing different methods of treating pathology of the vaginal peritoneal process.

Materials and methods. The study included 122 boys under the age of 18 who have been treated for pathology of the vaginal peritoneal process (inguinal hernia, hydrocele testis) at the pediatric surgery clinic of National Pirogov Memorial Medical University, Vinnytsya, Ukraine. A VEGA NC600 non-contact infrared thermometer was used to measure the scrotal skin surface remotely on the day of hospitalisation, on the first postoperative day and on the seventh postoperative day.

Results. The general dynamics of scrotal skin surface temperature, both on the pathological and healthy sides, are as follows: a slight increase in scrotal skin temperature in response to surgery is observed on the first postoperative day, followed by a subsequent decrease to postoperative levels.

Conclusions. The study of the dynamic temperature changes of the scrotum skin surface in the case of correction of the vaginal peritoneal process pathology using various methods demonstrated that one of the local reactions of the body to the surgery was a slight increase of the average data on the side of the surgical intervention on the first day, followed by a decrease in the preoperative average level. A similar temperature response was recorded on the healthy side.

The research was adhered to the principles of the Declaration of Helsinki. The research protocol was agreed by the Local Ethics Committee of the mentioned institution. The patients' informed consent was obtained for the study.

No conflict of interests was declared by the authors.

Keywords: vaginal process of the peritoneum, children, inguinal hernia, hydrocele testis, boys, thermometry, treatment with open and minimally invasive methods, contralateral side.

Вступ

Патологія вагінального відростка очеревини являє собою значно поширену проблему серед педіатричної популяції, яка охоплює як нашу країну, так і світову спільноту в цілому [10,27]. Щорічно виявляють близько 20 000 000 випадків уперше виявлених пахвинних гриж серед дітей [12,13,15,31,35–37]. За висновками науковців, частота виникнення пахвинних гриж у дітей досягає 70–85%, взявши до уваги загальну кількість гриж передньої черевної стінки у віці до 18 років [2,11,15–18,25, 27,28,30,32,34,35,41].

За даними дослідників, патологія вагінального відростка очеревини в 6 разів частіше фіксується серед хлопчиків [12,13,15,31,35–37]. Тому дослідження спрямоване на вивчення місцевої реакції організму саме серед хлопчиків.

Продовження наукового інтересу до патології вагінального відростка очеревини обумовлене даними, які свідчать про існування такого грізного ускладнення, як чоловіче безпліддя [1–3,4–9,14–17,19,20,22,24,25,32,33,38–40]. Хоча є науковці, які спростовують це твердження [26,29].

Спостереження вказують на можливість ряду ускладнень у чоловічої частини пацієнтів (набряк

мошонки, післяопераційна водянка оболонки яєчка, ятрогенна рефракція яєчка), що виникають на тлі порушення цілісності м'яких тканин, кровоносних і лімфатичних судин [27,35]. У наведеному дослідженні продовжено аналіз місцевих реакцій організму (зокрема, температури поверхні шкіри мошонки) на наявність самої патології та її лікування [3,15,23].

Мета дослідження – визначити в динаміці температуру поверхні шкіри мошонки для порівняльного аналізу різних методів лікування патології вагінального відростка очеревини.

Матеріали та методи дослідження

Досліджено 122 хлопчики віком до 18 років, які проходили лікування патології вагінального відростка очеревини (пахвинні грижі, водянки оболонки яєчка) у клініці дитячої хірургії Вінницького національного медичного університету імені М.І. Пирогова в період із серпня 2020 року до травня 2023 року. Пацієнтам проведено такі оперативні втручання: Дюамель I, Дюамель II, Роса, метод, описаний у патенті (патент України № 123254) [21], PIRS. Кількісний розподіл пацієнтів за методом хірургічної корекції наведено на рисунку 1.

Оригінальні дослідження. Урологія та гінекологія

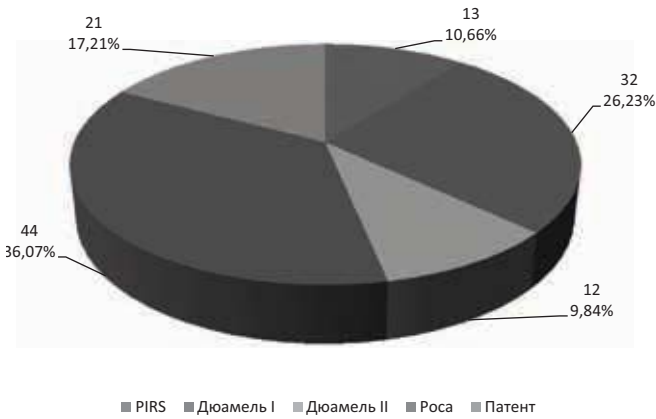


Рис. 1. Кількісний розподіл пацієнтів залежно від методу оперативної корекції патології вагінального відростка очеревини

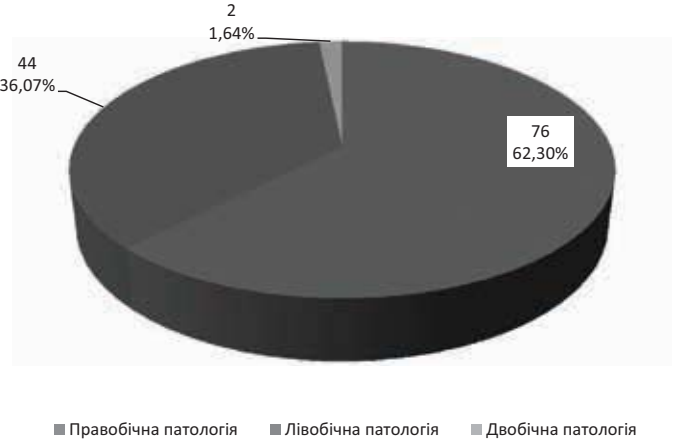


Рис. 2. Розподіл пацієнтів за боком патологічного процесу

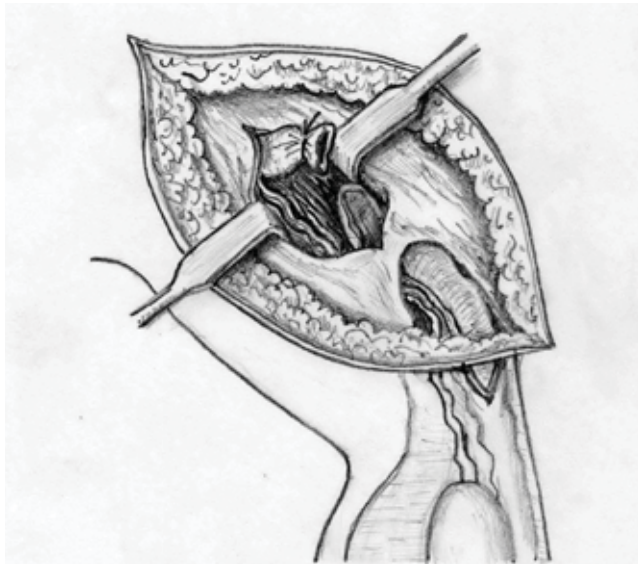


Рис. 3. Схема способу лікування патології вагінального відростка очеревини за патентом України № 123254

Структуру захворювань за боком патологічного процесу наведено на рисунку 2. Варто зазначити, усім пацієнтам із двобічним процесом виконано оперативну корекцію методом PIRS.

Запропонований і запатентований (патент України № 123254) спосіб корекції полягає в такому: пацієнтові в проекції пахвинної ділянки проводять розтин шкіри та підшкірно-жирової клітковини до передньої стінки пахвинного каналу, у верхній третині якого виконують поздовжній розтин апоневрозу, через який локально виділяють вагінальний відросток очеревини і відділяють його від елементів сім'яного канатика, перев'язують і відсікають на рівні внутрішнього пахвинного кільця, як зображено на рисунку 3 [21].

Дослідження виконано відповідно до принципів Гельсінської декларації. Протокол дослідження ухвалено Локальним етичним комітетом зазначеної

в роботі установи. На проведення досліджень отримано інформовану згоду пацієнтів.

Для статистичної обробки даних використано програмне забезпечення, вбудоване в Microsoft Excel.

Для досягнення мети проведено дистанційну безконтактну термометрію поверхні шкіри мошонки на момент госпіталізації, на першу та сьому післяопераційні доби. Застосовано безконтактний інфрачервоний термометр «VEGA NC600» (Швейцарія). Вимірювання проведено на рекомендованій виробником відстані термометра від поверхні шкіри не більше 5 см. Точність вимірювання становить $\pm 0,2^{\circ}\text{C}$.

Результати дослідження та їх обговорення

На рисунку 4 наведено середні значення температури поверхні шкіри мошонки з боку патології на момент госпіталізації (t_0) дитини до стаціонарного відділення.

Відмічено, що температура поверхні шкіри мошонки на момент госпіталізації в пацієнтів із патологією вагінального відростка очеревини коливалася в межах від $34,21 \pm 1,2^{\circ}\text{C}$ до $35,01 \pm 1,01^{\circ}\text{C}$ з боку патології, у середньому сягаючи рівня $34,78 \pm 0,91^{\circ}\text{C}$.

Водночас на момент госпіталізації зі здорового боку температура шкіри мошонки коливалася в межах від $34,23 \pm 0,25^{\circ}\text{C}$ до $34,97 \pm 1,03^{\circ}\text{C}$, становлячи в середньому $34,87 \pm 0,85^{\circ}\text{C}$ (рис. 5).

Порівнюючи значення температури поверхні шкіри на момент госпіталізації з боку патології та зі здорового боку, відмічено, що їхні діапазони фактично були однаковими – від $34,21 \pm 1,2^{\circ}\text{C}$ до $35,01 \pm 1,01^{\circ}\text{C}$ з боку патології та від $34,23 \pm 0,25^{\circ}\text{C}$ до $34,97 \pm 1,03^{\circ}\text{C}$ зі здорового боку. Однаковий діапазон температури поверхні шкіри як зі здорового боку, так і з боку патології може вказувати на однаковий вплив патологічного стану як на дотичний бік, так і на здоровий бік.

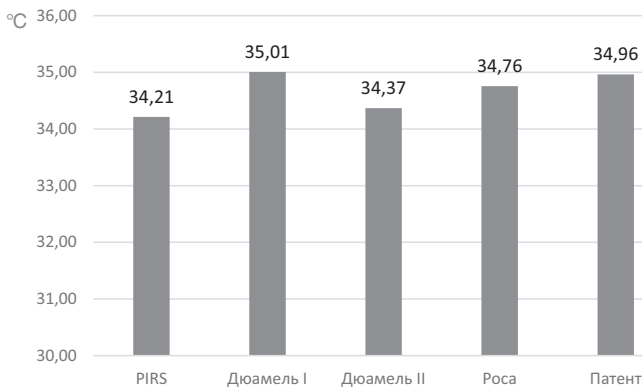

Рис. 4. Середня температура поверхні шкіри мошонки з боку патології на момент госпіталізації серед пацієнтів із різними методами оперативної корекції патології вагінального відростка очеревини

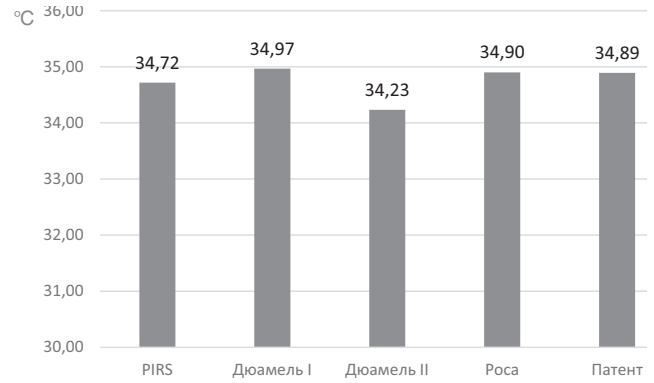


Рис. 5. Середня температура поверхні шкіри мошонки зі здорового боку на момент госпіталізації серед пацієнтів із різними методами оперативної корекції патології вагінального відростка очеревини

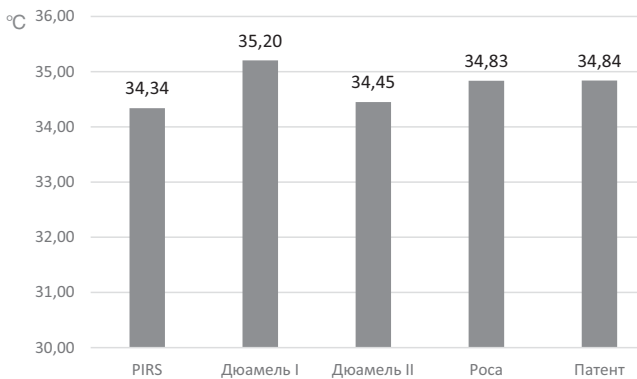


Рис. 6. Середня температура поверхні шкіри мошонки з боку патології на першу післяопераційну добу серед пацієнтів із різними методами оперативної корекції патології вагінального відростка очеревини

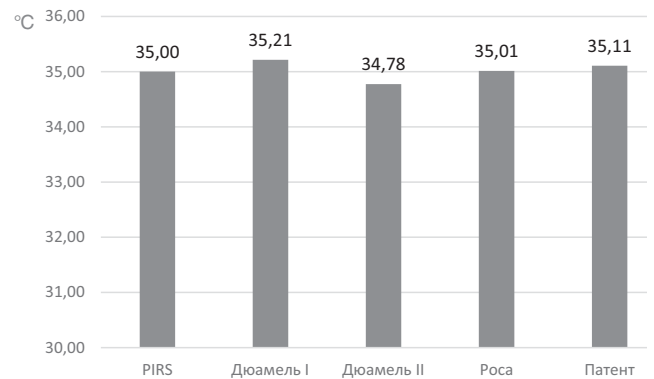


Рис. 7. Середня температура поверхні шкіри мошонки зі здорового боку на першу післяопераційну добу серед пацієнтів із різними методами оперативної корекції патології вагінального відростка очеревини

На рисунку 6 відображено температуру шкіри мошонки з боку патології на першу післяопераційну добу (t_1) відповідно до різних способів оперативної корекції патології вагінального відростка очеревини.

Встановлено, що температура поверхні шкіри мошонки на першу післяопераційну добу в пацієнтів із патологією вагінального відростка очеревини коливалася в межах від $34,34 \pm 1,37^\circ\text{C}$ до $35,2 \pm 0,98^\circ\text{C}$ з боку патології. Середнє значення температури поверхні шкіри мошонки на першу післяопераційну добу з боку патології вагінального відростка очеревини незалежно від способу оперативної корекції дорівнювало $34,84 \pm 0,92^\circ\text{C}$. Найнижча температура поверхні шкіри мошонки на першу післяопераційну добу відмічалася після оперативного лікування методом PIRS – $34,34 \pm 1,37^\circ\text{C}$. Найвище значення температури поверхні шкіри мошонки на першу післяопераційну добу спостерігалось після оперативної корекції методом Дюамель I – $35,2 \pm 0,98^\circ\text{C}$.

Водночас на першу післяопераційну добу зі здорового боку температура шкіри мошонки коливалася в межах від $34,78 \pm 0,74^\circ\text{C}$ до $35,21 \pm 0,93^\circ\text{C}$ (рис. 7). Середнє значення температури поверхні шкіри мошонки на першу післяопераційну добу зі здорового боку незалежно від методу оперативної корекції дорівнювало $35,06 \pm 0,55^\circ\text{C}$.

Порівнюючи значення температури поверхні шкіри на першу післяопераційну добу з боку патології та зі здорового боку, виявлено, що їхні діапазони фактично були однаковими – від $34,34 \pm 1,37^\circ\text{C}$ до $35,2 \pm 0,98^\circ\text{C}$ з боку патології та від $34,78 \pm 0,74^\circ\text{C}$ до $35,21 \pm 0,93^\circ\text{C}$ зі здорового боку.

На рисунку 8 відображено температуру шкіри мошонки з боку патології на сьому післяопераційну добу (t_7) відповідно до різних способів оперативної корекції патології вагінального відростка очеревини.

Виявлено, що температура шкіри мошонки на сьому післяопераційну добу в пацієнтів із патологією вагінального відростка очеревини з боку патології коливалася в межах від $33,3 \pm 1,87^\circ\text{C}$ після лікуван-

Оригінальні дослідження. Урологія та гінекологія

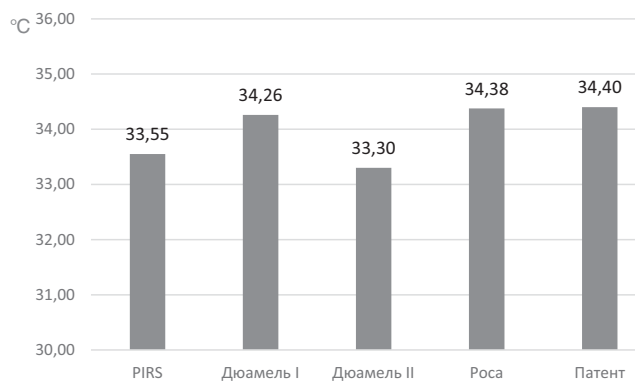


Рис. 8. Середня температура поверхні шкіри мошонки з боку патології на сьому післяопераційну добу серед пацієнтів із різними способами оперативної корекції патології вагінального відростка очеревини

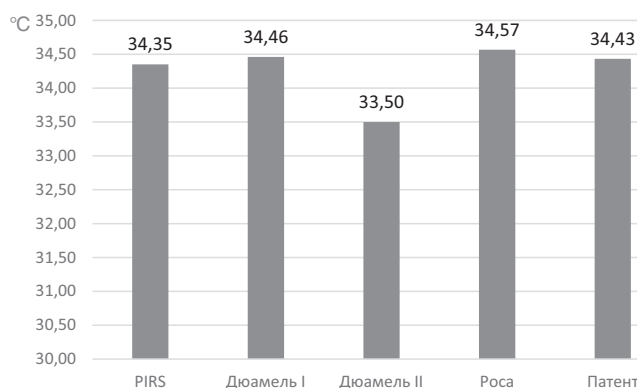


Рис. 9. Середня температура поверхні шкіри мошонки зі здорового боку на сьому післяопераційну добу серед пацієнтів із різними способами оперативної корекції патології вагінального відростка очеревини

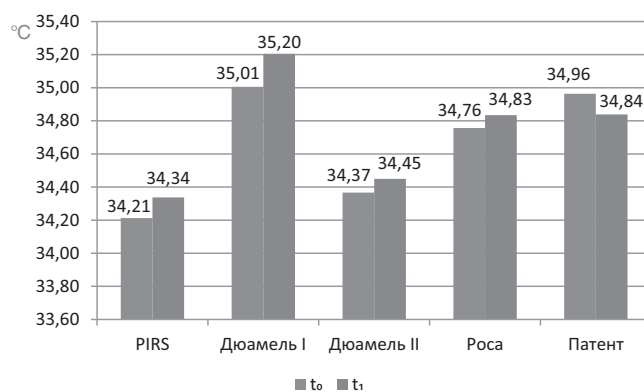


Рис. 10. Середні значення температури поверхні шкіри мошонки з боку патології залежно від способу оперативної корекції на момент госпіталізації та на першу післяопераційну добу

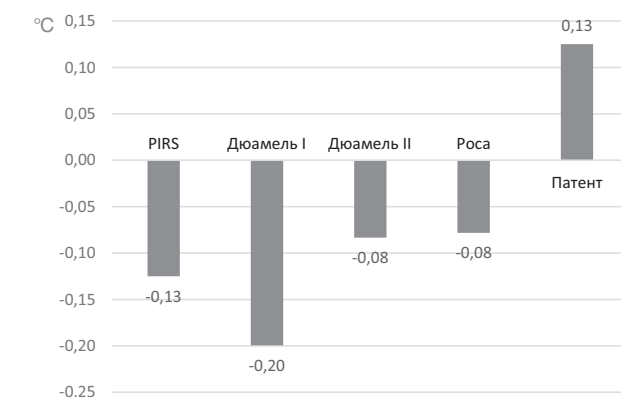


Рис. 11. Різниця середнього значення температури поверхні шкіри мошонки з боку патології на момент госпіталізації до середнього значення температури поверхні шкіри мошонки з боку патології на першу післяопераційну добу залежно від способу оперативної корекції

ня методом Дюамель II до $34,4 \pm 0,95^\circ\text{C}$ після лікування за методом патенту. Середнє значення температури поверхні шкіри мошонки на сьому післяопераційну добу з боку патології вагінального відростка очеревини незалежно від способу оперативної корекції становило $34,13 \pm 1,14^\circ\text{C}$.

Водночас на сьому післяопераційну добу зі здорового боку температура поверхні шкіри мошонки коливалася в межах від $33,5 \pm 1,73^\circ\text{C}$ до $34,57 \pm 1,22^\circ\text{C}$ (рис. 9). Середнє значення температури поверхні шкіри мошонки на сьому післяопераційну добу зі

здорового боку незалежно від способу оперативної корекції дорівнювало $34,36 \pm 1,19^\circ\text{C}$.

Порівнюючи значення температури поверхні шкіри мошонки на сьому післяопераційну добу з боку патології та зі здорового боку, встановлено, що їхні діапазони фактично були однаковими – від $33,3 \pm 1,87^\circ\text{C}$ до $34,4 \pm 0,95^\circ\text{C}$ з боку патології та від $33,5 \pm 1,73^\circ\text{C}$ до $34,57 \pm 1,22^\circ\text{C}$ зі здорового боку.

У таблиці 1 відображено діапазони температур поверхні шкіри мошонки як зі здорового боку, так і з боку ураження на момент госпіталізації, на першу

Таблиця 1

Діапазони температури поверхні шкіри мошонки з боку патології та зі здорового боку на момент госпіталізації, на першу та сьому післяопераційні доби серед пацієнтів із різними способами оперативної корекції патології вагінального відростка очеревини

Термін спостереження	Температура поверхні шкіри мошонки	
	зі здорового боку	з боку патології
Доба госпіталізації	$34,23 \pm 0,25^\circ\text{C} - 34,97 \pm 1,03^\circ\text{C}$	$34,21 \pm 1,2^\circ\text{C} - 35,01 \pm 1,01^\circ\text{C}$
Перша післяопераційна доба	$34,78 \pm 0,74^\circ\text{C} - 35,21 \pm 0,93^\circ\text{C}$	$34,34 \pm 1,37^\circ\text{C} - 35,2 \pm 0,98^\circ\text{C}$
Сьома післяопераційна доба	$33,5 \pm 1,73^\circ\text{C} - 34,57 \pm 1,22^\circ\text{C}$	$33,3 \pm 1,87^\circ\text{C} - 34,4 \pm 0,95^\circ\text{C}$

та сьому післяопераційні доби після хірургічної корекції патології різними способами.

У таблиці 2 відображено середні величини температури поверхні шкіри мошонки на момент госпіталізації (сер t_0), на першу (сер t_1) і сьому (сер t_7) післяопераційні доби з боку патології вагінального відростка очеревини та зі здорового боку.

Проводячи аналіз середніх значень температури поверхні шкіри мошонки незалежно від методу оперативної корекції, відмічено, що з боку патології на першу післяопераційну добу температура зросла з $34,78 \pm 0,91^\circ\text{C}$ до $34,84 \pm 0,92^\circ\text{C}$, тобто на $0,06^\circ\text{C}$, тоді як зі здорового боку цей показник збільшився з $34,87 \pm 0,85^\circ\text{C}$ до $35,06 \pm 0,55^\circ\text{C}$, тобто на $0,19^\circ\text{C}$. На сьому післяопераційну добу середні значення температури поверхні шкіри мошонки незалежно від методу оперативної корекції знизилися з боку патології з $34,78 \pm 0,91^\circ\text{C}$ (на момент госпіталізації) до $34,13 \pm 1,14^\circ\text{C}$, тобто на $0,65^\circ\text{C}$, тоді як зі здорового боку цей показник знизився з $34,87 \pm 0,85^\circ\text{C}$ (на момент госпіталізації) до $34,36 \pm 1,19^\circ\text{C}$, тобто на $0,51^\circ\text{C}$. Отже, з боку, де ліквідовано патологічний процес оперативним методом, спостерігалось спочатку незначне підвищення середньої температури поверхні шкіри мошонки на $0,06^\circ\text{C}$, а потім зниження температури на сьому післяопераційну добу на $0,65^\circ\text{C}$ (порівняно з доопераційним рівнем), тоді як аналогічні показники для здорового боку показали зростання на першу післяопераційну добу на $0,19^\circ\text{C}$ та зниження на сьому післяопераційну добу на $0,51^\circ\text{C}$ (порівняно з доопераційним рівнем).

Отже, однією з місцевих реакцій організму на хірургічне втручання є незначне підвищення температури поверхні шкіри мошонки з подальшим зниженням показників до рівня, нижчого за доопераційний. Аналогічними є також зміни з контрлатерального до оперативного корекції боку: ідентично незначно зростає температура поверхні шкіри мошонки з подальшим падінням до показників, нижчих за доопераційні. Цей результат засвідчує, що позитивні місцеві температурні зміни після оперативного втручання спостерігаються і на здоровому боці мошонки.

Наступним етапом нашого аналізу було порівняння динаміки температури поверхні шкіри мошонки залежно від способу оперативної корекції патології

вагінального відростка очеревини. На рисунку 10 наведено показники середніх значень температури поверхні шкіри мошонки з боку патології залежно від способу оперативної корекції патології на момент госпіталізації та на першу післяопераційну добу.

Якщо провести різницю між середньою температурою поверхні шкіри мошонки на момент госпіталізації та середньою температурою поверхні шкіри мошонки на першу післяопераційну добу, то можна побудувати діаграму, зображену на рисунку 11. Якщо різниця температур ($t_0 - t_1$) від'ємна, то температура поверхні шкіри мошонки підвищується на першу післяопераційну добу. Якщо ж ця різниця позитивна, то температура поверхні шкіри мошонки знижується на першу післяопераційну добу.

Аналізуючи дані, відображені на рисунку 10 і 11, виявлено, що динаміка середніх значень температури поверхні шкіри мошонки з боку патології має позитивне значення, тобто зниження температури поверхні шкіри мошонки відмічається вже на першу післяопераційну добу, лише після хірургічного лікування патології вагінального відростка очеревини за методом патенту. Ця різниця становить $0,13^\circ\text{C}$. Після застосування всіх інших способів лікування спостерігається підвищення температури поверхні шкіри мошонки на першу післяопераційну добу від $0,08^\circ\text{C}$ після застосування методу Роса та Дюамель II до $0,2^\circ\text{C}$ після застосування методу Дюамель I.

На рисунку 12 відображено показники середніх значень температури поверхні шкіри мошонки залежно від способу оперативної корекції на момент госпіталізації та на сьому післяопераційну добу.

Якщо провести різницю між середньою температурою поверхні шкіри мошонки на момент госпіталізації та середньою температурою поверхні шкіри мошонки на сьому післяопераційну добу, то можна побудувати діаграму, зображену на рисунку 13. Якщо різниця температур ($t_0 - t_7$) від'ємна, то температура поверхні шкіри мошонки підвищується на сьому післяопераційну добу. Якщо ж ця різниця позитивна, то температура поверхні шкіри мошонки знижується на сьому післяопераційну добу.

Аналізуючи дані, відображені на рисунках 12 і 13, встановлено, що динаміка середніх значень температури поверхні шкіри мошонки має позитивне зна-

Таблиця 2

Середні значення температури поверхні шкіри мошонки на момент госпіталізації, на першу та сьому післяопераційні доби з боку патології та зі здорового боку

Бік дослідження	сер t_0 , °C	сер t_1 , °C	сер t_7 , °C
Бік патології	$34,78 \pm 0,91$	$34,84 \pm 0,92$	$34,13 \pm 1,14$
Здоровий бік	$34,87 \pm 0,85$	$35,06 \pm 0,55$	$34,36 \pm 1,19$

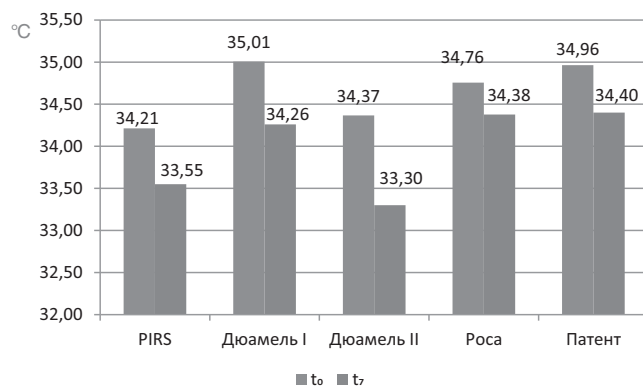


Рис. 12. Середні значення температури поверхні шкіри мошонки з боку патології залежно від способу оперативної корекції на момент госпіталізації та на сьому післяопераційну добу

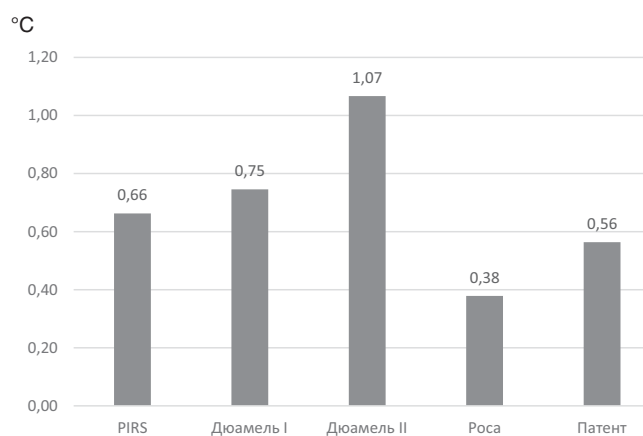


Рис. 13. Різниця середнього значення температури поверхні шкіри мошонки з боку патології на момент госпіталізації до середнього значення температури поверхні шкіри мошонки з боку патології на сьому післяопераційну добу залежно від способу оперативної корекції

чення, тобто спостерігається зниження температури поверхні шкіри мошонки на сьому післяопераційну добу, після використання всіх способів хірургічного лікування патології вагінального відростка очеревини. Температура поверхні шкіри мошонки знижується на сьому післяопераційну добу мінімально після використання оперативного лікування методом Роса – на 0,38°C, а максимально – після хірургічної корекції методом Дюамель II і сягає 1,07°C.

Отже, загальна тенденція температури поверхні шкіри мошонки така: у відповідь на оперативну корекцію спостерігається незначне підвищення температури шкіри мошонки на першу післяопераційну добу з наступним зниженням до рівня, нижчого за доопераційний. Подібна ситуація спостерігається і зі здорового боку, що свідчить про негативний вплив патологічного процесу і на здоровий бік. Незалежно від обраного способу лікування на сьому післяопераційну добу спостерігається зниження

температури поверхні шкіри мошонки до показника, нижчого за доопераційний рівень.

Висновки

Дослідження динаміки змін температури шкіри мошонки після корекції патології вагінального відростка очеревини різними способами свідчить, що однією з місцевих реакцій організму на хірургічну травму є незначне підвищення середніх показників температури поверхні шкіри мошонки на боці втручання на першу добу (з $t_0=34,78\pm 0,91^\circ\text{C}$ до $t_1=34,84\pm 0,92^\circ\text{C}$) із наступним зниженням середнього рівня показника температури поверхні шкіри мошонки до значення, нижчого за доопераційне ($t_1=34,13\pm 1,14^\circ\text{C}$).

Аналогічна динаміка відмічається щодо змін температури поверхні шкіри мошонки з контрлатерального (здорового) боку, зокрема: до операції середній показник становить $34,87\pm 0,85^\circ\text{C}$, на першу післяопераційну добу спостерігається незначне збільшення до $35,06\pm 0,55^\circ\text{C}$ з наступним зниженням середньої величини показника до рівня, нижчого за доопераційний, – $34,36\pm 1,19^\circ\text{C}$.

Подібна динаміка змін температури шкіри мошонки засвідчує, по-перше, вплив операційної травми, навіть при однобічному існуванні патологічного процесу, на обидва боки мошонки, а по-друге, мінімальне значення показників із боку операційного впливу на сьому добу післяопераційного періоду, після втручання методом Дюамель II, а максимальне – за способом патенту (методологія якого є похідною методу Дюамель II) – відповідно $33,3\pm 1,87^\circ\text{C}$ проти $34,4\pm 0,95^\circ\text{C}$ ($p>0,05$), хоча обидва рівні температури поверхні шкіри мошонки нижчі за доопераційні. Водночас уже на першу післяопераційну добу найкращий показник динаміки температури поверхні шкіри мошонки спостерігається після хірургічного лікування за методом патенту (лише після застосування цього методу лікування спостерігається зниження температури поверхні шкіри мошонки вже на першу післяопераційну добу), інші способи лікування патології вагінального відростка очеревини «наздоганяють» і «перевищують» показники динаміки температури поверхні шкіри мошонки лише на сьому післяопераційну добу.

Автори заявляють про відсутність конфлікту інтересів.

References/Література

1. Adaletli I, Kurugoglu S, Kantarci F, Tireli GA, Yilmaz MH, Gulsen F et al. (2006). Testicular volume before and after hydrocelectomy in children. Journal of Ultrasound in Medicine. 25(9): 1131–1136. doi: 10.7863/jum.2006.25.9.1131.

2. Baibakov VM. (2017). Laparoscopic method of correction of bilateral inguinal hernia in children. Hospital Surgery. Journal named by L.Ya. Kovalchuk. 4: 118–122. [Байбаков ВМ. (2017). Лапароскопічна корекція двосторонніх пахвинних гриж у дітей. Шпитальна хірургія. Журнал імені ЛЯ Ковальчука. 4: 118–122]. doi: 10.11603/2414–4533.2017.4.8333.
3. Barannik SI, Panikova ON, Barannik OL, Chabanenko GN, Chevzov VN. (2015). Restoration blood circulations testis after surgical treatments of hernias inquis. Urologiya journal. 4(75): 75–79. [Баранник СІ, Панікова ТМ, Баранник ОЛ, Чабаненко ГМ, Шевцов ВМ. (2015). Відновлення кровопостачання яєчка після хірургічного лікування пахвинних гриж. Урологія. 4(75): 75–79].
4. Baibakov VM. (2013). Clinical and morphologic changes in lymphatic drainage channel as a link in impairment of testicular germ vaginal obliteration of the peritoneum in children. Actual problems of the modern medicine: bulletin of Ukrainian medical stomatological academy. 13; 4 (44): 72–77. [Байбаков ВМ. (2013). Клініко-морфологічні зміни лімфатичного руслу як ланки дренажних систем яєчка при порушенні облітерації вагінального паростка очеревини у дітей. Актуальні проблеми сучасної медицини: Вісник української медичної стоматологічної академії. 13; 4 (44): 72–77].
5. Baibakov VM. (2013). Improved surgical treatment technique for hydrocele in children. Surgery of Ukraine. 4: 97–101. [Байбаков ВМ. (2013). Удосконалення хірургічної тактики лікування водянки яєчка в дітей. Хірургія України. 4: 97–101].
6. Baibakov VM. (2013). The principles of morphological and functional organization of the lymphatic, arterial, venous system and spermatid of human testicle, as it drainage systems. World of medicine and biology. 9 (2): 198–200. [Байбаков ВМ. (2013). Принципи морфо-функціональної організації лімфатичного, артеріального, венозного руслу та сім'яносних шляхів яєчка, як його дренажних систем. Світ медицини та біології. 9 (2): 198–200].
7. Baibakov VM. (2017). Laparoscopic correction of uncomplicated inguinal hernia in children. Actual Problems of the Modern Medicine: Bulletin of Ukrainian Medical Stomatological Academy. 17; 2 (58): 79–82. [Байбаков ВМ. (2017). Спосіб лапароскопічної корекції неускладнених пахвинних гриж у дітей. Актуальні проблеми сучасної медицини: Вісник української медичної стоматологічної академії. 17; 2 (58): 79–82].
8. Baibakov VM. (2018). Anatomical and topographic peculiarities of testicle drainage systems. Actual problems of the modern medicine: bulletin of Ukrainian medical stomatological academy. 18; 1 (61): 156–161. [Байбаков ВМ. (2018). Анатомо-топографічні особливості дренажних систем яєчка. Актуальні проблеми сучасної медицини: Вісник української медичної стоматологічної академії. 18; 1 (61): 156–161].
9. Bondarenko NA, Chekhonatskaya ML, Maslyakova GN, Vasilevich LK, Kolesnikova EA, Spirikina TV. (2013). Antenatal fetal testicular ontogenesis. Bulletin of Medical Internet Conferences. 3; 4: 818–823. [Бондаренко НА, Чехонацкая МЛ, Маслякова ГН, Василевич ЛК, Колесникова ЕА, Спиркина ТВ. (2013). Антенатальный онтогенез яичек плода. Бюллетень медицинских интернет-конференций. 3; 4: 818–823].
10. Bowling K, Hart N, Cox P, Srinivas G. (2017). Management of paediatric hernia. British Medical Journal. 359; 6: j4484. doi: 10.1136/bmj.j4484.
11. Chen Y, Wang FR, Zhong HJ, Zhao JF, Li Y, Shi Z. (2017). A systematic review and meta-analysis concerning single-site laparoscopic percutaneous extraperitoneal closure for pediatric inguinal hernia and hydrocele. Surgical Endoscopy and Other Interventional Techniques. 31 (12): 4888–4901. doi: 10.1007/s00464–017–5491–3.
12. Chen Y-H, Wie C-H, Wang K-WK. (2018). Children with inguinal hernia repairs: age and gender characteristics. Global pediatric health. 5: 2333794X18816909. doi: 10.1177/2333794X18816909.
13. Emeka CK. (2021). Inguinal hernia in female children: a single surgeon's experience. Clinics in Surgery. 6: 3198.
14. Faizulaev DA. (2013). Optimizatsiya dyahnostyky, lecheniya y otдалennye rezultaty ostrykh zabolevaniy yaichka u detei. Dissertation. Dushanbe: Tadjh hos med un-t ym Abualy ybn Syno: 103. [Файзулаев ДА. (2013). Оптимизация диагностики, лечения и отдаленные результаты острых заболеваний яичка у детей. Диссертация. Душанбе: Тадж. гос. мед. ун-т им. Абуали ибн Сино: 103].
15. Fedus VP. (2019). Diagnostic criteria of testicles damage in boys with inguinal hernias and choice of surgical correction of pathology. Dissertation. Lviv: Danylo Halytsky Lviv National Medical University: 174. [Федусь ВП. (2019). Діагностичні критерії ураження яєчок у хлопчиків з пахвинними грижами та вибір способу хірургічної корекції патології. Дисертація. Львів: Львівський національний медичний університет ім. Данила Галицького: 174].
16. Gorbatyuk OM, Stechenko LA, Timchenko AS, Gorbatyuk DL, Iurgenko VP, Koval ED. (2000). Clinical and experimental estimation of a morpho-immunological condition of injured testicle. Ukrainian Medical Journal. 3 (17): 118–120. [Горбатюк ОМ, Стеченко ЛО, Тимченко АС, Горбатюк ДЛ, Юрженко ВП, Коваль Д. (2000). Клініко-експериментальна оцінка морфоімунного стану травмованого яєчка. Український медичний часопис. 3 (17): 118–120].
17. Gorbatyuk OM. (2011). Glabrate testicles in newborns: epidemiology, clinic, diagnostics, medical tactic (literature review and own experience). Neonatology, surgery and perinatal medicine. 1 (2): 62–65. [Горбатюк ОМ. (2011). Неопущені яєчка у новонароджених: епідеміологія, клініка, діагностика, лікувальна тактика (огляд літератури і власні дані). Неонатологія, хірургія та перинатальна медицина. 1 (2): 62–65].
18. Gorbatyuk OM. (2021). Incarcerated inguinal hernia in newborns and infants. Neonatology, surgery and perinatal medicine. 11; 3 (41): 41–45. [Горбатюк ОМ. (2021). Защемлені пахові грижі у новонароджених і немовлят. Неонатологія, хірургія та перинатальна медицина. 11; 3 (41): 41–45]. doi: 10.24061/2413–4260.XI.3.41.2021.7.
19. Khmara TV, Khmara AB, Kuftiak VV. (2015). Clinical and anatomical aspects of testicle descent into the scrotum. Clinical Anatomy and Operative Surgery. 14 (2): 26–28. [Хмара ТВ, Хмара АБ, Куфтяк ВВ. (2015). Клініко-анатомічні аспекти опускання яєчок у калитку. Клінічна анатомія та оперативна хірургія. 14 (2): 26–28].
20. Khmara TV, Ryznychuk MA. (2018). Age-related and individual anatomical variation in testicular topography in human fetuses. Russian Journal of Developmental Biology. 49 (4): 234–239. doi: 10.1134/s1062360418040021.
21. Konopliyskyi VS, Havryliuk AV, Honcharuk VB, Konopliyskyi DV. (2021). Sposib khirurhichnoho likuvannia spoluchnoi vodianky yaiechka u ditei bez aponevrotichnoi plastyky. National Pirogov Memorial Medical University, Vinnytsya, assignee. Patent Ukrainy No. 123254. 03.03.2021. [Коноплицький ВС, Гаврилюк АВ, Гончарук ВБ, Коноплицький ДВ. (2021). Спосіб хірургічного лікування сполучної водянки яєчка у дітей без апоневротичної пластики. Вінницький національний медичний університет ім. М.І. Пирогова, assignee. Патент України № 123254. 03.03.2021].
22. Kvyatkovska TO, Frolov OA, Korolenko GS. (2007). The structural changes of coast of testis at hydrocele. Morphologia. 1 (1): 76–80. [Квятковська ТО, Фролов ОА, Короленко ГС. (2007). Структурні зміни оболонки яєчка при гідроцеле. Морфологія. 1 (1): 76–80].
23. Kvyatkovskaya TA, Kvyatkovskiy EA. (2014). Gidrotsele. Dnepropetrovsk: Gerda: 196. [Квятковская ТА, Квятковский ЕА. (2014). Гидроцеле. Днепропетровск: Герда: 196].

Оригінальні дослідження. Урологія та гінекологія

24. Kvyatkovskaya TS, Frolov AA. (2011). Histomorphometric changes in rat testes after sclerotherapy and simulation surgery for hydrocele. *Bulletin of problems in biology and medicine*. 2 (2): 109–110. [Квятковська ТО, Фролов АО. (2011). Гістоморфометричні зміни сім'яників щурів після склеротерапії та моделювання операцій з приводу гідроцеле. Вісник проблем біології і медицини. 2 (2): 109–110].
25. Lee DY, Baik YH, Kwak BS, Oh MG, Choi WY. (2015). A purse-string suture at the level of internal inguinal ring, taking only the peritoneum leaving the distal sac: is it enough for inguinal hernia in pediatric patients? *Hernia*. 19 (4): 607–610. doi: 10.1007/s10029-015-1348-7.
26. Li S, Tang STW, Aubdoollah TH, Li SW, Li K, Tong QS et al. (2015). A modified approach for inguinal hernias in children: hybrid single-incision laparoscopic intraperitoneal ligation. *Journal of Laparoendoscopic & Advanced Surgical Techniques*. 25 (8): 689–693. doi: 10.1089/lap.2014.0474.
27. Pereyaslov AA, Dvorakevych AO. (2016). Iguinal hernia surgery choice in newborns: what is better? *Surgery of Ukraine*. 3: 61–66. [Переяслов АА, Дворакевич АО. (2016). Вибір методу хірургічного лікування пахвинних гриж у новонароджених: що краще? *Хірургія України*. 3: 61–66].
28. Pereyaslov AA, Dvorakevych AO. (2016). Complications of the surgical treatment in children with inguinal hernia with the applying of the open and mini-invasive methods. *Pediatric Surgery*. 3–4 (52–53): 34–37. [Переяслов АА, Дворакевич АО. (2016). Ускладнення хірургічного лікування пахвинних гриж у дітей із використанням відкритих і малоінвазивних методів. *Хірургія дитячого віку*. 3–4 (52–53): 34–37]. doi: 10.15574/PS.2016.52-53.34.
29. Politoff L, Hadziselimovic F, Herzog B, Jenni P. (1990). Does hydrocele affect later fertility? *Fertility and sterility*. 53 (4): 700–703.
30. Prytula VP, Rybalchenko IG. (2015). Diagnosis and treatment of inguinal-scrotal hernias in infants. *Pathologia*. 2 (34): 48–51. [Притула ВП, Рибальченко ІГ. (2015). Діагностика та лікування пахвинно-каліткових гриж у новонароджених дітей. *Патологія*. 2 (34): 48–51].
31. Rassam J, Healey AE, Wood SJ, Corbett HJ. (2018). A challenging abdomino-scrotal hydrocele-successful resolution with the help of interventional radiology guided sclerosis. *Journal of Surgical Case Reports*. 9: 1–3. doi: 10.1093/jscr/rjy232.
32. Romyantseva GN, Yusupov AA, Avrasin AL, Medvedev AA. (2008). Diagnostics and surgery of vaginal appendix of peritoneum in children with the use of state-of-the-art technologies. *Pediatric Surgery*. 2: 19–22. [Румянцева ГН, Карташев В, Юсуфов А, Аврасин А, Медведєв А. (2008). Диагностика и оперативное лечение заболеваний влагалищного отростка брюшины у детей с применением современных технологий. *Детская хирургия*. 2: 19–22].
33. Salopenkova AB, Proshchenko YaN. (2015). Diagnostics of testicular ischemia in children. *Detskaya khirurgiya*. 19 (6): 46–50. [Салопенкова АБ, Прощенко ЯН. (2015). Диагностика ишемии яичка у детей. *Детская хирургия*. 19 (6): 46–50].
34. Shalaby RY, Fawy M, Soliman SM, Dorgham A. (2006). A new simplified technique for needlescopic inguinal herniorrhaphy in children. *Journal of Pediatric Surgery*. 41 (4): 863–867. doi: 10.1016/j.jpedsurg.2005.12.042.
35. Skyba VV, Ivanko AV, Voytyuk NV, Lysytsia VV, Kosiuk MA, Korchemnyi IO. (2021). Postoperative condition of patients as a result of treatment of inguinal hernias by laparoscopic and open methods. *Paediatric Surgery. Ukraine*. 3 (72): 30–35. [Скиба ВВ, Іванько ОВ, Войтюк НВ, Лисиця ВВ, Косюк МА, Корчемний ІО. (2021). Післяопераційний стан пацієнтів у результаті лікування пахових гриж лапароскопічним та відкритим методами. *Хірургія дитячого віку*. 3 (72): 30–35]. doi: 10.15574/PS.2021.72.30.
36. Stolyar AV, Akselrov MA, Razin MB, Minaev SV, Sh PR, Barova N, Agalakova T. (2023). Outcomes of pediatric inguinal hernia repair: the single-center cohort study. *Medical News of North Caucasus*. 18 (2): 144–147. doi: 10.14300/mnnc.2023.18031.
37. Tanyel FC. (2004). Obliteration of processus vaginalis: aberrations in the regulatory mechanism result in an inguinal hernia, hydrocele or undescended testis. *Turkish Journal of Pediatrics*. 46: 18–27.
38. Topka EG, Baybakov VM. (2010). Experimental model of pathological process in testis at operative intervention and at cryptorchism at children. *World of Medicine and Biology*. 6 (4): 156–159. [Топка ЕГ, Байбаков ВМ. (2010). Експериментальна модель патологічного процесу в яечку при оперативних втручаннях при крипторхизмі у дітей. *Мир медицины и биологии*. 6 (4): 156–159].
39. Topka EG, Baybakov VM. (2012). The methods of treating the vaginal process of the peritoneum at the surgical diseases of testis and funiculus in children. *Clinical anatomy and operative surgery*. 11 (1): 85–87. [Топка ЕГ, Байбаков ВМ. (2012). Метод обробки піхвового відростка очеревини при хірургічних захворюваннях яечка та сім'яного канатика у дітей. *Клінічна анатомія та оперативна хірургія*. 11 (1): 85–87].
40. Zendejas B, Zarroug AE, Erben YM, Holley CT, Farley DR. (2010). Impact of childhood inguinal hernia repair in adulthood: 50 years of follow-up. *Journal of the American College of Surgeons*. 211 (6): 762–768. doi: 10.1016/j.jamcollsurg.2010.08.011.
41. Zhurilo IP, Maltsev VN, Haragezov AM, Scherbinin AV, Fomenko SA, Scherbinin AA. (2014). Giant abdominoscrotal hydrocele in child. *Pediatric Surgery*. 1–2: 79–81. [Журило ІП, Мальцев ВН, Харатегзов АМ, Щербинин АВ, Фоменко СА, Щербинин АА. (2014). Гигантское абдоминальномошоночное гидроцеле у ребенка. *Хірургія дитячого віку*. 1–2: 79–81].

Відомості про авторів:

Гаврилюк Андрій Валерійович – аспірант каф. дитячої хірургії Вінницького НМУ імені М.І. Пирогова. Адреса: м. Вінниця, вул. Пирогова, 56. <https://orcid.org/0000-0001-6253-1040>.

Коноплицький Віктор Сергійович – д.мед.н., проф., зав. каф. дитячої хірургії Вінницького НМУ імені М.І. Пирогова. Адреса: м. Вінниця, вул. Пирогова, 56. <https://orcid.org/0000-0001-9525-1547>.

Стаття надійшла до редакції 16.09.2023 р., прийнята до друку 11.12.2023 р.