

УДК:616.12-008.331.1:572.524

Ю.П. Пашкова, Г.О. Палагнюк, В.О. Ружанська, В.М. Жебель, Н.В. Жебель
НОВИЙ ПОГЛЯД НА ДЕРМАТОГЛІФІКУ - ЯК МЕТОД ДІАГНОСТИКИ
ГІПЕРТОНІЧНОЇ ХВОРОБИ

Кафедра внутрішньої медицини медичного факультету №2

(Завідуючий кафедрою д.мед.н., проф. В.М. Жебель)

Вінницький національний медичний університет ім. М.І. Пирогова

(м. Вінниця)

Резюме. У представленій статті проведений аналіз сучасного погляду на дерматогліфіку, як скринінговий метод діагностики та прогнозування гіпертонічної хвороби.

Ключові слова: гіпертонічна хвороба, дерматогліфіка.

Вступ. Дерматогліфіка – це розділ морфології людини, який вивчає шкірний рельєф долонних і підошовних поверхонь, де шкіра вкрита численними гребінцями (папілярними лініями), що утворюють певні візерунки, та є унікальними і стабільними маркерами індивідуальності, що формуються в період внутрішньоутробного розвитку людини. Дослідниками показано, що дерматогліфи є генетично детермінованими носіями спадкової інформації, які відіграють важливу роль у розумінні процесів виникнення та патогенезу багатьох спадковообумовлених хвороб, зокрема гіпертонічної хвороби (ГХ) [11,13].

В Україні, як і у всьому світі, відмічається щорічне зростання захворюваності на ГХ, що збільшує ймовірність розвитку інфаркта міокарда, мозкового інсульту, серцевої та ниркової недостатності [5]. Багаточисельні епідеміологічні дослідження показали, що рівень артеріального тиску (АТ) підлягає впливу як генетичних факторів, так і чинників навколишнього середовища. Відомо, що у 30% випадків коливання АТ генетично детерміновано, а приблизно на 50% обумовлено факторами зовнішнього середовища [9,12]. Оскільки у осіб з обтяженим сімейним анамнезом збільшується ризик розвитку ГХ, вивчення спільних зв'язків між пальцевими

малюнками і даним захворюванням може допомогти в ранньому виявленні людей з генетичною схильністю до ГХ. З використанням сучасних методів реєстрації пальцевих відбитків, цей процес значно спрощений. Крім того, цінність інформації, яку несуть дерматогліфи зростає і за рахунок того, що саме в період пренатального розвитку людини закладаються нервова та серцево-судинна системи, формується мікроциркуляторне русло, отже вираженість гребінцевих малюнків тісно пов'язана з останніми [2,3]. Генетична обумовленість шкірних узорів, індивідуальність їх варіацій та незмінність протягом життя, дозволяє віднести їх, поряд з серологічними показниками, до прогностичних ознак ГХ [10,12].

Проаналізувавши значну кількість наукових робіт, І. С. Гусева (1998) виділила три основні етапи формування гребінцевої шкіри людини [4]:

1. Підготовчий етап, який характеризується становленням схильності до гребенеутворення і підготовкою до «запуску» генів. Цей етап триває з кінця 8-го до початку 10-го тижня ембріогенезу.
2. Етап гребенеутворення і формування типів папілярних візерунків. На 10-11-му тижні ембріонального розвитку включаються гени, відповідальні за формування гребінцевої шкіри (специфічних її деталей і поверхневого рельєфу). Етап триває до 22-24 тижня внутрішньоутробного розвитку плода. До цього часу рельєф шкіри досягає остаточної зрілості.
3. Етап дозрівання гребінцевої шкіри: починається з 24-тижня розвитку плоду і до народження. На цьому етапі гребінцева шкіра дозріває як тактильний орган, формується сильний захисний роговий шар.

Папілярні лінії на пальцях утворюють малюнки 3 основних типів: дуги (A), завитки (W), петлі (U і R) і це є якісні ознаки пальцевої дерматогліфіки. Якщо петля відкривається в напрямку великого пальця, вона називається радіальною (R), в бік мізинця – ульнарною (U) (Рис.1).

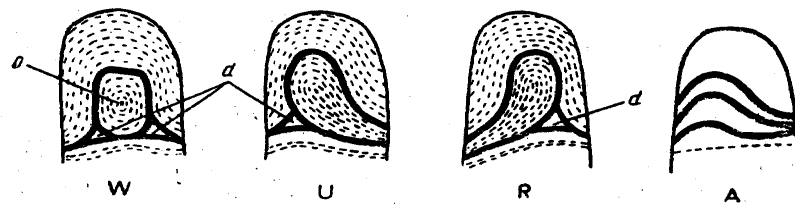


Рис. 1 Типи основних пальцевих малюнків людини: W – завиток, U – ульнарна петля, R - радіальна петля, А – дуга, d – дельта узору, о – центр узору.

Діагностичне значення мають і кількісні ознаки пальцевої дерматогліфіки. З кількісних показників використовують гребінцевий рахунок - кількість гребінців, відрізків і крапок, які торкаються або перетинають лінію, що поєднує дельту і центр. Гребінцевий рахунок для 10 пальців обох рук визначається як сумарний гребінцевий рахунок.

По даним багатьох досліджень були отримані різноманітні дані щодо кількісних та якісних показників дерматогліфів у змішаних по статі групах між пацієнтами з ГХ та практично здоровими особами. Так, за даними Palyzová D. et. al. (1991) у обстежуваних різної статі з діагностованою ювенільною гіпертензією віком від 13 до 27 років переважно визначалось збільшення частоти зустрічаємості завитків та більш високий гребінцевий рахунок при зменшенні частоти ульнарних петель.

У дослідженнях G.S. Oladipo, I.G. Osogba (2010) було показано, що відсоток частоти завитків в чоловічій і жіночій групі осіб з есенціальною АГ була вище, ніж у практично здорових представників обох статей. У пацієнтів з ГХ у 67% визначався дерматогліфічний малюнок у вигляді завитка, а у 28% переважали ульнарні петлі, крім того завитки на І пальці правої руки були тісно пов'язані з есенціальною АГ у чоловіків і жінок (100% і 80,77% відповідно).

Згідно результатів Arista Lahiri (2013) при обстеженні осіб індійської популяції різної статі, немає достовірної різниці у частоті зустрічаємості між завитками і ульнарними петлями у групі практично здорових осіб в порівнянні з пацієнтами хворих з ГХ. Однак, у пацієнтів, що мають ГХ

частота радіальних петель достовірна нижча, а частота дуг достовірно вища, ніж у практично здорових осіб.

Вченими Navodaya Medical College (2011), при вивченні дерматогліфів населення Карнатаки, що на південному заході Індії, виявлено, що у пацієнтів обох статей з ГХ рівень гребінцевого рахунку на I і IV пальцях правої руки був достовірно більший, ніж у пацієнтів, що входили у групу контролю. При цьому, у чоловіків з ГХ на I і IV пальцях правої руки достовірно частіше зустрічались завитки, арки і петлі, ніж у практично здорових осіб. На I, III та V пальцях правої руки гребінцевий рахунок був вірогідно вищий, ніж у чоловіків з групи контролю [14].

Щодо європейського ареалу слід зазначити, що статевий диморфізм для ознак шкірного рельєфу є характерним, тому вивчення дерматогліфів, як прогностичних ознак розвитку і перебігу серцево-судинних захворювань окремо у чоловіків і жінок, є цілком обґрунтованим [12].

Однак, на теренах України комплексних досліджень із урахуванням дерматогліфічних малюнків, як можливих прогностичних маркерів ГХ у осіб чоловічої статі на сьогоднішній день недостатньо. В роботі О.Ф. Дзвіняцької (2000) визначено, що у мешканців Івано-Франківської області домінують завитки на I та II пальцях правої руки, і це було інформативною ознакою ГХ для чоловіків.

Співробітниками кафедри внутрішньої медицини медичного факультету №2 ВНМУ ім. М.І. Пирогова проводилось вивчення ролі дерматогліфів у прогнозуванні ішемічної хвороби серця (ІХС) та ГХ (2001-2006). У хворих як з ІХС так і з ГХ встановлена асоціація між комбінаціями пальцевих малюнків і варіантами генотипу гена рецептору ангіотензина II першого типу [6-8,11]. На сьогодні відомі особливості дерматогліфічних відбитків практично здорових чоловіків, мешканців Подільського регіону. Так, в пальцевих формулах на правій та лівій руках переважає частота зустрічаємості ульнарних петель та дуг, але в їх межах визначаються ліво-

праворукі відмінності у зустрічаємості пальцевих малюнків ульнарних петель та завитків [8,11].

Перспективи подальших досліджень.

Як згадувалось вище, значну роль в розвитку ГХ займає спадкова схильність, а пошук простих у використанні методів діагностики генетичної обумовленості даного захворювання є актуальним питанням на сьогоднішній день. Співробітниками кафедри внутрішньої медицини медичного факультету №2 ВНМУ ім. М.І. Пирогова завершений набір хворих чоловіків з неускладненою ГХ мешканців Подільського регіону віком 40-60 років. Для зчитування дерматогліфічних малюнків використовували сучасний електронний сканер відбитків пальців рук (Futronic FS-50). Розшифровка дерматогліфічних малюнків проводилась за методикою Т.Д. Гладкової з врахуванням якісних і кількісних параметрів пальцевої дерматогліфіки, індекси Фуругата, Дакмейєра, Пола. Розраховані формули ймовірності розвитку неускладненої ГХ, що включають в себе індивідуальні фактори ризику ГХ – паління, вагу, зріст, ІМТ (за формулою Кетеле), дерматогліфічні малюнки з II пальця правої руки, III і IV пальців лівої руки та гребінцеві рахунки з II пальця правої руки та I пальця лівої руки.

Дані формули дадуть можливість швидко спрогнозувати виникнення ГХ при масових скринінгових обстеженнях населення, що дасть змогу виявляти чоловіків, які будуть потребувати цілеспрямованих заходів щодо первинної і вторинної профілактики ГХ.

Література.

1. Автореф. дис. канд. мед. наук: 14.01.02 / О.Ф. Дзвіняцька; Івано-Франків. держ. мед. акад. — Івано-Франківськ, 2000. — 20 с. — укр.
2. Бочков Н.П. Генетика человека: Наследственность и патология / Н. П. Бочков. - М.: Медицина, 1978. - 382 с.
3. Бочков Н.П. Клиническая генетика : учебник / Н.П. Бочков, В.П. Пузырев, С. А. Смирнихина. - М.: ГЭОТАР-МЕДИА, 2011. - 592 с.

4. Гусева И.С. Дерматоглифика как конституциональный маркер при мультифакторной патологии / И.С. Гусева, Т.Т. Сорокина // Вопросы антропологии. - 1998. - Вып. 89. - С. 99-111.
5. Динаміка стану здоров'я народу України та регіональні особливості Аналітично-статистичний посібник // Укладачі Т.С. Манойленко, І.Л. Ревенько / За ред. професорів Коваленка В.М., Корнацького В.М.. – К.: МВЦ “Медінформ”, 2012. – 211 с.
6. Жебель В.М. Ефективність прогнозування ішемічної хвороби серця за допомогою розробленої таблиці комбінацій дерматогліфічних малюнків пальців рук / В.М. Жебель, О.А. Ковальська, О.А. Ковальська // Журнал Вісник Вінницького держ.мед.ун-ту. - 2003. - Т.7. - №1/1. - С.137-138.
7. Жебель В.М., Онікієнко Г.Б., Ковальська О.А., Антомонов М.Ю. «Спосіб індивідуальної оцінки спадкової схильності чоловіків до ішемічної хвороби серця». Деклараційний патент на винахід - Бюлетень №9. - 15.10.2001. Україна 42650А. - UAA 61 В 5/02.
8. Ковальська О.А. Оцінка спадкової схильності до ішемічної хвороби серця за даними дерматогліфічного дослідження / О. А. Ковальська, В. М. Жебель, М. Ю. Антомонов // Вісник морфології. - 2001. - Т.7. - № 1. - С. 135-137.
9. Милославський Д.К. Генетические маркеры при эссенциальной артериальной гипертензии, ассоциированной с проявлениями метаболического синдрома / Д.К. Милославський , И.А. Снегурская, О.Н. Литвинова // Медицина сьогодні і завтра. - 2010. - №2-3. - С. 47-48.
10. Никитюк Б.А. Пальцевые дерматоглифы как маркеры темпов пренатального роста производных эктодермы // Материалы 4-го Всесоюзного симпозиума «Генетические маркеры в антропогенетике и медицине»: Тезисы докладов. – Хмельницький, 1988. – С.133-140.
11. Погоріла І.В. Нові підходи до формування груп ризику відносно виникнення гіпертонічної хвороби шляхом орієнтовного визначення

- генотипу рецепторів до ангіотензину II першого типу за допомогою індивідуальних пальцевих візерунків / І.В. Погоріла, В.М. Жебель // *Biomedical and Biosocial Anthropology*. – 2006. - №6. – С.14-17.
12. Полушкин П. М. Современное состояние и перспективы исследования дерматоглифики в практике медико-психологического обследования студентов и молодежи / П. М. Полушкин, Е. В. Асибай, Е. В. Неровная и др. // *Вісник Дніпропетровського університету. Біологія, медицина*. – 2012. - №3-1. – С. 91-97.
13. Bhat G.M. Molecular dermatoglyphics: in health and disease -a review / G. M. Bhat, M. A. Mukhdoomi, B. A. Shah et al. // *Int. J. Res. Med. Sci.* – 2014. – Vol. 2. – P. 31-37.
14. Deepa G. Study Of Palmar Dermatoglyphics In Essential Hypertension / G. Deepa // *NJIRM*. - 2013. - Vol. 4(3). - P. 61-65.
15. Lahiri A. A. Study on relationship between dermatoglyphics and hypertension / A. Lahiri, B. Soumyajyoti, A. Shouvanik [et al.] // *IOSR Journal of Dental and Medical Sciences*. – 2013. – Vol.7(6). – P. 62-65.
16. Oladipo G.S., Osogba I.G., Bobmanuel I.B. Palmar Dermatoglyphics in Essential Hypertension Amongst Rivers Indigene / G.S. Oladipo, I.G. Osogba, I.B. Bobmanuel [et al.] // *Australian Journal of Basic and Applied Sciences*. - 2010. – Vol. 4(12). – P. 6300-6305.
17. Palyzová D., Kuklík M., Beránková M., Schaumann B. Dermatoglyphics in juvenile hypertension / D. Palyzová, M. Kuklík, M. Beránková [et al.] // *Anthropol Anz*. - 1991. – Vol. 49(4). - P. 361-366.

A NEW LOOK AT DERMATOGLYPHICS AS A DIAGNOSTIC METHOD OF ESSENTIAL HYPERTENSION

I.P. Pashkova, H.O. Palahniuk, V.A. Ruzhanskaya, V.N. Zhebel, N.V. Zhebel

Summary. In the present article it has been analyzed the modern view at dermatoglyphics as a screening method for diagnosis and prognosis of essential hypertension.

Keywords: essential hypertension, dermatoglyphic.

Vinnitsa National Medical University named after M.I. Pirogov
(Vinnitsa)

НОВЫЙ ВЗГЛЯД НА ДЕРМАТОГЛИФИКУ - КАК МЕТОД ДИАГНОСТИКИ ГИПЕРТОНИЧЕСКОЙ БОЛЕЗНИ

Ю.П. Пашкова, А.А. Палагнюк, В.А. Ружанская, В.Н. Жебель, Н.В. Жебель

Резюме. В представленной статье проведен анализ современного взгляда на дерматоглифику, как скрининговый метод диагностики и прогнозирования гипертонической болезни.

Ключевые слова: гипертоническая болезнь, дерматоглифика.

Винницкий национальный медицинский университет им. Н.И. Пирогова
(г. Винница)

1. Пашкова Юлія Павлівна

Аспірант кафедри внутрішньої медицини медичного факультету №2 Вінницького національного медичного університету ім. М.І. Пирогова, магістр медицини 21020, Україна, м. Вінниця, вул. Л.Українки, дім №65/2;
тел. моб. +380677330108 <pashkova_87@bk.ru>

2. Палагнюк Ганна Олександрівна

Аспірант кафедри внутрішньої медицини медичного факультету №2 Вінницького національного медичного університету ім. М.І. Пирогова, магістр медицини 21000, Україна, м. Вінниця, вул. Скалецького буд. 38А, кв. 30;
тел. моб. +380988468407 <anjutavukolova@rambler.ru>

3. Ружанська Віта Олександрівна

Лікар-кардіолог клініки кардіології ВМКЦ ЦР
21000, Україна, м. Вінниця, вул. Зодчих буд. 10, кв.118;
тел. моб. +380938875468 <ruganskaya@gmail.com>

4. Жебель Вадим Миколайович

Професор кафедри внутрішньої медицини медичного факультету №2 Вінницького національного медичного університету ім. М.І. Пирогова, доктор медичних наук 21030, Україна, м. Вінниця, вул. В. Порика, дім № 35, кв.19;
тел. моб. +380673020507 <vadym1959@gmail.com>

5. Жебель Наталія Вадимівна

студентка 5 курсу медичного факультету №1, спеціальність – лікувальна справа у Вінницькому національному медичному університеті ім. М.І. Пирогова 21030, Україна, м. Вінниця, вул. В. Порика, дім № 35, кв.19;
тел. моб. +380631057854