



# НЕОНАТОЛОГІЯ, ХІРУРГІЯ ТА ПЕРИНАТАЛЬНА МЕДИЦИНА

ISSN 2226-1230 (PRINT)  
ISSN 2413-4260 (ONLINE)

Щоквартальний медичний науково-практичний журнал      Свідоцтво про державну реєстрацію серія KB №18106-6906 від 2.09.2011 р.  
Видається з 2011 р.

Засновники: Буковинський державний медичний університет  
Всеукраїнська громадська організація «Асоціація неонатологів України»

Відповідно до «Переліку наукових фахових видань України, в яких можуть публікуватися результати дисертаційних робіт на здобуття наукових ступенів доктора наук, кандидата наук та ступеня доктора філософії (відповідно до Порядку формування Переліку наукових фахових видань України, затвердженого наказом МОН України від 15 січня 2018 року № 32, зареєстрованого в Мін'юсті України 06 лютого 2018 року за № 148/21600):  
- Наказом Міністерства освіти і науки України від 17.03.2020 року № 409, зареєстрованим у Міністерстві юстиції України 06.02.2018 року за № 148/21600, видання внесено до Переліку наукових фахових видань України, в яких можуть публікуватися результати дисертаційних робіт на здобуття наукових ступенів доктора наук, кандидата наук та ступеня доктора філософії, Категорія «Б».  
- Наказом Міністерства освіти і науки України від 23.08.2023 року № 1035 видання перенесене з Категорії «Б» до Категорії «А».

Журнал включений у каталоги та наукометричні бази: Національна бібліотека ім. В.І. Вернадського (National Library of Ukraine), «Українська науково-освітня телекомунікаційна мережа URAN (Open Journal Systems), CrossRef, WorldCat, Google Akademi, Index Copernicus, BASE, DOAJ, Scilit, Scopus.

## NEONATOLOGY, SURGERY AND PERINATAL MEDICINE medical scientific journal

Key title: Neonatologîâ, hirurgiâ ta perinatal'na medicina (Onl ine)  
Abbreviated key title: Neonatol. hir . perinat. med. (Online)

### ГОЛОВНИЙ РЕДАКТОР

**Бойчук Тарас Миколайович** – д.мед.н., професор, Голова Вченої Ради Буковинського державного медичного університету МОЗ України (м. Чернівці, Україна)

### ШЕФ-РЕДАКТОР

**Знаменська Тетяна Костянтинівна** – член-кореспондент НАМН України, д.мед.н., професор, заступник директора з перинатальної медицини ДУ «Інститут педіатрії, акушерства і гінекології імені академіка О. М. Лук'янової НАМН України», Президент Всеукраїнської громадської організації «Асоціація неонатологів України», Заслужений лікар України, спеціальність «Неонатологія» (м. Київ, Україна)

### РЕДАКЦІЙНА РАДА

#### Заступники головного редактора:

**Годованець Юлія Дмитрівна** – д.мед.н., професор, професор кафедри педіатрії, неонатології та перинатальної медицини Буковинського державного медичного університету МОЗ України, спеціальність "Неонатологія" (м. Чернівці, Україна)

**Юзько Олександр Михайлович** – д.мед.н., професор, завідувач кафедри акушерства та гінекології Буковинського державного медичного університету, спеціальність "Акушерство та гінекологія" (м. Чернівці, Україна)

**Горбатюк Ольга Михайлівна** – д.мед.н., професор, професор кафедри дитячої хірургії, анестезіології, ортопедії та травматології Національного університету охорони здоров'я України імені П.Л. Шупик а, спеціальність "Дитяча хірургія" (м. Київ, Україна)

#### Наукові консультанти:

**Добрянський Д.О.** – д.мед.н., професор, професор кафедри педіатрії Львівського національного медичного університету імені Данила Галицького, спеціальність "Неонатологія" (м. Львів, Україна)

**Гречаніна О.Я.** – член-кореспондент НАМН України, д.мед.н., професор, директор Українського інституту клінічної генетики ВДНЗ "Харківський державний медичний університет МОЗ України", спеціальність "Медична генетика" (м. Харків, Україна)

**Дронова В.Л.** – д.мед.н., професор, перший заступник директора з науково-організаційної роботи ДУ "Інститут педіатрії, акушерства і гінекології імені академіка О. М. Лук'янової НАМН України", керівник відділення оперативної гінекології, спеціальність "Акушерство та гінекологія" (м. Київ, Україна)

**Похилько В.І.** – д.мед.н., професор, проректор з науково-педагогічної та виховної роботи Вищого державного навчального закладу України «Українська медична стоматологічна академія», спеціальність "Дитяча анестезіологія» (м. Полтава, Україна)

**Нечитайло Ю.М.** – д.мед.н., професор, завідувач кафедри педіатрії, неонатології та перинатальної медицини Буковинського державного медичного університету МОЗ України, спеціальність "Педіатрія" (м. Чернівці, Україна)

**Македонський І.О.** – д.мед.н., професор, директор Медичного центру матері та дитини ім. Руднева, професор кафедри клінічної лабораторної діагностики Дніпропетровського національного університету імені О.Гончара МОН України, спеціальність "Дитяча хірургія" (м. Дніпро, Україна)

**Давиденко І.С.** – д.мед.н., професор, завідувач кафедри патологічної анатомії Буковинського державного медичного університету МОЗ України, дійсний член Міжнародної Академії Патології, спеціальність "Патологічна анатомія" (м.Чернівці, Україна)

#### Наукові редактори розділів журналу:

Неонатологія – **Клименко Т.М.**, д.мед.н., професор (м. Харків, Україна)

Медична генетика – **Горovenko Н.Г.**, член-кореспондент НАМН України, д.мед.н., професор (м. Київ, Україна)

Неонатальна хірургія – **Лосев О.О.**, д.мед.н., професор (м. Одеса, Україна)

Педіатрія – **Сорокман Т.В.**, д.мед.н., професор (м. Чернівці, Україна)

Акушерство та гінекологія – **Андрієць О.А.**, д.мед.н., професор (м.Чернівці, Україна)

Патологія – **Ткачук С.С.**, д.мед.н., професор (м.Чернівці, Україна)

#### Відповідальний редактор журналу "Неонатологія, хірургія та перинатальна медицина"

**Бабінцева А.Г.** – д.мед.н., доцент, професор кафедри педіатрії, неонатології та перинатальної медицини Буковинського державного медичного університету МОЗ України (м. Чернівці, Україна)

#### Відповідальний редактор електронної версії журналу в системі Open Journal Systems (OJS):

**Годованець О.С.** – к.мед.н., доцент, доцент кафедри педіатрії, неонатології та перинатальної медицини Буковинського державного медичного університету МОЗ України (м. Чернівці, Україна)

## РЕДАКЦІЙНА КОЛЕГІЯ:

### НЕОНАТОЛОГІЯ:

Амбалаванан Н. (м. Бірмінгем, США)  
Батман Ю.А. (м. Київ, Україна)  
Власова О.В. (м. Чернівці, Україна)  
Воробіюва О.В. (м. Київ, Україна)  
Дессі А. (м. Кальярі, Італія)  
Ковальова О.М. (м. Полтава, Україна)  
Куріліна Т.В. (м. Київ, Україна)  
Куртяну А.М. (м. Кишинев, Республіка Молдова)  
Ліхачова А.С. (м. Харків, Україна)  
Мавропуло Т.К. (м. Дніпро, Україна)  
Мазманян П.А. (м. Єреван, Вірменія)  
Павлишин Г.А. (м. Тернопіль, Україна)  
Полін Р. (м. Нью-Йорк, США)  
Похилько В.І. (м. Полтава, Україна)  
Редько І.І. (м. Запоріжжя, Україна)  
Рейтерер Ф. (м. Грац, Австрія)  
Ріга О.О. (м. Харків, Україна)  
Кісельова М.М. (м. Львів, Україна)  
Нікуліна Л.І. (м. Київ, Україна)  
Шуцько Є.Є. (м. Київ, Україна)  
Яблонь О.С. (м. Вінниця, Україна)

### НЕОНАТАЛЬНА ХІРУРГІЯ:

Бабуч С.І. (м. Кишинев, Молдова)  
Боднар О.Б. (м. Чернівці, Україна)  
Гулев Ч.Б. (м. Баку, Азербайджан)  
Давиденко В.Б. (м. Харків, Україна)  
Коноплицький В.С. (м. Вінниця, Україна)  
Ксьонз І.В. (м. Полтава, Україна)  
Левницька С.А. (м. Чернівці, Україна)  
Мельниченко М.Г. (м. Одеса, Україна)  
Микієв К.М. (м. Бишкек, Киргизстан)  
Наконечний А.Й. (м. Львів, Україна)  
Рибальченко В.Ф. (м. Київ, Україна)  
Руденко Є.О. (м. Київ, Україна)

Савицька Е. (м. Варшава, Польща)  
Сокольник С.О. (м. Чернівці, Україна)  
Фофанов О.Д. (м. Івано-Франківськ, Україна)  
Хамраєв А.Ж. (м. Ташкент, Республіка Узбекистан)

### АКУШЕРСТВО ТА ГІНЕКОЛОГІЯ:

Абрамян Р.А. (м. Єреван, Вірменія)  
Багірова Х.Ф. (м. Баку, Азербайджан)  
Бойчук А.В. (м. Тернопіль, Україна)  
Геряк С.М. (м. Тернопіль, Україна)  
Гнатко О.П. (м. Київ, Україна)  
Громова А.М. (м. Полтава, Україна)  
Дубоссарська З.М. (м. Дніпро, Україна)  
Каліновська І.В. (м. Чернівці, Україна)  
Кравченко О.В. (м. Чернівці, Україна)  
Ліхачов В.К. (м. Полтава, Україна)  
Макарчук О.М. (м. Івано-Франківськ, Україна)  
Маркін Л.Б. (м. Львів, Україна)  
Назаренко Л.Г. (м. Харків, Україна)  
Лонгфорд Н.Т. (м. Лондон, Великобританія)  
Окоєв Г.Г. (м. Єреван, Вірменія)  
Пирогова В.І. (м. Львів, Україна)  
Потапов В.О. (м. Дніпро, Україна)  
Резніченко Г.І. (м. Запоріжжя, Україна)  
Щербина М.О. (м. Харків, Україна)

### ПЕДІАТРІЯ:

Аряєв М.Л. (м. Одеса, Україна)  
Безрук В.В. (м. Чернівці, Україна)  
Борисова Т.П. (м. Дніпро, Україна)  
Бойченко А.Д. (м. Харків, Україна)  
Боконбаєва С.Д. (м. Бішкек, Киргизія)  
Гончарь М.О. (м. Харків, Україна)  
Денисова М.Ф. (м. Київ, Україна)  
Іванько О.Г. (м. Запоріжжя, Україна)

Квашніна Л.В. (м. Київ, Україна)  
Ковтюк Н.І. (м. Чернівці, Україна)  
Котова Н.В. (м. Одеса, Україна)  
Кирилова Л.Г. (м. Київ, Україна)  
Кривоустов С.П. (м. Київ, Україна)  
Марушко Т.В. (м. Київ, Україна)  
Нечитайло Д.Ю. (м. Чернівці, Україна)  
Починок Т.В. (м. Київ, Україна)  
Сенаторова Г.С. (м. Харків, Україна)  
Сміян І.С. (м. Тернопіль, Україна)  
Сокольник С.В. (м. Чернівці, Україна)  
Токарчук Н.І. (м. Вінниця, Україна)  
Шадрін О.Г. (м. Київ, Україна)  
Ященко Ю.Б. (м. Київ, Україна)

### МЕДИЧНА ГЕНЕТИКА:

Веропотвелян М.П. (м. Кривий Ріг, Україна)  
Галаган В.Д. (м. Київ, Україна)  
Гнайтеко О.З. (м. Львів, Україна)  
Ластівка І.В. (м. Чернівці, Україна)

### ПАТОЛОГІЯ:

Бамбуляк А.В. (м. Чернівці, Україна)  
Годованець О.І. (м. Чернівці, Україна)  
Задорожна Т.Д. (м. Київ, Україна)  
Заморський І.І. (м. Чернівці, Україна)  
Зябілиць С.В. (м. Київ, Україна)  
Кузняк Н.Б. (м. Чернівці, Україна)  
Проняєв Д.В. (м. Чернівці, Україна)  
Роговий Ю.Є. (м. Чернівці, Україна)  
Ситнікова В.О. (м. Одеса, Україна)  
Слободян О.М. (м. Чернівці, Україна)  
Степаненко О.Ю. (м. Харків, Україна)  
Цигикало О.В. (м. Чернівці, Україна)  
Марковський В.Д. (м. Харків, Україна)

*Рекомендовано до друку та поширення через мережу Internet рішенням Вченої ради  
Буковинського державного медичного університету  
Протокол №1 від 28 серпня 2023 року*

## НАУКОВА РЕДАКЦІЯ ЖУРНАЛУ

### Редакційно-видавничий відділ

Буковинського державного медичного університету МОЗ України

Адреса: 58002, Чернівці, площа Театральна, 2

Код ЄДРПОУ 02010971

Керівник відділу - Волошенюк Ірина Олексіївна

Контактний телефон: +38 (0372) 52-39-63

e-mail: print@bsmu.edu.ua

## ВИДАВЕЦЬ

ТОВ «Редакція журналу «Неонатологія, хірургія та перинатальна медицина»

Адреса: 04053, м. Київ, пров. Бехтерівський, 4Б, оф. 47

Код ЄДРПОУ 42656224

Директор видавництва - Кушнір Віталій Миколайович

Контактні телефони: +380673270800

e-mail: v.kushnir1111@gmail.com

Передплатний індекс: 89773.

Адреса для листування: Буковинський державний медичний університет МОЗ України,  
Театральна площа, 2, м. Чернівці, 58002, Україна. Заступнику головного редактора  
журналу "Неонатологія, хірургія та перинатальна медицина" професору Годованець Юлії Дмитрівні.

Контактний телефон: +38(050)6189959

E-mail: neonatology@bsmu.edu.ua

Офіційний web-сайт журналу: <http://neonatology.bsmu.edu.ua/>

(Українська науково-освітня телекомунікаційна мережа "URAN", проєкт «Наукова періодика України,  
в рамках некомерційного проєкту PublicKnowledge Project

### Електронна версія журналу представлена:

Національна бібліотека ім. В.І.Вернадського (м. Київ, Україна), Наукова періодика України, №347,

web-сайт: <http://www.irbis-nbuv.gov.ua/>

Буковинський державний медичний університет МОЗ України (м. Чернівці, Україна),

web-сайт: [http://www.bsmu.edu.ua/uk/science/scientific\\_mags\\_bsmu/neonatal](http://www.bsmu.edu.ua/uk/science/scientific_mags_bsmu/neonatal)

Журнал розсилається згідно Державного реєстру у провідні бібліотеки,

державні установи та вищі медичні навчальні заклади України.

Публікаційна етика журналу відповідає положенням «Єдині вимоги до рукописів, що представляються в біомедичні журнали,  
підготовки та редагування біомедичних публікацій» Міжнародного Комітету Редакторів Медичних Журналів  
(International Committee of Medical Journal Editors (ICMJE) <http://www.icmje.org/>)

Редакція журналу підтримує міжнародні принципи наукових публікацій згідно рекомендацій Комітету з етики публікацій (COPE),  
Довіднику журналів відкритого доступу (DOAJ), Асоціації наукових видавців відкритого доступу (OASPA)  
та Всесвітньої асоціації медичних редакторів (WAME)



**АКТУАЛЬНІ ПИТАННЯ ОРГАНІЗАЦІЇ МЕДИЧНОЇ ДОПОМОГИ  
ДІТЯЧОМУ НАСЕЛЕННЮ В УКРАЇНІ**

- О. Ріга, Дж. Марстон, М. Хаустов, В. М'ясоєдов, А. Пенков, Р. Марабян*  
АСПЕКТИ РОЗВИТКУ ПРОГРАМИ ПАЛІАТИВНОЇ  
ДОПОМОГИ ДІТЯМ ХАРКІВСЬКОЇ ОБЛАСТІ  
У ВИКЛИКАХ ВІЙСЬКОВОГО КОНФЛІКТУ ..... 5

**ДОДИПЛОМНА ТА ПІСЛЯДИПЛОМНА  
МЕДИЧНА ОСВІТА В УКРАЇНІ**

- Ю. Д. Годованець, А. Г. Бабінцева*  
НАУКОВІ НАПРЯМКИ ПЕРИНАТАЛЬНОЇ МЕДИЦИНИ  
ТА НЕОНАТОЛОГІЇ НА БАЗІ БУКОВИНСЬКОГО  
ДЕРЖАВНОГО МЕДИЧНОГО УНІВЕРСИТЕТУ:  
ДОСЯГНЕННЯ ТА ПЕРСПЕКТИВИ ..... 11
- О. Р. Боярчук, І. М. Антонюк*  
ЗНАННЯ ТА ВМІННЯ МЕДИЧНИХ СЕСТЕР ЩОДО  
ОРФАННИХ ЗАХВОРЮВАНЬ ..... 17

**РЕЗУЛЬТАТИ ДИСЕРТАЦІЙНИХ  
ТА НАУКОВО-ДОСЛІДНИХ РОБІТ****НЕОНАТОЛОГІЯ**

- О. Ю. Оболонська, Т. К. Мавропуло, Л. І. Вакулєнко,  
Т. П. Борисова, О. І. Оболонський*  
ДІАГНОСТИЧНА ЗНАЧУЩІСТЬ ДОДАТКОВИХ  
МАРКЕРІВ ГОСТРОГО ПОШКОДЖЕННЯ НИРОК  
У НЕДОНОШЕНИХ ДІТЕЙ З ВІДКРИТОЮ  
АРТЕРІАЛЬНОЮ ПРОТОКОЮ ..... 26
- Ю. Д. Годованець, Т. А. Дроник*  
КЛІНІКО-ПАРАКЛІНІЧНІ ОСОБЛИВОСТІ  
ТА ПАТОФІЗІОЛОГІЧНІ МЕХАНІЗМИ ПОРУШЕНЬ  
СИСТЕМИ ТРАВЛЕННЯ У НЕДОНОШЕНИХ  
НОВОНАРОДЖЕНИХ ДІТЕЙ ПРИ ПЕРИНАТАЛЬНІЙ  
ПАТОЛОГІЇ ..... 36
- О. М. Ковальова, Ю. І. Чернявська, В. І. Похилько,  
О. С. Акімов, А. В. Слюсарєва*  
ВПЛИВ ПОЛІМОРФІЗМУ ГЕНУ ENOS ТА ПОКАЗНИКІВ  
ОБМІНУ ОКСИДУ АЗОТУ НА НЕОНАТАЛЬНІ НАСЛІДКИ  
У ПЕРЕДЧАСНО НАРОДЖЕНИХ ДІТЕЙ ВІД МАТЕРІВ  
З МЕТАБОЛІЧНИМ СИНДРОМОМ ..... 44

**ПЕДІАТРІЯ**

- Н. І. Максєва, В. В. Андрущенко, В. М. Малахова,  
В. М. Цимбал, Н. П. Алексєєва*  
РІВНІ ІL-4 ТА Г-ІНТЕРФЕРОНУ В СИРОВАТЦІ  
КРОВІ ДІТЕЙ ЯК ПРЕДИКТОРИ ФОРМУВАННЯ  
БРОНХІАЛЬНОЇ АСТМИ ..... 52

**ДІТЯЧА ХІРУРГІЯ**

- А. Ж. Хамраєв, Д. Б. Рахмонов, У. А. Хамроєв*  
РЕЗУЛЬТАТИ ХІРУРГІЧНОЇ КОРЕКЦІЇ  
ПІСЛЯОПЕРАЦІЙНИХ УСКЛАДНЕНЬ ПРИ  
АНОРЕКТАЛЬНІЙ МАЛЬФОРМАЦІЇ У ДІТЕЙ ..... 59
- Ю. А. Хамроєва*  
ОПТИМІЗАЦІЯ МЕТОДИКИ ХІРУРГІЧНОГО ЛІКУВАННЯ  
ПЕРВИННОЇ ІНФАНТИЛЬНОЇ ВРОДЖЕНОЇ ГЛАУКОМИ  
У ДІТЕЙ ..... 66

**ДІТЯЧА АНЕСТЕЗИОЛОГІЯ  
ТА ІНТЕНСИВНА ТЕРАПІЯ**

- Я. В. Семкович*  
МЕНЕДЖМЕНТ ХРОНІЧНОГО ПІСЛЯОПЕРАЦІЙНОГО  
БОЛЮ І ГІПЕРАЛГЕЗІЇ У ДІТЕЙ ТА ЙОГО ВПЛИВ  
НА КОГНІТИВНУ АКТИВНІСТЬ ..... 71

**АКУШЕРСТВО ТА ГІНЕКОЛОГІЯ**

- Ю. Б. Якимчук, А. В. Бойчук, О. М. Якимчук*  
КОНЦЕНТРАЦІЇ Д-ДИМЕРУ, ФОЛІЄВОЇ КИСЛОТИ ТА  
ГОМОЦИСТЕЇНУ У ВАГІТНИХ ІЗ ПОСТКОВІДНИМ  
СИНДРОМОМ ..... 78

**CURRENT ISSUES OF MEDICAL CARE ORGANIZATION FOR  
CHILDREN IN UKRAINE**

- O. Riga, J. Marston, M. Khaustov, V. Myasoedov, A. Penkov,  
R. Marabyan*  
ASPECTS OF THE DEVELOPMENT OF THE PROGRAM  
OF PALLIATIVE ASSISTANCE FOR CHILDREN  
OF THE KHARKIV REGION THROUGH THE CHALLENGES  
OF THE MILITARY CONFLICT ..... 5

**UNDERGRADUATE AND POSTGRADUATE  
MEDICAL EDUCATION IN UKRAINE**

- Yu. Hodovanets, A. Babintseva*  
SCIENTIFIC TRENDS IN PERINATAL MEDICINE  
AND NEONATOLOGY AT BUKOVINIAN STATE MEDICAL  
UNIVERSITY: ADVANCES AND PROSPECTS ..... 11
- O. R. Boyarchuk, I. M. Antoniuik*  
KNOWLEDGE AND SKILLS OF NURSES REGARDING  
ORPHAN DISEASES ..... 17

**DISSERTATION RESULTS  
AND RESEARCH WORKS****NEONATOLOGY**

- O. Yu. Obolonska, T. K. Mavropulo, L. I. Vakulenko,  
T. P. Borysova, O. I. Obolonskyi*  
DIAGNOSTIC VALUE OF ADDITIONAL MARKERS FOR  
ACUTE KIDNEY INJURY IN PRETERM NEONATES WITH  
PATENT DUCTUS ARTERIOSUS ..... 26
- Yu. Hodovanets, T. Dronyk*  
CLINICAL AND PARACLINICAL FEATURES AND  
PATHOPHYSIOLOGICAL MECHANISMS OF DIGESTIVE  
SYSTEM DISORDERS IN PREMATURE INFANTS WITH  
PERINATAL PATHOLOGY ..... 36
- O. M. Kovalova, Yu. I. Cherniavska, V. I. Pokhylko, O. Ye. Akimov,  
A. V. Sliusareva*  
THE EFFECT OF ENOS GENE POLYMORPHISM AND  
NITRIC OXIDE METABOLISM INDICATORS ON THE  
NEONATAL CONSEQUENCES IN PREMATURE BABIES  
BORN FROM MOTHERS WITH METABOLIC SYNDROME ..... 44

**PEDIATRIC**

- N. I. Makieieva, V. V. Andrushchenko, V. M. Malakhova,  
V. M. Tsymbal, N. P. Alieksieieva*  
LEVELS OF IL-4 AND  $\gamma$ -INTERFERON  
IN CHILDREN'S BLOOD SERUM AS PREDICTORS  
OF ASTHMA FORMATION ..... 52

**PEDIATRIC SURGERY**

- A. Zh. Khamraev, D. B. Rakhmonov, U. A. Khamroev*  
RESULTS OF SURGICAL CORRECTION OF  
POSTOPERATIVE COMPLICATIONS IN ANORECTAL  
MALFORMATION IN CHILDREN ..... 59
- Yu. A. Khamroeva*  
OPTIMIZATION OF THE METHOD OF SURGICAL  
TREATMENT OF PRIMARY INFANTILE CONGENITAL  
GLAUCOMA IN CHILDREN ..... 66

**PEDIATRIC ANESTHESIOLOGY  
AND INTENSIVE CARE**

- Ya. V. Semkovych*  
MANAGEMENT OF CHRONIC POSTSURGICAL PAIN  
AND HYPERALGESIA IN CHILDREN AND ITS INFLUENCE  
ON COGNITIVE FUNCTIONING ..... 71

**OBSTETRICS AND GYNECOLOGY**

- Yu. B. Yakymchuk, A. V. Boychuk, O. M. Yakymchuk*  
CONCENTRATIONS OF D-DIMER, FOLIC ACID AND  
HOMOCYSTEIN  
IN PREGNANT WOMEN WITH POST-COVID SYNDROME ..... 78

<i>О. І. Боднарчук, О. А. Андрієць, А. В. Семеняк, А. А. Бориуляк, А. В. Андрієць</i> ЛІКУВАННЯ ДІВЧАТ-ПІДЛІТКІВ З ПОРУШЕННЯМ МЕНСТРУАЛЬНОЇ ФУНКЦІЇ НА ФОНІ ОЖИРІННЯ.....	83
<i>В. В. Біла, Н. П. Бондаренко, В. М. Тишкевич, Я. М. Вітовський</i> РИЗИК ПЕРИНАТАЛЬНИХ ВТРАТ ВНАСЛІДОК ПАРВОВІРУСНОЇ ІНФЕКЦІЇ ПІД ЧАС ВАГІТНОСТІ ТА ШЛЯХИ ЇХ ПОПЕРЕДЖЕННЯ.....	90

#### АНАЛІТИЧНІ ОГЛЯДИ

<i>Д. О. Добрянський, А. О. Меньшикова, І. П. Пасічніук</i> ЗБАГАЧЕННЯ ГРУДНОГО МОЛОКА ДЛЯ ПЕРЕДЧАСНО НАРОДЖЕНИХ НЕМОВЛЯТ.....	100
<i>О. І. Волошин, Л. О. Волошина, О. І. Доголіч, Г. В. Бачук-Понич, І. В. Окіпняк</i> ОСОБЛИВОСТІ ЗАСТОСУВАННЯ ФІТОТЕРАПЕВТИЧНИХ ЗАСОБІВ ПРИ ВАГІТНОСТІ І В ПОСТНАТАЛЬНОМУ ПЕРІОДІ: ПОКАЗАННЯ, ОБМЕЖЕННЯ ТА ЗАГРОЗИ (ОГЛЯД ЛІТЕРАТУРИ ТА ВЛАСНЕ ДОСЛІДЖЕННЯ).....	109

#### ВИПАДКИ З ПРАКТИКИ

<i>С. Бабуці, Н. Доготарі, В. Петровічі, І. Негру, В. Негру</i> ПАРЕНХІМОЗБЕРІГАЮЧА ХІРУРГІЯ ПРИ ЛІКУВАННІ ГІГАНТСЬКОЇ ГІДАТИДНОЇ КІСТИ ЛЕГЕНІ, УСКЛАДНЕНОЇ ЕНДОБРОНХІАЛЬНИМ РОЗРИВОМ У ДІТЕЙ: КЛІНІЧНИЙ ВИПАДОК.....	117
<i>Д. С. Солейко, О. М. Горбатюк, Н. П. Солейко</i> ПОДВОЄННЯ ТОНКОЇ КИШКИ В УРГЕНТНІЙ ДИТЯЧІЙ ХІРУРГІЇ.....	124
<i>І. В. Ластівка, А. Г. Бабінцева, В. В. Анцупова, Л. І. Бришевац, О. І. Юрків, І. О. Малєєва</i> ТАНАТОФОРНА ДИСПЛАЗІЯ: ОГЛЯД ЛІТЕРАТУРИ ТА КЛІНІЧНИЙ ВИПАДОК У МОНОХОРИАЛЬНИХ ДІАМНІОТИЧНИХ ДВІЙНЯТ.....	132

ВИМОГИ ДЛЯ ОФОРМЛЕННЯ ТА ПОДАННЯ МАТЕРІАЛІВ ДЛЯ ПУБЛІКАЦІЇ.....	141
--	-----

<i>O. I. Bodnaryuk, O. A. Andriiets, A. V. Semeniak, A. A. Borshulyak, A. V. Andriiets</i> TREATMENT OF ADOLESCENT GIRLS WITH DISORDER OF MENSTRUAL FUNCTION DUE TO OBESITY.....	83
<i>V. Bila, N. Bondarenko, V. Tyshkevich, Y. Vitovsky, T. Tsapenko, S. Osadchuk</i> THE RISK OF PERINATAL LOSSES DUE TO PARVOVIRUS INFECTION DURING PREGNANCY AND WAYS TO PREVENT THEM.....	90

#### ANALYTICAL REVIEWS

<i>D. O. Dobryanskyi, A. O. Menshykova, I. P. Pasichniuk</i> BREAST MILK FORTIFICATION FOR PRETERM INFANTS ...	100
<i>O. I. Voloshyn, L. O. Voloshyna, O. I. Dogolich, H. V. Bachuk-Ponych, I. V. Okipnyak</i> CHARACTERISTICS OF PHYTOTHERAPEUTIC USE DURING PREGNANCY AND IN THE POSTNATAL PERIOD: INDICATIONS, LIMITATIONS, AND RISKS (LITERATURE REVIEW AND ORIGINAL RESEARCH).....	109

#### CASES FROM PRACTICE

<i>S. Babuci, N. Dogotari, V. Petrovici, I. Negru, V. Negru</i> PARENCHYMA PRESERVING SURGERY IN THE MANAGEMENT OF GIANT PULMONARY HYDATID CYST COMPLICATED BY ENDOBRONCHIAL RUPTURE IN CHILDREN: CASE REPORT.....	117
<i>D. S. Soleiko, O. M. Horbatiuk, N. P. Soleiko</i> DUPLICATION OF THE SMALL INTESTINE IN EMERGENCY PEDIATRIC SURGERY.....	124
<i>I. V. Lastivka, A. G. Babintseva, V. V. Antsupova, O. I. Yurkiv, L. I. Brisevac, I. O. Malieieva</i> THANATOPHORIC DYSPLASIA: LITERATURE REVIEW AND CLINICAL CASE IN MONOCHORIC DIAMNIOTIC TWIN.....	132

REQUIREMENTS FOR REGISTRATION TO SUBMIT PUBLICATIONS.....	141
--	-----

УДК: 611.341/343:616-007.251/256-053.2-089-059 ПОДВОЄННЯ ТОНКОЇ КИШКИ В УРГЕНТНІЙ  
DOI: 10.24061/2413-4260.XIII.3.49.2023.17 ДИТЯЧІЙ ХІРУРГІЇ

Д. С. Солейко<sup>1</sup>, О. М. Горбатюк<sup>2</sup>,  
Н. П. Солейко<sup>1</sup>

Вінницький Національний медичний університет ім.  
М. І. Пирогова МОЗ України<sup>1</sup> (м. Вінниця, Україна),  
Національний університет охорони здоров'я України  
імені П. Л. Шупика МОЗ України<sup>2</sup> (м. Київ, Україна)

### Резюме

Подвоєння шлунково-кишкового тракту є рідкісною вродженою хірургічною вадою розвитку. Частота аномалії складає 1:4500 новонароджених, найбільш частою локалізацією подвоєння є здухвинний відділ тонкої кишки – 33%, подвоєння порожнистої кишки складають 7-10% від загальної кількості випадків. Складність діагностики та обрання хірургічної тактики обумовлені відсутністю специфічної симптоматики, можливою безсимптомною наявністю протягом тривалого часу, клінічними проявами, які притаманні іншим захворюванням.

У статті наведений приклад клінічного випадку подвоєння порожнистої кишки у пацієнта дитячого віку, ускладненого пептичною виразкою та розлитим перитонітом. Проаналізовані скарги, особливості діагностичного процесу на догоспітальному етапі, обрана хірургічна тактика та причини виникнення ускладнень. Наведені морфологічні ознаки подвоєння порожнистої кишки. Викладений клінічний приклад доводить, що причиною диспептичних явищ протягом тривалого часу та абдомінального болю незрозумілого генезу у пацієнтів дитячого віку може бути хірургічна патологія, зокрема подвоєння шлунково-кишкового тракту (ШКТ), ускладнене запаленням тонкої кишки. Тому, такі хворі потребують консультації дитячого хірурга, пошуку та виявлення можливої хірургічної патології, у тому числі – подвоєння кишки. Діагностичними методами верифікації цієї аномалії є рентгенологічний, УЗД та КТ органів черевної порожнини з контрастним посиленням (contrast-enhanced computed tomography – СЕСТ).

Перфорація при подвоєнні ШКТ є однією із причин перитоніту, що необхідно враховувати ургентним дитячим хірургам в практичній діяльності. Своєчасне визначення наявності у пацієнта подвоєння ШКТ надає ургентному хірургу можливість оптимізації діагностичних заходів, оптимального вибору хірургічного доступу, прогнозування об'єму хірургічного втручання, уникнення можливих ускладнень та скорочення термінів і вартості лікування. Оскільки остаточним підтвердженням діагнозу подвоєння ШКТ є результати морфологічного дослідження, його здійснення є обов'язковим.

Комісією з біоетики отримано дозвіл на публікацію матеріалу у відкритому доступі.

**Ключові слова:** подвоєння шлунково-кишкового тракту; подвоєння порожнистої кишки; абдомінальний біль; диспепсія; перитоніт; діагностика; лікування; діти.

### Вступ

Відсутність специфічних симптомів та візуальних проявів подвоєння шлунково-кишкового тракту (ШКТ) обумовлює значні труднощі у визначенні діагнозу, показав до хірургічного лікування, що може бути причиною як гіпо- так і гіпердіагностики, виникнення ускладнень [1-3]. Так, однією із найбільш поширених скарг у дитячому віці, є абдомінальний біль, який слід диференціювати за належністю до функціонального або одного із симптомів, притаманних гострій хірургічній патології [4, 5]. Хірургічні причини абдомінального больового синдрому досить різноманітні і однією з них може бути подвоєння ШКТ [6-8]. У свою чергу, ускладнення, що виникають внаслідок подвоєння ШКТ, можуть бути причиною інших клінічних проявів, таких як нудота, блювота, шлунково-кишкова кровотеча, перитонеальна симптоматика тощо. Слід зазначити, що подвоєння ШКТ можуть бути безсимптомними протягом життя, а їх клінічні прояви залежать від розміру та відношення до просвіту кишки [9-11].

Подвоєння різних відділів ШКТ є рідкісною аномалією, яка зустрічається у 0,2% всього дитячого населення у співвідношенні 1:4500 новонароджених [12, 13]. Найбільш частою локалізацією подвоєння ШКТ є здухвинний відділ тонкої кишки, на долю якого припадає 33% всіх випадків [14-16]. Подвоєння порожнистої

кишки складають 7-10% від загальної кількості [17-19]. Подвоєння кишки може бути кістозним, тубулярним або дивертикулярним, в залежності від наявності та характеру сполучення із відповідним відділом кишки, містить шар гладкої мускулатури та слизової оболонки, ектоповану тканину різних відділів та залоз ШКТ – шлунку, підшлункової залози тощо [6, 18, 20].

Зазначене обумовлює складність діагностики, а у випадку наявності хірургічних ускладнень – проведення тривалого дороговартісного комплексного лікування [21-23]. Незначна кількість публікацій з проблематики подвоєнь ШКТ у фахових літературних джерелах спонукала нас до висвітлення клінічного матеріалу із власної практичної діяльності.

Комісією з біоетики отримано дозвіл на публікацію матеріалу у відкритому доступі.

### Опис клінічного випадку

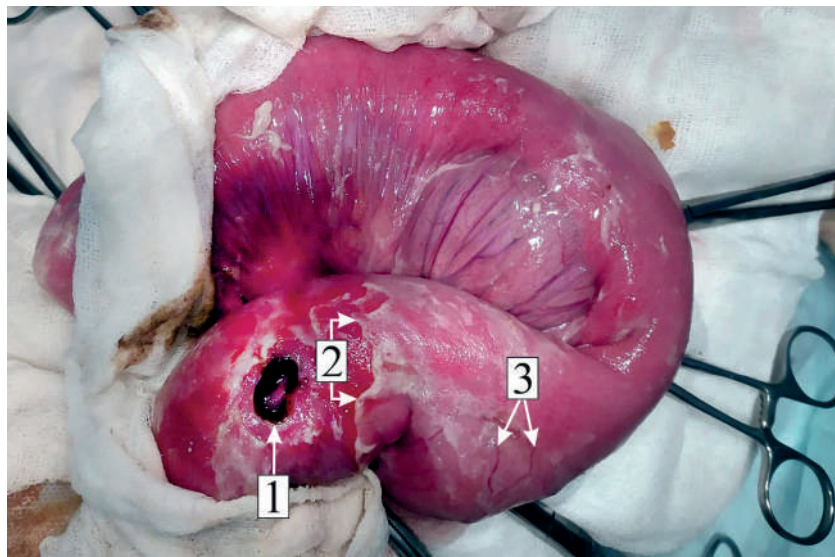
Хворий Г., 13 р. звернувся у приймальне відділення районної лікарні зі скаргами на нелокалізований гострий біль ниючого характеру в животі та підвищення температури тіла до 39 °С протягом останніх 3-х діб. З анамнезу відомо, що пацієнта періодично, протягом невизначеного терміну, турбувала періодична нудота, діарейний синдром, непов'язаний із ними абдомінальний біль, з приводу чого він звертався до сімейного

лікаря. На підставі скарг та об'єктивного обстеження, сімейний лікар визначив діагноз «Синдром подразненого кишечника». Пацієнт не був направлений на проведення додаткових методів обстеження – загального аналізу крові (ЗАК), копрограми, ультразвукового дослідження органів черевної порожнини (УЗД ОЧП), фіброгастроуденоскопії (ФГДС) та ін. Призначено лікування: дієтичне харчування, таблетки Но-шпа – 40 мг 3 рази на добу перорально протягом 14 діб, надалі – 40 мг перорально при виникненні больового синдрому; таблетки Нольпаза – 20 мг 1 раз на добу перорально протягом 14 діб; Фосфалгогель – 20 мг 2 рази на добу перорально протягом 14 діб. Пацієнт не міг визначити, чи спостерігав він позитивний лікувальний ефект від отриманого лікування.

При огляді стан хворого визначений, як важкий. Слизові оболонки та шкіра бліді. Тони серця звучні, ритмічні, прискорені. На променевих артеріях пульсова хвиля гарного наповнення з помірним напруженням, частота серцевих скорочень (ЧСС) – 106 уд./хв. Живіт симетричний, незначно піддутий в усіх відділах. В усіх анатомічних ділянках передньої черевної стінки при поверхневій та глибокій пальпації визначалась значна болючість, defans musculorum, позитивні симптоми Щьоткіна-Блумберга, Воскресенського, дозована перкусія за Шуринком. В ділянці проекції всіх відділів кишечника аускультативно визначались значно послаблені фізіологічні перистальтичні шуми, патологічні не вислуховувались. При пальцьовому ректальному обстеженні ампула прямої кишки містила незначну кількість сформованих калових мас коричневого кольору

без патологічних домішок, визначався набряк стінок та поперечної ректальної складки. У відповідь на бімануальне ректо-абдомінальне дослідження у хворого виникав виражений ниючий біль та defans musculorum у здухвинних та надлобковій ділянках. Визначений попередній діагноз: розлитий перитоніт. Результати загального аналізу крові визначили збільшення рівня кількості лейкоцитів –  $19 \times 10^9/\text{л}$  та нейтрофіліоз: паличко-ядерні гранулоцити – 81%, сегменто-ядерні гранулоцити – 8%. Дитина для подальшого обстеження та лікування госпіталізована в хірургічне відділення. УЗД органів черевної порожнини визначило наявність рідини в усіх анатомічних ділянках, збільшення товщини стінки кишки від 4 до 6 мм, зниження активності перистальтичних хвиль.

Після проведення передопераційної підготовки, у склад якої входило в/в введення регідраційних інфузійних розчинів, спазмолітиків, сульбактамаксу та метрогілу, дитині виконано хірургічне втручання. Доступом серединної лапаротомії пошарово розкрита черевна порожнина. По розкритті очеревини, потовщеної до 2 мм, в операційну рану під тиском виділилась значна кількість гнійного вмісту, який взято на бактеріологічне, бактеріоскопічне дослідження та видалено за допомогою електричного відсмоктувача. В операційну рану передлежала петля тонкої кишки із перфорацією  $6 \times 10$  мм, краї якої були некротично-змінені, чорного кольору. З перфоративного отвору виділявся рідкий каловий вміст. Виведені в операційну рану петлі тонкої кишки були вкриті нашаруваннями фібрину, їх стінки були потовщені, інфільтровані, венозні судини розширені (рис. 1).



**Рис. 1. Макроскопічні зміни петлі тонкої кишки**

**1 – перфоративний отвір; 2 – нашарування фібрину; 3 – розширені венозні судини.**

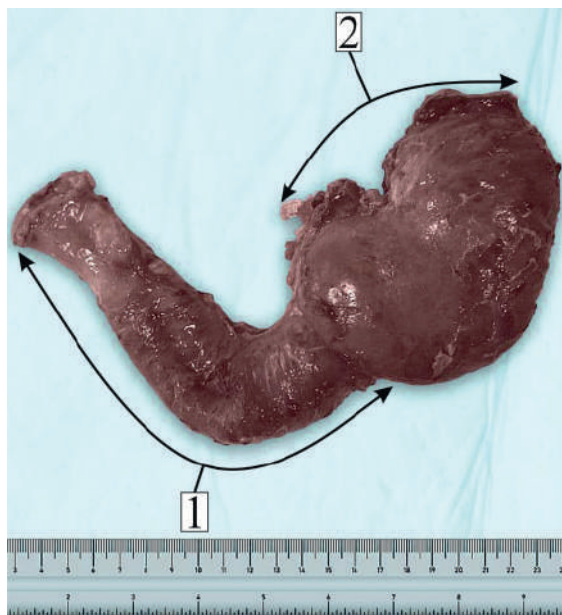
Макроскопічна оцінка ураженої петлі кишки визначила наявність кісто-подібного утворення по брижовому краю без розмежування із кишкою. По розкритті кишки в ділянці перфорації та її ревізії зондом, підтверджена наявність кістозної порожнини, яка мала одне сполучення із петлею кишки. На всьому протязі тонкої кишки, від зв'язки Трейтца до ілеоцекального кута, визначалось потовщення її стінки від 0,8 см до 1,3 см. В зв'язку із наявністю гнійного перитоніту, запаль-

них змін тонкої кишки та неможливістю визначення межі кісти в ділянці кореню брижі, виконано резекцію петлі із перфорацією та накладання тонко-кишкової двоствольної стоми. Черевну порожнину промито фізіологічним розчином та пошарово ушито наглухо. За операційними знахідками визначений інтраопераційний діагноз: подвоєння порожнистої кишки, дивертикулярна форма, перфорація порожнистої кишки, розлитий гнійний перитоніт.

У післяопераційному періоді пацієнт отримав сульбактомакс – 1,0 г в/в 2 рази на добу 7 діб; метрогіл – 500 мг в/в, 3 рази на добу 5 діб; амікацин – 330 мг в/в 2 рази на добу 5 діб; інфузійну терапію з регідраційною та дезінтоксикаційною метою – 7 діб. На 10 добу, після проведення зазначеного хірургічного лікування, пацієнт в задовільному стані виписаний на амбулаторне лікування.

Через 21 добу по завершенні першого етапу лікування, хворий госпіталізований у хірургічне відділення обласної дитячої клінічної лікарні для виконання реконструктивного етапу комплексного хірургічного лікування. Шляхом серединної лапаротомії поширено розкрито черевну порожнину. При ревізії черевної порожнини визначено значну кількість площинних злук, які не створювали перешкод перистальтичним хвилям та кишковому пасажу. Визначено, під час першого етапу хірургічного лікування, потовщення стінки тонкої кишки на всьому її протязі зберігалось, але мало тенденцію до зменшення; товщина стінки складала 0,7-1,0 см. Виконано виділення тонко-кишкової двоствольної стоми, розділення злук, резекцію подвоєної частини порожнистої кишки, накладання тонко-кишкового анастомозу кінець-в кінець дворядним швом. Подвоєна частина порожнистої кишки мала одне сполучення з основною частиною з боку просвіту та спільну стінку. Це обумовило видалення петлі порожнистої кишки із подвоєнням одним масивом.

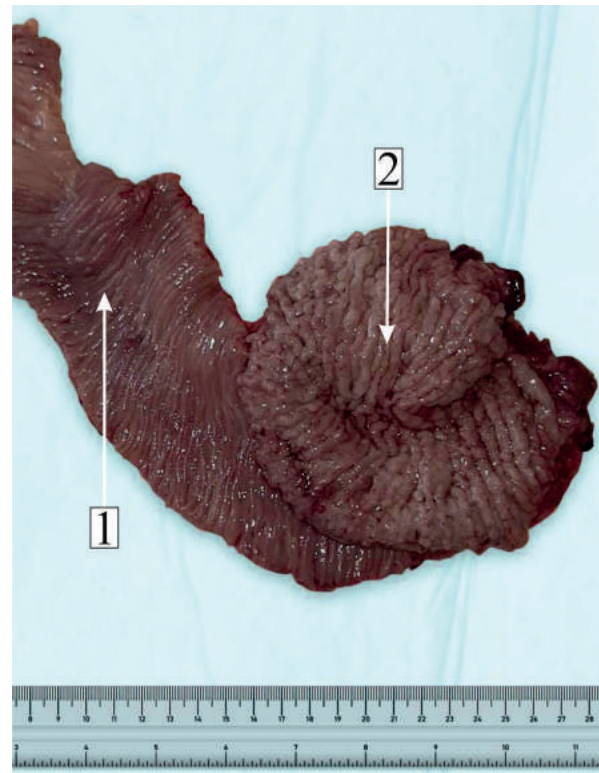
При візуальній оцінці видаленої частини порожнистої кишки виявлене щільне, без чіткої межі, сполучення стінок петлі порожнистої кишки та подвоєння (рис. 2). По розкритті, петля порожнистої кишки містила незначну кількість рідкого калового вмісту жовто-коричневого кольору, її слизова мала типову макроскопічну будову. Натомість, порожнина подвоєної частини містила значну кількість мутного безкольорового слизового вмісту, її слизова оболонка, за макроскопічними ознаками, відповідала будові слизової шлунку (рис. 3).



**Рис. 2** Макропрепарат видаленої частини порожнистої кишки із подвоєнням.  
1 – видалена частина порожнистої кишки;  
2 – подвоєння порожнистої кишки

In the projection of the lower lobe of the right lung, a solitary massive hydroaerial cystic formation, well outlined, with dimensions of 10.3x8.0x9.0 cm is visualized. The floating membrane sign („Camelot sign”) is clearly highlighted. On the posterior wall of the cavity, the presence of some linear structures with a tortuous path determined by the collapse of the hydatid larvocyst can be observed. There is hyperattenuation of the adjacent lung parenchyma determined by consolidation with involvement of the lower and middle lobe on the right. Pleural effusion is present on the right (18-20 UH) with a maximum thickness of 4.0 cm.

After preoperative preparation, a right lateral posterior thoracotomy was performed. During the revision, a cystic formation of large dimensions was found, occupying almost the entire lower lobe, with significant compression of the adjacent lung segments and the middle lobe. After opening the formation, the ruptured hydatid larvocyst was found, which had a thin wall and was floating in a small residual amount of hydatid fluid (Fig. 3).



**Рис. 3.** Слизовий шар видаленої частини порожнистої кишки із подвоєнням  
1 – слизовий шар видаленої частини порожнистої кишки; 2 – слизова оболонка подвоєння порожнистої кишки

In the projection of the lower lobe of the right lung, a solitary massive hydroaerial cystic formation, well outlined, with dimensions of 10.3x8.0x9.0 cm is visualized. The floating membrane sign („Camelot sign”) is clearly highlighted. On the posterior wall of the cavity, the presence of some linear structures with a tortuous path determined by the collapse of the hydatid larvocyst can be observed. There is hyperattenuation of the adjacent lung parenchyma determined by consolidation with involvement of the lower and middle lobe on the right. Pleural effusion is present on the right (18-20 UH) with a maximum thickness of 4.0 cm.

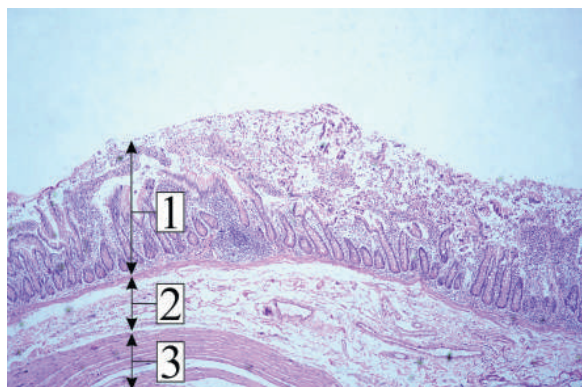
After preoperative preparation, a right lateral posterior thoracotomy was performed. During the revision, a cystic formation of large dimensions was found, occupying almost the entire lower lobe, with significant compression of the adjacent lung segments and the middle lobe. After opening the formation, the ruptured hydatid larvovcyst was found, which had a thin wall and was floating in a small residual amount of hydatid fluid (Fig. 3).

Морфологічне дослідження будови видаленої частини порожнистої кишки із подвоєнням визначила наступні особливості та патологічні зміни. Частина по-

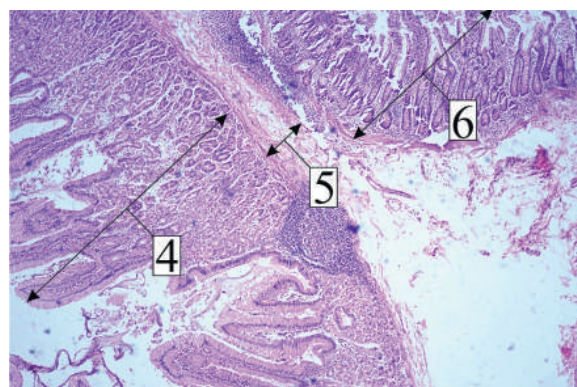
рожнистої кишки, що анатомічно не пов'язана із подвоєнням, мала нормальну морфологічну будову (рис. 4а). В ділянці подвоєння порожниста кишка містила такі шари: власну слизову, слизову оболонку шлунку та спільний підслизовий шар між ними (рис. 4б).

У неподвоєній частині слизовий та підслизовий шари порожнистої кишки мали морфологічні ознаки лейкоцитарної інфільтрації (рис. 5).

Морфологічне дослідження подвоєної частини порожнистої кишки визначило її поширену відповідність будові стінки шлунку (рис. 6).

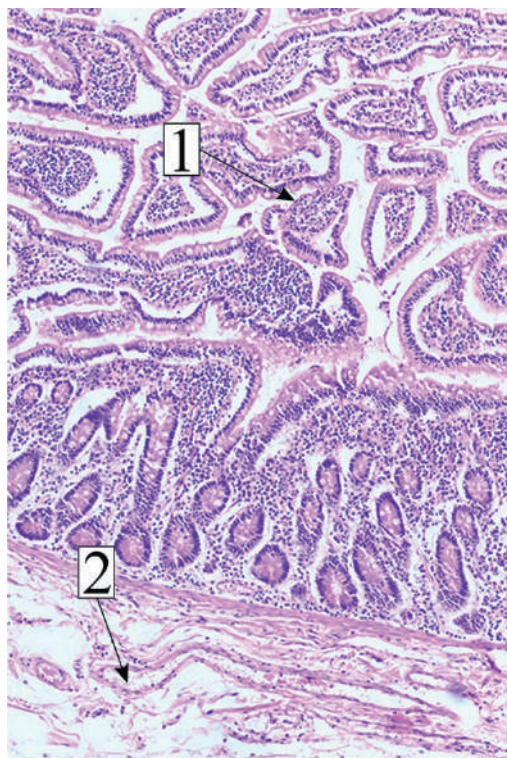


а

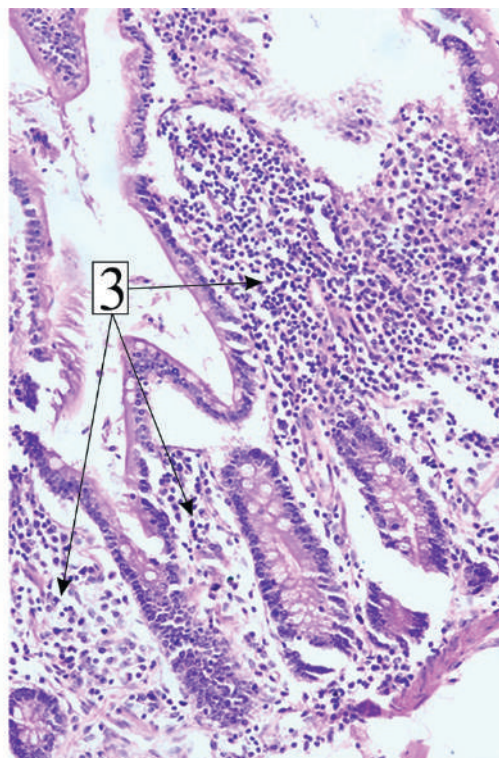


б

**Рис. 4. Морфологічна будова видаленої частини порожнистої кишки: а – анатомічно не пов'язаної із подвоєнням, б – в ділянці подвоєння. Забарвлення гематоксилін – еозином, Х100. 1 – слизова оболонка тонкої кишки типової будови; 2 – підслизова оболонка тонкої кишки; 3 – м'язова оболонка; 4 – слизова оболонка тонкої кишки типової будови; 5 – спільна підслизова оболонка; 6 – слизова оболонка шлунку.**



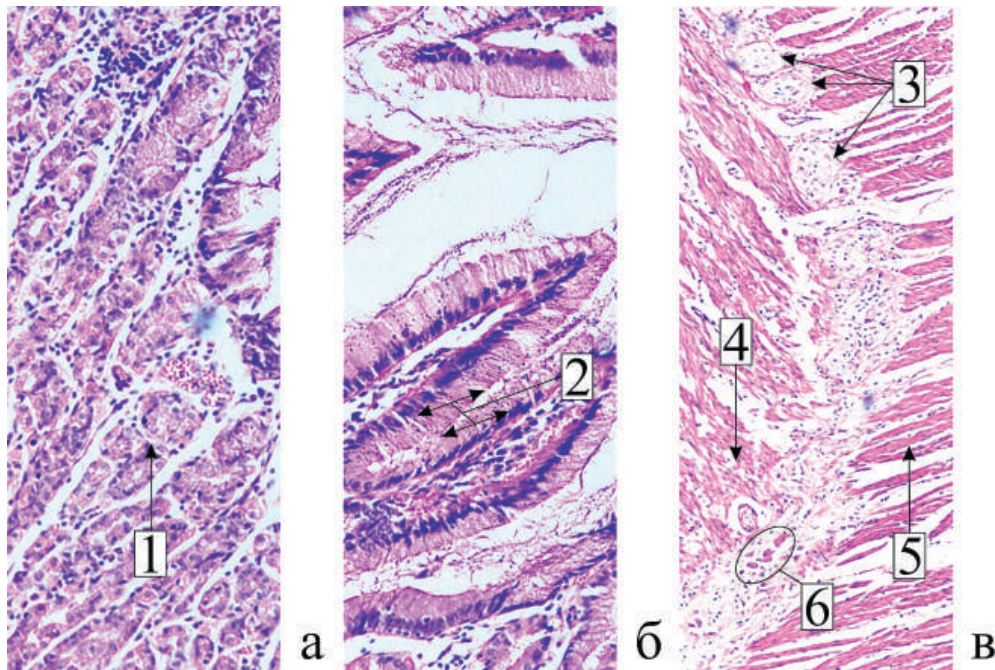
а



б

**Рис. 5. Запальні зміни слизового та підслизового шару неподвоєної частини порожнистої кишки. Забарвлення гематоксилін – еозином, а – збільшення Х200, б – збільшення Х400. 1 – дифузна лімфо-плазмоцитарна інфільтрація власної пластинки слизової оболонки порожнистої кишки; 2 – розсіяна запально-клітинна інфільтрація підслизової оболонки порожнистої кишки з набряком; 3 – дифузна лімфо-лейкоцитарна інфільтрація слизової оболонки порожнистої кишки.**





**Рис. 6. Морфологічна структура стінки подвоєння порожнистої кишки: а, б – структурні елементи слизового шару, X400; в – структурні елементи м'язового шару X200. Забарвлення гематоксилін – еозином.**

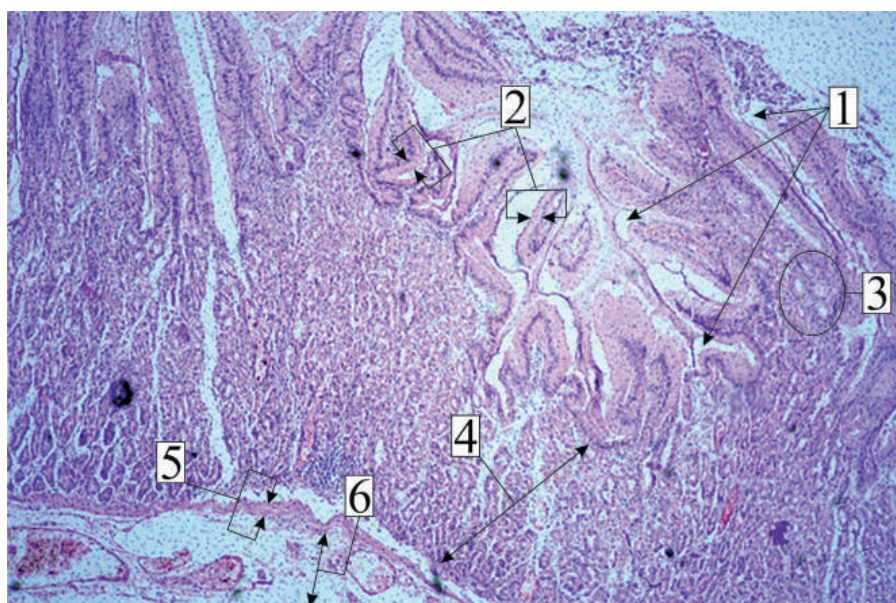
**1 – головні залози слизового шару шлунку; 2 – ямковий (високий призматичний) епітелій слизового шару шлунку; 3 – нервові ганглії; 4 – шар косих м'язових волокон, 5 – шар повздожніх м'язових волокон, 6 – циркулярні (кругові) м'язові волокна.**

Досить несподіваною знахідкою була наявність, в ділянці подвоєння, слизового шару із морфологічною будовою слизової оболонки пілоричного відділу шлунку (рис. 7).

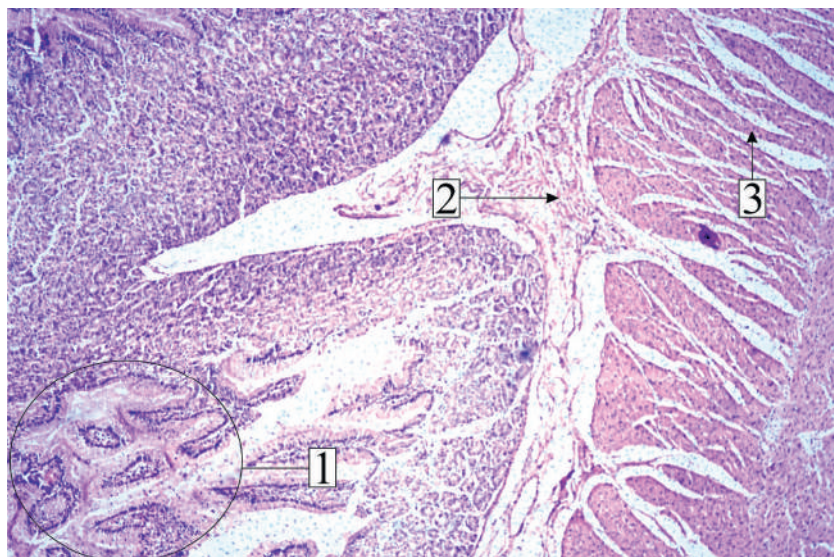
Слизова подвоєної частини порожнистої кишки мала морфологічні ознаки фовеолярної гіперплазії (рис. 8).

У післяопераційному періоді пацієнт отримувачефтриаксон 1,0 г в/в 2 рази на добу 7 діб; орнідазол –

500 мг в/в 3 рази на добу 5 діб; інфузійну терапію з регідраційною метою 5 діб; лідазу (з протиспайковою метою) – 64 ОД в/м 1 раз на добу 10 діб; водний розчин алое (з протиспайковою метою) – 1 мл в/в 1 раз на добу 10 діб; ультразвук з гідрокортизоною 1% маззю на передню черевну стінку (з протиспайковою метою) 1 раз на добу 10 діб. На 10-ту добу, після другого етапу хірургічного лікування, хворий в задовільному стані виписаний зі стаціонару.



**Рис. 7. Слизовий шар подвоєної частини порожнистої кишки із морфологічною будовою слизової оболонки пілоричного відділу шлунку. Забарвлення гематоксилін – еозином X100. 1 – шлункові ямки; 2 – одношаровий циліндричний залозистий епітелій; 3 – пілоричні залози; 4 – власна пластинка слизового шару; 5 – м'язова пластинка слизового шару; 6 – підслизовий шар.**



**Рис. 8. Патологічні зміни слизового шару подвоєної частини порожнистої кишки. Забарвлення гематоксилін – еозин Х100.**

**1 – слизовий шар шлунку подвоєної частини порожнистої кишки з ознаками фовеолярної гіперплазії; 2 – підслизовий шар; 3 – м'язовий шар.**

На підставі операційних знахідок другого етапу хірургічного лікування, макроскопічної оцінки та результатів морфологічного дослідження видаленої частини порожнистої кишки із подвоєнням, виставлено кінцевий діагноз: подвоєння порожнистої кишки, дивертикулярна форма, хронічний неінфекційний ентерит неуточнений, злукова хвороба ОЧП.

Визначеними ознаками у нашого пацієнта, притаманними подвоєнню відділу травного тракту, були: локалізація на протибрижовому краї, наявність сполучення із порожнистою кишкою, спільні кровопостачання та м'язовий шар, епітеліальна устлітка порожнини та наявність секрету. Наявність єдиного сполучення із порожнистою кишкою обумовило дивертикулярну форму подвоєння. Визначена шлункова морфологія слизового та підслизового шарів, наявність слизової оболонки, що відповідала пілоричному відділу шлунку обумовили сталу секреторну активність подвоєння за шлунковим типом. Продукція соляної кислоти парієтальними клітинами, посилення її секреції гастрином, який виробляється ендокринними G-клітинами пілоричних залоз, призвели до фовеолярної гіперплазії слизової подвоєння та перфорації його стінки. Стала евакуація кислотовмісного вмісту з подвоєння у тонку кишку обумовило виникнення ентериту, клінічними проявами якого були нудота, абдомінальний біль, діарейний синдром. Ознакою хронічного запалення тонкої кишки було збільшення товщини стінки на всьому протяжі, такі визначені морфологічні зміни, як дифузна лімфо-плазмодитарна та лімфо-лейкоцитарна інфільтрація власної пластинки слизового шару, розсіяна запально-клітинна інфільтрація, набряк підслизового шару.

Клінічними проявами подвоєння тонкої кишки є абдомінальний біль, нудота, блювота, пухлиноподібне утворення, що пальпується в черевній порожнині. Ознаки кровотечі із верхніх відділів є клінічним проявом гетеротопії слизової шлунку. Сканування із пертехнетатом технецію-99m надає можливість визначити наявність

ектопованої слизової шлунку в ділянці подвоєння, що визначає множинні ураження. Хоча УЗД ОЧП і має чутливість 20-30%, воно надає інформацію про класичну 5-тишарову стінку подвоєння із гіпер- та гіпоехогенними шарами, що чергуються. Різноманітність клінічних проявів визначає провідну роль рентгенологічного дослідження органів ШКТ та КТ ОЧП із контрастним посиленням (contrast-enhanced computed tomography – СЕСТ) [18].

На нашу думку, адекватна оцінка скарг пацієнта на диспептичні явища протягом тривалого часу, направлення його на консультацію до дитячого хірурга та виконання УЗД ОЧП на догоспітальному етапі надали б можливість своєчасної госпіталізації в хірургічний стаціонар, дообстеження, визначення діагнозу подвоєння ШКТ, здійснення хірургічного лікування за плановою чергою та уникнення ускладнень – перфорації порожнистої кишки та розлитого гнійного перитоніту.

### Висновки

1. Незрозуміла причина тривалих диспептичних проявів потребує консультації дитячого хірурга з метою проведення диференційно-діагностичного пошуку для виявлення можливої хірургічної патології з боку органів ШКТ та ЧП, в тому числі – подвоєння кишки.

2. Найбільш діагностично-значущими методами дослідження при підозрі на подвоєння ШКТ є рентгенологічне дослідження, УЗД органів ШКТ, КТ ОЧП із контрастним посиленням (contrast-enhanced computed tomography – СЕСТ).

3. Наявність у пацієнтів дитячого віку абдомінального болю, диспептичних явищ протягом тривалого часу, в деяких випадках – симптомів кишкової кровотечі, може бути проявом хірургічної патології, зокрема – подвоєння ШКТ, що має враховуватись в ургентній дитячій хірургії.

4. Перфорація при подвоєнні ШКТ є однією з причин перитоніту у дітей і має враховуватись при визначенні доступу та прогнозуванні об'єму хірургічного втручання.

5. Морфологічне дослідження макропрепарату є обов'язковим і остаточно визначає діагноз подвоєння ШКТ.

**Джерела фінансування:** самофінансування.

**Конфлікт інтересів:** відсутній.

### Література

- Kim SH, Cho YH, Kim HY. Alimentary Tract Duplication in Pediatric Patients: Its Distinct Clinical Features and Managements. *Pediatr Gastroenterol Hepatol Nutr.* 2020;23(5):423-9. doi: 10.5223/pghn.2020.23.5.423
- Ludwig K, De Bartolo D, Salerno A, Ingravallo G, Cazzato G, Giacometti C, et al. Congenital anomalies of the tubular gastrointestinal tract. *Pathologica.* 2022;114(1):40-54. doi: 10.32074/1591-951X-553.
- Liao J, Wu B, Li X, Ran X, Shen W, Yuan H, et al. Combined thoraco-laparoscopic surgery for neonatal alimentary tract duplication. *Asian J Endosc Surg.* 2021;14(3):615-9. doi: 10.1111/ases.12873
- Mehl SC, Anbarasu C, Sun R, Naik-Mathuria B. Cecal Duplication Cyst: A Rare Cause of Pediatric Bowel Obstruction. *Am Surg.* 2022;88(8):2068-70. doi: 10.1177/0003134820951425
- Kumarasinghe MP, Bourke MJ, Brown I, Draganov PV, McLeod D, Streutker C, et al. Pathological assessment of endoscopic resections of the gastrointestinal tract: a comprehensive clinicopathologic review. *Mod Pathol.* 2020;33(6):986-1006. doi: 10.1038/s41379-019-0443-1
- Cherchi V, Intini S, Velkoski J, Calandra S, Ventin M, Della Martina M, et al. A rare case of duplication of the descending colon in a pregnant woman: case report and literature review. *Acta Biomed [Internet].* 2023[cited 2023 Aug 20];94(S1): e2023042. Available from: <https://www.mattioli1885journals.com/index.php/actabiomedica/article/view/12169/11221> doi: 10.23750/abm.v94iS1.12169
- Soyer T, Oğuz B, Akar HB, Boybeyi Ö, Orhan D, Parlak E. Endoscopic treatment of periampullary duodenal duplication cysts in an 18-month-old girl. *Turk J Pediatr.* 2023;65(2):344-9. doi: 10.24953/turkjped.2022.1068
- Rasul L, Javed N, Liaqat N, Tarrar S, Abbasi J. Ruptured duplication cyst of transverse colon. *Afr J Paediatr Surg.* 2021;18(2):109-10. doi: 10.4103/ajps.AJPS\_81\_20
- Hakda RY, Makwana DV, Shukla R, Parikh U, Chandna SB. Isolated duodenal duplication cyst in a neonate. *Afr J Paediatr Surg.* 2022;19(4):257-60. doi: 10.4103/ajps.ajps\_176\_21
- Grande Moreillo C, Margarit Mallol J, Fuentes Carretero S. Intestinal duplication isolated from the digestive tract: an entity to be considered. *Cir Pediatr.* 2022;35(1):36-41. doi: 10.54847/cp.2022.01.17
- Spătaru RI, Lupuşoru MOD, Şerban D, Ivanov M, Iozsa DA. Alimentary tract duplications in children – a 15 years' experience. *Rom J Morphol Embryol.* 2021;62(3):751-6. doi: 10.47162/RJME.62.3.12
- Bence CM, Koehler SM, Samra H, Southern JF, Boyd KP, Chugh AA, et al. Gastric-Type Enteric Duplication Cyst Communicating with an Accessory Pancreatic Duct. *Pediatr Ann.* 2022;51(8): e324-7. doi: 10.3928/19382359-20220606-01
- Bryan R, Beitz JM. Critical Connections Among Embedding of Childhood Adversity and Adult Chronic Gastrointestinal and Genitourinary Disorders: A Review of the Literature. *Wound Manag Prev.* 2021;67(11):33-47. doi: 10.25270/wmp.2021.11.3347
- Dipasquale V, Barraco P, Faraci S, Balassone V, De Angelis P, Di Matteo FM, et al. Duodenal Duplication Cysts in Children: Clinical Features and Current Treatment Choices. *Biomed Hub.* 2020;5(2):152-64. doi: 10.1159/000508489
- Gandhi D, Garg T, Shah J, Sawhney H, Crowder BJ, Nagar A. Gastrointestinal duplication cysts: what a radiologist needs to know. *Abdom Radiol (NY).* 2022;47(1):13-27. doi: 10.1007/s00261-021-03239-w
- Yan J, Lei W, Yan J, Ding C, Liu T, Chen Y. Ileocecal duplication in children: a single-center experience of 115 cases. *Eur J Pediatr.* 2022;181(11):3937-44. doi: 10.1007/s00431-022-04611-8
- Niwa Y, Tominaga K, Kawata Y, Kobayashi T, Mizuwa T, Takahashi K, et al. Intestinal duplication diagnosed preoperatively with double-balloon enteroscopy: an extremely rare case report and literature review. *Clin J Gastroenterol.* 2022;15(2):381-7. doi: 10.1007/s12328-022-01596-7
- Anand S, Aleem A. Duplication Cyst. 2021 Jul 18. In: *StatPearls [Internet].* Treasure Island (FL): StatPearls Publishing; 2021 Jan–.
- Yan J, Yan J, Ding C, Guo J, Peng Y, Chen Y. Clinical features of colorectal duplication in children: A study of 25 cases. *J Pediatr Surg.* 2022;57(9):97-101. doi: 10.1016/j.jpedsurg.2021.09.042
- Shubha H V, Archana Shetty, Vijaya C, Venkatachalapathy V. Rare case of an isolated enteric duplication cyst in a teenager. *Int J Med Lab Res.* 2020;5(2):73-6. doi: 10.35503/IJMLR.2020.5209
- Ahmed S, Saifuddin MS, Ng CY, Salwati NF, Hayati F, Ismail S. Congenital colorectal tubular duplication in an infant: A tale of radiological diagnostic challenges. *Radiol Case Rep.* 2021;16(11):3289-94. doi: 10.1016/j.radcr.2021.07.081
- Yan J, Chen Y, Gu Y, Chen Y, Zhang T. Surgical management strategy of alimentary tract duplication involving the rectum in children. *Pediatr Surg Int [Internet].* 2022[cited 2023 Aug 20];39(1):31. Available from: <https://link.springer.com/article/10.1007/s00383-022-05316-7> doi: 10.1007/s00383-022-05316-7
- Ghahremani GG. Imaging congenital anomalies of the ileum in adults: a pictorial review. *Abdom Radiol (NY).* 2023;48(2):502-9. doi: 10.1007/s00261-022-03739-3

## DUPLICATION OF THE SMALL INTESTINE IN EMERGENCY PEDIATRIC SURGERY

*D. S. Soleiko<sup>1</sup>, O. M. Horbatiuk<sup>2</sup>, N. P. Soleiko<sup>1</sup>*

National Pirogov Memorial Medical University, Vinnytsya, Ministry of Health of Ukraine<sup>1</sup> (Vinnytsya, Ukraine),  
Shupyk National Healthcare University of Ukraine, Ministry of Health of Ukraine<sup>2</sup>  
(Kyiv, Ukraine)

### Summary

Duplication of the gastrointestinal tract is a rare congenital surgical malformation. The frequency of the anomaly is 1:4500 of newborns, the most frequent localization of the duplication is the iliac region of the small intestine – 33%, duplications of the jejunum make up 7-10% of the total number of cases. The complexity of diagnosis and choice of surgical tactics is due to the absence of specific symptoms, possible asymptomatic presence for a long time, clinical manifestations characteristic of other diseases. The article presents

an example of a clinical case of doubling of the jejunum in a pediatric patient complicated by peptic ulcer and diffuse peritonitis. Complaints, features of the diagnostic process at the prehospital stage, selected surgical tactics, and causes of complications were analyzed. Morphologic signs of jejunal duplication are given. The given clinical example proves that the cause of dyspeptic phenomena of long duration and abdominal pain of unknown origin in pediatric patients may be surgical pathology, in particular, doubling of the gastrointestinal tract complicated by inflammation of the small intestine. Therefore, such patients need the consultation of a pediatric surgeon, search and detection of possible surgical pathology, including doubling of the intestine. The diagnostic methods for detecting this anomaly are radiography, ultrasound, and contrast-enhanced computed tomography (CECT). Perforation in GI duplication is one of the causes of peritonitis that should be considered by emergency pediatric surgeons in their practice. Timely determination of the patient's gastrointestinal tract duplication allows the emergency surgeon to optimize diagnostic measures, optimal choice of surgical approach, predict the volume of surgical intervention, avoid possible complications, reduce the time and cost of treatment. Since the final confirmation of the diagnosis of gastrointestinal tract duplication is the result of morphological examination, its performance is mandatory.

**Key words:** Doubling of the Gastrointestinal Tract; Doubling of the Jejunum; Abdominal Pain; Dyspepsia; Peritonitis; Diagnosis; Treatment; Children.

#### Контактна інформація:

**Солейко Д. С.** – кандидат медичних наук, доцент кафедри дитячої хірургії, Вінницький національний медичний університет імені М. І. Пирогова (м. Вінниця, Україна)

**e-mail:** logo22logo23@gmail.com

**ORCID ID:** <https://orcid.org/0000-0002-8663-990X>

**Researcher ID:** <http://www.researcherid.com/rid/AAB-3158-2021>

**Scopus Author ID:** <https://www.scopus.com/authid/detail.uri?authorId=57219771325>

**Горбатюк О. М.** – доктор медичних наук, професор, заслужений лікар України, професор кафедри дитячої хірургії, анестезіології, ортопедії та травматології, Національний університет охорони здоров'я України імені П. Л. Шупика (м. Київ, Україна)

**e-mail:** ol.gorbatyuk@gmail.com

**ORCID ID:** <https://orcid.org/0000-0002-1472-5737>

**Scopus Author ID:** <https://www.scopus.com/authid/detail.uri?authorId=6603205822>

**Солейко Н. П.** – лікар-хірург дитячий, КНП «Вінницька обласна дитяча клінічна лікарня ВОР» (м. Вінниця, Україна)

**e-mail:** nsoleiko@gmail.com

**ORCID ID:** <https://orcid.org/0000-0002-6072-2633>

#### Contact Information:

**D.Soleiko** – Candidate of Medical Sciences, Associate Professor of the Department of Pediatric Surgery, Vinnytsia National Medical University named after M. I. Pirogov (Vinnytsia, Ukraine)

**e-mail:** logo22logo23@gmail.com

**ORCID ID:** <https://orcid.org/0000-0002-8663-990X>

**Researcher ID:** <http://www.researcherid.com/rid/AAB-3158-2021>

**Scopus Author ID:** <https://www.scopus.com/authid/detail.uri?authorId=57219771325>

**O.Gorbatyuk** – Doctor of Medical Science, Full Professor, Honored Doctor of Ukraine, Professor of the Department of Pediatric Surgery, Anesthesiology, Orthopedics and Traumatology, Shupyk National Healthcare University of Ukraine (Kyiv, Ukraine).

**e-mail:** ol.gorbatyuk@gmail.com

**ORCID ID:** <https://orcid.org/0000-0002-1472-5737>

**Scopus Author ID:** <https://www.scopus.com/authid/detail.uri?authorId=6602182209>

**N.Soleiko** – pediatric surgeon, KNP «Vinnytsia Regional Children's Clinical Hospital VOR» (Vinnytsia, Ukraine)

**e-mail:** nsoleiko@gmail.com

**ORCID ID:** <https://orcid.org/0000-0002-6072-2633>

Надійшло до редакції 20.05.2023 р.

Підписано до друку 15.08.2023 р.

