

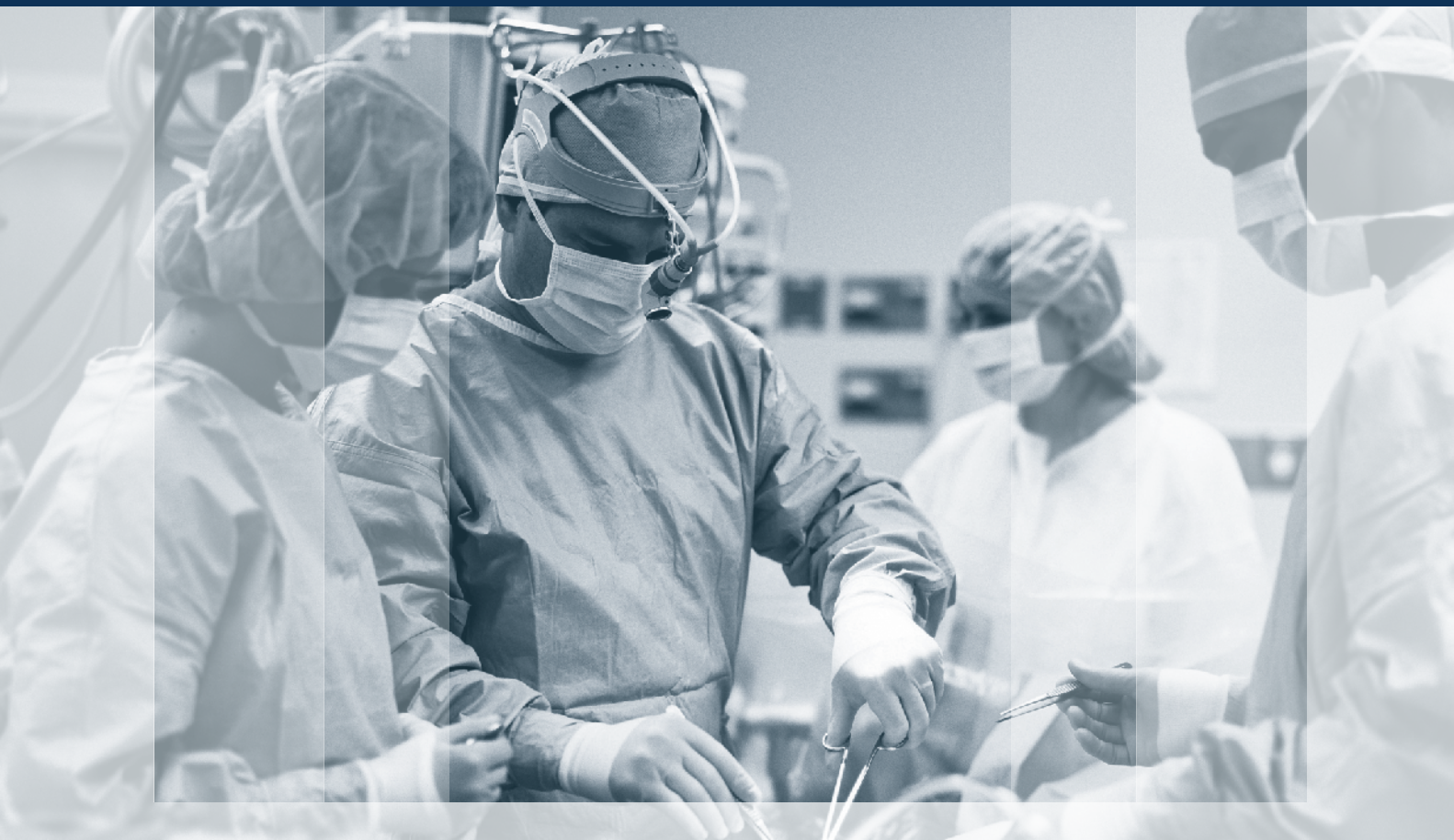

ХІРУРГІЯ

ДИТЯЧОГО ВІКУ (УКРАЇНА)

PAEDIATRIC SURGERY (UKRAINE) 2022^{4 (77)}

Передплатний індекс 60162



Київ 2022 р.

НАЦІОНАЛЬНИЙ УНІВЕРСИТЕТ ОХОРОНИ ЗДОРОВ'Я УКРАЇНИ ІМЕНІ П.Л. ШУПИКА
ВСЕУКРАЇНСЬКА АСОЦІАЦІЯ ДИТЯЧИХ ХІРУРГІВ
ТОВ «ГРУПА КОМПАНІЙ «МЕД ЕКСПЕРТ»

ХІРУРГІЯ ДИТЯЧОГО ВІКУ (УКРАЇНА)

науково-практичний спеціалізований журнал

ГОЛОВНИЙ РЕДАКТОР

Котенко О.Г., доктор мед. наук, професор, керівник Центру хірургії печінки та підшлункової залози (Київ, Україна)

ШЕФ-РЕДАКТОР

Толстанов О.К., доктор мед. наук, професор, проректор з навчально-педагогічної роботи НУОЗ України імені П.Л. Шупика (Київ)

Русак П.С., доктор мед. наук, професор кафедри дитячої хірургії НУОЗ України імені П.Л. Шупика, завідувач хірургічним відділенням №1 Житомирської обласної дитячої клінічної лікарні (Житомир, Україна)

РЕДАКЦІЙНА КОЛЕГІЯ

АльДжадалі А. (Альхобар, Саудівська Аравія)

Бабучі С.І. (Кишинів, Молдова)

Бензар І.М. (Київ, Україна)

Боднар О.Б. (Чернівці, Україна)

Вдовиченко Ю.П. (Київ, Україна)

Веселий С.В. (Лиман, Україна)

Вороненко Ю.В. (Київ, Україна)

Горбатюк О.М. (Київ, Україна)

Гудумак Є.М. (Кишинів, Молдова)

Данилов О.А. (Київ, Україна)

Дігтяр В.А. (Дніпро, Україна)

Дубровін О.Г. (Київ, Україна)

Ємець І.М. (Київ, Україна)

Запорожан С.Й. (Тернопіль, Україна)

Йокіч Р. (Новий Сад, Сербія)

Калічінський П. (Варшава, Польща)

Капуллер В. (Єрусалим, Ізраїль)

Козинець Г.П. (Київ, Україна)

Коноплицький В.С. (Вінниця, Україна)

Косаковський А.Л. (Київ, Україна)

Кривченя Д.Ю. (Київ, Україна)

Ксьонз І.В. (Полтава, Україна)

Левицький А.Ф. (Київ, Україна)

Ліма М. (Болонья, Італія)

Лопез М. (Барселона, Іспанія)

Лосев О.О. (Одеса, Україна)

Мюнтер Х. (Лондон, Великобританія)

Наконечний А.Й. (Львів, Україна)

Патковський Д. (Вроцлав, Польща)

Переяслов А.А. (Львів, Україна)

Петербурзький В.Ф. (Київ, Україна)

Петерсонс А. (Рига, Латвія)

Погорилий В.В. (Вінниця, Україна)

Притула В.П. (Київ, Україна)

Ротенберг С. (Денвер, США)

Руденко Н.М. (Київ, Україна)

Слепов О.К. (Київ, Україна)

Спахі О.В. (Запоріжжя, Україна)

Текгюл С. (Анкара, Туреччина)

Усенко О.Ю. (Київ, Україна)

Фархат В. (Торонто, Канада)

Фофанов О.Д. (Івано-Франківськ, Україна)

Храпач В.В. (Київ, Україна)

Чаудерна П. (Гданськ, Польща)

Ченг В. (Пекин, Китай)

Черіан А. (Лондон, Великобританія)

Шевчук Д. (Житомир, Україна)

Юркевич Б. (Варшава, Польща)

НАУКОВІ КОНСУЛЬТАНТИ

Боднар Б.М. (Чернівці, Україна)

Давиденко В.Б. (Харків, Україна)

Лазоришенець В.В. (Київ, Україна)

Макаров А.В. (Київ, Україна)

Момотов А.О. (Київ, Україна)

Ніколаєва Н.Г. (Одеса, Україна)

Сушко В.І. (Дніпро, Україна)

НАУКОВИЙ РЕДАКТОР Верголяс М.Р. (Київ, Україна)

СЕКРЕТАРІАТ

Кузик А. С. (Львів, Україна) – відповідальний секретар

Горелік В.В. (Київ, Україна)

Доманський О.Б. (Київ, Україна)

Мельниченко М.Г. (Одеса, Україна)

Пономаренко О.П. (Київ, Україна)

Рибальченко В.Ф. (Київ, Україна)

Наконечний Р.А. (Львів, Україна)

Колівощко Ю.В. (Львів, Україна)

Видавець ТОВ «Група компаній «Мед Експерт»

Свідоцтво про державну реєстрацію ЗМІ

КВ № 25172-15112ІП від 21.02.2022 р.

Видається з 2003 р.

Періодичність виходу — 4 рази на рік

Наказом МОН України №612 від 07.05.2019 р.

журнал «Хірургія дитячого віку» включено

до Переліку наукових фахових видань України,

категорія Б, в яких можуть публікуватися результати дисертаційних робіт на здобуття наукових фахових ступенів доктора і кандидата наук

Затверджено Вченою радою Національного

університету охорони здоров'я України

імені П.Л. Шупика Протокол №10 від 21.12.2022 р.

Підписано до друку 26.12.2022 р.

Журнал «Хірургія дитячого віку (Україна)»

реферується Інститутом проблем реєстрації інформації НАН України

Адреса для листування:

ТОВ «Група компаній Мед Експерт»,

«Хірургія дитячого віку (Україна)»,

а/с 80, м. Київ-211, Україна, 04211

Тел./факс: +38 044 498-08-80

E-mail: pediatric.surgery.ukraine@gmail.com;

pediatr@med-expert.com.ua

<http://med-expert.com.ua/>

Формат 60x90/8. Папір офсетний.

Ум. друк. арк. 16. Обл.-вид. арк. 13,95.

Загальний наклад 1 000 прим.

Зам. 27.12/01 від 27.12.2022 р.

Надруковано з готових фотоформ у типографії «Аврора-принт»,

м. Київ, вул. Причальна, 5, тел. +38 (044) 550-52-44

Свідоцтво суб'єкта видавничої справи:

A00 № 777897 від 06.07.2009 р.

Всі статті рецензовані. Повний або частковий

передрук або тиражування у будь-який спосіб

матеріалів, опублікованих у цьому виданні,

допускається лише за письмовим дозволом

редакції. Відповідальність за зміст рекламних

матеріалів несе рекламодавець.

Журнал «Хірургія дитячого віку (Україна)»

включений у наукометричні, реферативні та

пошукові бази даних: **Scopus, DOAJ, WorldCat,**

BASE, Sherpa Romeo, Google Scholar, CrossRef,

Джерело. Статтям журналу присвоюється DOI.

Увага! Здійснити передплату видання «Хірургія

дитячого віку (Україна)» можна у будь-якому

поштовому відділенні України

Передплатний індекс **60162**

© Національний університет охорони здоров'я України імені П.Л. Шупика, 2022

© Всеукраїнська асоціація дитячих хірургів, 2022

© ТОВ «Група компаній «Мед Експерт», 2022

Київ 2022

SHUPYK NATIONAL HEALTHCARE UNIVERSITY OF UKRAINE

UKRAINIAN ASSOCIATION PAEDIATRICS SURGERY

GROUP OF COMPANIES MED EXPERT, LLC

PAEDIATRIC SURGERY (UKRAINE)

Scientific and Practical Journal

EDITOR-IN-CHIEF

Kotenko O.G., Doctor of Medical Sciences, Professor, Shief of Hepatopancreatic Surgery Centr (Kyiv, Ukraine)

CHIEF EDITOR

Tolstanov O.K., Doctor of Medical Sciences, Professor, First Deputy Rector of the Shupyk National Healthcare University of Ukraine (Kyiv)

Rusak P.S., Doctor of Medical Sciences, Professor of Pediatric Surgery Department Shupyk National Healthcare University of Ukraine ; Head of Department pediatric surgery of Zhytomyr Regional Children's Clinical Hospital (Zhytomyr, Ukraine)

EDITORIAL BOARD

AlJahdali A. (Alkhobar, Saudi Arabia)	Losev O.O. (Odesa, Ukraine)
Babuci S. (Kishinev, Moldova)	Munther H. (London, Great Britain)
Benzar I.M. (Kyiv, Ukraine)	Nakonechnyi A.Y. (Lviv, Ukraine)
Bodnar O.B. (Chernivtsi, Ukraine)	Patkowski D. (Wroclaw, Poland)
Vdovichenko Yu.P. (Kyiv, Ukraine)	Pereyaslov A.A. (Lviv, Ukraine)
Veseliy S.V. (Liman, Ukraine)	Peterburgskiy V.F. (Kyiv, Ukraine)
Voronenko Yu.V. (Kyiv, Ukraine)	Petersons A. (Riga, Latvia)
Gorbatyuk O.M. (Kyiv, Ukraine)	Pogorilyi V.V. (Vinnytsia, Ukraine)
Gudumak E.M. (Chisinau, Moldova)	Pritula V.P. (Kyiv, Ukraine)
Danylov O.A. (Kyiv, Ukraine)	Rothenberg S. (Denver, USA)
Digtyar V.A. (Dnipro, Ukraine)	Rudenko N.M. (Kyiv, Ukraine)
Dubrovyn O.G. (Kyiv, Ukraine)	Sliopov O.K. (Kyiv, Ukraine)
Emetc I.M. (Kyiv, Ukraine)	Spahy O.V. (Zaporizhzhia, Ukraine)
Zaporozhan S.Y. (Ternopil, Ukraine)	Tekgul S. (Ankara, Turkey)
Jokic R. (Novi Sad, Serbia)	Usenko O.Yu. (Kyiv, Ukraine)
Kaliciński P. (Warsaw, Poland)	Farhat W. (Toronto, Canada)
Kapuller V. (Jerusalem, Israel)	Fofanov O.D. (Ivano-Frankivsk, Ukraine)
Kozinets G.P. (Kyiv, Ukraine)	Hrapach V.V. (Kyiv, Ukraine)
Konoplikiy B.S. (Vinnytsia, Ukraine)	Czauderna P. (Gdansk, Poland)
Kosakovskiy A.L. (Kyiv, Ukraine)	Cheng W. (Beijing, China)
Krivchenya D.Yu. (Kyiv, Ukraine)	Cherian A. (London, Great Britain)
Ksyonz I.V. (Poltava, Ukraine)	Shevchuk D. (Zhytomyr, Ukraine)
Kutcenok Ya.B. (Kyiv, Ukraine)	Jurkiewicz B. (Warsaw, Poland)
Levitkiy A.F. (Kyiv, Ukraine)	
Lima M. (Bologna, Italy)	
Lopez M. (Barcelona, Spain)	

SCIENTIFIC ADVISERS

Bodnar B.M. (Chernyvtcy, Ukraine)	Momotov A.O. (Kyiv, Ukraine)
Davidenko V.B. (Kharkiv, Ukraine)	Nikolaeva N.G. (Odesa, Ukraine)
Lazorishenets V.V. (Kyiv, Ukraine)	Sushko V.I. (Dnipro, Ukraine)
Makarov A.V. (Kyiv, Ukraine)	

SCIENTIFIC EDITOR Vergolyas M.R. (Kyiv, Ukraine)

SECRETARIAT

Kuzyk A.S. (Lviv, Ukraine) – Executive Secretary	Ponomarenko O.P. (Kyiv, Ukraine)
Gorelyk V.V. (Kyiv, Ukraine)	Rybalchenko V.F. (Kyiv, Ukraine)
Domanskiy O.B. (Kyiv, Ukraine)	Nakonechnyi R.A. (Lviv, Ukraine)
Melnichenko M.G. (Odesa, Ukraine)	Kolivoshko Yu.V. (Lviv, Ukraine)

Publisher - Group of companies MedExpert, LLC

Certificate of registration of KB No. 25172-15112IIP of 21.02.2022

Published since 2003 p.

Periodicity - 4 times a year

By the order of the Ministry of Education and Science of Ukraine No. 612 from May 7, 2019, the journal «Paediatric Surgery. Ukraine» was included in the List of specialized scientific editions of Ukraine in the field of medical sciences, **category B**

Recommended by the Shupyk National Healthcare University of Ukraine, Protocol No.10 from 21.12.2022

Signed for publication 26.12.2022

The journal «Paediatric Surgery (Ukraine)» abstracted by the Institute of Information Recording Problems of Ukraine

Mailing address:

Group of Companies Med Expert, LLC,
«Paediatric Surgery (Ukraine)»,
p/b 80, Kyiv, 04211, Ukraine,
Tel./fax: +38 044 498-08-80
E-mail: pedsurgery.ukraine@gmail.com;
pediatr@med-expert.com.ua;
<http://med-expert.com.ua>

Format 60x90/8. Offset paper.

Conventional printed sheet. 13,95.

Total circulation is 1 000 copies.

Ord. No. 27.12/01 from 27.12.2022

Printed in the «Aurora-print» printing house,
5, Prichalnaya Str., Kyiv, tel. (044) 550-52-44
Certificate A00 No. 777897 from 06.07.2009 y.

All articles reviewed. Total or partial copy of materials published in this publication at any way is available only by the letter of permission of the journal staff. Advertiser is responsible for the content of advertising materials.

Indexed and/or presented in: **Scopus, DOAJ, World-Cat, BASE, Sherpa Romeo, Google Scholar, Cross-Ref, Djerelo.**

Attention! Subscribe to the journal «Paediatric Surgery. Ukraine» you can at every post offices of Ukraine
Subscription index **60162**

© Shupyk National Healthcare University of Ukraine, 2022

© Ukrainian Association Paediatric Surgery, 2022

© Group of Companies MedExpert, LLC, 2022

Kyiv 2022

Зміст

ПОДІЇ

- 5 II науково-практична конференція з міжнародною участю «ОХМАТДИТівські читання», м. Київ, 15-16 вересня 2022 року

ОРИГІНАЛЬНІ ДОСЛІДЖЕННЯ. АНЕСТЕЗІОЛОГІЯ

- 9 Гомон М.Л., Гончарук О.С., Титаренко Н.В., Вознюк А.В., Костюченко А.В.
Динаміка маркерів стрес-відповіді та функціонального стану вегетативної нервової системи як показник ефективності анестезіологічного забезпечення з використанням внутрішньовенної інфузії лідокаїну в дітей

ОРИГІНАЛЬНІ ДОСЛІДЖЕННЯ. АБДОМІНАЛЬНА ХІРУРГІЯ

- 17 Борова-Галай О.Є., Мальований Б.Я., Переяслов А.А., Никифорук О.М.
Ультрасонографія у діагностиці гіпертрофічного пілоростенозу в дітей: переваги та «підводні камені»
- 23 Годік О.С., Дегтярьова Д.С., Дубровін О.Г., Левицький А.Ф., Бензар І.М.
Особливості хірургічної техніки мезопортального шунтування та ефективність методу в лікуванні дітей з портальною гіпертензією
- 34 Ахмедов Ф.Т.
Види і локалізація спайок у черевній порожнині після відкритих операцій (експериментальне дослідження)
- 40 Прытула В.П., Курташ О.О., Хуссейні С.Ф., Русак П.С.
Порівняльна характеристика результатів хірургічного лікування хвороби Гіршпрунга в дітей залежно від способу хірургічної корекції

ОРИГІНАЛЬНІ ДОСЛІДЖЕННЯ. УРОЛОГІЯ ТА ГІНЕКОЛОГІЯ

- 50 Чайківська Е.Ф., Гижа Л.Ю., Переяслов А.А.
Лікування дітей з перекрутом придатків матки
- 56 Коробко Ю.Є., Коноплицький В.С.
Апендикулярно-генітальний синдром у дітей

Content

EVENTS

- 5 The Second Scientific and Practical Conference with International Participation «Okhmatdytivski Readings». Kyiv, September 15-16, 2022

ORIGINAL ARTICLES. ANESTHESIOLOGY

- 9 Gomon M.L., Goncharuk O.S., Tytarenko N.V., Vozniuk A.V., Kostyuchenko A.V.
Dynamics of stress-response markers and the functional state of the autonomic nervous system as an indicator of sufficient anesthetic support using intravenous infusion of lidocaine in children

ORIGINAL ARTICLES. ABDOMINAL SURGERY

- 17 Borova-Halay O.E., Malovanyy B.Y., Pereyaslov A.A., Nykyforuk O.M.
Ultrasonography in diagnostic of hypertrophic pyloric stenosis in children: advantages and pitfalls
- 23 Godik O.S., Diehtiarova D.S., Dubrovin O.G., Levytskii A.F., Benzar I.M.
Peculiarities of mesoportal shunt surgical technique and its efficiency in treatment of children with portal hypertension
- 34 Akhmedov F.T.
Types and Localization of Abdominal Adhesions after Open Operations (Experimental Study)
- 40 Prytula V.P., Kurtash O.O., Hussaini S.F., Rusak P.S.
Comparative characteristics of the results of surgical treatment of Hirschsprung's disease in children depending on the method of surgical correction

ORIGINAL ARTICLES. UROLOGY AND GYNECOLOGY

- 50 Chaikivska E.F., Hyzha L.Y., Pereyaslov A.A.
Treatment of children with adnexal torsion
- 56 Korobko Y.Ye., Konoplitskyi V.S.
Appendicular-genital syndrome in children

ОРИГІНАЛЬНІ ДОСЛІДЖЕННЯ. ОРТОПЕДІЯ

- 68 *Прозоровський Д.В., Романенко К.К., Карпінський М.Ю., Ярецько О.В.*
Біомеханічне обґрунтування вибору засобу фіксації кісткових фрагментів при проксимальній остеотомії першої плеснової кістки
- 75 *Хмизов С.О., Якушкін Є.Ю., Карпінський М.Ю., Ярецько О.В.*
Математичне моделювання напружено-деформованого стану моделі колінного суглоба при аплазії хрестоподібних зв'язок та після відновлення зв'язкового апарату
- 84 *Видерко Р.В., Зима А.М., Гук Ю.М., Чернуха Л.М., Чеверда А.І., Кінча-Поліщук Т.А.*
Робоча клініко-ортопедична класифікація функціонального стану нижніх кінцівок при вроджених судинних мальформаціях

ОРИГІНАЛЬНІ ДОСЛІДЖЕННЯ. РОБОТИЧНА ХІРУРГІЯ

- 91 *Дворакевич А.О., Гураєвський А.А., Стасишин А.Р., Гураєвський А.-Д.А., Шевчук Д.В., Калінчук О.О.*
Перший досвід застосування робот-асистованої хірургії в дитячому віці в Україні

КЛІНІЧНИЙ ВИПАДОК

- 96 *Лурін І.А., Хорошун Е.М., Негодуйко В.В., Макаров В.В., Бунін Ю.В., Салютін Р.В., Тertiшній С.В.*
Відеоторакоскопічне видалення інородного тіла (стрілоподібного елемента) вогнепального походження з тіла хребця з використанням променевої та магнітної технологій

ПЕДАГОГІКА

- 101 *Боднар Б.М., Рибальченко В.Ф., Русак П.С.*
Інвагінація кишечника в дітей: навчання та практика

110 НЕКРОЛОГ

ORIGINAL ARTICLES. ORTHOPEDICS

- 68 *Prozorovskyi D.V., Romanenko K.K., Karpinsky M.Yu., Yaresko O.V.*
Biomechanical rationale for choosing a means of fixation of bone fragments during proximal osteotomy of the first metatarsal bone
- 75 *Khmyzov S.O., Yakushkin E.Yu., Karpinsky M.Yu., Yaresko O.V.*
Mathematical modeling of the stress-strain state of the knee joint model with aplasia of the cruciate ligaments and after restoration of the ligamentous apparatus
- 84 *Vyderko R.V., Zyma A.M., Guk Yu.M., Chernukha L.M., Cheverda A.I., Kincha-Polishchuk T.A.*
Working orthopedic classification of the functional state of the lower extremities in congenital vascular malformations

ORIGINAL ARTICLES. ROBOTIC SURGERY

- 91 *Dvorakevych A.O., Gurayevskyi A.A., Stasyshyn A.R., Gurayevskyi A.-D.A., Shevchuk D.V., Kalinchuk O.O.*
The first experience of using robot-assisted surgery in childhood in Ukraine

CLINICAL CASE

- 96 *Lurin I.A., Khoroshun E.M., Nehoduiko V.V., Makarov V.V., Bunin Yu.V., Salyutin R.V., Tertyshnyi S.V.*
Videothoracoscopic removal of a foreign body (arrow-shaped element) of gunshot origin from the vertebral body, using radiation and magnetic technologies

PEDAGOGY

- 101 *Bodnar B.N., Rybalchenko V.F., Rusak P.S.*
Invagination of the intestine in children: studies and practice

110 OBITUARY

Ю.Є. Коробко, В.С. Коноплицький

Апендикулярно-генітальний синдром у дітей

Вінницький національний медичний університет імені М.І. Пирогова, Україна

Paediatric Surgery(Ukraine).2022.4(77):56-67; doi 10.15574/PS.2022.77.56

For citation: Korobko YuYe, Konoplytskyi VS.. Appendicular-genital syndrome in children. Paediatric Surgery (Ukraine). 4: 56-67. doi: 10.15574/PS.2022.77.56.

Важливість збереження репродуктивного потенціалу населення України зумовлено збільшенням кількості жінок із безплідністю внаслідок інфекційно-запальних захворювань органів черевної порожнини та малого таза, перенесених у дитячому та підлітковому віці.

Мета – визначити та систематизувати найбільш значущі фактори апендикулярно-генітального синдрому залежно від первинного патологічного вогнища; розробити практично значущі класифікаційні ознаки та алгоритм обстеження і лікування дівчат із поєднаною патологією для поліпшення результатів лікування цієї групи пацієнток.

Матеріали та методи. Проведено аналіз медичних карт стаціонарних хворих, дівчат, за період із жовтня 2019 року по травень 2022 року, госпіталізованих за невідкладними показаннями та оперованих із приводу гострої хірургічної патології органів черевної порожнини та малого таза запального характеру. Вік пацієнток становив від 4 до 17 років (середній вік – $11,0 \pm 0,5$ року).

У процесі попереднього аналізу з'ясовано, що із 203 пацієнток, які підлягали оперативному лікуванню з приводу клінічної картини «гострого живота», поєднана апендикулярно-генітальна патологія зустрічалась у 13 дівчат.

Результати. Визначено, що ключова особливість апендикулярно-генітального синдрому – це неспецифічність клінічної картини. При апендикулярній формі захворювання в патологічному стані переважають ознаки гострого апендициту, а при генітальній – домінує симптоматика гострого аднекситу. Поєднану апендикулярно-генітальну патологію при катаральній формі запалення апендикса визначено у 2 (15,39%) випадках, при флегмонозній формі – у 8 (61,54%) випадках, при гангренозній формі – у 2 (15,39%) випадках, при периапендикулярному абсцесі – в 1 (7,68%) випадку. Усім пацієнткам групи дослідження виконано оперативне лікування, обсяг якого в кожному конкретному випадку визначався операційними знахідками та поширеністю патологічного процесу. Більшість (61,58%) оперативних втручань проведено лапароскопічно, із дотриманням принципів максимально органозберігаючих технік (апендектомія, деторсія органа, зупинка кровотечі, вилучення кіст, санація черевної порожнини, а за необхідності, дренивання порожнини малого таза). Лише у 2 (15,38%) випадках проведено видалення придатків матки при їх перекруті, за умови їх явного некрозу і тривалості захворювання понад 72 години.

Висновки. З метою поліпшення якості та швидкості діагностування поєданого запалення апендикса та придатків матки, як структурних елементів синдрому «гострого живота», передопераційне обстеження пацієнток має бути мультидисциплінарним та обов'язково включати огляд дитячого хірурга, дитячого гінеколога та педіатра, з проведенням УЗД органів черевної порожнини, малого таза і заочеревинного простору. Частота апендикулярно-генітального синдрому в дівчат становить у середньому 6,4% від загальної кількості пацієнток із синдромом «гострого живота». При хірургічній санатції первинного вогнища запалення відносно придатків матки тактика повинна бути максимально органозберігаючою із широким застосуванням лапароскопічних методик для обов'язкової візуальної оцінки органів черевної порожнини та малого таза. Пацієнтки, які перенесли оперативне лікування з приводу гострого апендициту в поєднанні із захворюваннями придатків матки, мають становити окрему диспансерну групу, у якій рекомендовано проведення профілактичних оглядів 1 раз на 3 місяці протягом першого післяопераційного року, а в подальшому – 1 раз на 6 місяців до моменту переведення пацієнтки до дорослого лікувально-профілактичного закладу.

Дослідження виконано відповідно до принципів Гельсінської декларації. Протокол дослідження ухвалено Локальним етичним комітетом зазначеної в роботі установи. На проведення досліджень отримано інформовану згоду батьків дітей.

Автори заявляють про відсутність конфлікту інтересів.

Ключові слова: гострий апендицит, гінекологічні захворювання, «гострий живіт», лапароскопія, перитоніт, інтоксикація, матка, придатки.

Appendicular-genital syndrome in children

Yu. Ye. Korobko, V.S. Konopliyskyi

National Pirogov Memorial Medical University, Vinnytsia, Ukraine

The importance of preserving the reproductive potential of the population of Ukraine is due to the increase in the number of women with infertility due to infectious and inflammatory diseases of the abdominal cavity and pelvic organs, which were suffered in childhood and adolescence.

Purpose – to determine and systemize of the most significant factors of appendicular-genital syndrome depending on the primary pathological focus; to develop a practically significant classification signs and an algorithm for examination and treatment of girls with combined pathology to improve the results of treatment of this group of patients.

Materials and methods. It was carried out an analysis of the medical records of inpatients, girls, for the period from October 2019 to May 2022, who were hospitalized for urgent indications and operated on for acute surgical pathology of the organs of the abdominal cavity and pelvis of an inflammatory nature. The age of the patients ranged from 4 to 17 years old (average age 11.0±0.5 years old).

In the process of preliminary analysis, it was found that out of 203 patients who were to be treated surgically for the clinical picture of «acute abdomen», combined appendicular-genital pathology occurred in 13 girls.

Results. It was determined that the key feature of appendicular-genital syndrome is the non-specificity of the clinical picture. In the appendicular form of the disease, the symptoms of acute appendicitis predominate in the pathological state, and in the genital form, the symptoms of acute adnexitis dominate. Connective appendicular-genital pathology in the catarrhal form of inflammation of the appendix was determined in 2 (15.39%) cases, in the phlegmonous form in 8 (61.54%) cases, in the gangrenous form in 2 (15.39%) cases, in periappendicular abscess – in 1 (7.68%) case. All patients in the study group underwent surgical treatment, the extent of which in each case was determined by the surgical findings and the prevalence of the pathological process. Most (61.58%) surgical interventions were performed laparoscopically, in compliance with the principles of maximally organ-preserving techniques (appendectomy, organ detorsion, stopping bleeding, excision of cysts, sanitation of the abdominal cavity, and, if necessary, drainage of the pelvic cavity). Only in 2 (15.38%) cases was the removal of the uterine appendages during their torsion, under the conditions of their obvious necrosis and the duration of the disease more than 72 hours.

Conclusions. In order to improve the quality and speed of diagnosis of the combined inflammation of the appendix and uterine appendages, as structural elements of the syndrome «acute abdomen», the preoperative examination of patients should be multidisciplinary and necessarily include an examination by a pediatric surgeon, a pediatric gynecologist, and a pediatrician, with ultrasound of the abdominal cavity, pelvis, and retroperitoneal space. Frequency occurrence of appendicular-genital syndrome in girls is on average 6.4% of the total number of patients with the syndrome «acute abdomen». During the surgical remediation of the primary focus of inflammation relative to the appendages of the uterus, the tactics should be as organ-sparing as possible with extensive use of laparoscopic techniques for mandatory visual assessment of the organs of the abdominal cavity and pelvis. Patients who underwent surgical treatment for acute appendicitis in combination with diseases of the uterine appendages should form a separate dispensary group, in which preventive examinations are recommended once every 3 months during the first postoperative year, and thereafter once every 6 months until the moment of patient's transfer to an adult medical and preventive institution.

The research was carried out in accordance with the principles of the Helsinki Declaration. The study protocol was approved by the Local Ethics Committee of the participating institution. The informed consent of the patient was obtained for conducting the studies.

No conflict of interests was declared by the authors.

Keywords: acute appendicitis, gynecological diseases, «acute abdomen», laparoscopy, peritonitis, intoxication, uterus, appendages.

Проблема репродуктивного здоров'я дівчат-підлітків залишається актуальною в усьому світі, що зумовлено збільшенням у декілька разів гінекологічної захворюваності дітей та підлітків. Несвоєчасна діагностика та неадекватна терапія в подальшому житті можуть призводити до порушень репродуктивної функції, які, своєю чергою, можуть спричинити безплідність [3,12,15,29].

Важливість збереження репродуктивного потенціалу населення України зумовлена збільшенням кількості жінок із безпліддям унаслідок інфекційно-запальних захворювань органів черевної порожнини та малого таза, що були перенесені в дитячому та підлітковому віці [10]. За даними Міністерства охорони здоров'я України, щорічно з приводу гострого апендициту (ГА) оперують понад 16–17 тис. дівчат,

Оригінальні дослідження. Урологія та гінекологія

що, зважаючи на особливості анатомічних, фізіологічних та психологічних особливостей жіночого організму, зумовлює ураження цієї патологією в 1,2 раза частіше за чоловічу стать. Визначено, що в 3–5-річному віці діагностують переважно деструктивні форми ГА, а в 11–13 років – переважно катаральні. Інтерес становлять дані про те, що вікові піки розвитку аднекситу найбільш можливі у 3–5, 11–13 та 18–20 років. Важливим є і те, що близько 30% випадків ГА супроводжуються запаленням придатків матки, що дало змогу виділити цей стан в окремий, так званий апендикулярно-генітальний синдром (АГС) [9].

Апендикулярно-генітальний синдром – патологічний стан, при якому спостерігається поєднане ураження апендикса та придатків матки за умов існування запального процесу в черевній порожнині та порожнині малого таза. Офіційно АГС як нозологічну одиницю затверджено у 1951 р. на Міжнародному конгресі гінекологів Франції [30].

Частота АГС, на думку деяких дослідників, становить від 12% до 68% у жіночій популяції, а також до 6% серед загальної кількості випадків невідкладної хірургічної патології органів черевної порожнини та малого таза в дитячому віці [5,22]. Для АГС найбільш характерною ознакою є наявність катарального апендициту [33].

Однак, незважаючи на значну частоту патології, АГС на сьогодні залишається недостатньо вивченим, існують певні труднощі в ідентифікації первинного вогнища запалення, у зв'язку з чим рівень діагностичних помилок і післяопераційних ускладнень залишається високим та не має тенденції до зменшення. Особливої актуальності невирішені питання діагностики, лікування та методів профілактики АГС набувають у перерізі проблематики різноманітних порушень репродуктивної функції жіночого організму.

Доведено, що перенесений у дитячому та пубертатному періоді ГА у 25–33% випадків може бути причиною хронічного сальпінгіту, первинної дисменореї та інших розладів менструального циклу, невиношування, ектопічної вагітності, трубної безплідності [34].

А пубертатний період, який є перехідним між дитинством і статевою зрілістю, контролюється нейрогуморальними механізмами, які забезпечують вікові фізичні та психоемоційні зміни, що, своєю чергою, приводить до репродуктивної зрілості організму [8]. Повноцінність перебігу та сприятливе завершення пубертатного періоду в підлітків формує остаточне становлення репродуктивних

функцій, фертильності та дітородний прогноз, фізичний зріст та метаболічний статус у дорослого населення [27].

Актуальність проблеми АГС і в сучасних умовах полягає в наявності низки невирішених питань стосовно діагностики, класифікації та лікування цієї патології, вирішення яких дало б змогу запобігти порушенню репродуктивної функції, починаючи з дитячого віку.

Найчастішою причиною (60–65%) звернень пацієнток по медичну допомогу є скарги на біль у животі. На сьогодні існує ряд термінів-синонімів цього синдрому: «гострий живіт», абдомінальний больовий синдром, АГС, кожний з яких вказує на значну складність проведення диференційної діагностики та вибору подальшої тактики ведення пацієнток із болем у животі. Слід зазначити, що абдомінальний больовий синдром, зумовлений органічною причиною, у 70–80% пов'язаний з хірургічною патологією, а лише 10–15% – із патологією репродуктивної системи [4].

Відповідно до існуючого сучасного визначення синдрому «гострого живота», це – клінічний симптомокомплекс захворювань органів черевної порожнини, малого таза і заочеревинного простору, що виникає гостро [1].

Згідно з Міжнародною класифікацією хвороб (МКХ-10), термін «гострий живіт» (R10.0) визначає сильний біль у животі (генералізовані, локалізовані, із ригідністю м'язів живота).

За причинами виникнення «гострого живота» виділяють такі групи: хірургічні причини (запальні захворювання органів черевної порожнини, кровотечі, травматичні пошкодження відкриті та/або закриті); урологічні причини; гінекологічні причини (гострі гнійні захворювання матки та придатків, гострі внутрішньочеревні кровотечі, розриви та перекрути кіст і пухлин); нехірургічні причини (інфекційні та метаболічні порушення, імунологічні розлади, іррадіюючий біль) [11,18].

Нижче наведено аналіз матеріалів, які розкривають актуальність проблеми диференційної діагностики ГА та АГС у дівчат, клінічна картина яких може імітувати складові синдрому «гострого живота».

Мета дослідження – визначити та систематизувати найбільш значущі фактори АГС залежно від первинного патологічного вогнища; розробити практично значущі класифікаційні ознаки та алгоритм обстеження і лікування дівчат із поєднаною патологією для поліпшення результатів лікування цієї групи пацієнток.

Матеріали та методи дослідження

За період із жовтня 2019 року по травень 2022 року проведено аналіз медичних карт стаціонарних хворих, дівчат, госпіталізованих за невідкладними показами до Вінницької обласної дитячої клінічної лікарні (ВОДКЛ) та оперованих із приводу гострої хірургічної патології органів черевної порожнини та малого таза запального характеру.

Під час дослідження проаналізовано медичну документацію, результати клінічних обстежень та додаткових методів обстеження, даних інтраопераційних знахідок. Вік пацієнток становив від 4 до 17 років (середній вік – $11,0 \pm 0,5$ року).

У процесі попереднього аналізу з'ясовано, що із 203 пацієнток, які підлягали оперативному лікуванню з приводу клінічної картини «гострого живота», поєднана апендикулярно-генітальна патологія зустрічалась у 13 дівчат (рис. 1).

Отже, частота АГС становила 6,4% від загальної кількості випадків невідкладної хірургічної патології органів черевної порожнини та малого таза, що співпадає із кількісними показниками інших дослідників [5,22].

План обстеження та лікування дівчат з АГС був комплексним і складався з таких етапів:

I етап – збір та аналіз даних і особливостей анамнезу (початок захворювання, провідні скарги, особливості гінекологічного анамнезу, відомості про супутню патологію та попередні оперативні втручання на органах черевної порожнини та малого таза тощо);

II етап – клінічне та лабораторне обстеження (огляд дитячим хірургом та дитячим гінекологом, дослідження гемограми в динаміці перебігу патологічного процесу, мікробіологічне обстеження вмісту черевної порожнини та виділень із піхви);

III етап – інструментальні та додаткові діагностично-лікувальні методи (ультразвукове дослідження (УЗД) і доплерографія черевної порожнини та малого таза, діагностична і/або лікувальна лапароскопія, оцінка рівня ендотоксикозу організму).

Оцінку рівня ендогенної інтоксикації (EI) організму визначено за запропонованим нами інтегральним сумарним індексом ендогенної інтоксикації (СІЕІ), у якому враховано всі складові гемограми і який обраховано за формулою:

$$\text{СІЕІ (ум. од.)} = \text{ІСЛШОЕ} = \left(\frac{\Lambda \times \text{ШОЕ}}{100} \right) + \text{ІЗЛ} = \left(\frac{e+b+p+c+y+mz}{\text{мон+лім}} \right) / 2,$$

або в скороченому вигляді:

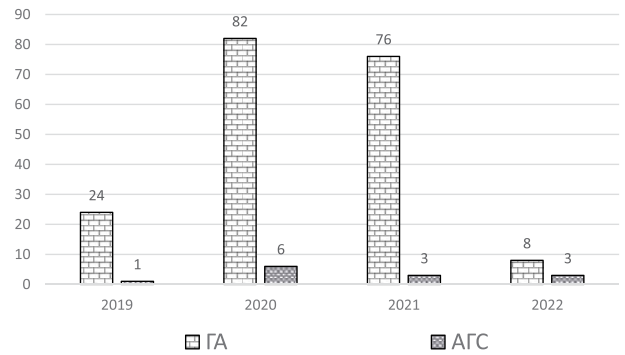


Рис. 1. Кількісний розподіл пацієнток по роках

$$\text{СІЕІ (ум. од.)} = \frac{\text{ІСЛШОЕ} + \text{ІЗЛ}}{2},$$

де: СІЕІ – сумарний індекс ендогенної інтоксикації, величина якого в нормі становить у середньому $1,42 \pm 0,06$ ум. од.; ІСЛШОЕ – індекс співвідношення лейкоцитів і швидкості осідання еритроцитів (ШОЕ); ІЗЛ – індекс зсуву лейкоцитів.

Аналіз вірогідності отриманих результатів здійснено методом дескриптивної статистики, яка базувалась на оцінці середнього арифметичного та середньої похибки значення.

Дослідження виконано відповідно до принципів Гельсінської декларації. Протокол дослідження ухвалено Локальним етичним комітетом зазначеної в роботі установи. Критерієм залучення до дослідження була письмова добровільна згода батьків пацієнтки та наявність технічної можливості провести весь комплекс дослідницьких заходів при госпіталізації.

Результати дослідження та їх обговорення

На момент первинного огляду з'ясовано, що зі скаргами на біль у животі 8 (61,54%) дівчат зверталися по медичну допомогу вперше, 2 (15,36%) дитини госпіталізувалися раніше з підозрою на ГА, а у 3 (23,1%) дівчат в анамнезі відмічався абдомінальний больовий синдром, але по спеціалізовану медичну допомогу вони не зверталися, при цьому біль зникав самостійно або після застосування спазмолітичних і/або знеболювальних засобів.

Під час огляду та пальпації живота в пацієнток встановлено, що при поєднаній апендикулярно-генітальній патології домінував дифузний характер абдомінального больового синдрому з одночасною його локалізацією в декількох анатомічних ділянках. При цьому найчастіше біль локалізувався над лоном 6 (46,18%) випадків) та у правій здухвинній ділянці 5 (38,46%) пацієнток), а в інших локаціях – по 1 (7,68%) випадку в лівій здухвинній ділянці та навколо пупка (рис. 2).

Оригінальні дослідження. Урологія та гінекологія




Рис. 2. Розподіл локалізації болю в пацієнок з апендикулярно-генітальним синдромом

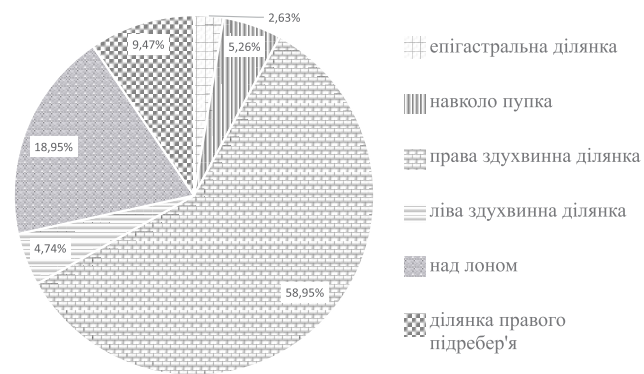


Рис. 3. Розподіл локалізації болю в пацієнок із гострим апендицитом

Аналіз локалізації абдомінального больового синдрому в групі пацієнок, оперованих із приводу ГА, визначив його більш виразну локальність у черевній порожнині. Найчастіше біль спостерігався в правій здухвинній ділянці (112 (58,95%) випадків) і над лоном (36 (18,95%) пацієнок). На біль у правому підребер'ї скаржилися 18 (9,47%) дітей, навколо пупка – 10 (5,26%) хворих, у лівій здухвинній ділянці – 9 (4,74%), в епігастральній ділянці – 5 (2,63%) дітей (рис. 3).

Отже, порівняльний аналіз доопераційної поширеності абдомінального больового синдрому визначив його більш дифузний характер із переважною локалізацією над лоном та в правій здухвинній ділянці в пацієнок з АГС, тоді як при ГА біль частіше спостерігався в правій здухвинній ділянці та над лоном. Подібна, більш «низька» локалізація болю при АГС має враховуватися в диференційній діагностиці патології з ГА, особливо зважаючи на те, що для дітей, на відміну від дорослих, характерним є вище розташування купола сліпої кишки.

Ключова особливість АГС – це неспецифічність клінічної картини. При апендикулярній формі захворювання в патологічному стані переважають ознаки ГА, а при генітальній формі – симптоматика гострого аднекситу.

На думку Т.В. Герасимової та О.М. Гопчук, розвиток АГС супроводжується глибокими розладами гомеостазу організму. Обов'язковими супутніми ознаками АГС є інтоксикація, зниження загального рН (аксидоз), пошкодження мембран, порушення тканинного обміну, розлади гемодинаміки (мікродіагностика), інвазія мікроорганізмів. Особливо важливості набувають наслідки лікування запального процесу хіміо- та антибіотичними препаратами. Всі зазначені розлади призводять до прориву біологічних тканинних бар'єрів, переважно оваріального гістогематичного та фолікулярного [9].

Невід'ємною ознакою АГС, при різних його формах і варіантах перебігу, є гострий больовий синдром «хірургічного» або «гінекологічного» характеру [32]. Тому важливо під час обстеження пацієнок з абдомінальним больовим синдромом враховувати можливі передумови його виникнення [31] (табл. 1).

Остаточний діагноз АГС підтверджували тільки інтраопераційно, а існуючі фізикальні, лабораторні та інструментальні методи обстеження в переважній більшості випадків дали змогу лише запідозрити цю патологію.

Відсутність чітких клінічних ознак АГС, недосконалість існуючих класифікацій патології, що призводить до певної невідповідності та невизначеності лікувальної тактики, спонукало нас взяти на себе сміливість, беручи до уваги напрацювання інших колег попередників та матеріали власних досліджень, запропонувати практично орієнтовані ознаки цього захворювання.

Оскільки клінічна картина АГС зазвичай визначається первинністю запального вогнища, визначення будь-яких факторів першої рубрики практично значущих ознак, набуває вирішального значення.

Частіше за все АГС у дітей та підлітків співпадає з піками виникнення запальних захворювань органів малого таза і запальних процесів у черевній порожнині, зокрема в 3–5, 11–13 та 15–18 років, що потрібно розглядати як певний прогностичний фактор. При цьому слід враховувати, що перший період співпадає з піком захворюваності на криптогенний пельвіоперитоніт, другий – на ГА, а третій – із початком статевого життя. Також слід звернути увагу на те, що передумови для формування АГС мають місце в третині випадків захворювання ГА [2].

Під час визначення первинної локалізації патологічного вогнища необхідно враховувати існуючі анатомо-топографічні особливості, головною з яких є анатомічна близькість апендикса, особливо

Таблиця 1

Передумови виникнення комплексу больового відчуття та дискомфорту у формуванні апендикулярно-генітального синдрому

Передумови розвитку абдомінального больового синдрому	Патогенетичні механізми формування больового відчуття та дискомфорту в животі
Порушення гігієни	За умов анатомічних та фізіологічних особливостей будови зовнішніх і внутрішніх статевих органів, при порушенні особистої гігієни та гельмінтозів у дівчат можливий прямиий контакт із можливим інфектом, а особливо в разі запалення зовнішніх статевих органів – загострення запалення апендикса
Психологічний фактор	Психоемоційні розлади та хвилювання, особливо статевого забарвлення, елементи поведінкових розладів та астенізації, агравації за умов гіпоксії, на тлі конфліктних ситуацій можуть супроводжуватися зниженням больового порогу чутливості, коли навіть фізіологічні нервові імпульси сприймаються як больові
З боку яєчників	Ріст і розвиток яєчників супроводжується збільшенням та дозріванням фолікулів, натягненням очеревини в проекції матки, яка росте, що за умов інфекційно-алергічних проявів призводить до больового відчуття
З боку матки	У препубертатному віці починаються ритмічні мимовільні скорочення матки, амплітуда яких у подальшому збільшується під час менструацій. На тлі недостатності прогестерону виникає гіпертонус міометрію та перистальтика матки, що зумовлює та підсилює біль
З боку нервової системи	За умов обтяженого перинатального періоду спостерігається незрілість нервової системи та рецепторного апарату, що зумовлює розвиток ендокринної патології і/або порушення обмінних процесів із виникненням больового відчуття в животі
Апендикулярний фактор	Переважає ГА в старшому підлітковому віці, на тлі овуляцій, уможливорює контактне подразнення апендикса, спричиняючи його запалення
Лімфатичний фактор	Тривала наявність лімфаденопатії і в тому числі брижового лімфаденіту як хронічних вогнищ запалення в черевній порожнині може ініціювати розвиток запалення органів черевної порожнини та малого таза із розвитком/ посиленням больового синдрому

при тазовому розташуванні відростка, і правих придатків матки за умов однакової довжини лівої та правої круглих зв'язок, які разом із власними зв'язками матки утримують орган від зміщення у фронтальній площині [24]. Наявність непостійної зв'язки Кладо (lig. appendiculoovaricum) між коренем брижі апендикса та правою широкою зв'язкою матки, у якій проходять кровоносні та лімфатичні судини, сприяють прямому поширенню запалення між відростком і правими придатками. Наявність lig. mesosigma-ovaricainferior, через яку проходять судини від a. mesenterica inferior до лівого яєчника, сприяє поширенню запального процесу з товстої кишки на ліві придатки матки, що характерно для 30% жінок [22].

Поєднані форми АГС пояснюються високою реактивністю дитячого організму та незрілістю імунної системи, через що всі реакції-відповіді на запалення в дітей мають гіперергічний характер. Висока проникливість слизової кишки в дітей для мікрофлори і токсичних речовин, недорозвиток чіпця та недосконала пластична здатність очеревини призводять до швидкого інфікування апендикса при порушенні судинної трофіки з розвитком у ньому деструктивних змін [28]. Без сумніву, що

діагностика поєднаної форми АГС вкрай утруднена, особливо в разі залучення в патологічний процес правих придатків матки. Але прицільна діагностика на тлі певної настороженості щодо можливого поєданого ураження відповідних анатомічних структур, за умов можливого індивідуального виявлення ряду характерних ознак, спонукало нас до включення цієї рубрики до переліку класифікаційних ознак патології.

Однією з важливих причин поширення запального процесу при різних формах первинної локалізації патологічного вогнища на сьогодні визнані ідіопатичні пельвіоперитоніти, при яких вогнище інфікування знаходиться поза черевною порожниною.

До етіологічних факторів неспецифічного АГС належать найчастіше грамнегативні збудники: *E. coli*, *Haem. influenzae*, *Prot. vulgaris*, *Pseudomonas aeruginosa*, *Aerobacter*, *Klebsiella*, а серед грампозитивних – *S. pneumoniae*, *S. pyogenes*, *Enterococcus faecalis*, *Staph. aureus* та їхні асоціації.

Проникнення інфекції в черевну порожнину при АГС можливе різними шляхами, що має значення не тільки для розуміння механізму розвитку патологічного процесу, але й зможе вказати на необхідні

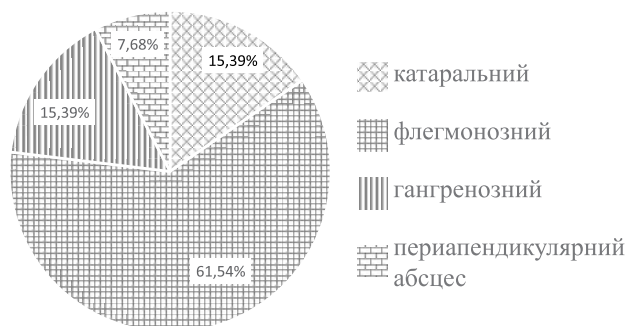


Рис. 4. Форми запальних змін в апендиксі при апендикулярно-генітальному синдромі

напрями попередження ускладнень. Серед визначених шляхів інфікування черевної порожнини найбільш вірогідним вважається гематогенний, що підтверджується виділенням аналогічних збудників із гемокультури та перитонеальної рідини.

Генітальний шлях інфікування набуває особливої актуальності з початком статевого життя підлітків, оскільки часта зміна статевих партнерів та неадекватна контрацепція призводять до поширення патогенних мікроорганізмів через цервікальний канал, порожнину матки та маткові труби в черевну порожнину.

Транслокаційний шлях мікробної міграції через кишкову стінку відбувається після проникнення вірулентної мікрофлори в кишковий просвіт із порожнини рота та носоглотки, інших відділів шлунково-кишкового тракту (ШКТ) на тлі зниження імунного захисту при ринітах, фарингітах, синуситах, отитах, гепатитах, холециститах тощо [7,17,20,23]. Транслокація мікробів також створює умови для розвитку сепсису [17].

Лімфогенний шлях інфікування нами не розглядався, оскільки переконливих даних щодо його існування на сьогодні не існує [6,25].

Важливим фактором при АГС є розподіл за часом його перебігу, тому що при тривалому запальному процесі в порожнині малого таза можливе утворення периапендикулярних інфільтратів та апендикулярних абсцесів з одночасним залученням у процес апендикса, петель кишок, придатків матки, пасма чіпця. Для цього типу ускладнень патології характерно утворення сактосальпінксу, який складається зі сформованої обмеженої порожнини, яка містить частіше піосальпінкс у замкнутому просторі маткової труби, що утворено за рахунок злипання її ампулярного відділу, діагностика якого дуже складна, але важлива у вирішенні питань тактики щодо можливих органозберігаючих втручань [14,25].

Поєднана апендикулярно-генітальна патологія при катаральній формі запалення апендикса відмі-

Таблиця 2

Частота гінекологічної патології в дівчат з апендикулярно-генітальним синдромом

Гінекологічна патологія	Бік ураження	
	справа	зліва
Апоплексія яєчника	2	2
Перекрут придатків матки	2	2
Кіста яєчника	2	–
Сальпінгіт/сальпінгоофорит	3	–
Усього	9	4

чалася в 2 (15,39%) випадках, при флегмонозній формі – у 8 (61,54%) випадках, при гангренозній формі – у 2 (15,39%) випадках, при периапендикулярному абсцесі – в 1 (7,68%) випадку (рис. 4).

Форми запалення апендикса верифікувалися тільки з урахуванням морфологічного висновка, оскільки труднощі диференційної діагностики під час візуалізації макроскопічних змін ГА на тлі абдомінального синдрому, особливо на ранніх термінах патології, не завжди давали змогу чітко визначити ступінь і виразність цих змін. Крім того, при АГС враховували можливі складнощі диференційної діагностики та візуальні похибки визначення справжнього запалення апендикса поряд із його вторинними змінами на тлі гострих неспецифічних захворювань органів малого таза.

За даними збору гінекологічного анамнезу серед пацієнок з АГС, у 5 (38,46%) випадках спостерігалися різні порушення менструального циклу (опсо-, дис-, олігоменорея). У 2 (15,38%) пацієнок в анамнезі відмічалися функціональні кісти яєчників, а 1 (7,69%) пацієнтка-підліток вказала на перенесене раніше запальне захворювання внутрішніх статевих органів.

Серед дітей досліджуваної групи частіше (61,54%) зустрічались апоплексія яєчників і перекрут придатків матки (табл. 2).

За наведеними в таблиці 2 даними, домінуючим боком ураження був правий (69,23%), двобічне ураження не спостерігалось.

За даними інтраопераційних знахідок і відповідно до висновків патогістологічних досліджень, серед пацієнок з АГС первинне ураження апендикса запідозрено в 7 (53,85%) випадках, а переважне ураження придатків матки (некроз яєчників при їх перекрутах) – у 2 (15,38%) хворих. Вторинні зміни апендикса та придатків матки на тлі ідіопатичного пельвіоперитоніту відмічено в 4 (33,77%) випадках.

Для вивчення особливостей перебігу синдрому ендогенної інтоксикації (СЕІ) при ГА та АГС у дівчат проведено комплексний аналіз деяких кількісних і

Таблиця 3

Динаміка показників ендогенної інтоксикації організму в групах порівняння

Група хворих	Показники ендогенної інтоксикації організму					
	лейкоцитоз (10 ⁹ /л)		ШОЕ (мм/год)		СІЕІ (ум. од.)	
	госпіталізація	виписка	госпіталізація	виписка	госпіталізація	виписка
ГА (n=190)	12,48±0,68	11,95±0,24	16,0±0,51	15,5±0,55	4,64±0,14	2,73±0,11
АГС (n=13)	9,65±0,58	7,5±1,03	14,5±0,24	12,4±0,61	1,78±0,30	1,68±0,32
p	<0,05	<0,05	<0,05	<0,05	<0,05	<0,05

розрахункових гематологічних показників, зокрема, величин лейкоцитозу, ШОЕ та СІЕІ на момент госпіталізації та виписки зі стаціонару.

Слід зазначити, що загалом рівні всіх показників СІЕІ, які підлягали аналізу, на момент госпіталізації в дівчат з ГА були вищими, ніж у пацієнок з АГС. Цей факт може свідчити про більший період часу існування патологічного стану в цій групі хворих, протягом якого в організмі створюються виразніші деструктивні зміни, що супроводжуються значними інтоксикаційними подразненнями білого паростка кровотворення, як однієї з провідних дезінтоксикаційних систем організму. При цьому величини всіх гематологічних показників СІЕІ перевищували показники норми, середньо сумарно в 1,66 раза.

Доказом такого припущення щодо більшої глибини розвитку СІЕІ саме в дітей з ГА є рівень СІЕІ на момент госпіталізації, який був у 2,6 раза вищим, ніж у групі хворих з АГС, що може використовуватись як певний діагностичний критерій.

Стосовно динаміки параметрів показників СІЕІ на момент виписки пацієнок зі стаціонару, у групі дітей з ГА лейкоцитоз знизився в 1,04 раза, при цьому в 1,59 раза повільніше, ніж у групі хворих з АГС, а ШОЕ уповільнилось в 1,03 раза серед пацієнок з ГА, але в 1,2 раза менше, ніж у пацієнок з АГС, своєю чергою, величина СІЕІ в пацієнок із ГА на момент виписки зменшилася в 1,7 раза, що відповідно в 1,6 раза менше, ніж у дівчат з АГС (табл. 3).

Така динаміка змін показників СІЕІ в перерізі патологічних процесів засвідчує переважання виразності інтоксикації серед пацієнок із ГА на всіх етапах дослідження, без остаточної нормалізації їх величин на момент виписки. Деяко нижчі рівні ІЕ спостерігалися серед дітей з АГС, а динаміка їх нормалізації перевищувала таку порівняно з групою пацієнок із ГА, зокрема: лейкоцитозу – в 1,29 раза, ШОЕ – в 1,17 раза, СІЕІ – в 1,06 раза.

Усім пацієнткам групи дослідження проведено оперативне лікування, обсяг якого в кожному конкретному випадку визначався операційними знахідками та поширеністю патологічного процесу. Більшість (61,58%) оперативних втручань виконано

лапароскопічно, із дотриманням принципів максимально органозберігаючих технік (апендектомія, деторсія органа, зупинка кровотечі, вилучення кіст, санація черевної порожнини, а за необхідності, дренажування порожнини малого таза). Лише у 2 (15,38%) випадках проведено видалення придатків матки при їх перекруті, за умов їх явного некрозу в разі тривалості захворювання понад 72 години.

У ранньому післяопераційному періоді всі пацієнтки групи дослідження отримали курс антибактеріальної терапії відповідно до результатів мікробіологічного дослідження перитонеальної рідини, що дало змогу припустити, що етіологічними агентами запалення при поєднаній апендикулярно-генітальній патології були асоціації умовно патогенних аеробно-анаеробних мікроорганізмів, які колонізують ШКТ, шкіру, сечову та статеву системи тощо. Орієнтовно, при апендикулярній формі АГС переважала *E. coli* (53,85%), при генітальній формі – *St. aureus* (15,38%), а при ідіопатичній – *St. Epidermitis*, *Ps. aeruginosa* та *Enterobacter cloacae* (33,77%).

У 11 (85,46%) пацієнок з ускладненим перебігом деструктивних форм ГА для попередження можливих післяопераційних ускладнень проведено курс протиспайкової терапії (медикаментозний та фізіотерапевтичний).

На основі отриманого нами в процесі дослідження фактичного матеріалу та враховуючи існуючі у відкритому просторі мережі Інтернет напрацювання інших вітчизняних та зарубіжних дослідників, нами запропоновано практично орієнтовані класифікаційні ознаки поєднаної апендикулярно-генітальної патології, що наведені нижче.

Практично орієнтовані класифікаційні ознаки апендикулярно-генітального синдрому

I. За первинною локалізацією патологічного вогнища:

1. Апендикулярна форма (за частотою: гангренозно-перфоративний → апендикулярний

Оригінальні дослідження. Урологія та гінекологія

абсцес → гангренозний → апендикулярний інфільтрат → флегмонозний → катаральний).

2. Генітальна форма.
3. Поєднана форма.
4. Криптогенна (ідіопатична) форма.
5. Екстрагенітальна форма.
6. Невизначена форма.

II. За тривалістю перебігу:

1. Гострий АГС:
 - Сальпінгіт на тлі ГА.
 - Аднексит на тлі ГА.
 - Сальпінгоофорит на тлі перитоніту (первинного або вторинного).
 - Запалення придатків матки на тлі екстрагенітальної патології.
2. Хронічний АГС:
 - Запальні зміни придатків матки після апендектомії.
 - Запальні зміни придатків матки на тлі хронічного апендициту.

III. За етіологічним фактором:

1. Неспецифічний АГС (аеробно-анаеробна асоціація збудників запалення в черевній порожнині та органах малого таза).
2. Специфічний АГС (гонококи, хламідії, мікобактерії туберкульозу, віруси, грибки, найпростіші, мікст інфекції тощо).

IV. За можливим механізмом інфікування черевної порожнини:

1. Гематогенний шлях.
2. Генітальний (трансгенітальний) шлях.
3. Транслокаційний шлях:
 - прямиий – безпосередньо через пошкоджену кишкову стінку;
 - опосередкований – через лімфатичні вузли в кровоносне русло.

V. За провідними ускладненнями:

1. Апендикулярного походження.
2. Генітального походження.
3. Змішаного апендикулярно-генітального походження.
4. Невизначеного походження.

Враховуючи патогенетично обґрунтовані фактори розвитку патології, які брались до уваги під час розроблення практично орієнтованих класифікаційних ознак АГС та власний досвід, нами запропоновано діагностично-лікувальний алгоритм АГС у дівчат, вектор спрямування якого спрямовано на виявлення поєданого запалення апендикса та придатків матки в дівчат, які перебували на стаціонарному лікуванні за невідкладними показаннями, і який дає змогу обрати індивідуальну тактику ліку-

вання, визначити прогноз перебігу захворювання та попередити можливі ускладнення в післяопераційному періоді.

Для попередження ускладнень АГС при його оперативному розрішенні необхідно, на нашу думку, дотримуватись таких лікувально-профілактичних етапів, які потребують індивідуального визначення в кожному конкретному випадку:

I етап – передопераційний, під час якого потрібно якомога раніше визначити показання до оперативного лікування та підготувати до нього пацієнтку;

II етап – оперативне втручання. У сьогоdnішніх умовах розвитку медицини перевагу слід надавати лапароскопічним методам, у ході яких потрібно ретельно дослідити стан апендикса та маткових труб з яєчниками;

III етап – ранній післяопераційний період, який за найменшої можливості повинен будуватися на засадах Fast Track Surgery;

IV етап – пізній післяопераційний період, метою якого є подальше консервативне лікування АГС залежно від основного симптому шляхом симптоматичної та патогенетичної терапії.

Діагностичний пошук розпочинали зі збору та аналізу анамнестичних даних, завдяки яким вже на цьому етапі мали змогу запідозрити локалізацію первинного вогнища патологічного процесу. Для ГА характерним був поступовий початок (розвиток) больового синдрому, який мав періодичний характер, тоді як для гінекологічних нозологій притаманним був раптовий початок болю, що не змінювався протягом часу. Залежно від локалізації основного патологічного процесу, який призводить до подразнення больових рецепторів, важливо розрізнити три різновиди абдомінального болю (вісцеральний, парієтальний (соматичний) та іррадіюючий (віддзеркалюваний), кожний з яких може допомогти запідозрити конкретну патологію.

Наступним етапом діагностичного пошуку був огляд, який щодо гінекологічної патології виявляв характерні ознаки:

- порушення менструальної функції (гіпоменструальний синдром);
- наявність виділень зі статевих шляхів серозно-гнійного або гнійно-геморагічного характеру з неприємним запахом;
- болючість, збільшення матки та придатків, вкорочення склепінь піхви, які визначаються при пальпації;
- болючість передньої стінки прямої кишки при ректальному пальцьовому дослідженні, що співпадає з даними інших дослідників [16,21,26].

Серед інструментальних методів діагностики перевагу надавали методу УЗД, який дає змогу візуалізувати зміни внутрішніх органів черевної порожнини та малого таза, у тому числі:

- оцінити топографію внутрішніх органів;
- визначити вікові розміри внутрішніх органів;
- визначити та оцінити характер (запальний екссудат) вільної рідини в черевній порожнині;
- з'ясувати чіткість меж ендометрію і міометрію та зміни ехогенності шарів матки, ступінь відповідності товщини середнього М-ехо фази менструального циклу та його можливу асиметрію або витончення;
- наявність/відсутність внутрішньоматкових зрощень (синехій), додаткових утворень та їхню структуру, форму, параметри стінки (капсули) тощо.

У суперечливих клінічних випадках найінформативнішим інструментальним методом є діагностична лапароскопія, показанням для якої є необхідність проведення диференційної діагностики захворювань із клінічною картиною «гострого живота», для визначення подальшої лікувальної тактики.

У процесі виконання діагностичної лапароскопії є змога провести оцінку: топографії внутрішніх органів, стану тонкої та товстої кишки; наявність гриж і вад розвитку органів черевної порожнини; наявність і ступінь запалення стінки апендикса; зовнішнього вигляду маткових труб; наявність, характер і можливе джерело патологічного екссудату; тонус/ригідність стінок маткових труб; наявність/відсутність перитубарних злук тощо [13,19].

На блок-схемі наведено алгоритм діагностики АГС, який дає змогу підвищити якість диференційної діагностики синдрому «гострого живота», зменшити кількість досліджень, знизити навантаження на пацієнтку і скоротити термін перебування в стаціонарі, що є позитивною тенденцією як для дитини, так і для медичного закладу (рис. 5).

Отже, проведений аналіз фактичного матеріалу показав, що в більшості випадків АГС практично неможливо підтвердити одночасну участь у запальному процесі апендикса та придатків матки, а також визначити первинне вогнище запалення до оперативного втручання, оскільки клінічна картина цього стану поєднує ознаки, притаманні як для ГА, так і для запальних захворювань придатків матки. Важливо враховувати, що відсутність ознак запалення придатків матки при явній клінічній картині ГА, а також симптомів запалення апендикса при патології органів малого таза жодним чином не виключає факт їхньої участі в патологічному процесі в дівчат.

Підсумовуючи викладений матеріал, слід зазначити, що АГС продовжує посідати вагоме місце в

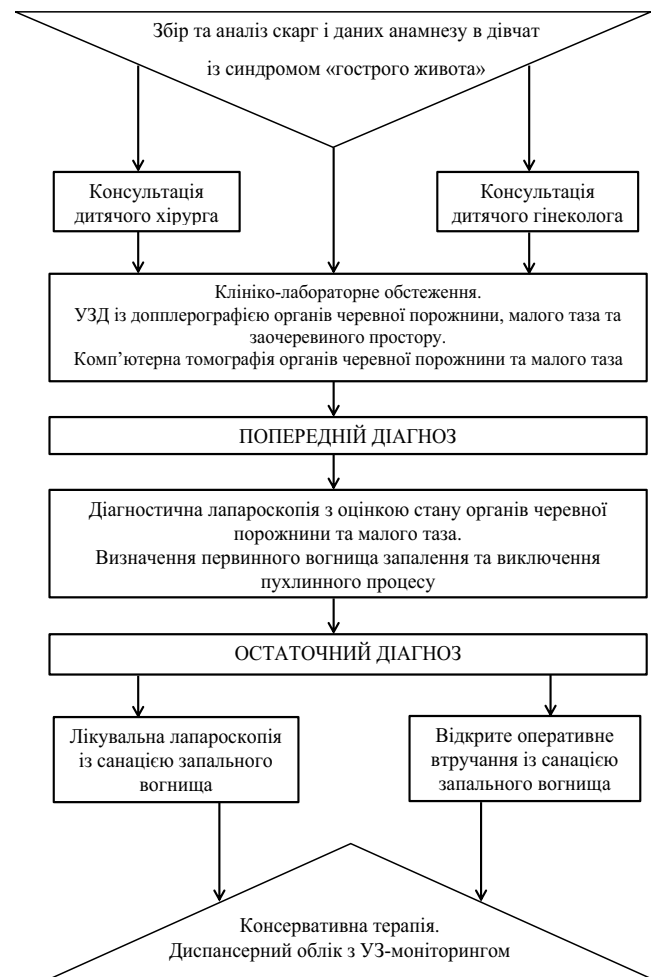

Рис. 5. Практично орієнтована покрокова діагностично-лікувальна блок-схема апендикулярно-генітального синдрому

структурі запальних захворювань органів черевної порожнини та малого таза, а будучи міждисциплінарною проблемою, у кожному конкретному випадку потребує співпраці дитячих хірургів і дитячих гінекологів на всіх етапах діагностики, лікування та реабілітації патології.

Висновки

З метою поліпшення якості та швидкості діагностування поєданого запалення апендикса та придатків матки, як структурних елементів синдрому «гострого живота», передопераційне обстеження пацієнток має бути мультидисциплінарним та обов'язково включати огляд дитячого хірурга, дитячого гінеколога та педіатра, з проведенням УЗД органів черевної порожнини, малого таза і заочеревинного простору. Частота АГС у дівчат становить у середньому 6,4% від загальної кількості пацієнток із синдромом «гострого живота». При хірургічній санації первинного вогнища запалення відносно придатків матки тактика повинна бути максимально

Оригінальні дослідження. Урологія та гінекологія

органозберігаючою із широким застосуванням лапароскопічних методик для обов'язкової візуальної оцінки органів черевної порожнини та малого таза. Пацієнтки, які перенесли оперативне лікування з приводу ГА в поєднанні із захворюваннями придатків матки, мають становити окрему диспансерну групу, у якій рекомендовано проведення профілактичних оглядів 1 раз на 3 місяці протягом першого післяопераційного року, а в подальшому – 1 раз на 6 місяців до моменту переведення пацієнтки до дорослого лікувально-профілактичного закладу.

Автори заявляють про відсутність конфлікту інтересів.

References/Література

- Adamian LV, Sibirskaia EV, Sharkov SM, Medvedeva AO. (2019). «Ostryi zhivot» u devochek-podrostkov. osobennosti differentsialnoi diagnostiki. Detskaia khirurgiia. 23 (2): 86-90. [Адамян ЛВ, Сибирская ЕВ, Шарков СМ, Медведева АО. (2019). «Острый живот» у девочек-подростков. особенности дифференциальной диагностики. Детская хирургия. 23 (2): 86-90].
- Altchek A, Deligdisch L. (2009). Pediatric, adolescent and young adult gynecology. John Wiley & Sons: 516.
- Bufler P, Groß M, Uhlig NH. (2011). Chronische Bauchschmerzen bei Kindern und Jugendlichen. Dtsch Arztebl Int. 108 (17): 295-304.
- Dudarev VA, Maiseenko DA, Galaktionova MIu. (2016). Trudnosti differentsialnoi diagnostiki ginekologicheskoi i khirurgicheskoi patologii u devochek-podrostkov, nakhodiashchikhsia na lechenii v detskikh otdeleniakh mnogoprofilnoi bolnitsy. Mat i ditia v Kuzbasse. 4: 36-39. [Дударев ВА, Маисеенко ДА, Галактионова МЮ. (2016). Трудности дифференциальной диагностики гинекологической и хирургической патологии у девочек-подростков, находящихся на лечении в детских отделениях многопрофильной больницы. Мать и дитя в Кузбассе. 4: 36-39].
- Fatkina OA, Sibirskaia EV, Poddubnyy IV, Glybina TM. (2014). Algoritm obsledovaniya i lecheniya devochek s appendikulyarno-genitalnym sindromom. Problemy reproduktivnoi meditsiny. 20 (1): 33-40. [Фаткина ОА, Сибирская ЕВ, Поддубный ИВ, Глыбина ТМ. (2014). Алгоритм обследования и лечения девочек с аппендикулярно-генитальным синдромом. Проблемы репродукции. 20 (1): 33-40].
- Fedorov KK. (2004). Pervichnyy peritonit u detey. Vyulleten sibirskoy meditsiny. 3 (2): 47-56. [Федоров КК. (2004). Первичный перитонит у детей. Бюллетень сибирской медицины. 3 (2): 47-56].
- Fine RL, Vieira SM, Gilmore MS, Krieger MA. (2020). Mechanisms and consequences of gut commensal translocation in chronic diseases. Gut Microbes. 11 (2): 217-230.
- Garces A, Perez W, Harrison MS, Hwang KS, Nolen TL, Goldenberg RL et al. (2020). Association of parity with birthweight and neonatal death in five sites: The Global Network's Maternal Newborn Health Registry study. Reproductive Health. 17 (3): 1-7.
- Gerasimova TV, Gopchuk EN. (2017). Appendicular-genital syndrome in pediatric gynecology. Health of woman. 7 (123): 11-13. [Герасимова ТВ, Гопчук ОМ. (2017). Аппендикулярно-генитальный синдром у дитячої гінекології. Здоров'я жінки. 7 (123): 11-13]. doi: 10.15574/HW.2017.123.11.
- Horbatiuk OM. (2016). Khirurhichna taktyka pry hostromu apendykulyarno-genitalnomu syndromi u divchat. Akusherstvo. Hinekologhiia. Henetyka. 1: 49-51. [Горбатьюк ОМ. (2016). Хірургічна тактика при гострому апендикулярно-генітальному синдрому у дівчат. Акушерство. Гінекологія. Генетика. 1: 49-51].
- Iakovleva EB, Loskutova OV, Ruaenko II. (2011). Ostryi zhivot v ginekologii podrostkov (differentsialnaia diagnostika). Meditsina neotlozhnykh sostoianii. 6 (37): 94-97. [Яковлева ЭБ, Лоскутова ОВ, Руаенко ИИ. (2011). Острый живот в гинекологии подростков (дифференциальная диагностика). Медицина неотложных состояний. 6 (37): 94-97].
- Iurasov IV, Pestrikova TIu. (2013). Vospalitelnye zabolevaniia organov malogo taza: sovremennye aspekty taktiki. Dalnevostochnyi meditsinskii zhurnal. 1: 130-133. [Юрасов, ИВ, Пестрикова ТЮ. (2013). Воспалительные заболевания органов малого таза: современные аспекты тактики. Дальневосточный медицинский журнал. 1: 130-133].
- Kartal T, Birge O. (2020). Bilateral torsion of fallopian tubes with bilateral hydrosalpinx: a case report. Journal of medical case reports. 14 (1): 1-4.
- Kazmi Z, Gupta S, Dobson M. (2016). Suggested spontaneous resolution of possible paediatric hydrosalpinx: a case report with discussion. Gynecological Surgery. 13 (1): 43-48.
- Kielly M, Jamieson MA. (2014). Pelvic inflammatory disease in virginal adolescent females without tubo-ovarian abscess. Journal of Pediatric and Adolescent Gynecology. 27 (1): e5-e7.
- Kleinman RE, Goulet OJ, Mieli-Vergani G, Sanderson IR, Sherman PM, Shneider BL. (2008). Walker's Pediatric Gastrointestinal Disease: Physiology, Diagnosis, Management, BC Decker INC: Hamilton.
- Kouzu K, Tsujimoto H, Kishi Y, Ueno H, Shinomiya N. (2022). Bacterial Translocation in Gastrointestinal Cancers and Cancer Treatment. Biomedicines. 10 (2): 380.
- Malkov IS. (2011). Zabolevaniia, simuliruiushchie ostryi zhivot. Prakticheskai meditsina. 48: 7-11. [Малков ИС. (2011). Заболевания, имитирующие острый живот. Практическая медицина. 48: 7-11].
- Monga J, Dwarakanath L, Chandran H. (2007). Laparoscopic salpingectomy for hydrosalpinx in adolescent females - a report of two cases. Gynecological Surgery. 4 (4): 309-311.
- Nagpal R, Yadav H. (2017). Bacterial translocation from the gut to the distant organs: an overview. Annals of Nutrition and Metabolism. 71 (1): 11-16.
- Petlakh VI, Konovalov AK, Konstantinova IN, Sergeev AV, Beliaeva OA, Okulov EA. (2012). Lechebno-diagnosticheskiy algoritm pri abdominalnom bolevom sindrome u devochek. Rossiiskii vestnik detskoj khirurgii, anesteziologii i reanimatologii. 2 (1): 65-71. [Петлах ВИ, Коновалов АК, Константинова ИН, Сергеев АВ, Беляева ОА, Окулов ЕА. (2012). Лечебно-диагностический алгоритм при абдоминальном болевом синдроме у девочек. Российский вестник детской хирургии, анестезиологии и реаниматологии. 2 (1): 65-71].
- Poddubnyy IV, Fatkina OA, Glybina TM, Sibirskaia EV. (2013). Appendikulyarno-genitalnyy sindrom u devochek. Detskaia khirurgiia. 2: 45-51. [Поддубный ИВ, Фаткина ОА, Глыбина ТМ, Сибирская ЕВ. (2013). Аппендикулярно-генитальный синдром у девочек. Детская хирургия. 2: 45-51].
- Podoprigrora GIE, Kafarskaya LI, Baynov NA, Shkaporov AN. (2015). Bacterial translocation from intestine: microbiological, immunological and pathophysiological aspects. Annals of the Russian academy of medical sciences. 70 (6): 640-650.
- Proniaiev DV, Riabiy SI, Yemelianenko NR. (2020). Porivnialni morfometrichni kharakterystyky kruhlykh zviazok matky dvoikh viddalenykh u chasi hrup plodiv. Bukovynskiy medychnyi visnyk. 24; 3 (95): 80-86. [Проняев ДВ, Рябий СІ, Ємельяненко НР. (2020). Порівняльні морфометричні характеристики круглих зв'язок матки двох віддалених у часі груп плодів. Буковинський медичний вісник. 24; 3 (95): 80-86].
- Schlossberg D. (2008). Clinical infectious disease. Cambridge University Press.
- Sibirskaia EV, Adamian LV, Iatsyk SP, Geraskina SG. (2015). Abdominalnyi bolevoi sindrom u devochek pri opukholiakh i opukholevid-

- nykh obrazovaniakh pridatkov matki. Rossiiskii pediatricheskii zhurnal. 18 (3): 54-59. [Сибирская ЕВ, Адамян ЛВ, Яцык СП, Герасьякина СГ. (2015). Абдоминальный болевой синдром у девочек при опухолях и опухолевидных образованиях придатков матки. Российский педиатрический журнал. 18 (3): 54-59].
27. Strashok LA, Buznytska OV. (2021). Anthropometric characteristics of adolescents with signs of metabolic syndrome. Modern Pediatrics. Ukraine. 5 (117): 35-40. [Страшок ЛА, Бузницька ОВ. (2021). Антропометрична характеристика підлітків з ознаками метаболічного синдрому. Сучасна педіатрія. Україна. 5 (117): 35-40]. doi: 10.15574/SP.2021.117.35.
 28. Tomnyuk ND, Ryabkov IA, Zhigo PT, Tsibul'skiy YuA, Danilina EP. (2004). Appedikulyarno-genitalnyy sindrom v neotlozhnoy khirurgii. Skoraya meditsinskaya pomoshch. 5 (3): 55-56. [Томнюк НД, Рябков ИА, Жиго ПТ, Цибульский ЮА, Данилина ЕП. (2004). Аппедикулярно-генитальный синдром в неотложной хирургии. Скорая медицинская помощь. 5 (3): 55-56].
 29. Tutchkina IO, Pylypenko NS. (2022). Reproductive potential assesment of adolescent girls with gynecological pathology, born low to gestational weight. Modern Pediatrics. Ukraine. 1 (121): 42-48. [Тучкіна ІО, Пилипенко НС. (2022). Оцінка репродуктивного потенціалу дівчаток-підлітків із гінекологічною патологією, народжених із дефіцитом маси тіла. Сучасна педіатрія. Україна. 1 (121): 42-48]. doi: 10.15574/SP.2022.121.42.
 30. Uvarova EV. (2009). Detskaya i podrostkovaya ginekologiya. V.: Littera: 384. [Уварова ЕВ. (2009). Детская и подростковая гинекология. М.: Литтерра: 384].
 31. Vakulchuk VG, Statskevich SYu, Polityko DD. (2019). Analysis of the results of using the Pediatric Appendicitis Score in the differential diagnosis of abdominal pain in children aged 5-17 years. Paediatric surgery. Ukraine. 2 (63): 23-28. [Вакульчик ВГ, Стацкевич СЮ, Политыко ДД. (2019). Анализ результатов применения Pediatric Appendicitis Score в дифференциальной диагностике болей в животе у детей в возрасте 5-17 лет. Хирургия дитячого віку. 2 (63): 23-28].
 32. Volf AS, Mittag YuE. (2004). Atlas detskoy i podrostkovoy ginekologii. Geotar-med.
 33. Vovk IB. (2011). Hinekologhiia dytiachoho i pidlitkovoho viku. Za red. IB Vovk, YuP Vdovychenka, OM Yuzka. Kyiv. [Вовк ІБ. (2011). Гінекологія дитячого і підліткового віку. За ред. І.Б. Вовк, Ю.П. Вдовиченка, О.М. Юзька. Київ].
 34. Wiesenfeld HC, Hillier SL, Meyn LA, Amortegui AJ, Sweet RL. (2012). Subclinical pelvic inflammatory disease and infertility. Obstetrics & Gynecology. 120 (1): 37-43.

Відомості про авторів:

Коробко Юрій Євгенійович – аспірант каф. дитячої хірургії Вінницького НМУ імені М.І. Пирогова. Адреса: м. Вінниця, вул. Пирогова, буд. 56. <https://orcid.org/0000-0002-3299-878X>.

Коноплицький Віктор Сергійович – д.мед.н., проф., зав. каф. дитячої хірургії Вінницького НМУ імені М.І. Пирогова. Адреса: м. Вінниця, вул. Пирогова, буд. 56. <https://orcid.org/0000-0001-9525-1547>.

Стаття надійшла до редакції 07.09.2022 р., прийнята до друку 15.12.2022 р.