

ISSN 1816-031X

VINNYTSIA NATIONAL PYROGOV MEMORIAL
MEDICAL UNIVERSITY

BIOMEDICAL AND BIOSOCIAL ANTHROPOLOGY

SCIENTIFIC JOURNAL
№26 2016

BIOMEDICAL AND BIOSOCIAL ANTHROPOLOGY

Official Journal of the International Academy of Integrative Anthropology

Founded by the International Academy of Integrative Anthropology and Vinnytsia National Pyrogov

Memorial Medical University in 2003

Періодичність виходу журналу 2 рази на рік

№ 26, 2016

Фахове наукове видання України у галузі медичних наук

Згідно переліку наукових фахових видань України, затвердженого наказом МОН України № 1328 від 21.12.2015 р. (додаток 8)

Фахове наукове видання України у галузі біологічних наук (за групами спеціальностей 14.01.00-14.03.00)

Згідно переліку наукових фахових видань України, затвердженого Наказом МОН України №747 від 13.07.2015 р. (додаток 17)

Editor-in-chief – *Moroz V.M. (Vinnytsia)*
First assistant editor – *Serheta I.V. (Vinnytsia)*
Secretary – *Datsenko G.V. (Vinnytsia)*

Editorial board:

Aleksina L.A. (Saint-Petersburg), Vasilenko D.A. (Kyiv), Volkov K.S. (Ternopil), Gunas I.V. (Vinnytsia), Guminskiy Yu.I. (Vinnytsia), Dgebuadze M.A. (Tbilisi), Karimov M.K. (Hudzhand), Kirilenko V.A. (Vinnytsia), Kornetov N.A. (Tomsk), Kostyuk G.Ya. (Vinnytsia), Krivko Yu.Ya. (Lviv), Maslovskiy S.Yu. (Kharkiv), Mostoviy Yu.M. (Vinnytsia), Nikolaev V.G. (Krasnoyarsk), Petrushenko V.V. (Vinnytsia), Pogoriliy V.V. (Vinnytsia), Sarafinyuk L.A. (Vinnytsia), Stechenko L.O. (Kyiv), Tegako L.I. (Minsk), Halberg F. (Minneapolis), Chaikovsky Yu.B. (Kyiv), Cherkasov V.G. (Kyiv), Shepitko V.I. (Poltava), Shutz Yu. (Munster), Yacenko V.P. (Kyiv)

Editorial council:

Kostinskiy G.B. (Kyiv), Nikityuk D.B. (Moscow), Masna Z.Z. (Lviv), Mnihovich M.V. (Moscow), Pishak V.P. (Chernivci), Puchlik B.M. (Vinnytsia), Sak N.M. (Kharkiv), Talko V.I. (Kyiv), Topka E.G. (Dnipropetrovsk), Piskun R. P. (Vinnytsia), Furman Yu.M. (Vinnytsia)

Адреса редакції та видавця:
вул. Пирогова, 56,
м.Вінниця-18, Україна, 21018
Тел.: +38 (0432) 439411
Факс.: +38 (0432) 465530
E-mail: datsenko@vnmv.vinnica.ua

Address editors and publisher:
Pyrogov Str. 56,
Vinnytsia, Ukraine - 21018
Tel.: +38 (0432) 439411
Fax: +38 (0432) 465530
E-mail: datsenko@vnmv.vinnica.ua

Технічний редактор Л.О. Клопотівська
Художній редактор Л.М. Слободянюк
Технічний редактор О.П. Віштак

Здано до набору 11.04.2016 р. Підписано до друку 29.04.2016 р.
Затверджено Вченою Радою ВНМУ ім. М.І. Пирогова, протокол №10 від 28.04.16 р.
Формат 84x120 1/16. Друк офсетний. Замовлення № 164. Тираж 600.

Вінниця. Друкарня ВНМУ, Пирогова, 56

© Вінницький національний медичний університет ім. М.І.Пирогова, (м.Вінниця), 2011
Biomedical and Biosocial Anthropology
Рецензуемий журнал
Свідоцтво про державну реєстрацію КВ №7902 від 18.09.2003

- Маєвський О. Є., Сікора В. З., Гненна В. О., Шаюк А.В. Зв'язки сонографічних параметрів щитоподібної залози з показниками будови й розмірів тіла здорових чоловіків і жінок до 25 років 57
- Гридіна Т.Л., Радкевич К.В., Кольцова І.Г., Федчук А.С.2, Лоцицький В.П., Басок С.С., Артеменко А.Г., Кузьмін В.Є. Виявлення протівірусної активності похідних бензодіазолів щодо збудників грипу 61
- Вастьянов Р.С., Стрельникова Ю.С. Підсилення протисудомної дії леветирацетаму застосуванням рекомбінантного антагоністу інтерлейкін-1 рецепторів при експериментальному хронічному судомному синдромі 65
- Чаплик-Чижо І.О. Моделювання за допомогою дискримінантного аналізу можливості захворювання на підермії чоловіків і жінок залежно від особливостей будови та розмірів тіла 68
- Дяченко В.Ф., Марющенко А.М., Чигиринська Н.А., Куцай Н.М. Ефективність дії комбінацій препаратів з групи фторхінолонів з іншими антибіотиками на полірезистентні штами синьогнійної палички та ентеробактерій 71
- Голубнича В.М., Трофименко Я.В., Калінкевич О.В., Корнієнко В.В., Скляр А.М. Антибактеріальна дія комплексних препаратів на основі хітозану та наночастинок міді 74
- Гураль А.Р., Панас М.А., Корнійчук О.П. Вплив нестероїдного протизапального препарату напроксену на мікрофлору кишечника в експерименті 76
- Іванова М.О. Характер мікрофлори порожнини рота у хворих з неускладненими переломами нижньої щелепи 79
- Кременчуцький Г.Н., Бурмистров К.С., Степанський Д.А., Кошева І.П., Батс А.К., Торопін В.Н. Септомакс - новий хлорввиделяючий дезинфікуючий препарат пролонгированного действия. Сравнительная оценка активности 82
- Бобир В.В., Понятовський В.А., Назарчук О.А., Дюжикова О.М., Ширококов В.П., Долінчук Л.В. Порівняльна чутливість культур клітин до клінічних ізолятів ентеровірусів 88
- Pryshlyak A.M., Reminetskyu V.Y., Stakhurska I.O., Shchur O.M. Some variants of blood supply and innervation of the gluteal and posterior femoral areas in fetus 92
- Ромашкіна О.А. Характеристика структурних особливостей нирок в умовах пригнічення функції щитоподібної залози 94
- Салій З.В. Морфометрична характеристика мікроциркуляторного русла у хворих з наслідками черепно-мозкової травми 98
- Majewskiy O.Ye., Sikora V.Z., Gnenna V.O., Shayuk A.V. Relations sonographic parameters of thyroid gland with indicators of structure and size of the body in healthy men and women up to 25 years 57
- Grydina T.L., Radkevich K.V., Koltsova I.G., Fedchuk A.S., Lozitsky V.P., Basok S.S., Artemenko A.G., Kuz'min V.E. Development antiviral activity of benzodiazols' derivatives against influenza 61
- Vastyanov R.S., Strelnikova Yu.S. Levetiracetam antiepileptic efficacy increasing using recombinant interleukin-1 receptors antagonist in conditions of experimental chronic convulsive syndrome 65
- Chaplyk-Chyzho I.O. Simulation using discriminant analysis capabilities pyogenic skin infections disease in men and women depending on the characteristics of structure and size of body 68
- Dyachenko V.F., Mariushchenko A.M., Chygyrynska N.A., Kutsay N.M. The effect of antimicrobial action of combination of fluoroquinolones with another antibiotics against poliantibiotics-resistant strains of pseudomonas aeruginosa and enterobacteriae 71
- Holubnycha V. M., Trofimenko Y.V., Kalinkevych O.V., Kornienko V.V., Sklyar A.M. Antibacterial action of chitosan and copper nanoparticles composites 74
- Hural A.R., Panas M.A., Korniyuchuk O.P. Influence of non-steroidal anti-inflammatory drug naproxen on the intestinal microflora in experiment 76
- Ivanova M.O. Feature of oral microflora in patients with uncomplicated fractures of the mandible 79
- Kremenchutskyy G., Burmistrov K., Stepanskyy D., Kosheva I., Bats A., Toropin V. Septomaks - new chlore singling out disinfectant prolonged action. Comparative evaluation of activity 82
- Bobyry V.V., Poniatovskyy V.A., Nazarchuk O.A., Djugikowa E.M., Shyrobokov V.P., Dolinchuk L.V. Comparative sensitivity of cell cultures to enteroviruses clinical isolates 88
- Prishlyak A.M., Remineckyy B.Y., Stakhurska I.O., Shchur O.M. Деякі варіанти кровопостачання та іннервації м'язів сідничної та задньої стегнової ділянок у плоді 92
- Romashkina O.A. Characteristic of kidneys structural peculiarities in the condition of thyroid gland function depression 94
- Salii Z. Morphometric characteristics of microvasculature by patients with traumatic brain injury consequences 98

CLINICAL ARTICLES

- Погорілій В.В., Сасюк А.І., Коноплицький В.С., Лойко Є.Є., Шульга Д.І. Віддалені результати лікування дітей з вродженою кілеподібною деформацією грудної клітки із застосуванням нерезекційної передньої торакопластики 103
- Шапринський В.О., Макаров В.М. Роль антибактеріальної терапії у лікуванні хворих з абсцесами печінки 107
- Pogoriliy V.V., Sasyuk A.I., KonoplitskyV.S., Loyko E.E., ShulgaD.I. Long-term results of treatment of children with pectus carinatum using unresection front thoracoplasty 103
- Shaprinskyj V.O., Makarov V.M. The role of antimicrobial therapy in the treatment of patients with liver abscess 107

© Погорілий В.В., Сасюк А.І., Коноплицький В.С., Лойко Є.Є., Шульга Д.І.*

УДК: 616.712-007.24-053.2-089

*Погорілий В.В., Сасюк А.І., Коноплицький В.С., Лойко Є.Є., Шульга Д.І.**

Вінницький національний медичний університет імені М.І. Пирогова, кафедра дитячої хірургії (вул. Пирогова, 56, м. Вінниця, 21018, Україна); *КЗ "Криворізька міська клінічна лікарня №8 ДОР" (вул. 23 Лютого, 55, м. Кривий Ріг, 50082, Україна)

ВІДДАЛЕНІ РЕЗУЛЬТАТИ ЛІКУВАННЯ ДІТЕЙ З ВРОДЖЕНОЮ КІЛЕПОДІБНОЮ ДЕФОРМАЦІЄЮ ГРУДНОЇ КЛІТКИ ІЗ ЗАСТОСУВАННЯМ НЕРЕЗЕКЦІЙНОЇ ПЕРЕДНЬОЇ ТОРАКОПЛАСТИКИ

Резюме. Для покращення результатів хірургічного лікування дітей з кілеподібною деформацією грудної клітки запропонований малоінвазивний нерезекційний спосіб передньої торакопластики. З 2009 по 2015 рік нами прооперовано 92 пацієнти з другим та третім ступенем кілеподібною деформації грудної клітки віком від 7 до 18 років. В усіх прооперованих дітей інтраопераційні ускладнення відсутні, отримані відмінні та добрі віддалені результати хірургічного лікування.

Ключові слова: кілеподібна деформація грудної клітки; діти; передня торакопластика; нерезекційний спосіб.

Вступ

Зростаюча поширеність вродженої кілеподібною деформації грудної клітки (8-22% усіх деформацій грудної клітки), функціональні зміни та супутні захворювання на рівні основних систем організму, косметичні та соціально-психологічні проблеми не лише дитини підліткового віку, але і у дорослих ставлять дане захворювання в ряд актуальних [8].

Консервативне лікування ВКДГК з використанням різних громіздких і важких компресійних пристроїв, котрі потребують постійної участі лікаря, тільки у 30% випадків призводять до зменшення ступеню деформації грудної клітки, крім того значний відсоток дітей відмовляються дотримуватись режиму використання вище зазначених пристроїв і не закінчують курс лікування [4,6], а ЛФК, масаж, плавання є лише етапом лікування який передує хірургічній корекції деформації грудної клітки [5].

Багаторічний досвід застосування класичних оперативних втручань, їх чисельних модифікацій та удосконалень засвідчив високу травматичність резекційних методів оперативного лікування вродженої кілеподібною деформації грудної клітки у дітей, важкість перебігу післяопераційного періоду, його ускладнень (12,8-31%) та рецидивів (7,05-15%), які в 3-10% випадків потребують повторних операцій [7,9].

Серед традиційних методик торакопластики для усунення кілеподібною деформації виконують резекцію тіла грудини [1] аж до тотального її видалення, що надзвичайно травматично, подовжує тривалість операції, збільшує крововтрату. Саме обширні резекції грудини порушують каркасність грудинно-реберного комплексу, при цьому втрачається захисна функція грудини [3].

Мета роботи - покращити результати хірургічного лікування дітей з вродженою кілеподібною деформацією грудної клітки, шляхом розробки малоінвазивного нерезекційного способу передньої торакопластики.

Матеріали та методи

З 2009 по 2015 роки нами прооперовано 92 дітей, із яких 31 дитина - в клініці дитячої хірургії Вінницького національного медичного університету імені М.І.Пирого-

гова та 61 дитина в умовах клініки дитячої пульмонології на торакальних ліжках КЗ "Криворізька міська клінічна лікарня №8". Хірургічну корекцію вродженої кілеподібною деформації грудної клітки проводили пацієнтам з другим та третім ступенем деформації, запропонованим нами малоінвазивним способом передньої торакопластики із застосуванням Т-подібною металеві пластина власної конструкції. Даний спосіб передбачає проведення розрізу довжиною до 4 сантиметрів по середній аксілярній лінії з обох сторін на рівні максимального випинання передньої грудної стінки. Потім за допомогою спеціального провідника над грудиною та ребрами формується тунель по якому проводиться металева корегуюча пластина. Передня грудна стінка повертається до правильного анатомічного положення, яке інтраопераційно визначається за допомогою маятникового кутоміру, та фіксується у даному відкорогованому стані металевою пластиною, яка кріпиться до ребер в обох аксілярних ділянках металевими лігатурами. Таким чином немає необхідності у проведенні розрізу на передній поверхні грудної клітки, мобілізації загрудинного простору, резекції грудини та ребер. Всі діти оперовані у віці від 7 до 18 років. Середній вік оперованих дітей становив 12,5 років. Серед прооперованих дітей було 78 хлопчиків та 14 дівчаток. У 18 (19,57%) дітей був діагностований другий ступінь деформації, серед них 15 хлопчиків та троє дівчаток. Інші 74 (80,43%) пацієнти мали вроджену кілеподібну деформацію грудної клітки третього ступеню: 63 хлопчики та 11 дівчаток. Симетричними деформації були у 29 (31,52%) дітей: у 22 хлопчиків та 7 дівчаток. У 63 (68,48%) пацієнтів виявлено асиметричний вид деформації: у 35 дітей асиметрична справа, у 28 дітей асиметрична зліва. Корегуюча пластина видалялася через 1-3 роки. Показами для видалення корегуючої пластина була в першу чергу досягнута корекція деформації, а також нормалізація показників серцево-судинної системи, та ШКТ у порівнянні з показниками перед оперативним втручанням. Оцінка отриманих результатів оперативної корекції ВКДГК у дітей проводилася за 4-ох бальною шка-

лою [2]. Відмінний результат - деформація усунена повністю, відсутня асиметрія грудної клітки, наявний нормотрофічний шкірний рубець. Добрий результат - деформація усунена повністю, відсутня асиметрія грудної клітки, наявний гіпертрофічний шкірний рубець. Задовільний результат - наявна помірна асиметрія грудної клітки та гіпертрофічний шкірний рубець. Незадовільний результат - рецидив кілеподібної деформації грудної клітки. Пацієнтам до- та після оперативного лікування проводили визначення кута відхилення груднини та пригрудинних ділянок за допомогою маятникового кутоміру, який встановлювали в наступних точках вимірювання: кут відхилення руків'я груднини; кут відхилення тіла груднини від рівня прикріплення другого ребра до груднини; кут відхилення тіла груднини від рівня прикріплення 3 ребра до груднини; кут відхилення тіла груднини від рівня прикріплення четвертого ребра до груднини; кут відхилення пригрудинних ділянок по правій та лівій пригрудинних лініях від другого ребра; кут відхилення пригрудинних ділянок по правій та лівій пригрудинних лініях від третього ребра. Показники маятникового кутоміра визначали в градусах.

Результати. Обговорення

Відмінний результат хірургічної корекції кілеподібної деформації грудної клітки був отриманий у 89 (96,74%) пацієнтів. Добрий результат отриманий у 3 (3,26%) дітей, оскільки у пізньому післяопераційному періоді виникла необхідність передчасного видалення металевої корегуючої пластини у двох пацієнтів, що було пов'язане з травмою в побуті. В обох випадках пацієнти отримали травму м'яких тканин грудної клітки в ділянці металевої корегуючої пластини, що призвело до прорізування пластини яку було необхідно видалити до закінчення терміну 18 місяців. У першому випадку пластини була видалена через 10 місяців, в іншому випадку - через 6 місяців. У обох пацієнтів деформація грудної клітки усунена. При проведенні контрольних оглядів із застосуванням кутометрії груднини та пригрудинних ділянок ознак рецидиву деформації не виявлено, передня стінка грудної клітки в обох випадках зберігає правильне анатомічне положення. Проте у місцях посттравматичного прорізування пластини сформувалися рубці, які дещо погіршують косметичний ефект оперативного втручання. В однієї дівчинки в місцях

Таблиця 1. Індекс кілеподібної деформації грудної клітки до та після операції.

| Групи дітей | Значення Ік |
|-------------------------------------|------------------|
| Ік у дітей до операції (n= 92) | 1,26587±0,082662 |
| Ік у дітей після операції ГК(n= 84) | 1,0025±0,01122 |
| p | <0.005 |

післяопераційних ран сформувалися гіпертрофічні рубці. До ранніх післяопераційних ускладнень можна віднести випадок реактивного серозного плевриту, який не потребував пункцій та був усунений консервативно.

З метою контролю корекції кілеподібної деформації пацієнтам проводилося визначення індексу кілеподібної деформації до оперативної корекції та після неї (табл. 1). Даний показник після оперативної корекції у всіх пацієнтів набував нормальних значень. Також усім оперованим дітям до та після операції було проведено визначення кута відхилення груднини та пригрудинних ділянок за допомогою маятникового кутоміру. Значення кутометрії у всіх точках вимірювання представлені в таблиці 2. Кутометрію груднини та пригрудинних ділянок проводили і у пізньому післяопераційному періоді з метою контролю ефективності оперативної корекції кілеподібної деформації грудної клітки та для оцінки віддалених результатів лікування. Приводимо клінічний приклад використання нерезекційної передньої торакопластики при корекції вродженої кілеподібної деформації грудної клітки.

Приклад. Пацієнт Б., 16 років (рис. 1). Діагноз: вроджена асиметрична зліва, кілеподібна деформація грудної клітки III-го ступеню, реберно-грудинний тип, ротавана груднина, неправильна форма, стадія субкомпенсації. Синдром Марфана, аномалія правої підключичної артерії, дистальний рефлюкс-езофагіт.

Дитині проведена кутометрія за допомогою маятникового кутоміру Показники кутометрії до оперативної корекції: 1 - кут відхилення руків'я груднини склав 30°; 2 - кут відхилення тіла груднини від рівня прикріплення другого ребра до груднини склав 25°; 3 - кут відхилення тіла груднини від рівня прикріплення третього ребра до груднини склав 18°; 4 - кут відхилення тіла груднини від рівня прикріплення четвертого ребра до груднини склав 16°; 5 та 6 - кут відхилення пригрудинних ділянок по правій та лівій пригрудинних лініях від другого ребра склали 28° та 27° відповідно; 5 та 6 - кут відхилення

Таблиця 2. Результати кутометрії груднини та пригрудинних ділянок до та після оперативної корекції (у градусах).

| | Точки вимірювання | | | | | | | |
|--|-------------------|-------------|-------------|-------------|-------------|-------------|-------------|-------------|
| | 1 | 2 | 3 | 4 | 5а | 5 | 6а | 6 |
| n | 20 | 26 | 29 | 29 | 24 | 31 | 23 | 27 |
| Середні показники значень до операції | 32,95±3,53 | 26,5±2,85 | 21,724±2,38 | 19,758±3,45 | 28,458±2,23 | 24,709±3,32 | 28,739±3,89 | 25,37±3,28 |
| Середні показники значень після операції | 23,05±0,62 | 13,769±0,42 | 8,310±0,29 | 7,068±0,27 | 15,583±0,35 | 11,322±0,31 | 16,304±0,36 | 12,185±0,28 |
| p | <0,005 | <0,005 | <0,005 | <0,005 | <0,005 | <0,005 | <0,005 | <0,005 |

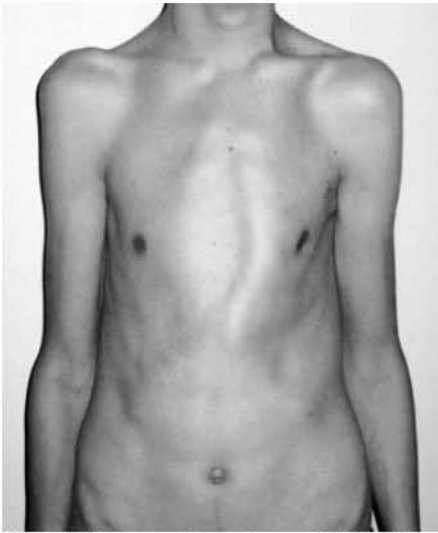


Рис. 1. Фотографія пацієнта Б. 16р. Історія хвороби №4718. Діагноз: вроджена асиметрична зліва, кілеподібна деформація грудної клітки III ступеню, реберно-грудинний тип, ротована грудина, неправильна форма, стадія субкомпенсації. Синдром Марфана, аномалія правої підключичної артерії, дистальний рефлюкс-езофагіт. Вигляд спереду (до операції).

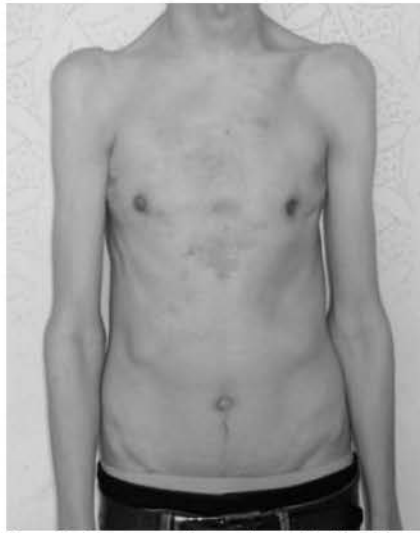

Рис. 2. Фотографія пацієнта Б. 16р. Історія хвороби №10971. Діагноз: вроджена асиметрична зліва, кілеподібна деформація грудної клітки III ступеню, реберно-грудинний тип, ротована грудина, неправильна форма, стадія субкомпенсації. Синдром Марфана, аномалія правої підключичної артерії, дистальний рефлюкс-езофагіт. Вигляд спереду (після операції).

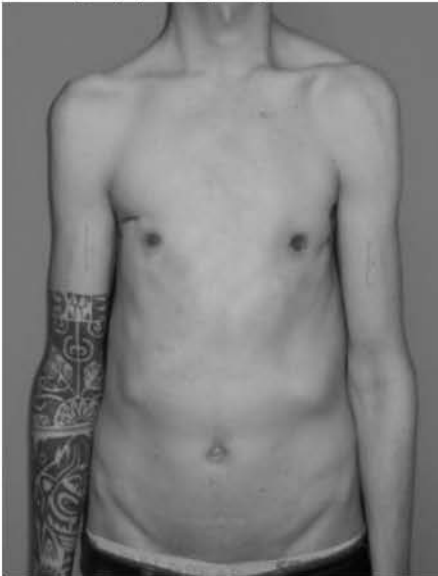


Рис. 3. Фотографія пацієнта Б. 20р. Діагноз: вроджена асиметрична зліва, кілеподібна деформація грудної клітки III ступеню, реберно-грудинний тип, ротована грудина, неправильна форма, стадія субкомпенсації. Синдром Марфана, аномалія правої підключичної артерії, дистальний рефлюкс-езофагіт. Вигляд спереду (через 4 р., після операції).

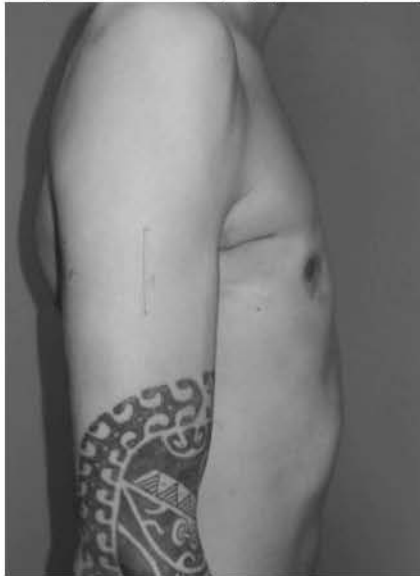

Рис. 4. Фотографія пацієнта Б. 20р. Діагноз: вроджена асиметрична зліва, кілеподібна деформація грудної клітки III ступеню, реберно-грудинний тип, ротована грудина, неправильна форма, стадія субкомпенсації. Синдром Марфана, аномалія правої підключичної артерії, дистальний рефлюкс-езофагіт. Вигляд збоку (через 4 р., після операції).

пригрудинних ділянок по правій та лівій пригрудинних лініях від третього ребра склали 23° та 22° відповідно. Індекс кілеподібної деформації до операції - 1,21.

Метод хірургічного лікування дітей з вродженою кілеподібною деформацією грудної клітки із застосуванням передньої торакопластики задовільно сприй-

Проведена ФГДС (від 11.04.11р.): рефлюкс-езофагіт. URE-HP тест-реакція - негативна.

06.05.11р. операція: нерезекційний спосіб передньої торакопластики двома титановими корегуючими пластинами. Деформація грудної клітки усунена. Екстубований на операційному столі. Гумові випускники видалені на 3 добу. Виписаний додому на 9 добу після операції. Зовнішній вигляд хворого після операції представлені на фото (рис. 2).

Хворого оглядали через 3, 6, 9, та 12 місяців після операції. Через 12 місяців після оперативної корекції показники кутометрії грудини та пригрудинних ділянок у кожній точці вимірювання склали: 1 - 11°; 2 - 9°; 3 - 2°; 4 - 2°; 5а та 6а - 12° та 12° відповідно; 5 та 6 - 10° та 11° відповідно. Індекс кілеподібної деформації після операції склав 1,0. Проведена ФГДС після оперативної корекції: без патологічних змін. URE-HP тест-реакція - негативна. Скарги відсутні, хворий задоволений станом передньої грудної стінки. Операцію з видалення титанової корегуючої пластини провели 10.11.12 р. Ускладнень не було. Виписаний із стаціонару на 3 добу після операції.

Через 2 роки після оперативної корекції показники кутометрії грудини та пригрудинних ділянок у кожній точці вимірювання склали: 1 - 14°; 2 - 11°; 3 - 3°; 4 - 2°; 5а та 6а - 13° та 12° відповідно; 5 та 6 - 12° та 11° відповідно.

Зовнішній вигляд пацієнта через 4 роки після оперативної корекції представлений на фотографіях (рис. 3, 4).

Через 4 роки після оперативної корекції показники кутометрії грудини та пригрудинних ділянок у кожній точці вимірювання склали: 1 - 10°; 2 - 9°; 3 - 1°; 4 - 1°; 5а та 6а - 12° та 12° відповідно; 5 та 6 - 10° та 11° відповідно.

мається у психологічному плані самими пацієнтами та їхніми батьками. Ефективність запропонованого методу підтверджується результатами рентгенологічного контролю, даними кутометрії груднини та пригрудинних ділянок в ранньому та пізньому післяопераційних періодах.

Висновки та перспективи подальших розробок

1. Хірургічна корекція кілеподібної деформації грудної клітки запропонованим методом передньої торакопластики із застосуванням Т-подібної титанової пла-

стини власної конструкції дозволило отримати відмінний результат у 96,74% та добрий у 3,26% випадків.

2. При застосуванні даної методики мініінвазивної корекції кілеподібної деформації грудної клітки у віддалені терміни спостереження протягом п'яти років рецидиви захворювання відсутні.

Перспектива подальших розробок полягає у можливості застосування даного методу для корекції інших видів деформацій грудної клітки, де присутній кілеподібний компонент зі збереженням лікувально-тактичних підходів мініінвазивності.

Список літератури

1. Кузнечихин Е.П. Хирургическое лечение детей с заболеваниями и деформациями опорно-двигательной системы /Е.П.Кузнечихин, Э.В. Ульрих.- М.: Медицина, 2004.- С.230-235.
2. Савчук М.О. Хирургическое лечение килевидной грудной клетки у детей: дис. ... канд. мед.н.: 14.01.19 /Савчук Михаил Олегович.- Москва, 2010.- 90с.
3. Хирургическая коррекция деформаций груной клетки у детей / В.В.Лашковский, Б.И.Мацкевич, П.А.Авдейчик [и др.] // ARSMEDICA.- 2013.- Т.2, №1-2, (69).- С.56-58.
4. Brace Compression for Treatment of Pectus Carinatum /J.Jung, S.H.Chung, J.K.Cho [et al.] //Korean J. Thorac. Cardiovasc. Surg.- 2012.- Vol.45.- P.396-400.
5. Chest wall anomalies: pectus excavatum and pectus carinatum /M.J.Goretsky, R.E.Kelly, D.Croitoru [et al.] //Adolesc. Med.- 2004.- Vol. 15.- P.455-471.
6. Effect of the compressive brace in pectus carinatum /S.Y.Lee, S.J.Lee, C.W.Jeon [et al.] //Eur. J. Cardiothorac.- 2008.- Vol.34(1).- P.146-149.
7. Martinez-Ferro M. Dynamic compression system for the correction of pectus carinatum /M.Martinez-Ferro, C.Fraire, S.Bernard //Semin. Pediatr. Surg.- 2008.- Vol.17(3).- P.194-200.
8. Pure Pectus Carinatum (Not Associated with Pectus Excavatum) Solved by MIRPC (Minimally Invasive Repair of Pectus Carinatum) Associated with Bilateral Mamarian Hypoplasia Solved by Bilateral Breast Implants / M.Ciurea, D.Ulmeanu, D.Popa [et al.] //Chirurgia.- 2014.- №1(109).- P.136-138.
9. Surgery for Recurrent Pectus Deformities /T.D.Luu, B.E.Kogon, S.D.Force [et al.] //Ann. Thorac. Surg.- 2009.- Vol.88.- P.1627-1631.

Погорельий В.В., Сасюк А.И., Коноплицкий В.С., Лойко Е.Е., Шульга Д.И.

ОТДАЛЕННЫЕ РЕЗУЛЬТАТЫ ЛЕЧЕНИЯ ДЕТЕЙ С ВРОЖДЕННОЙ КИЛЕВИДНОЙ ДЕФОРМАЦИЕЙ ГРУДНОЙ КЛЕТКИ С ПРИМЕНЕНИЕМ НЕРЕЗЕКЦИОННОЙ ПЕРЕДНЕЙ ТОРАКОПЛАСТИКИ

Резюме. Для улучшения результатов хирургического лечения детей с килевидной деформацией грудной клетки предложен малоинвазивный нерезекционный способ передней торакопластики. С 2009 по 2015 год нами прооперировано 92 пациента со второй и третьей степенью килевидной деформации грудной клетки в возрасте от 7 до 18 лет. У всех прооперированных детей интраоперационные осложнения отсутствуют, получены отличные и хорошие отдаленные результаты хирургического лечения.

Ключевые слова: килевидная деформация грудной клетки; дети; передняя торакопластика; нерезекционный способ.

Pogoriliy V.V., Sasyuk A.I., Konopliksky V.S., Loyko E.E., Shulga D.I.

LONG-TERM RESULTS OF TREATMENT OF CHILDREN WITH PECTUS CARINATUM USING UNRESECTION FRONT THORACOPLASTY

Summary. To improve the results of surgical treatment of children with pectus carinatum is suggested a less invasive unresection way of front thoracoplasty. From 2009 to 2015 we operated on 92 patients with second and third degree pectus carinatum in age from 7 to 18 years. All operated children obtained excellent and good long-term results of surgical treatment and it weren't observed any intraoperative complications.

Key words: pectus carinatum, children, unresection method, front thoracoplasty.

Рецензент - д.мед.н., проф. Фіщенко В.В.

Стаття надійшла до редакції: 23.11.2015 р.

Погорілій Василь Васильович - д. мед. н., професор кафедри дитячої хірургії ВНМУ ім. М.І. Пирогова; +38 097 594-77-46
Сасюк Анатолій Іванович - магістр медицини, очний аспірант кафедри дитячої хірургії ВНМУ ім. М.І. Пирогова; +38 098 222-50-04

Коноплицкий Віктор Сергійович - д. мед. н., доцент кафедри дитячої хірургії ВНМУ ім. М.І. Пирогова; +38 067 766-82-38

Лойко Євген Євгенович - к. мед.н., доцент кафедри дитячої хірургії ВНМУ ім. М.І. Пирогова; +38 067 424-88-57

Шульга Дмитро Іванович - к. мед.н., завідувач дитячим пульмонологічним відділенням з торакальними ліжками КЗ "Криворізька міська клінічна лікарня №8, ДОР"; +38 097 211-33-55