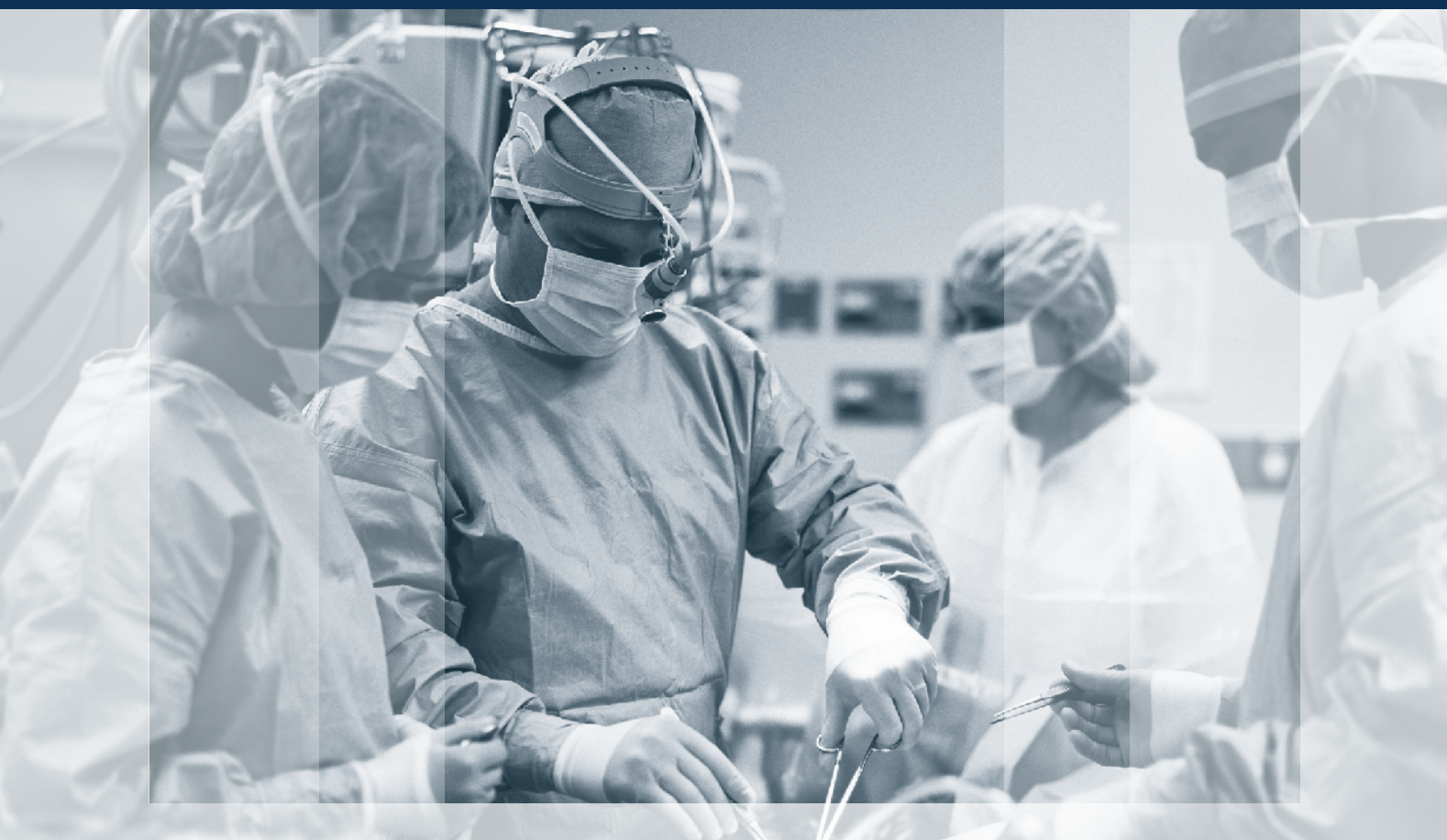



ХІРУРГІЯ ДИТЯЧОГО ВІКУ

PAEDIATRIC SURGERY. UKRAINE ^{4 (69)} 2020

Передплатний індекс 60162



Неонатальна хірургія стор. 7

Торокальна хірургія стор. 24

Колопроктологія стор. 37

Загальна хірургія стор. 51

Урологія та гінекологія стор. 63

Ортопедія стор. 67

Огляди стор. 86

Клінічний випадок стор. 90

ХІРУРГІЯ ДИТЯЧОГО ВІКУ

науково-практичний спеціалізований журнал

ХИРУРГИЯ ДЕТСКОГО ВОЗРАСТА

научно-практический специализированный журнал

ГОЛОВНИЙ РЕДАКТОР

Котенко О.Г., доктор мед. наук, професор, керівник Центру хірургії печінки та підшлункової залози (Київ, Україна)

ШЕФ-РЕДАКТОР

Толстанов О.К., доктор мед. наук, професор, проректор з навчально-педагогічної роботи НМАПО імені П.Л. Шупика (Київ, Україна)

Русак П.С., доктор мед. наук, професор кафедри дитячої хірургії НМАПО імені П.Л. Шупика, завідувач хірургічним відділенням №1 Житомирської обласної дитячої клінічної лікарні (Житомир, Україна)

РЕДАКЦІЙНА КОЛЕГІЯ

Аверін В.І. (Мінськ, Білорусь)

АльДжадалі А. (Альхобар, Саудівська Аравія)

Бабуч С.І. (Кишинів, Молдова)

Бензар І.М. (Київ, Україна)

Боднар О.Б. (Чернівці, Україна)

Вдовиченко Ю.П. (Київ, Україна)

Веселий С.В. (Лиман, Україна)

Вороненко Ю.В. (Київ, Україна)

Горбатюк О.М. (Київ, Україна)

Гудумак Є.М. (Кишинів, Молдова)

Данилов О.А. (Київ, Україна)

Дігтяр В.А. (Дніпро, Україна)

Дубровін О.Г. (Київ, Україна)

Ємець І.М. (Київ, Україна)

Запорожан С.Й. (Тернопіль, Україна)

Йокіч Р. (Новий Сад, Сербія)

Калічинський П. (Варшава, Польща)

Капуллер В. (Єрусалим, Ізраїль)

Ковальчук В.І. (Гродно, Білорусь)

Козинець Г.П. (Київ, Україна)

Коноплицький В.С. (Вінниця, Україна)

Косаковський А.Л. (Київ, Україна)

Кривченя Д.Ю. (Київ, Україна)

Ксьонз І.В. (Полтава, Україна)

Левицький А.Ф. (Київ, Україна)

Ліма М. (Болонья, Італія)

Лопез М. (Барселона, Іспанія)

Лосев О.О. (Одеса, Україна)

Мюнтер Х. (Лондон, Великобританія)

Наконечний А.Й. (Львів, Україна)

Патковський Д. (Вроцлав, Польща)

Переяслов А.А. (Львів, Україна)

Петербурзький В.Ф. (Київ, Україна)

Петерсонс А. (Рига, Латвія)

Погорілий В.В. (Вінниця, Україна)

Притула В.П. (Київ, Україна)

Ротенберг С. (Денвер, США)

Руденко Н.М. (Київ, Україна)

Слепов О.К. (Київ, Україна)

Спахі О.В. (Запоріжжя, Україна)

Текюл С. (Анкара, Туреччина)

Усенко О.Ю. (Київ, Україна)

Фархат В. (Торонто, Канада)

Фофанов О.Д. (Івано-Франківськ, Україна)

Храпач В.В. (Київ, Україна)

Чаудерна П. (Гданськ, Польща)

Ченг В. (Пекін, Китай)

Черіан А. (Лондон, Великобританія)

Юркевич Б. (Варшава, Польща)

НАУКОВІ КОНСУЛЬТАНТИ

Боднар Б.М. (Чернівці, Україна)

Давиденко В.Б. (Харків, Україна)

Кукуруза Ю.П. (Вінниця, Україна)

Лазоришенець В.В. (Київ, Україна)

Макаров А.В. (Київ, Україна)

Момотов А.О. (Київ, Україна) – координатор групи

Ніколаєва Н.Г. (Одеса, Україна)

Сушко В.І. (Дніпро, Україна)

СЕКРЕТАРІАТ

Шевчук Д.В. (Житомир, Україна) – відповідальний секретар

Горелік В.В. (Київ, Україна)

Доманський О.Б. (Київ, Україна)

Мельниченко М.Г. (Одеса, Україна)

Пonomаренко О.П. (Київ, Україна)

Рибальченко В.Ф. (Київ, Україна)

Талько М.О. (Київ, Україна)

Чаварга М.І. (Ужгород, Україна)

Чеканов Д.Ю. (Миколаїв, Україна)

Видавець ТОВ «Група компаній «Мед Експерт»

Свідоцтво про державну реєстрацію ЗМІ

КВ № 22500-12400ПР від 13.01.2017 р.

Видається з 2003 р.

Періодичність виходу — 4 рази на рік

Наказом МОН України №612 від 07.05.2019 р.

журнал «Хірургія дитячого віку» включено

до Переліку наукових фахових видань України,

категорія Б, в яких можуть публікуватися результати дисертаційних робіт на здобуття наукових фахових ступенів доктора і кандидата наук

Затверджено Вченою радою Національної

медичної академії післядипломної освіти

імені П.Л. Шупика Протокол №10 від 09.12.2020 р.

Підписано до друку 28.12.2020 р.

Журнал «Хірургія дитячого віку» реферується Інститутом проблем реєстрації інформації НАН України

Адреса для листування:

ТОВ «Група компаній Мед Експерт»,

«Хірургія дитячого віку»,

а/с 80, м. Київ-211, Україна, 04211

Тел./факс: +38 044 498-08-80

E-mail: pediatric.surgery.ukraine@gmail.com;

pediatr@med-expert.com.ua

<http://med-expert.com.ua/>

Формат 60x90/8. Папір офсетний.

Ум. друк. арк. 16. Обл.-вид. арк. 13,95.

Загальний наклад 1 000 прим.

Зам. 29.12/01 від 29.12.2020 р.

Надруковано з готових фотоформ у типографії

«Аврора-принт»,

м. Київ, вул. Причальна, 5, тел. +38 (044) 550-52-44

Свідоцтво суб'єкта видавничої справи:

A00 № 777897 від 06.07.2009 р.

Всі статті рецензовані. Повний або частковий

передрук або тиражування у будь-який спосіб

матеріалів, опублікованих у цьому виданні,

допускається лише за письмовим дозволом

редакції. Відповідальність за зміст рекламних

матеріалів несе рекламодавець.

Журнал «Хірургія дитячого віку» включений

у наукометричні, реферативні та пошукові бази

даних: **DOAJ, WorldCat, SIS, EuroPub, BASE, Index**

Copernicus International, Google Scholar, Cross-

Ref, Джерело. Статтям журналу присвоюється

DOI.

Увага! Здійснити передплату видання «Хірургія

дитячого віку» можна у будь-якому поштовому

відділенні України

Передплатний індекс **60162**

© Національна медична академія

післядипломної освіти імені П.Л. Шупика, 2020

© Всеукраїнська асоціація дитячих хірургів, 2020

© ТОВ «Група компаній «Мед Експерт», 2020

Київ 2020

Зміст

ОРИГІНАЛЬНІ ДОСЛІДЖЕННЯ. НЕОНАТАЛЬНА ХІРУРГІЯ

- 7 *Боднар О.Б., Ватаманеску Л.І., Боднар Б.М., Хома М.В., Рандюк Р.Ю., Charlorin P., Louima O., Pierre G.S., Peigne R., Maria A.G.*
Хірургічне лікування атрезії тонкої кишки новонароджених за умов різного післяопераційного супроводу
- 13 *Слепов О.К., О.П. Пономаренко, М.Ю. Мигур, Л.Ф. Слепова, О.П. Гладшико, Г.В. Голопана*
Правобічні природжені діафрагмальні грижі – досвід лікування центру неонатальної хірургії

ОРИГІНАЛЬНІ ДОСЛІДЖЕННЯ. ТОРАКАЛЬНА ХІРУРГІЯ

- 24 *Аксьончик М.Г., Мараховский К.Ю., Аверин В.И.*
Особенности течения и сравнительная характеристика гастроэзофагеальной рефлюксной болезни у пациентов детского возраста с атрезией пищевода после первичной пластики
- 30 *Мигаль І.І.*
Анестезіологічне забезпечення видалення корегуючої пластини після корекції лійкоподібної деформації грудної клітки за Nuss

ОРИГІНАЛЬНІ ДОСЛІДЖЕННЯ. КОЛОПРОКТОЛОГІЯ

- 37 *Прытула В.П., Кривченя Д.Ю., Сільченко М.І., Курташ О.О., Хуссейні С.Ф., Руденко Є.О.*
Ранні та віддалені результати після операції Soave-Boley при хірургічному лікуванні агангліозу кишечника у дітей
- 43 *Коноплицький В.С., Шавлюк Р.В.*
Чи безпечний емпіричний підхід до виконання доступу при хірургії пілонідалної хвороби у дітей?

ОРИГІНАЛЬНІ ДОСЛІДЖЕННЯ. ЗАГАЛЬНА ХІРУРГІЯ

- 51 *Боднар О.Б., Сокольник С.О., Ватаманеску Л.І., Рандюк Р.Ю., Боднар А.О.*
Використання шкірно-підшкірно-фасціальних ротаційних клаптів на живильній ніжці для закриття поверхневих дефектів у дітей
- 57 *Коноплицький В.С., Пасічник О.В., Мотигін В.В., Коробко Ю.Є.*
Методика визначення ступеня радикалізму видалення пігментних невусів шкіри у дітей

ОРИГІНАЛЬНІ ДОСЛІДЖЕННЯ. УРОЛОГІЯ ТА ГІНЕКОЛОГІЯ

- 63 *Atiqur Rahman, Rizwan Ahmad Khan, Syed Amjad Ali Rizvi, Shagufta Wahab*
Оцінка морфологічних особливостей неопущених яєчок і змін після орхіопексії: порівняльне дослідження

Content

ORIGINAL ARTICLES. NEONATAL SURGERY

- 7 *Bodnar O., Vatamanesku L., Bodnar B., Khoma M., Randiuk R., Charlorin P., Louima O., Pierre G.S., Peigne R., Maria A.G.*
Surgical treatment of the small intestine atresia under conditions of different postoperative follow-up
- 13 *Slieпов O., Ponomarenko O., Migur M., Slieпова L., Gladyshko O., Golopapa G.*
Right-sided congenital diaphragmatic hernia – the experience of the neonatal surgery center

ORIGINAL ARTICLES. THORACIC SURGERY

- 24 *Aksionchik M.G., Marakhouski K.Y., Averin V.I.*
Features of the course and comparative characteristics of gastroesophageal reflux disease in pediatric patients with esophageal atresia after primary repair
- 30 *Myhal I.I.*
The anesthesiologic management of bar removal after the Nuss procedure for repair of pectus excavatum

ORIGINAL ARTICLES. COLOPROCTOLOGY

- 37 *Prytula V.P., Krivchenya D. Yu, Silchenko M.I., Kurtash O.O., Hussaini S.F., Rudenko Ye.O.*
Early and long-term results after Soave-Boley operation as the surgical treatment of colon agangliosis in children
- 43 *Konoplitskiy V.S., Shavluk R.V.*
Is an empirical approach to performing access in pediatric surgery in children safe?

ORIGINAL ARTICLES. GENERAL SURGERY

- 51 *Bodnar O., Sokolnyk S., Vatamanesku S., Randiuk R., Bodnar A.*
Use of the cutaneous-subcutaneous-fascial rotational flap on nutrition branch for covering surface defects in children
- 57 *Konoplitskiy V.S., Pasechnyk O.V., Motygin V.V., Korobk Y.Ye., Tertyshna O.V.*
Method of determining the degree of radicalism removal of pigment skin nevi in children

ORIGINAL ARTICLES. UROLOGY AND GYNECOLOGY

- 63 *Atiqur Rahman, Rizwan Ahmad Khan, Syed Amjad Ali Rizvi, Shagufta Wahab*
A comparative study to evaluate the morphological features in undescended testes and changes following orchiopexy

**ОРИГІНАЛЬНІ ДОСЛІДЖЕННЯ.
ОРТОПЕДІЯ**

- 67 *Левицький А.Ф., Rogozinskyi V.O.,
Долянницький М.М.*
Гало-гравітаційна тракція при лікуванні
складних (>100°) сколіотичних деформацій
хребта в дітей: огляд клінічних випадків
- 72 *Данилов О.А., Shulga A.V.*
Оптимізація хірургічного лікування
ригідного плоскостопія у дітей з дисфункцією
сухожилия задньої большеберцової м'язи
- 81 *Голубенко О.О., Левицький А.Ф., Карабенюк О.В.*
Результати лікування вродженої клишоногості
після реконструктивних втручань у дітей

ОГЛЯДИ

- 86 *Переяслов А.А.*
Огляд теорій патогенезу гастрошизису

КЛІНІЧНИЙ ВИПАДОК

- 90 *Опанасенко М.С., Леванда Л.І., Терешкович О.В.,
Ліскіна І.В., Конік Б.М., Загаба Л.М.,
Шамрай М.Ю., Білоконь С.М.*
VATS-резекція нижньої долі лівої легені
як результат лікування віддаленого наслідку
перенесеної аспірації стороннього тіла в
дихальні шляхи дитини: клінічний випадок

**ORIGINAL ARTICLES.
ORTHOPEDICS**

- 67 *Levytskyi A.F., Rogozinskyi V.A.,
Dolianytskyi M.M.*
Halo-gravity traction in the treatment of complex
(>100°) scoliotic deformities of the spine in children:
a review of clinical cases
- 72 *Danilov O.A., Shulga A.V.*
Optimization of surgical treatment of rigid flat feet
in children with posterior tibialis tendon
dysfunction
- 81 *Holubenko O., Levytskyi A., Karabenyuk O.*
Results of treatment of congenital clubfoot after soft
tissue release in children

REVIEWS

- 86 *Pereyaslov A.A.*
Review of the theories of gastroschisis pathogenesis

CLINICAL CASE

- 90 *Opanasenko M., Levanda L., Tereshkovich A.,
Liskina I., Konik B., Zagaba L., Shamrai M.,
Belokon S.*
VATS-resection of the lower lobe of the left lung
as a result of treatment of the long-term
consequences of postponed foreign body aspiration
in the child's airways: Clinical case

УВАГА!

Підписку (з кур'єрською доставкою) можна оформити на сайті підписного агентства

«АС-Медиа» web: www.smartpress.com.ua/

або за тел. 044-353-88-16, 044-500-05-06 – відділ продажів.

Підписний індекс журналу «ХІРУРГІЯ ДИТЯЧОГО ВІКУ» – **00842**.

Відкрито **передплату** журналу «ХІРУРГІЯ ДИТЯЧОГО ВІКУ»

у будь-якому поштовому відділенні.

Підписний індекс – **60162**.

Шановні колеги!

Вітаю з новорічними та різдвяними святами!

Нехай у 2021 році радість, щастя і надія наповнюють життя кожного, а золотисте сяяння сонячної фортуни охоплює потужний внутрішній потенціал, виводячи на шлях успіху й високих кар'єрних досягнень!

Перед вами – останній випуск у 2020 році. Це був непростий рік, однак, незважаючи на усі негаразди, журнал продовжив просування в царині міжнародного наукового простору.

Так, «Хірургія дитячого віку» увійшла до Всесвітнього каталогу WorldCat, науково-пошукових баз SIS, EuroPub. Ще одне свідчення визнання нашого журналу — реєстрація у науково-пошуковій базі DOAJ. Тепер анотації всіх статей, наведені англійською мовою, будуть представлені в багатьох електронних бібліотеках світу.

Запевнюю: редколегія та редакція журналу не зупиняться на досягнутому – попереду амбітні плани!

У черговому номері запропоновано широке коло проблемних питань дитячої хірургії. Звертаю увагу читачів на ряд статей, присвячених ортопедичному напрямку, в яких висвітлено результати лікування різних патологій у клініках України. Так, А.Ф. Левицький зі співавт. у статті «Гало-гравітаційна тракція в лікуванні складних сколіотичних деформацій хребта у дітей: огляд клінічних випадків» описують результати лікування надскладної патології, пов'язаної не тільки із соціальними проблемами, але й зі складністю самих оперативних втручань та реабілітаційного періоду. О.А. Данилов та А.В. Шульга в статті «Оптимізація хірургічного лікування плоскостопості у дітей з дисфункцією сухожилку заднього великогомілкового м'яза» висвітлюють тему використання нервових закінчень у стимуляції роботи м'язів, впроваджують новий підхід у лікуванні різних патологій, пов'язаних із нервовою дисфункцією.

У розділі неонатальної хірургії О.К. Слепов та співавт. (стаття «Правобічні природжені діафрагмальні грижі – досвід лікування центру неонатальної хірургії»), О.Б. Боднар та співавтори (стаття «Хірургічне лікування атрезії тонкої кишки новонароджених за умов різного післяопераційного супроводу»), а також А.А. Пе-



Dear Colleagues!

Happy New Year and Merry Christmas!

May joy, happiness and hope fill everyone's life in 2021, and golden radiance of fortune embrace powerful inner potential, leading to success and high career achievements!

This is the final issue in 2020. This year was not an easy one, however, despite all the hardships, our journal continued to advance in international scientific space.

Thus, «Paediatric Surgery. Ukraine» was included in the WorldCat catalog, SIS and EuroPub databases. Another proof of our journal

recognition is registration in the DOAJ scientific search database. Now the abstracts of all articles provided in English will be present in many electronic libraries of the world.

I assure you that the editorial board and editors of the journal will not stop there, since we have ambitious plans ahead!

This issue offers a wide range of problematic questions in pediatric surgery. I would like to draw the attention of readers to a number of articles on orthopedics, reflecting the results of treatment of various pathologies in clinics in Ukraine. Thus, A. Levytskyi et al. in the article «Halo-gravity traction in the treatment of complex (> 100°) scoliotic deformities of the spine in children: a review of clinical cases» describe the results of treatment of extremely complex pathology associated not only with social problems, but also with the complexity of the operational interventions and rehabilitation period. O. Danilov and A. Shulga in the article «Optimization of surgical treatment of rigid flat feet in children with posterior tibialis tendon dysfunction» highlight the use of nerve endings to stimulate muscle work, and introduce a new approach in the treatment of various pathologies associated with nervous dysfunction.

In the section of neonatal surgery, O. Slipev et al. (Article «Right-sided congenital diaphragmatic hernia – the experience of the neonatal surgery center»), O. Bodnar et al. (Article «Surgical treatment of the small intestine atresia under conditions of different postoperative follow-up»), as well as A. Pereyaslov (article «Review of the theories of gas-

УДК 616.5-003.829-089-053

В.С. Коноплицький, О.В. Пасічник, В.В. Мотигін, Ю.Є. Коробко, О.В. Тертишна

Методика визначення ступеня радикалізму видалення пігментних невусів шкіри у дітей

Вінницький національний медичний університет імені М. І. Пирогова, Україна

Paediatric surgery.Ukraine.2020.4(69):57-62; DOI 10.15574/PS.2020.69.57

For citation: Konoplitskiy VS, Pasechnyk OV, Motygin VV, Korobk YYe, Tertyshna OV et al. (2020). Method of determining the degree of radicalism removal of pigment skin nevi in children. Paediatric Surgery.Ukraine. 4(69):57-62; DOI 10.15574/PS.2020.69.57

Невуси – доброякісні пухлини меланоцитарного генезу. Вроджені меланоцитарні невуси виявляються при народженні або безпосередньо після народження дитини (1% малюків). Невусні клітини простих невусів можуть розповсюджуватись в глибокі відділи дерми. Тому при звичайному методі видалення іноді продовжується ріст неповністю видалених невусних клітин. При цьому на місці рубця з'являється невелике пігментне вогнище. Ці вогнища зазвичай відповідають гістологічній будові первинного невусу без будь-яких ознак малігнізації. У роботі представлений аналіз хірургічних підходів до лікування пігментних невусів шкіри. Із урахуванням досліджень в галузі мікроархітекtonіки шкіри обґрунтовані та запропоновані шляхи покращення методу лікування первинної пухлини.

Мета: підвищити ефективність визначення ступеня радикалізму видалення пігментних невусів шкіри в дітей із урахуванням товщини гіподерми в різних анатомічних ділянках організму.

Матеріали та методи дослідження. Робота виконувалась на базі відділення онкогематології Вінницької обласної дитячої клінічної лікарні в період з 2018 по 2020 рр. Клінічний розподіл особливостей хірургічних втручань при пігментних невусах шкіри передбачав аналіз даних медичних карт амбулаторних та стаціонарних хворих (120 документів). Вік пацієнтів обох статей знаходився в межах від 3 до 16 років. Аналізу підлягали пацієнти з локалізацією пігментних новоутворень у різних ділянках кінцівок (68 спостережень) та тулуба (52 дитини).

Результати. Використання запропонованої розрахункової моделі в лікуванні 120 хворих із пігментними невусами за період 2018–2020 рр. дозволило уникнути рецидивного перебігу патології в усіх випадках.

Висновки. Запропонована методика визначення радикалізму видалення пігментних невусів шкіри шляхом математичного обчислення співвідношень площ видалених тканин на рівні шкіри та на рівні апоневрозу з урахуванням товщини гіподерми в різних ділянках тіла дозволяє чітко розраховувати індивідуальні параметри операційної рани.

Дослідження виконані відповідно до принципів Гельсінської Декларації. Протокол дослідження ухвалений Локальним етичним комітетом всіх зазначених у роботі установ. На проведення досліджень було отримано інформовану згоду батьків, дітей.

Автори заявляють про відсутність конфлікту інтересів.

Ключові слова: діти, хірургічне лікування, невуси, шкіра, первинна пухлина.

Method of determining the degree of radicalism removal of pigment skin nevi in children

V.S. Konoplitskiy, O.V. Pasechnyk, V.V. Motygin, Y.Ye. Korobk, O.V. Tertyshna*National Pirogov Memorial Medical University, Vinnytsia, Ukraine*

Nevi are benign melanocytic tumors. Congenital melanocytic nevus is detected at birth or shortly after birth in 1% of infants. The nevus cells of simple nevi can spread into the deep layers of the dermis. So incompletely excised nevus cells may at times continue to grow when the conventional excising technique is applied. A small pigment focus may therewith be detectable in the presence of a scar. These foci usually repeat the histological pattern of the primary nevus without any signs of malignization. The article presents an analysis of the data surgical approaches in the treatment nevus of the dermis. There are ways of improving surgical method of treatment of primary tumor based on research in the field of microarchitectonics of the skin.

The aim: to increase the effectiveness of determining the degree of radicalism of removal of pigmental nevi in children, taking into account the thickness of the hypoderma in different anatomical areas of the body.

Materials and methods of research. The work was carried out on the basis of the department of oncohematology of Vinnytsia Regional Children's Clinical Hospital in the period from 2018 to 2020. Clinical distribution of features of surgical interventions in pigmented skin nevi involved analysis of data of medi-

Оригінальні дослідження. Загальна хірургія

cal cards of patients (120 documents). The age of patients of both sexes was between 3 and 16 years old. Patients with localization of pigmented neoplasms in different areas of the extremities (68 observations) and the trunk (52 children) were subject to analysis.

Conclusions. The proposed methodology for determining the radicalism of removing pigmented skin nevi by mathematically calculating the ratios of the areas of the removed tissues at the skin level and at the level of aponeurosis, taking into account the thickness of the hypoderma in different parts of the body, allow you to clearly calculate the individual parameters of the operating wound.

The research was carried out in accordance with the principles of the Helsinki Declaration. The study protocol was approved by the Local Ethics Committee of participating institution.

The informed consent of the patient was obtained for conducting the studies.

Key words: children, surgical treatment, nevus, skin, primary tumor.

Методика определения степени радикализма удаления пигментных невусов кожи у детей

В.С. Коноплицкий, О.В. Пасечник, В.В. Мотыгин, Ю.Е. Коробко, Е.В. Тертышная

Винницкий национальный медицинский университет имени Н. И. Пирогова, Украина

Невусы – доброкачественные опухоли меланоцитарного генеза. Врожденные меланоцитарные невусы выявляются при рождении или вскоре после рождения (1% новорожденных). Невусные клетки простых невусов могут распространяться на глубокие отделы дермы. Поэтому при обычном методе удаления иногда продолжается рост неполностью удаленных невусных клеток. При этом на фоне рубца обнаруживается небольшой пигментный очаг. Эти очаги обычно соответствуют гистологическому строению первичного невуса без каких-либо признаков малигнизации. В статье представлен анализ хирургических подходов к лечению пигментных невусов кожи. С учетом исследований в области микроархитектоники кожи обоснованы и предложены пути совершенствования хирургического метода лечения первичной опухоли.

Цель: повысить эффективность определения степени радикализма удаления пигментных невусов кожи у детей, учитывая толщину гиподермы в различных анатомических областях тела.

Материалы и методы исследования. Работы проводились на базе отделения онкогематологии Винницкой областной детской клинической больницы в период с 2018 по 2020 гг. Клиническое распределение особенностей хирургических вмешательств при пигментных невусах кожи включало анализ медицинских карт амбулаторных и стационарных пациентов (120 документов). Возраст пациентов обоих полов был от 3 до 16 лет. Пациенты с локализацией пигментированных неоплазм в различных областях конечностей (68 наблюдений) и туловища (52 ребенка) подвергались анализу.

Результаты. Использование предложенной модели в лечении 120 пациентов с пигментными невусами в период 2018–2020 гг. позволило избежать рецидивирующего течения патологии во всех случаях.

Исследование было выполнено в соответствии с принципами Хельсинкской Декларации. Протокол исследования был одобрен Локальным этическим комитетом учреждения. На проведение исследований было получено информированное согласие родителей, детей.

Авторы заявляют про отсутствие конфликта интересов.

Ключевые слова: дети, хирургическое лечение, невусы, кожа, первичная опухоль.

Вступ

Меланоцитарні новоутворення шкіри привертають увагу фахівців у першу чергу в зв'язку із їх значною поширеністю, а ще тому, що до цієї групи захворювань відноситься меланома шкіри, яка часто розвивається із доброякісного пігментного новоутворення – невуса [3,18]. Вроджені меланоцитарні невуси виявляються у 1% новонароджених [12]. При цьому особлива увага приділяється диспластичним невусам, до яких відносяться епідермальні та змішані невуси, діаметр яких перевищує 5 мм, з нерівномірним розподілом пігменту на поверхні та нечітким контуром [7].

За даними деяких авторів, меланома шкіри в дітей виникає у 20% із невусів невеликих та середніх розмірів [2,11,16].

Часто через видиму простоту хірургічного лікування пігментних невусів шкіри використовують спрощені лікувальні маніпуляції, що негативно позначається на перебігу захворювання та віддалених результатах, одним із яких є рецидив захворювання [14]. У світовій літературі наводяться різні дані щодо частоти рецидивів після лікування пігментних невусів, показник яких коливається в межах від 6% до 41% [8,9]. У вітчизняній літературі частота рецидивів наводиться в межах 20% [10].

Крім того, у практичній діяльності лікарів хірургів та онкологів трапляються випадки, коли в ділянці видалення пігментних невусів з'являються вогнища пігментації [17]. У класифікації ВООЗ такі невуси виділені в групу «*persistent melanocytic nevus*», тобто «*продовжений пігмент невуса*», який є ускладненим перебігом захворювання, що за своїм гістогенезом є окремою формою патології, яка не відповідає суто рецидиву пухлини [1,6,15].

З метою покращення результатів хірургічного лікування новоутворень шкіри використовують методики хірургічного висічення шкіри з пухлиною, жировою клітковиною та прилеглою фасцією єдиним блоком під тупим кутом до основи рани, що дозволяє збільшити об'єм висіченої жирової клітковини та лімфатичних капілярів у порівнянні з традиційним підходом [5].

Але при визначенні співвідношення площі висіченого шкірного клапотя до площі тканин, видалених на рівні фасції, не враховується їх кореляція із товщиною гіподерми, величина якої різниться в різних ділянках тіла, що в свою чергу зменшує радикалізм втручання.

Отже, враховуючи значний відсоток негативних наслідків лікування пігментних невусів через велику кількість рецидивів, відсутність єдиного погляду на

хірургічну тактику радикального видалення пухлин, була зроблена спроба визначення доцільності радикального методу оперативного лікування пігментних новоутворень.

Мета: підвищити ефективність визначення ступеня радикалізму видалення пігментних невусів шкіри в дітей із урахуванням товщини гіподерми в різних анатомічних ділянках організму.

Матеріали та методи дослідження

Робота виконувалась на базі відділення онкогематології Вінницької обласної дитячої клінічної лікарні в період з 2018 по 2020 рр. Клінічний розподіл особливостей хірургічних втручань при пігментних невусах шкіри передбачав аналіз даних медичних карт амбулаторних та стаціонарних хворих (120 документів). Вік пацієнтів обох статей знаходився в межах від 3 до 16 років. Аналізу підлягали пацієнти з локалізацією пігментних новоутворень в різних ділянках кінцівок (68 спостережень) та тулуба (52 дитини).

Дослідження виконані відповідно до принципів Гельсінської Декларації. Протокол дослідження ухвалений Локальним етичним комітетом всіх зазначених у роботі установ. На проведення досліджень було отримано інформовану згоду батьків, дітей.

Результати дослідження та їх обговорення

Гіпотеза дослідження передбачала розрахунок відношення площі шкіри, разом із пігментним новоутворенням, у дітей до площі видаленої гіподерми на рівні апоневрозу. При реалізації цієї гіпотези враховувались отримані в останні роки дані щодо особливостей анатомічних структур, які розташовані між власне дермою, глибокою фасцією та апоневрозом. Такий підхід зумовлений тим фактом, що архітектоніка судинного компоненту гіподерми викликає зацікавленість онкологів через персистуючий перебіг патології, можливості метастазування новоутворень та подальше прогнозування захворювання.

Так, при ультразвуковій ліподеструкції, без пошкодження ультраструктур, після евакуації зруйнованих тканин до рівня апоневрозу, визначено, що вертикальне спрямування мають лише до $2/3$ сполучнотканинних тяжів та судин шкіри із вираженою мережею колатералей, а решта розташовані діагонально або горизонтально, які в своїй більшості мають пласку будову. Більшість судин у гіподермі розташовані в сполучнотканинних оболонках, але пов'язані між собою колатералами. Таким чином,

наявність в гіподермі вираженої судинно-депонуючої конструкції може забезпечити її безпосередню участь у патологічних процесах, пов'язаних із рецидивами та генералізацією пігментних новоутворень шкіри [4].

Зазвичай, відступи від видимих меж пухлини коливаються в діапазоні 1,0–2,0 см. Відповідно до Міжнародного стандарту ESMO (Європейське товариство медичної онкології, 2004), лікування локальних стадій меланоми шкіри необхідно проводити з широким висіченням первинної пухлини в межах здорових тканин із краями резекції від країв основи пухлини: 0,5 см – для меланоми *in situ*; 1,0 см – при товщині пухлини 1–2 мм за Breslow; 2,0 см – при товщині пухлини >2 мм, але <4 мм; при первинних пухлинах із вираженою інвазією >4 мм товщиною може бути рекомендований відступ, що перевищує 2,0 см [19]. Поряд із достатнім відступом від країв пігментного утворення важливою є глибина висічення новоутворення від підлеглих тканин. Еталоном онкологічного радикалізму вважається оперативне втручання, за якого висікається достатній блок тканин, що складається зі шкіри, підшкірної клітковини та фасції. Саме такий об'єм гарантує успіх операції в більшості випадків. Враховуючи попередньо викладену дію принципу розбіжного сегментарного кровотоку та лімфатичного відтоку у вигляді трикутника з вершиною у центрі пухлини, видалення в однакових об'ємах тканин на рівнях поверхневої та глибокої фасції не повинно розглядатись у якості радикального втручання. Тому логічним є виконання розрізів шкіри та підлеглих м'яких тканин не під прямим кутом, а під певним тупим кутом, що забезпечує менший об'єм висіченої шкіри, ніж об'єм видалених фасцій та жирової тканини із судинами, що в них проходять.

Іншою складовою гіпотези дослідження було визначення та оцінка значень певних складових адекватності хірургічного доступу.

Довжина та глибина. При мініінвазивних втручаннях глибина переважає над довжиною, що відповідно формує обмежені умови при виконанні операції.

Вісь спостереження – лінія передачі зображення, що поєднує око хірурга та об'єкт операції, яка при мініінвазивних втручаннях є не обов'язково прямою лінією, а може складатись із декількох відрізків прямих ліній, бути вигнутою, мати складну форму або навіть мати віртуальні ділянки. Важливою умовою є те, що вісь прямого спостереження об'єкта за будь-яких умов повинна залишатись вільною та не перекриватись інструментами.

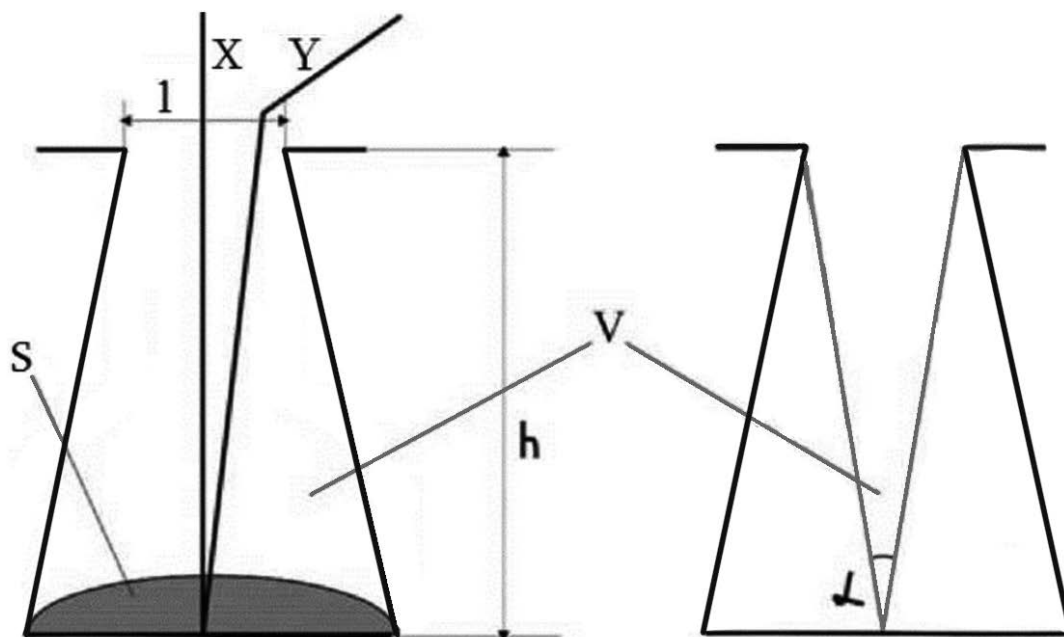


Рис. 1. Критерії оцінки доступності при виконання мініінвазивних втручаннях: 1 – довжина рани; X – вісь спостереження; h – глибина рани; S – зона доступності; V – об’єм та форма операційної рани; Y – вісь операційної дії; α – кут операційної дії

Вісь операційної дії, яка має вигляд умовної лінії передачі фізичних зусиль від рук хірурга до об’єкта операції, також може мати вигляд складної траєкторії, при чому, чим вона довша та складніша за формою, тим складніше виконувати оперативне втручання. За умови невеликого розміру оперативного доступу вісь спостереження та операційної дії не співпадають, а на деяких ділянках можуть розташовуватись паралельно, не перекриваючи одна одну.

Зона доступності. При мініінвазивних оперативних втручаннях характерна обмеженість хірургічних доступів, внаслідок чого досяжними лишаються лише окремі частини анатомічних утворень, що багато в чому визначає успішність втручання.

Об’єм та форма операційного простору. Для мініінвазивних втручань характерною є форма операційного простору у вигляді «конусу», «тубусу» або «колби-реторти», для яких притаманна широка основа. Такі форми операційного простору не випадкові, а найбільш доцільні, оскільки за своїм об’ємом у декілька разів перевищують свій циліндричний аналог, що забезпечує більшу свободу при хірургічних маніпуляціях, дозволяючи максимально збільшити простір, який розташовується безпосередньо над зоною доступності (чим більше об’єм вільного простору, тим легше оперувати). Розширення цієї частини доступу в 2 рази збільшує площу зони доступності в 4 рази, а об’єм прилеглої частини вільного операційного простору збільшується у 8 разів.

Таким чином форма доступу із збільшенням його площі на рівні апоневрозу забезпечує максимальну

свободу оперування в зоні доступності при мінімальному об’ємі операційного простору, а відповідно і мінімальній площі контакту інструментів із тканинами.

Важливими критеріями оцінки достатності хірургічного доступу та свободи оперування є *кути операційної дії*. Достатню ширину доступу визначає класичний кут операційної дії (ККОД), який утворений лініями, що з’єднують зовнішні краї доступу та конкретні точки об’єкту операції. Адекватні умови при виконанні оперативного втручання забезпечує величина ККОД $\geq 25^\circ$ [13], (рис. 1).

При визначенні чинників математичної моделі обчислення параметрів операційної рани радикального видалення пігментних невусів враховувався той факт, що в переважній більшості клінічних випадків контур патологічного утворення наближається до овалу, тому контур розрізу шкіри, з урахуванням відповідних відступів від пухлини, наближається до форми еліпсу.

Площа еліпсу дорівнює добутку довжин великої та малої напіввісей на число π і розраховується за формулою

$$S = \pi \times a \times b, \text{ де} \quad (1)$$

a – довжина більшої напіввісі еліпсу; b – довжина меншої напіввісі еліпсу; число π дорівнює величині 3,1415.

Виходячи з цього, в основу моделі обчислення площинних параметрів операційної рани покладено співвідношення розмірів видалених тканин у формі

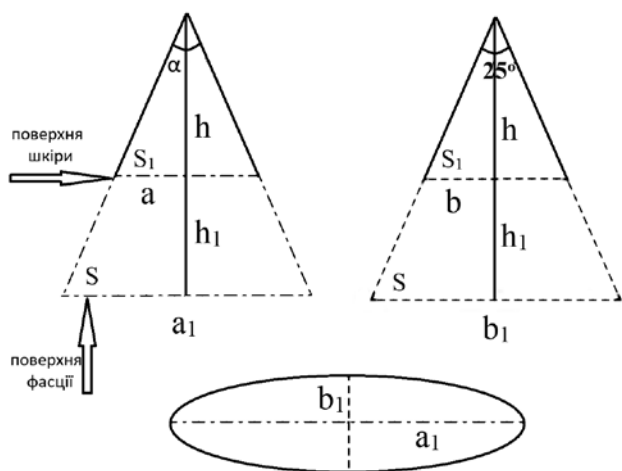


Рис. 2. Зображення розрахункової моделі обчислення параметрів операційної рани в двох перпендикулярних напрямках, де: a – більший діаметр еліпсу на рівні шкіри; b – менший діаметр еліпсу на рівні шкіри; h_1 – глибина рани; α – кут огляду (25° , це кут трикутника, основою якого є менший діаметр фасції; в трикутнику з більшою основою фасції кут буде більшим 25°); S_1 – площа рани на рівні шкіри; S – площа рани на рівні фасції

еліпсів на рівні шкіри та на рівні глибокої фасції з урахуванням товщини гіподерми.

Для більш спрощеного сприйняття логіки розрахунку, форму операційного простору пропонується розглядати у вигляді конусу.

Геометрично розрахункова модель є у вигляді трикутника, вершина якого дорівнює 25° , і який представляє собою перевернутий на 180° аналог ККОД (рис. 2).

Враховуючи параметри чинників операційної рани, визначаємо більший діаметр еліпсу на рівні фасції за формулою:

$$a_1 = a \frac{h_1 + h}{h} \text{ — більша довжина напіввісі еліпсу на рівні фасції.} \quad (2)$$

Менший діаметр еліпсу на рівні фасції визначаємо за формулою:

$$b_1 = b \frac{h_1 + h}{h} \text{ — менша довжина напіввісі еліпсу на рівні фасції.} \quad (3)$$

Висота огляду операційної рани визначалась за формулою:

$$h = \frac{b}{\operatorname{tg} \frac{\alpha}{2}} \quad (4)$$

Адаптуючи формули (2) та (3) до формули (1) із урахуванням показника висоти огляду за форму-

лою (4) отримуємо розрахункову формулу площі (S) рани на рівні фасції у вигляді наступного розрахунку:

$$S = \pi \times \frac{a_1 \times b_1}{4}. \quad (5)$$

Вносячи індивідуальні лінійні показники конкретного новоутворення у формулу (5), яку інтегрували в універсальну програму для роботи з електронними таблицями Microsoft Excel, швидко та точно отримуємо необхідні розрахункові показники під час виконання радикального оперативного втручання з видалення пігментних невусів шкіри, зважаючи на їх різну локалізацію.

Використання запропонованої розрахункової моделі в лікуванні 120 хворих з пігментними невусами за період 2018–2020 рр. дозволило уникнути рецидивного перебігу патології в усіх випадках.

Висновки

Підвищення радикалізму оперативного втручання при видаленні пігментних новоутворень полягає не тільки у достатньому відступі від видимих меж пухлини, але й в адекватному об'ємі видаленої підшкірно-жирової клітковини, судин та фасцій, які мають свої певні анатомо-топографічні особливості.

Запропонована методика визначення радикалізму видалення пігментних невусів шкіри шляхом математичного обчислення співвідношень площ видалених тканин на рівні шкіри та на рівні апоневрозу з урахуванням товщини гіподерми в різних ділянках тіла дозволяє чітко розраховувати індивідуальні параметри операційної рани.

Автори заявляють про відсутність конфлікту інтересів.

References/Література

1. Castagna RD, Stramari JM, Chemello RML. (2017). The recurrent nevus phenomenon. *An Bras Dermatol.* 92(4): 531–533. doi: 10.1590/abd1806-4841.20176190
2. Damsky WE, Bosenberg M. (2017). Melanocytic nevi and melanoma: unraveling a complex relationship. *Oncogene.* 36(42): 5771–5792. doi: 10.1038/onc.2017.189
3. Fahradyan A, Wolfswinkel EM, Tsuha M et al. (2019). Cosmetically Challenging Congenital Melanocytic Nevi. *Ann Plast Surg.* 82(5S Suppl 4): 306–309. doi: 10.1097/SAP.0000000000001766
4. Gantsev ShH, Lipatov ON, Gantsev KSh et al. (2017). Ploskokletochnyy rak kozhi: vozmozhnosti hirurgicheskogo lecheniya. *Effektivnaya farmakoterapiya.* 36: 50–53. [Ганцев ШХ, Липатов ОН, Ганцев КШ и др. (2017). Плоскоклеточный рак кожи: возможности хирургического лечения. Эффективная фармакотерапия. 36: 50–53].
5. Gantsev ShH, Yusupov AS. (2012). Ploskokletochnyy rak kozhi. *Prakticheskaya onkologiya.* 13(2): 80–91. [Ганцев ШХ, Юсупов АС. (2012). Плоскоклеточный рак кожи. Практическая онкология. 13(2): 80–91].

Оригінальні дослідження. Загальна хірургія

6. Ghosh A, Ghartimagar D, Thapa S et al. (2018). Benign melanocytic lesions with emphasis on melanocytic nevi – A histomorphological analysis. *Journal of Pathology of Nepal*. 8: 1384–1388. doi: 0000-0002-8566-2067
7. Grebennikova OP, Prilepo VN. (2009). *Onkologiya dlya praktikuuschih vrachej*. M: Avtorskaya Akademiya. 548–563. [Гребенникова ОП, Прилепо ВН. (2009). *Онкология для практикующих врачей*. М: Авторская Академия. 548–563].
8. Guégan S, Kadlub N, Picard A et al. (2016). Varying proliferative and clonogenic potential in NRAS-mutated congenital melanocytic nevi according to size. *Exp Dermatol*. 25(10): 789–796. doi: 10.1111/exd.13073
9. Jen M, Murphy M, Grant-Kels JM. (2009). Childhood melanoma. *Clin Dermatol*. 27(6): 529–536. doi: 10.1016/j.clindermatol.2008.09.011
10. Kapustina OG. (2007). Melanotsitarnyye opuholi v strukture obrascheniy k dermatologu polikliniki po povodu novoobrazovaniy kozhi. *Voen-med zhurn*. 1: 70–71. [Капустина ОГ. (2007). Меланоцитарные опухоли в структуре обращений к дерматологу поликлиники по поводу новообразований кожи. *Воен-мед журн*. 1: 70–71].
11. King R. (2009). Recurrent nevus phenomenon: a clinicopathologic study of 357 cases and histologic comparison with melanoma with regression. *Mod Pathol*. 22(5): 611–617.
12. Ponomarev IV, Topchiy SB, Pushkareva AE, Andrusenko YuN, Shakina LD. (2020). Lechenie vrozhdennykh melanotsitarnykh nevusov u detey dvuhvolnovym izlucheniem lazera na parah medi. *Vestnik dermatologii i venerologii*. 96(3): 43–52. [Пономарев ИВ, Топчий СБ, Пушкарева АЕ, Андрусенко ЮН, Шакина ЛД. (2020). Лечение врожденных меланоцитарных невусов у детей двухволновым излучением лазера на парах меди. *Вестник дерматологии и венерологии*. 96(3): 43–52]. <https://doi.org/10.25208/vdv1133>
13. Prudkov MI. (2007). *Osnovy minimalno invazivnoy hirurgii*. Ekaterinburg. 64. [Прудков МИ. (2007). *Основы минимально инвазивной хирургии*. Екатеринбург. 64].
14. Regazzetti C, De Donatis GM, Ghorbel HH et al. (2015). Endothelial Cells Promote Pigmentation through Endothelin Receptor B Activation. *J Invest Dermatol*. 135(12): 3096–3104. doi:10.1038/jid.2015.332
15. Sardana K, Chakravarty P, Goel K. (2014). Optimal management of common acquired melanocytic nevi (moles): current perspectives. *Clinical, Cosmetic and Investigational Dermatology*. 7: 89–103.
16. Sommer LL, Barcia SM, Clarke LE, Helm KF. (2011, Jun). Persistent melanocytic nevi: a review and analysis of 205 cases. *J Cutan Pathol*. 38(6): 503–507. doi: 10.1111/j.1600-0560.2011.01692.x
17. Vissarionov VA, Chervonnaya LV, Ilina EE. (2012). Prodolzhenyy rost nevusov posle ih udaleniya. *Ekspierimentalnaya i klinicheskaya dermatokosmetologiya*. 4: 1–4. [Виссарионов ВА, Червоная ЛВ, Ильина ЕЭ. (2012). Продолженный рост невусов после их удаления. *Экспериментальная и клиническая дерматокосметология*. 4: 1–4].
18. Volgareva GM, Lebedeva AV. (2016). Melanotsitarnyye novoobrazovaniya kozhi u detey. *Rossiyskiy bioterapevticheskiy zhurnal*. 15(2): 82–89. [Волгарева ГМ, Лебедева АВ. (2016). Меланоцитарные новообразования кожи у детей. *Российский биотерапевтический журнал*. 15(2): 82–89]. doi: 10.17650/1726-9784-2016-15-2-82-89
19. Urzhumova NG, Makarchuk AI, Makarchuk AA. (2011). Sovremennyye tendentsii v diagnostike patologii kozhi na etape planirovaniya lecheniya i monitoringe ego effektivnosti. *Dermatovenerologiya. Kosmetologiya. Seksopatologiya*. 1(4): 193–197. [Уржумова НГ, Макарчук АИ, Макарчук АА. (2011). Современные тенденции в диагностике патологии кожи на этапе планирования лечения и мониторинге его эффективности. *Дерматовенерология. Косметология. Сексопатология*. 1(4): 193–197].

Відомості про авторів:

Коноплицький Віктор Сергійович – д.мед.н., проф., зав. каф. дитячої хірургії Вінницького НМУ імені М. І. Пирогова. Адреса: м. Вінниця, вул. Пирогова, 56. <https://orcid.org/0000-0001-9525-1547>.

Пасічник Олег Вадимович – аспірант каф. дитячої хірургії Вінницького НМУ імені М. І. Пирогова. Адреса: м. Вінниця, вул. Пирогова, 56.

Мотизін Володимир В'ячеславович – к.тех.н., доц. каф. біофізики, інформатики та медичної апаратури Вінницького НМУ імені М. І. Пирогова. Адреса: м. Вінниця, вул. Пирогова, 56.

Коробко Юрій Євгенович – аспірант каф. дитячої хірургії Вінницького НМУ імені М. І. Пирогова. Адреса: м. Вінниця, вул. Пирогова, 56. <https://orcid.org/0000-0001-9525-1525>.

Тертишна Олена Володимирівна – к.біол.н., доц. каф. біологічної та загальної хімії Вінницького НМУ імені М. І. Пирогова. Адреса: м. Вінниця, вул. Пирогова, 56.

Стаття надійшла до редакції 14.06.2020 р., прийнята до друку 27.11.2020 р.