

В.М. Морфологическая диагностика хронической интоксикации препаратами опия и медикаментами седативного действия //Криминалистика и судебная экспертиза: Межведомственный научно-методический сборник. – Вып. 48. – К.: Минюст Украины, 1997. – С. 252-257

3. Микроскопическая техника: Руководство /Под ред. Д.С. Саркисова, Ю.Л. Перова. – М., 1996. – С. 7-50.

4. Пиголкин Ю.И., Богомолова И.Н., Богомолов Д.В. и др. Роль алкоголизации в патогенезе морфологических изменений у наркоманов // Судебно-меди-

цинская экспертиза. – 2001. – №5. – С. 13-16.

5. Пиголкин Ю.И., Богомолов Д.В., Богомолова И.Н., Морозов Ю.Е. и др. Дифференциальная диагностика острых отравлений наркотиками и этанолом. // Судебно-медицинская экспертиза. – 2003. – № 6. – С.37-43.

6. Ю.П. Сиволап, В.А. Савченков. Злоупотребление опиоидами и опиоидная зависимость. – М.: ОАО «Издательство «Медицина», 2005. – 304 с.

7. Фридман Л.С., Флеминг Н.Ф., Робертс Д.Х., Хайман С.Е. Наркология: Пер. с англ. – 2-е изд., испр. – М.;Спб.: «Издательство БИНОМ» – «Невский Диалект», 2000. – 320 с.

УДК 611.36:572.7-613.956

© Коллектив авторов, 2006.

ОСОБЛИВОСТІ ТОПОГРАФІ ПЕЧІНКИ У ЗДОРОВИХ МІСЬКИХ ПІДЛІТКІВ ПОДІЛЛЯ В ЗАЛЕЖНОСТІ ВІД СОМАТОТИПУ

Н.В. Белік, С.В. Прокопенко, І.В. Пролігіна, І.Л. Черешнюк

Науково-дослідний центр (директор - проф. І.В. Гунас) Вінницького національного медичного університету ім. М.І.Пирогова, м. Вінниця

PECULIARITIES OF LIVER TOPOGRAPHY IN PODILLYAN HEALTHY CITY ADOLESCENTS WITH DIFFERENT SOMATOTYPE

N.V. Belik, S.V. Prokopenko, I.V. Prolygina, I.L. Cheresnnyuk

SUMMARY

The liver in girls with mesomorphic somatotype less flared from under the costal arch compared with girls of another somatotypes. In boys peculiarities of liver topography relatively border of costal arch according to somatotype were not estimated.

ОСОБЕННОСТИ ТОПОГРАФИИ ПЕЧЕНИ У ЗДОРОВЫХ ГОРОДСКИХ ПОДРОСТКОВ ПОДОЛья В ЗАВИСИМОСТИ ОТ СОМАТОТИПА

Н.В. Белик, С.В. Прокопенко, И.В. Пролыгина, И.Л. Черешнюк

РЕЗЮМЕ

У девочек с мезоморфным соматотипом печень меньше выступает из-под края реберной дуги по 1. mediane, по сравнению с представительницами других соматотипов. У мальчиков особенностей расположения печени относительно края реберной дуги в зависимости от соматотипа не установлено.

Ключові слова: ультразвукове дослідження, печінка, соматотип, підлітки.

Враховуючи широку розповсюдженість захворювань, які супроводжуються збільшенням розмірів печінки (хронічна серцева недостатність, тромбоз печінкових вен, обструкція жовчної протоки, гепатити, інфільтративні процеси, пухлини і кісти печінки), актуальним є визначення розмірів і топографії цього органу не тільки при мануальному обстеженні хворого, а й при інструментальних методах обстеження. Досить часто зустрічається ситуація, коли практичні лікарі направляють на обстеження (сцинтиграфію, комп'ютерну томографію, ультрасонографію) пацієнтів з гепатомегалією, звертаючи увагу тільки на ступінь виходу печінки з-під краю реберної дуги, не враховуючи інших факторів - верхню межу приглушення перкуторного звука і будову тіла хворого. Адже, край печінки, який пальпується нижче краю

реберної дуги, не обов'язково вказує на гепатомегалію.

Враховуючи це, метою нашого дослідження стало вивчення особливостей топографії і розмірів печінки у здорових міських підлітків подільського регіону України в залежності від їх статі і соматотипу.

МАТЕРІАЛИ ТА МЕТОДИ

На базі науково-дослідного центру Вінницького національного медичного університету ім. М.І.Пирогова нами було обстежено 211 практично здорових підлітків: 103 хлопчика (13-16 років) та 108 дівчаток (12-15 років), відповідно схемі вікової періодизації онтогенезу людини, яка прийнята на VII Всесоюзній конференції з проблем вікової морфології, фізіології та біохімії АПН СРСР (Москва, 1965), міських мешканців подільського регіону

України. Контингент практично здорових осіб формувався за даними попереднього анкетування та результатами інструментальних і клініко-лабораторних обстежень.

Обстежуваним визначали ехометричні параметри печінки і вивчали соматотип за методикою Heath-Carter [4].

УЗД органів черевної порожнини проводили за допомогою ультразвукової діагностичної системи «CAPASEE» SSA - 220A (Toshiba, Японія) конвексним датчиком з робочою частотою 3,75 МГц. Дослідження проводилося з визначенням топографії печінки (положення печінки відносно краю реберної дуги) і показників, які характеризують розміри печінки (косого вертикального розміру (КВР) правої частки, краніо-каудального розміру (ККР) лівої частки, товщини правої (ТПЧ) та лівої часток (ТЛЧ)) [3].

Вимірювання проводились при спокійному диханні.

Статистичний аналіз отриманих результатів проводили з використанням програми Statistica -5.5 фірми Statsoft (належить ЦНІТ ВНМУ ім. М.І.Пирогова, ліцензійний № АХХR910A374605FA).

РЕЗУЛЬТАТИ ТА ЇХ ОБГОВОРЕННЯ

Аналізуючи особливості розмірів печінки у підлітків з різним соматотипом встановлено: у дівчаток-ектоморфів косий вертикальний розмір правої частки печінки ($129,7 \pm 9,2$ мм, тут і в подальшому надається $M \pm \sigma$) і товщина правої частки печінки ($114,2 \pm 11,3$ мм) дещо менші, ніж у дівчаток з іншим соматотипом, але достовірна відмінність цих показників відмічається лише між дівчатками-ектоморфами і дівчатками-мезоморфами (КВР - $134,9 \pm 10,5$ мм і ТПЧ - $120,6 \pm 10,9$ мм; $p < 0,05$, $p < 0,01$ відповідно). У хлопчиків з мезоморфним соматотипом КВР статистично значуще більший, ніж у хлопчиків-екто-мезоморфів ($139,0 \pm 10,6$ мм і $132,5 \pm 12,4$ мм, $p < 0,05$), ТПЧ достовірно більша у хлопчиків-мезоморфів ($124,7 \pm 13,2$ мм), ніж у хлопчиків-ектоморфів ($115,5 \pm 12,9$ мм, $p < 0,01$), екто-мезоморфів ($118,5 \pm 11,6$ мм, $p < 0,05$) та ніж у хлопчиків без врахування соматотипу ($119,8 \pm 13,2$ мм, $p < 0,05$).

Краніо-каудальний розмір лівої частки печінки достовірно не відрізняється як між дівчатками, так і між хлопчиками з різним соматотипом. Товщина цієї частки достовірно більша у дівчаток з мезоморфним соматотипом, ніж у дівчаток-ектоморфів ($58,1 \pm 4,8$ і $55,1 \pm 5,2$ мм, $p < 0,01$). Цей же показник достовірно більший і у хлопчиків з мезоморфним соматотипом, ніж у хлопчиків з іншими соматотипами: так ТЛЧ у мезоморфів складає $63,5 \pm 6,6$ мм, у ектоморфів $58,7 \pm 5,9$ мм ($p < 0,01$), мезо-ектоморфів $60,4 \pm 6,5$ мм ($p < 0,05$) та у хлопчиків без врахування соматотипу $60,9 \pm 6,6$ мм ($p < 0,05$).

Розглянувши положення печінки відносно краю

реберної дуги у представників різних соматотипів (рис. 1), встановили, що ступінь виходу печінки по I, mediana у дівчаток-мезоморфів складає $32,5 \pm 1,4$ мм, ектоморфів - $43,5 \pm 1,5$ мм, у дівчаток з екто-мезоморфним соматотипом - $42,2 \pm 1,8$ мм; з достовірною різницею між мезоморфами і ектоморфами ($p < 0,01$) та між мезоморфами і екто-мезоморфами ($p < 0,05$). У хлопчиків з мезоморфним соматотипом печінка виступає з-під краю реберної дуги по I. mediana на $42,9 \pm 1,7$ мм, у ектоморфів - на $50,6 \pm 2,0$ мм, у хлопчиків з екто-мезоморфним соматотипом - на $46,1 \pm 1,9$ мм; достовірної різниці між показниками виходу печінки з-під краю реберної дуги у хлопчиків з різними соматотипами немає, але встановлена статистично значуща різниця між наведеними показниками у дівчаток і хлопчиків з мезоморфним соматотипом ($p < 0,05$) (див. рис. 1).

Достовірної різниці у ступені виходу печінки з-під краю реберної дуги по I. medioclavicularis dextra у дівчаток і у хлопчиків з різним соматотипом не встановлено (рис. 2).

Таким чином, майже всі ультразвукові розміри печінки (крім ККР лівої частки) у дівчаток і у хлопчиків більші у представників мезоморфного соматотипу. Але цікавим є те, що у цих підлітків, в середньому, печінка менше виступає з-під краю правої реберної дуги, ніж у підлітків з вищим балом ектоморфії.

Отримані нами результати узгоджуються з даними, наведеними у підручниках з терапії, що в осіб з гіперстенічним типом будови тіла печінка може займати ліву половину черевної порожнини при високорозташованому нижньому краї, який зазвичай не пальпується по I. medioclavicularis dextra; у осіб з гіпостенічним типом будови тіла й гострим підгрудним кутом печінка може займати праву половину черевної порожнини, а її край може пальпуватися на відстані 6-8 см нижче краю реберної дуги, правіше середини прямого м'яза живота [1].

За даними Д.Б.Бекова [2], навпаки, серед відомих двох крайніх форм границь печінки - ретрокопастальної і екстракопастальної (ретрокопастальна проекція характеризується тим, що печінка повністю розташовується всередині грудної клітки, на 3-4 см вище реберної дуги; при екстракопастальній проекції нижній та передній краї її виступають з-під реберної дуги до 6 см), ретрокопастальна проекція більш притаманна доліхоморфній будові тіла (тобто більш витягнутій - ектоморфній), а екстракопастальна проекція частіше зустрічається у брахіморфів.

ВИСНОВКИ

1. Для переважної більшості ультразвукових розмірів печінки у дівчаток і у хлопчиків є вірною математична нерівність мезоморф > екто-мезоморф > ектоморф.

2. У положенні печінки відносно краю реберної дуги у дівчаток є статистично значущі відмінності в

залежності від соматотипу обстежених - у дівчаток з мезоморфним соматотипом печінка менше виступає з-під краю реберної дуги по 1. mediana, ніж у представниць інших соматотипів.

3. У топографії печінки встановлені певні ознаки статевого диморфізму. По-перше, відсутність

відмінностей розташування печінки у хлопчиків в залежності від соматотипу при їх наявності у дівчаток; по-друге, наявність достовірної різниці між наведеними показниками у дівчаток і хлопчиків з мезоморфним соматотипом.

Подальше вивчення й донесення до практичних

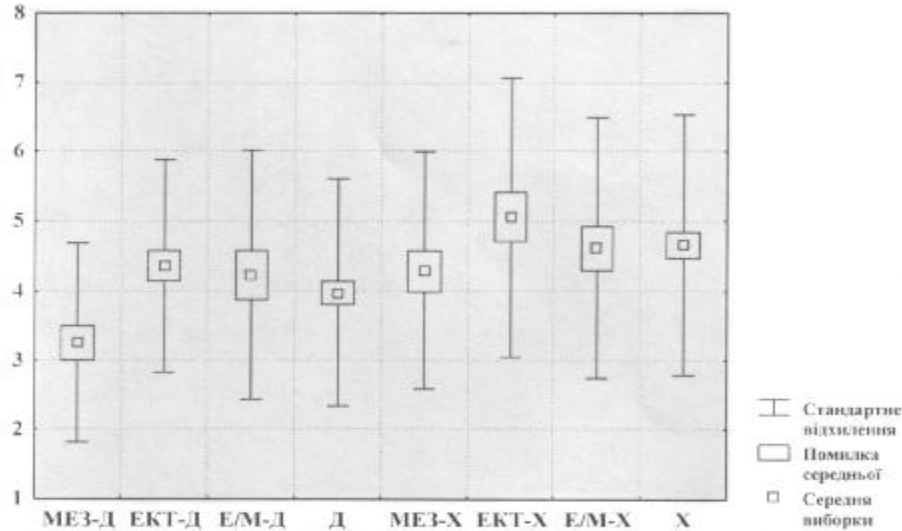


Рис.1. Ступінь виходу печінки з-під краю реберної дуги (см) у дівчаток (Д) і хлопчиків (Х) підліткового віку по I.mediana в залежності від соматотипу.

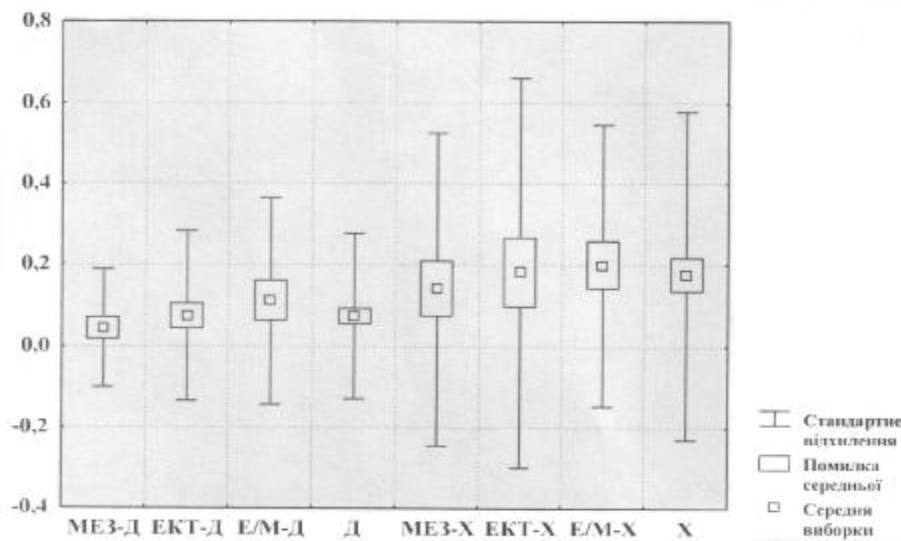


Рис.2. Ступінь виходу печінки з-під краю реберної дуги (см) у дівчаток (Д) і хлопчиків (Х) підліткового віку по I.mediaclavicularis в залежності від соматотипу.

лікарів особливостей розмірів і топографії печінки у осіб різної статі з різним соматотипом дозволить індивідуалізувати дані мануального і інструментальних методів обстеження, що, в свою чергу, дозволить запобігти гіпердіагностиці гепатомегалії.

ЛІТЕРАТУРА

1. Внутренние болезни. В 10 книгах. Книга 1. Пер. с англ. / Под ред. Е. Браунвальда, К. Дж. Иссельбахе-

ра, Р. Г. Петерсдорфа и др.-М.: Медицина.-1993.-560 с.

2. Индивидуальная анатомическая изменчивость органов, систем и формы тела человека под редакцией проф. Д.Б. Бекова.- К.: Здоровье.- 1988. - 223 с.

3. Прокопенко СВ., Белік Н.В. Обґрунтування оптимальної методики ультразвукового дослідження печінки // Матеріали IV Міжнародної науково-практичної конференції «Фізична культура, спорт та здоров'я нації».- Вінниця, 2001.- С 55-56.