



МІНІСТЕРСТВО  
ЕКОНОМІЧНОГО  
РОЗВИТКУ І ТОРГІВЛІ  
УКРАЇНИ

УКРАЇНА

(19) **UA** (11) **135330** (13) **U**  
(51) МПК (2019.01)  
**A61B 17/00**

**(12) ОПИС ДО ПАТЕНТУ НА КОРИСНУ МОДЕЛЬ**

<p>(21) Номер заявки: <b>u 2019 00668</b></p> <p>(22) Дата подання заявки: <b>22.01.2019</b></p> <p>(24) Дата, з якої є чинними права на корисну модель: <b>25.06.2019</b></p> <p>(46) Публікація відомостей про видачу патенту: <b>25.06.2019, Бюл.№ 12</b></p>	<p>(72) Винахідник(и): <b>Горовий Віктор Іванович (UA), Барало Ігор Віталійович (UA), Капшук Олег Миколайович (UA), Потеха Юрій Борисович (UA), Кобзін Олександр Львович (UA), Дмитришин Сергій Петрович (UA), Дубовий Андрій Васильович (UA), Мудрицький Володимир Броніславович (UA), Мисак Андрій Іванович (UA), Вітковський Микола Миколаєвич (UA), Барало Богдан Ігорович (UA), Воронюк Вікторія Валентинівна (UA), Горовий Олександр Вікторович (UA)</b></p> <p>(73) Власник(и): <b>ВІННИЦЬКИЙ НАЦІОНАЛЬНИЙ МЕДИЧНИЙ УНІВЕРСИТЕТ ІМ. М.І. ПИРОГОВА, вул. Пирогова, 56, м. Вінниця, 21018 (UA)</b></p>
--	---

**(54) СПОСІБ ФІКСАЦІЇ П-ПОДІБНИХ ГЕМОСТАТИЧНИХ ЛІГАТУР ПРИ ВИКОНАННІ ЗАЛОБКОВОЇ ПРОСТАТЕКТОМІЇ**

**(57) Реферат:**

Спосіб фіксації П-подібних гемостатичних лігатур при виконанні залобкової простатектомії включає зав'язування кінців лігатур на бічних поверхнях капсули простати. Зав'язування лігатур проводять на шматочках прямого м'яза живота.

**UA 135330 U**



Корисна модель належить до медицини, зокрема урології, і може бути використана при виконанні залобкової простатектомії.

Відомий спосіб фіксації П-подібних кетгутових гемостатичних лігатур при виконанні залобкової простатектомії полягає у проведенні П-подібних лігатур через капсулу простати (з боку ложа видалених гіперплазованих вузлів простати) і зав'язування їх на бічних (зовнішніх) поверхнях капсули з метою низведення (тригонізації) заднього півкола шийки сечового міхура у порожнину ложа простати, закриття рани ложа та зупинки кровотечі із ложа (Пивоваров П.И., Гурский Б.Ф., Максимов В.Д., Горовой В.И. Методика гемостаза при внепузырной позадилобковой аденомектомии // Урол. и нефрол. - 1991 - № 2 - С. 37-41).

Недоліком даного способу є ненадійність фіксації П-подібних гемостатичних лігатур у хворих із витонченою хірургічною капсулою простати, що призводить до розривання (прорізування) стінки капсули, відходженням лігатур у ложе простати та виникнення після операційної кровотечі.

В основу корисної моделі поставлена задача посилити міцність фіксації накладених гемостатичних швів шляхом застосування шматочків м'яза живота.

Поставлена задача вирішується тим, що спосіб фіксації П-подібних гемостатичних лігатур при виконанні залобкової простатектомії включає зав'язування кінців лігатур на бічних поверхнях капсули простати. Зав'язування лігатур проводять на шматочках прямого м'яза живота.

На кресленнях зображено етапи фіксації П-подібних гемостатичних лігатур на м'язових шматочках (прокладках) при виконанні залобкової простатектомії.

Фіг. 1. Проведення двох П-подібних гемостатичних лігатур (накладені на нижнє півколо шийки сечового міхура) через капсулу простати (із внутрішнього боку на зовнішній). Розміщення шматочка із прямого м'яза живота між кінцями проведених лігатур.

Фіг. 2. Фіксація П-подібних лігатур на бічних поверхнях капсули простати на м'язових шматочках. Зшивання переднього півкола шийки сечового міхура із капсулою простати та дренивання сечового міхура триходовим катетером Фолі.

Спосіб здійснюють наступним чином. Під спинномозковою анестезією поперечним чи повздовжнім розрізом в надлобковій ділянці виділяють залобковий простір, перев'язують дорзальний венозний комплекс. Поперечним розрізом розтинають передню поверхню капсули простати, виконують видалення гіперплазованих вузлів простати. Гемостаз ложа простати виконують за допомогою двох П-подібних кетгутових швів (лігатур) № 6, які накладають на заднє півколо шийки сечового міхура, а кінці проводять на бічні поверхні капсули простати. Із прямого м'яза живота висікають 2 клаптя довжиною до 1 см, шириною та товщиною до 0,5-0,6 см. Далі кінці П-подібних гемостатичних лігатур зав'язують на бічних поверхнях капсули простати на м'язових шматочках (прокладках). Наступним етапом виконують зшивання переднього півкола шийки сечового міхура із капсулою простати кетгутовими (№ 6) чи вікриловими (2-0) швами. Сечовий міхур дрениють триходовим катетером Фолі № 20Ch, балон якого роздувають 30-40 мл стерильного розчину фурациліну, при необхідності (кровотечі із ложа) до катетера фіксують тягу з грузом.

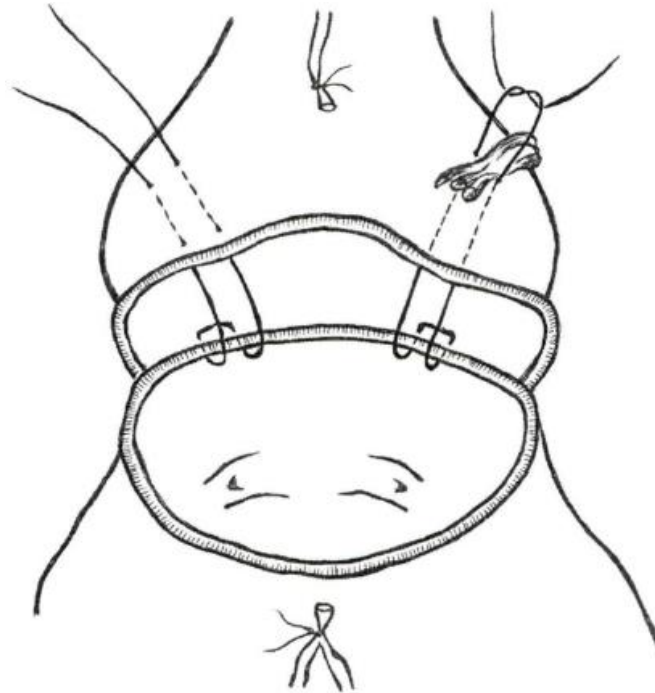
Приклад. Хворий М., 72 роки; історія хвороби № 21378, знаходився в урологічному відділенні Вінницької обласної клінічної, лікарні ім. М.І. Пирогова з 16.10.18 р. по 27.10.18 р. з приводу доброякісної гіперплазії простати 2 стадії, яка ускладнилась гострою затримкою сечі. 17.10.18 р. йому була виконана операція - одномоментна залобкова простатектомія. Після видалення гіперплазованих вузлів простати (об'єм їх становив 90 см<sup>3</sup>) виявлено, що капсула простати витончена до 3 мм, а діастаз між шийкою сечового міхура та входом у ложе простати становить 3 см. Для відновлення міхурово-простатичного сегмента, зменшення ложа простати та забезпечення гемостазу було вирішено виконати зведення заднього півкола шийки сечового міхура в ложе простати за допомогою двох П-подібних кетгутових лігатур (№ 6) із виведенням кінців лігатур на бічні поверхні капсули простати. Через тонку капсулу простати та можливість прорізування лігатур вирішено виконати зав'язування лігатур на м'язових шматочках (прокладках) для посилення міцності фіксації лігатур на бічних поверхнях капсули простати. Для цього з прямого м'яза живота висічено 2 шматочки довжиною до 1 см, шириною та товщиною до 0,5-0,6 см. Шматочки м'язів були розміщені між лігатурами, останні зав'язані на м'язових шматочках. Переднє півколо шийки сечового міхура фіксовано до передньої поверхні капсули простати 5-ма вікриловими (2-0) швами. Сечовий міхур дренований триходовим катетером Фолі № 20Ch, балон катетера роздутий 40 мл стерильного розчину фурациліну. У післяопераційному періоді кровотечі з ложа простати не спостерігали, катетер Фолі був видалений на 8 добу після операції, а на 10 добу хворий виписаний із відділення із відновленим сечовипусканням.

Таким чином, запропонований спосіб дозволяє надійно фіксувати П-подібні гемостатичні лігатури, профілакувати їх прорізування та кровотечу із ложа простати у післяопераційному періоді.

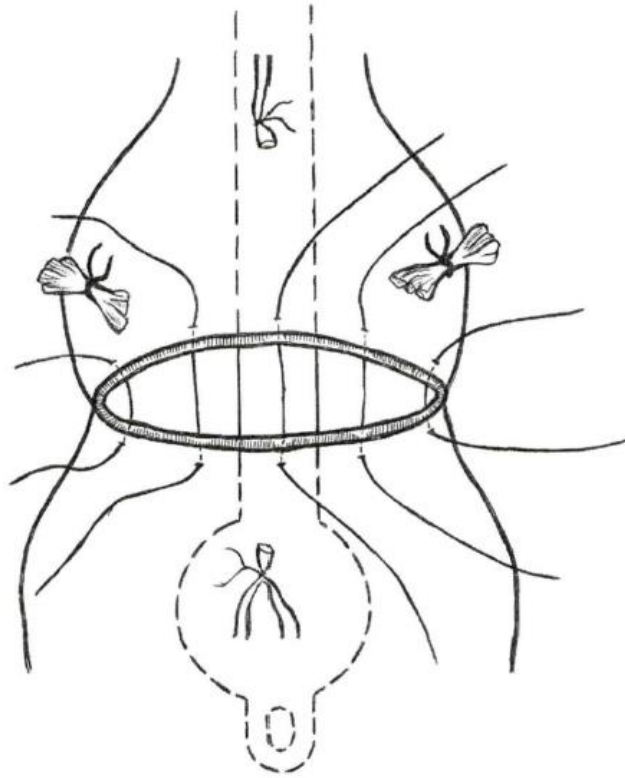
5

## ФОРМУЛА КОРИСНОЇ МОДЕЛІ

Спосіб фіксації П-подібних гемостатичних лігатур при виконанні залобкової простатектомії, що включає зав'язування кінців лігатур на бічних поверхнях капсули простати, який **відрізняється** тим, що зав'язування лігатур проводять на шматочках прямого м'яза живота.



Фиг. 1



Фиг. 2

---

Комп'ютерна верстка С. Чулій

---

Міністерство економічного розвитку і торгівлі України, вул. М. Грушевського, 12/2, м. Київ, 01008, Україна

---

ДП "Український інститут інтелектуальної власності", вул. Глазунова, 1, м. Київ – 42, 01601