

ХІРУРГІЧНИЙ РОЗДІЛ

УДК616.314-083:616-08-001

*О.В. Горленко, к. мед. н., Р.Л. Фурман,
І.М. Горленко, к. мед. н.*

Вінницький національний медичний університет

ЗНАЧЕННЯ СТАНУ ГІГІЄНИ ПОРОЖНИНИ РОТА В КОМПЛЕКСНІЙ ТЕРАПІЇ ПЕРЕЛОМІВ ЩЕЛЕП

Проведена оцінка стану гігієни порожнини рота у 50 хворих з переломами щелеп, яких лікували ортопедичними методами. Запропоновано комплекс гігієнічних заходів, що підвищує ефективність лікування пацієнтів з переломами щелеп. Профілактичні засоби гігієни порожнини рота впроваджено з урахуванням соматотипових особливостей будови органів порожнини рота та обличчя хворого.

Ключові слова: переломи щелеп, антропометрія обличчя, гігієна порожнини рота.

Лікування переломів нижньої та верхньої щелеп – одна з актуальних проблем щелепно-лицевої хірургії. В останні роки спостерігається тенденція не тільки до збільшення кількості таких хворих, але і до ускладнення перебігу травми. Кількість хворих з переломами нижньої щелепи залишається досить високою та складає 45-90,9% серед ушкоджень кісток лицевого черепа [1,2]. Безумовно, така ситуація пов'язана з низкою причин: падіння життєвого рівня, зниження культурного рівня та загальносоматичного здоров'я населення, погіршення екологічного становища. Місцевий стан порожнини рота у людини, яка отримала перелом щелеп, також впливає на прогноз лікування. Гігієнічний стан порожнини рота, захворювання пародонту, карієс та його ускладнення – ось ті фактори, які впливають на ділянку перелома та погіршують стан хворих [3].

Загальновідомо, що у кожний хворий має особливість соматотипових антропометричних характеристик, таких як неповторна структура щелеп у відношенні розмірів, прикусу, особливості екватора зубів, дефектів та деформацій зубних рядів, тощо. Ці фактори, що сприяють утворенню в порожнині рота ретенційних пунктів, впливають на кількість зубного нальоту на зубах і шинуючих конструкціях. Використання антропологічного підходу до вирішення цих проблем значною мірою залежить від подальшого розвитку методів діагностики та лікування різних стоматологічних захворювань, зокрема лікування переломів щелеп. В наш час удоскона-

лення методів діагностики, лікування та профілактики різноманітних стоматологічних захворювань не можливі без комплексного обстеження, які включають і антропометричні виміри [4,5].

Поліпшення лікування хворих з переломами щелеп може бути досягнуте шляхом раннього прогнозування і попередження гнійно-запальних ускладнень та оптимізацією місцевої терапії. Це можливо досягти комплексом лікувальних заходів, які застосовують при госпіталізації пацієнта та суворим дотриманням особистої гігієни порожнини рота, що попереджує інфікування ділянки перелому. Основним джерелом інфікування залишається зубна бляшка та зубний наліт [Панкратов А.С., Коршунов В.М., 1999].

При наявності зубів, провідним методом лікування переломів щелеп залишається ортопедичний, а саме використання назубних шин. Відомо, що наявність шин та гумових кілець сприяють значнішому утворенню та відкладенню зубного нальоту, а показники гігієнічного стану порожнини рота у хворих з переломами щелеп суттєво відрізняється від аналогічних показників здорових людей. Це стосується, як періоду користування шинами, так і після їх зняття. Після зняття шин стан порожнини рота не нормалізується, а навпаки, погіршується, причому це стосується як пародонтологічного статусу, так і інтенсивності карієсу зубів. Загальновідомо, що низький рівень гігієни порожнини рота є безпосередньою причиною патології стоматологічного профілю [6].

Тому для досягнення бажаного успіху в терапії переломів щелеп, з метою попередження гнійно-запальних ускладнень, важливо налагодити систему гігієнічного догляду за порожниною рота протягом всього періоду лікування.

Мета дослідження – підвищення ефективності лікування хворих з переломами щелеп завдяки впровадженню профілактичних засобів гігієни порожнини рота з урахуванням соматотипових особливостей будови органів порожнини рота та обличчя пацієнта.

Матеріал та методи дослідження. Під нашим наглядом знаходилось 50 пацієнтів (46 чоловіків, 4 жінки) з переломами щелеп, середній вік яких складав 26 років, що знаходились на лікуванні у Вінницькій міській клінічній лікарні №2. Серед них з переломами нижньої щелепи було – 45 чоловіків та 4 жінки, а з переломами верхньої щелепи – 1 чоловік. Однобічних переломів нижньої щелепи було 22 (44,9%), а двобічних – 27 (55,1%). За ло-

калізацією переломи в області зубного ряду склали 44 (88,0%) випадки. Перелом верхньої щелепи діагностовано, як перелом за Le Fort II.

Протягом першої доби перебування у стаціонарі всім хворим проводили місцеве знеболювання і фіксували назубні шини С.С. Тігерштедта з зачіпними гачками. Потім виконували мануальну репозицію кісткових фрагментів та фіксували зуби в прикусі за допомогою міжщелепної гумової тяги. Хворому з переломом верхньої щелепи на весь термін лікування додатково налагоджували пращеподібну пов'язку за Померанцевою-Урбанською.

Хворим проводилося комплексне обстеження, яке включало загальноклінічні, рентгенологічні методи та антропометричні виміри обличчя.

Вивчали наступні антропометричні параметри обличчя: прикус зубів; вимірювали висоту коронок зубів; глибину присінка рота; вилічну ширину; висоту і ширину нижньої щелепи; довжину тіла нижньої щелепи; висоту гілки нижньої щелепи; морфологічну висоту обличчя; висоту середньої і нижньої третини обличчя; візуально оцінювали вираженість екватора зубів. Визначали наявність дефектів зубного ряду, незнімних і знімних ортопедичних конструкцій. Із анамнезу з'ясовували кратність та тривалість чистки зубів. Усі загальноклінічні та антропометричні дослідження проводились одноразово при госпіталізації хворого до лікарні.

Для контролю гігієни порожнини рота використовували індексну оцінку за допомогою індекса Федорова-Володкіної та індекса Сілнес-Лоу. Індекс Федорова-Володкіної вибраний нами як показник гігієнічного догляду за фронтальними зубами. Відомо, що незадовільний гігієнічний догляд в ділянці фронтальних зубів побічно свідчить про поганий стан гігієни у бокових ділянках щелеп [7].

Стан гігієни порожнини рота визначали чотири рази за період лікування хворого: при госпіталізації та послідовно через 1, 2, 3 і 4 тижні.

Залежно від гігієнічних засобів, хворі поділені на 2 групи. У першій групі (група порівняння) було 18 хворих. Ці пацієнти користувались звичайно прийнятою для них методикою гігієни порожнини рота. З хворими другої (основної) групи (в кількості 32) проводили навчання гігієни порожнини рота згідно з розробленим нами комплексом гігієнічних заходів.

При лікуванні переломів щелеп ми пропонуємо такі етапи індивідуальної гігієни порожнини рота, які слід проводити після кожного прийому їжі:

1. Очищення порожнини рота рідкими лікувально-профілактичними засобами гігієни, тому що вони забезпечують краще відділення зубного нальоту за рахунок зменшення зчеплення нальоту з емаллю зубів та з шинуючими конструкціями (ополіскувач Oral-B).

2. Очищення за допомогою зубочисток міжзубних проміжків, апроксимальних поверхонь зубів, фіксуючого дроту та шин.

3. Проміжне полоскання, зрошення або ванночки порожнини рота із застосуванням лікувально-профілактичного засобу гігієни (ополіскувач Oral-B).

4. Очищення ретенційних ділянок за допомогою монопучкових або малопучкових щиток типу Jordan.

5. Власне очищення зубів за допомогою зубних щіток середньої жорсткості з V-подібною щетиною та з використанням гігієнічної зубної пасти «Blend-a-Med Complete + Herbal».

6. Очищення шин та міжщелепової гумової тяги за допомогою щітки-йоржика.

7. Заключне полоскання із застосуванням рідкого лікувально-профілактичного засобу гігієни (ополіскувач Oral-B).

Іригація порожнини рота за допомогою антисептика (фурацилін, відвари трав, тощо), який подається з насадки іригатора, а також гідромасаж ясенного краю за допомогою душу. Цей метод дозволяє поліпшити трофіку та мікроциркуляцію ясенного краю та ділянки перелому.

Для об'єктивізації судження про ступень достовірності отриманих результатів застосовували варіаційно-статистичний метод за допомогою персонального комп'ютера Pentium-III із використанням стандартного пакету статистичних програм Statistica 5,0.

Результати дослідження та їх обговорення. На мал. 1 подано розподіл хворих з переломами щелеп в залежності від виду прикусу.

Як видно з мал. 1, переважну більшість хворих склали 19 (38%) пацієнтів з ортогнатичним прикусом, з глибоким прикусом було – 14 (28%), мезіальний і прямий прикуси виявлені однаково – у 6 (12%), а дистальний – у 5 (10%).

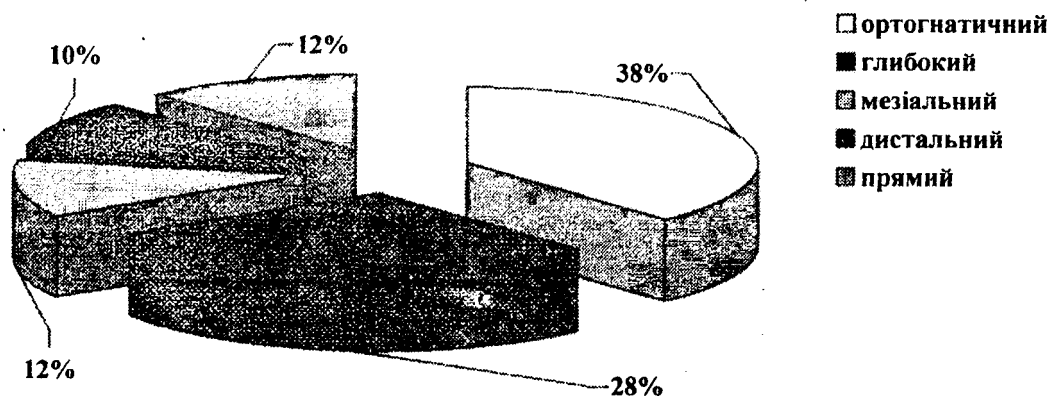
У 38 (76%) хворих з переломами щелеп спостерігались дефекти зубних рядів, у 4 (8%) – зубні ряди були інтактні, тільки у 8 (16%) пацієнтів дефекти зубних рядів відновлені ортопедичними конструкціями.

Результати антропометричного обстеження наведені в таблиці.

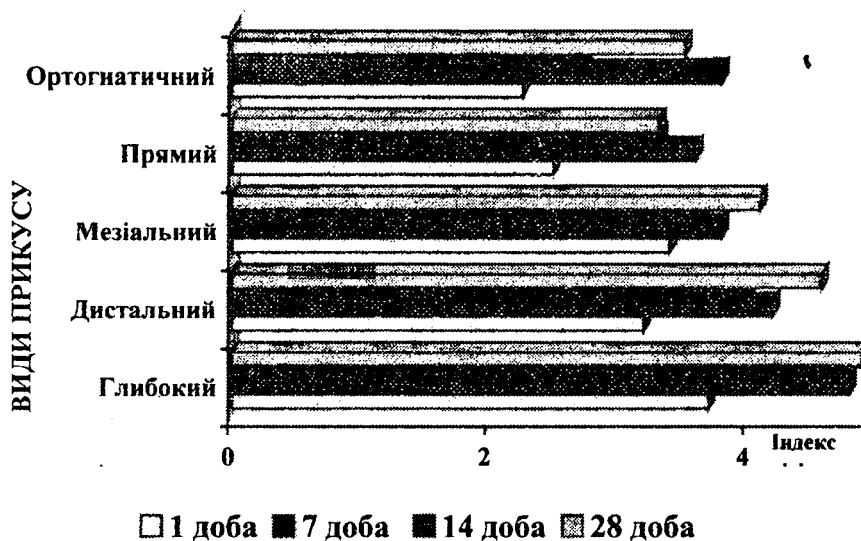
Середні величини антропологічних індексів щелепно-лицевої ділянки

Антропометричні показники та індекси		Види прикусу				
		Глибокий	Ортогнатичний	Мезіальний	Дистальний	Прямий
Висота коронок різців, мм	11(21), 12 (22) зуби	9,84±0,19	10,09±0,21	9,17±0,17	9,6±0,24	9,13±0,27
	31(41), 32 (42) зуби	6,85±0,16	8,15±0,25	8,83±0,31	7,2±0,2	8,36±0,17
Глибина присінка рота, мм	Верхній	8,35±0,29	9,28±0,26	8,33±0,49	7,4±0,4	8,1±0,49
	Нижній	7,23±0,14	8,34±0,31	6,17±0,17	6,8±0,2	7,78±0,30
Вилична ширина, см		11,52±0,17	12,23±0,14	12,52±0,03	13,73±0,27	12,92±0,25
Ширина нижньої щелепи, см		10,28±0,19	10,65±0,14	11,98±0,09	9,36±0,17	10,72±0,27
Висота нижньої щелепи, см		4,09±0,08	4,57±0,06	4,2±0,07	3,6±0,03	4,15±0,10
Довжина тіла нижньої щелепи, см		9,11±0,13	10,06±0,13	10,25±0,31	7,88±0,08	9,43±0,15
Висота гілки нижньої щелепи, см		6,38±0,12	6,02±0,12	6,57±0,03	5,16±0,05	5,94±0,06
Висота нижньої третини обличчя, см		5,34±0,16	6,01±0,1	5,07±0,18	4,38±0,24	5,5±0,16
Висота верхньої третини обличчя, см		5,71±0,07	5,59±0,07	4,43±0,03	6,0±0,06	5,35±0,18
Морфологічна висота обличчя, см		11,02±0,15	11,6±0,15	9,5±0,18	10,38±0,24	10,84±0,33

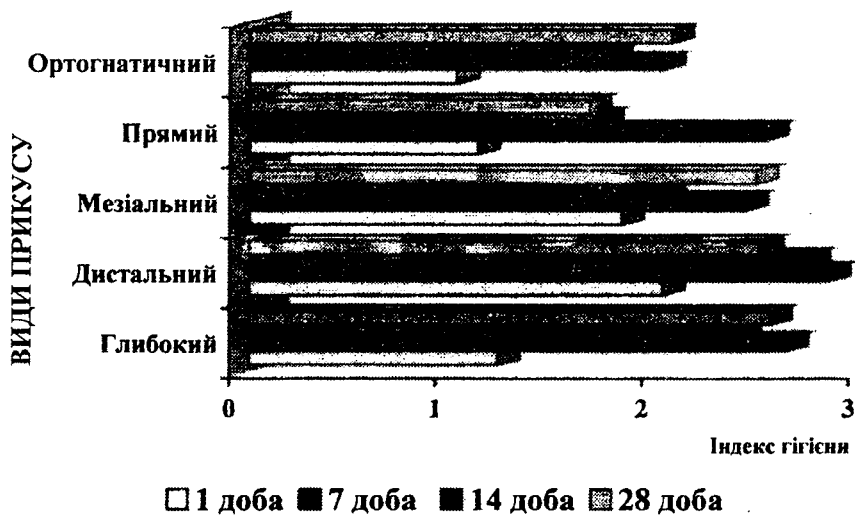
Примітка: достовірність дорівнює $P \leq 0,01$



Мал. 1. Розподіл пацієнтів залежно від виду прикусу



Мал. 2. Індекс Федорова-Володкіної



Мал. 3. Індекс Сілес-Лоу

Як свідчать дані таблиці, особливу увагу привертають показники висоти коронок зубів, глибина присінка рота, довжина тіла нижньої щелепи, висота і ширина нижньої щелепи, морфологічна висота обличчя. Виявлено велику різницю у висоті коронок 31 (41), 32 (42) зубів. Найменші показники спостерігались у хворих з глибоким прикусом, а найбільші – у пацієнтів з мезіальним прикусом. Суттєва різниця спостерігалась при аналізі такого параметра як глибина присінка рота. Так, найбільша глибина верхнього склепіння виявлена при ортогнатичному прикусі, а найменша – при дистальному. Ще вагоміша різниця виявлена при обстеженні нижнього склепіння присінка рота. Так при медіальному прикусі була найменшою, а при ортогнатичному – найбільшою. При аналізі розмірів довжини і ширини тіла нижньої щелепи виявлена велика різниця цих параметрів при медіальному ($10,25 \pm 0,31$ см. і $11,98 \pm 0,09$ см., відповідно) і дистальному прикусах ($7,88 \pm 0,08$ см., $9,36 \pm 0,17$ см., відповідно). Мінімальні розміри висоти нижньої щелепи знайдені при мезіальному прикусі ($4,2 \pm 0,07$ см), а максимальні – при ортогнатичному ($4,57 \pm 0,06$ см.). Що стосується морфологічної висоти обличчя (сума висоти нижньої та середньої третини обличчя), то тут було виявлено найбільшу різницю між групами пацієнтів з різними видами прикусу.

При проведенні лікування слід звертати увагу на антропометричні показники, які тісно пов'язані з лікувальними заходами. Так, розміри щелеп, висота зубів, глибина присінка рота, вид прикусу безпосередньо впливають на величину, індивідуальний вигин висоти та на розташування

зачіпних гачків шини С.С. Тігерштедта, що впливає на стабільність фіксації шин та на належну гігієну порожнини рота протягом всього періоду лікування.

Стан гігієни порожнини рота, залежно від терміну лікування, наведений в діаграмі на мал. 2 та 3. Як свідчать показники діаграм, у першу добу при глибокому, дистальному та медіальному прикусах стан гігієни ротової порожнини гірший ніж такий при ортогнатичному та прямому прикусі. Відмічається збільшення індексу Федорова-Володкіної відповідно на 63,7%, 50,4%, 41,5%; та збільшення індексу Сілес-Лоу при глибокому прикусі на 20%, а при мезіальному та дистальному прикусах - на 100%. Що стосується гігієни порожнини рота при прямому прикусі, то вона суттєво не відрізняється від таких, як при ортогнатичному прикусі.

Через тиждень після фіксації шин С.С. Тігерштедта, у хворих групи порівняння з'ясувалось, що гігієна значно погіршилась. Погіршення стану гігієни порожнини рота за цей період пов'язано з гострим періодом перебігу переломів щелеп, а саме – у пацієнтів спостерігається больовий синдром, боязнь та не вміння обробки порожнини рота в нових умовах, при наявності шин та неможливості відкриття рота. Тому погіршення стану гігієни відмічалось у всіх пацієнтів незалежно від виду прикусу.

Наприкінці другого тижня з моменту накладання шин, стан гігієни порожнини рота дещо покращився по відношенню до попереднього періоду, але його показники були значно вищими ніж відповідні показники при госпіталізації.

Проаналізувавши данні стану гігієни порож-

нини рота за весь період лікування хворих з переломами щелеп, з'ясовано, що гігієна порожнини рота погіршується при всіх видах прикусу, але не рівномірно: найбільше при глибокому і дистальному прикусі, меншою мірою - при мезіальному прикусі. Найкращий стан гігієни порожнини рота спостерігався при ортогнатичному та при прямому прикусі. Отримані результати дозволяють рекомендувати лікарям-стоматологам приділяти особливу увагу стану гігієни порожнини рота у хворих з переломами щелеп при глибокому прикусі.

Порівнюючи клінічні показники лікування основної та контрольної груп відмічено, що загоєння перелому в основній групі хворих протікало без ускладнень, тоді як в контрольній довше спостерігався больовий синдром, розсмоктування набряку чи інфільтрату, особливо в межах зубного ряду проходило повільніше, були значніше виражені явища запалення слизової оболонки.

Висновки. Розміри щелеп, висота зубів, глибина присінку рота, вид прикусу безпосередньо впливають на величину, індивідуальний вигин висоти та на розташування зачіпних гачків шини С.С. Тігерштедта, що створює умови для фіксації шин, гігієни порожнини рота протягом всього періоду лікування.

В період безпосередньої фіксації назубних шин С.С. Тігерштедта стан гігієни порожнини рота пов'язаний з такими антропометричними показниками щелепно-лищевої ділянки, як прикус. Найкращий стан гігієни порожнини рота у хворих з ортогнатичним та прямим прикусами, а найгірший – у пацієнтів з глибоким та дистальним.

Протягом періоду консервативного лікування гігієна порожнини рота не залишається сталою, а змінюється залежно від стадії перебігу хвороби.

Розроблений комплекс гігієнічних заходів підвищує ефективність лікування хворих з переломами щелеп та зменшує кількість ускладнень.

Урахування соматотипових особливостей будови органів порожнини рота та обличчя пацієнта сприяє визначенню групи ризику виникнення запальних ускладнень переломів щелеп.

Список літератури

1. Фаренюк О.А. Використання внутрішньоротових репозиційно-фіксуючих пристроїв в лікуванні хворих з переломами нижньої щелепи: Автореф. дис...кан. мед. наук. – Одеса – 2002. – 17с.

2. Алексєєв С.Б. Реабілітація постраждалих з переломами нижньої щелепи із застосуванням пелюдо-

терапії: Автореф. дис...кан. мед. наук. – Полтава – 2003. – 22с.

3. Рединова Т. А., Колесников С. Н. Влияние шин на состояние твердых тканей зубов и пародонт у больных с переломами челюстей // Стоматология. – 1998. – №1. – С. 42-44.

4. Кошевников В. Г., Никитюк Б. А. Медицинская антропология. – К.: Здоровье, 1990. – 200с.

5. Хрисанфова Е. Н., Перевозчиков И. В. Антропология: Учебник для студентов биологических специализованных высших учебных заведений. – М.: Издательство МГУ, 1991. – 319с.

6. Улитовский С.Б. Роль правильного отношения врача-стоматолога в формировании у пациента мотивированного использования средств оральной гигиены //Новое в стоматологии. – 2003. – №1. – С. 47-50.

7. Репета Е.Г., Лукашевич М.Б. Значение состояния гигиены полости рта в определении интенсивности кариеса и болезней пародонта //Вісник стоматології. – 2003. – №1. – С. 85-87.

Надійшла 03.03.04.

Адреса для листування: 21021, м. Вінниця, вул. Пирогова, 56, ВДМУ.

Горленко О. В., Фурман Р. Л., Горленко И. М.

ГИГИЕНА ПОЛОСТИ РТА В КОМПЛЕКСНОЙ ТЕРАПИИ ПЕРЕЛОМОВ ЧЕЛЮСТЕЙ

Произведена оценка состояния гигиены полости рта у 50 больных с переломами челюстей, которых лечили ортопедическими методами. Предложенный комплекс гигиенических средств повышает эффективность лечения пациентов с переломами челюстей. Профилактические средства гигиены полости рта предложены с расчётом соматотиповых особенностей строения органов полости рта и лица больного. Ключевые слова: переломы челюстей, антропометрия лица, гигиена полости рта.

Gorlenko O.V., Furman R.L., Gorlenko I.M.

THE STATE OF ORAL HYGIENE IN COMPLEX THERAPEUTICS OF MAXILLARY FRACTURES

The estimation of state of oral hygiene in 50 patients with maxillary fractures, treated with orthopedic methods, was held. The complex of hygienic measures, increasing effectiveness of treatment of patients with such fractures, is offered. The prophylactic measures of oral hygiene are introduced according to the somatotypical peculiarities of structure of oral cavity organs and face of a patient. Key words: maxillary fractures, facial anthropometry, oral hygiene.