



УКРАЇНА

(19) UA (11) 56746 (13) A

(51) 7 A61B17/00

МІНІСТЕРСТВО ОСВІТИ
І НАУКИ УКРАЇНИДЕРЖАВНИЙ ДЕПАРТАМЕНТ
ІНТЕЛЕКТУАЛЬНОЇ
ВЛАСНОСТІОПИС
ДО ДЕКЛАРАЦІЙНОГО ПАТЕНТУ
НА ВИНАХІДВидається під
відповідальність
власника
патенту

(54) СПОСІБ КОСМЕТИЧНОГО УШИВАННЯ ВЕН

1

2

(21) 2002087078

(22) 30 08 2002

(24) 15 05 2003

(46) 15 05 2003, Бюл. № 5, 2003 р.

(72) Бура Олеся Володимирівна, Бурий Володимир Трохимович

(73) ВІННИЦЬКИЙ ДЕРЖАВНИЙ МЕДИЧНИЙ УНІВЕРСИТЕТ ІМ МІ ПИРОГОВА, Бура Олеся Володимирівна, Бурий Володимир Трохимович

(57) Спосіб косметичного ушивання вен, що передбачає перев'язку поверхневих вен, який відрізняється тим, що перев'язку здійснюють з трьох місць вколювання в шкіру підшкірними потайними подвійними швами під кутом до фасції, на якій навколо перфорантної вени фіксують на постійно варикозно зміненому конгломераті обвивними швами нитками, що не розсмоктуються, кінці яких під веною стягують хірургічним вузлом

Винахід відноситься до медицини. Може мати застосування в хірургії для лікування і профілактики варикозного розширення поверхневих вен.

Відомий спосіб косметичного лікування варикозно розширених вен шляхом введення в їх просвіт склерозуючих препаратів ("Оперативная хирургия" под общей редакцией проф. И. Литманна. Второе издание на русском языке. Издательство Академии Наук Венгрии. Akademia Kiado. Будапешт 1982. Ст. 815). Недоліком цієї методики є каналізація тромбованих вен і рецидив варикозного розширення вен, можливе пошкодження комунікантних і глибоких вен та їх клапанів при попаданні склеротизуючих препаратів з послідуємим розвитком постромбофлебтичного синдрому (хвороби).

Відомий спосіб Клаппа-Соклова черезшкірної перев'язки вен поодиноких варикозних вузлів, копінг через 9 - 10 днів лігатурний вузол зривають. Як вказують автори, такого типу черезшкірна перев'язка вен недостатньо ефективна (Островерхов Г. Е., Лубоцький Д. Л., Боман Ю. М. "Оперативная хирургия и топографическая анатомия", Изд. "Медицина", Москва-1972, с. 175).

В основу винаходу спосіб косметичного ушивання вен поставлене завдання шляхом постійного перекриття просвіту змінених вен, ліквідувати рефлюкс з глибоких вен в поверхневі, запобігти рецидиву варикозного розширення поверхневих вен і на поверхні шкіри ліквідувати ознаки варикозного розширення вен.

Поставлене завдання досягається тим, що спосіб косметичного ушивання вен передбачає їх перев'язку і згідно з винаходом перев'язку здійс-

нюють підшкірними подвійними потайними швами під кутом до фасції, на якій навколо перфорантних вен фіксують на постійно варикозно змінений конгломерат обвивними швами нерозсмоктуючими нитками кінці яких під веною стягуються хірургічним вузлом. Спосіб здійснюється наступним чином: попередньо визначають місце відходження перфорантних вен від поверхневих, які хірургічними голками з нитками перев'язують підшкірними обвивними швами фіг. 1 з 3-х точок вколу шкіри 1, 2, 3. В проекції відходження перфорантної вени 4 фіг. 2 з боку від варикозного вузла, на відстані 0,5 см від нього голкою з ниткою під кутом проколюють шкіру, проводять її глибоко під поверхневою веною 5, привідною по відношенню до перфорантної, захоплюють фасцію 6 і викоплюють на такій же відстані з другої сторони підшкірної вени. В послідуємим, через точку вколу нитку проводять в зворотному напрямку над веною і виводять назовні через точку першого вколу, в цю ж точку в зворотному напрямку під кутом до попереднього шва голку проводять глибоко під відповідною поверхневою веною 7, захоплюючи фасцію з протилежної сторони виходу перфорантної вени, і викоплюють в третій точці з другої сторони поверхневої вени, в цю ж точку в зворотному напрямку витку проводять над веною і викоплюють в верхній точці вколу, яку розширюють і зав'язують хірургічний вузол під веною, фіксують варикозні конгломерати до фасції (фіг. 3) або глибоких тканин внаслідок чого шкіра розправляється і зникають признаки варикозного розширення вен. Місця вколів зводять і потайний шов "метелик" 8 надійно перекриває просвіт змінених

(19) UA (11) 56746 (13) A

вен, запобігає рефлюксу з глибоких вен в поверхневі. Потайні шви накладають нитками, які не розсмоктуються, або розсмоктуються повільно (наприклад нитками для ушивання судин)

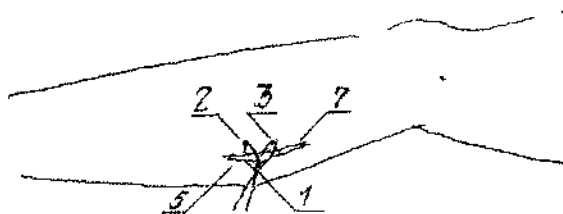
Приклад

Хвора (О, 21 рік, медична карта №1063, перебувала на лікуванні з 27 06 2002р по 4 07 2002р. Діагноз, варикозна хвороба лівої ноги. Під місцевою інфільтративною анестезією потайними обвивними швами вшиті варикозне змінені вени. Хвора ходить з першого дня після операції. Набряк ноги після інфільтративної анестезії пройшов на другу добу. Варикозне розширення вен відсутнє. Хвора виписана без обмежень.

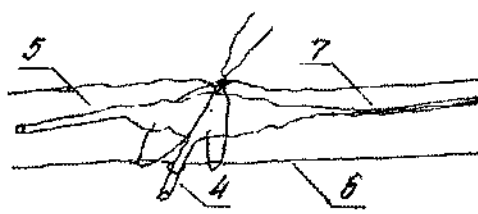
Хвора О, 48 років, медична карта №10636 перебувала на лікуванні з 27 06 2002р по 2 07 2002р. Діагноз варикозна хвороба обох ніг, хронічна венозна недостатність другого ступеню. 17 06 2002р під місцевою інфільтративною анестезією виконана операція вшивання варикозно

зміненних вен обох ніг потайними обвивними, швами. Після операції хвора активна, ходить. Набряки після інфільтративної анестезії на другу добу після операції пройшли. Крокування вільне. Варикозне розширення поверхневих вен відсутнє. Через 4 доби хвора виписана. Рекомендовано препарати венотоники, дезагреганти, стимуляція венозного відтоку по глибоких венах терміном на 1міс. В подальшому без обмежень.

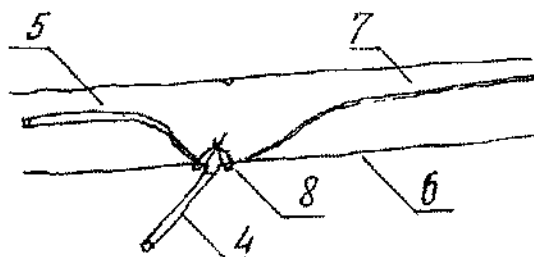
Таким чином, спосіб дозволяє косметично лікувати варикозне розширення поверхневих вен підшкірним накладенням потайних навколосудинних обвивних швів, уникнути травматичності флебектомічних операцій і ускладнень викликаних руйнуванням навколосудинних структур (в т ч нервів, лімфатичних судин, паравазальних просторів), рецидивів і ускладнень викликаних введенням склеротизуючих препаратів, покращити якість лікування, зменшити терміни одужання і коштовність лікування, покращити прогноз відносно і косметичного стану.



Фіг.1



Фіг.2



Фіг.3