

12. Anderson R. H. Anatomy of the human atrioventricular junctions revisited / R. H. Anderson, S. Y. Ho, A. E. Becker // Anatomical record. – 2000. – Vol. 260. – P. 81–91.
13. Anderson R. H. Atrioventricular ring specialized tissue in the normal heart / R. H. Anderson, M. J. Davies, A. E. Becker // Eur. j. cardiol. – 1974. – Vol. 2. – P. 219–230.

УДК 611.1:591.33:599.323.41:599.89

ФОРМУВАННЯ ПАПІЛЯРНО-ТРАБЕКУЛЯРНОГО АПАРАТУ СЕРЦЯ ЛЮДИНИ НА РАННІХ ЕТАПАХ КАРДІОГЕНЕЗУ **Шаторна В.Ф., Савенкова О.О., Козловська Г.О., Дем'яненко І.А.**

Резюме. Робота присвячена з'ясуванню особливостей та закономірностей розвитку, формування внутрішнього рельєфу та клапанного апарату камер серця людини протягом раннього пренатального періоду онтогенезу. Вивчено будову структурних компонентів, формуючих внутрішній рельєф серця людини, та терміни становлення цих компонентів. Встановлено терміни та механізми формування соскоподібних м'язів, сухожилкових струн, стулок передсердно-шлуночкових клапанів. Уточнено дані щодо динаміки параметрів ендокардіальних подушок та їх участі у формуванні клапанного апарату серця.

Ключові слова: серце, сухожилкові струни, соскоподібні м'язи, кардіогенез, онтогенез.

УДК 611.1:591.33:599.323.41:599.89

ФОРМИРОВАНИЕ ПАПИЛЛЯРНО-ТРАБЕКУЛЯРНОГО АППАРАТА СЕРДЦА ЧЕЛОВЕКА НА РАННИХ ЭТАПАХ КАРДИОГЕНЕЗА

Шаторная В.Ф., Савенкова Е.А., Козловская А.А., Демьяненко И.А.

Резюме. Работа посвящена выявлению особенностей и закономерностей развития, формирования внутреннего рельефа и клапанного аппарата камер сердца человека в течение раннего пренатального онтогенеза. Изучено строение структурных компонентов, формирующих внутренний рельеф сердца человека, и сроки становления этих компонентов. Установлены сроки и механизмы формирования сосцевидных мышц, сухожильных струн, створок предсердно-желудочковых клапанов. Уточнены данные относительно динамики параметров эндокардиальных подушек и их участия в формировании клапанного аппарата сердца.

Ключевые слова: сердце, сухожильные струны, сосцевидные мышцы, кардиогенез, онтогенез.

UDC 611.1:591.33:599.323.41:599.89

FORMING PAPILAR-TRABECULAR TO VEHICLE OF HEART OF MAN ON THE EARLY STAGES OF KARDIOGENESIS

Shatorna V.F., Savenkova O.O., Kozlovskaya G.O., Demyanenko I.A.

Summary. Work is devoted to finding out of features and conformities to law of development, forming of internal relief and valvular vehicle of chambers of heart of man during the early prenatal period of ontogenesis. The structure of structural components, forming internal relief of heart of man, and terms of becoming of these components is studied. Terms and mechanisms of forming of papillary muscles, сухожилкових strings, leaves are set auricle-stomach valves. Information is specified in relation to the dynamics of parameters of endocardial pillows and their participating in forming of valvular vehicle of heart.

Key words: heart, to the string tendon, papillary muscles, kardiogenesis, ontogenesis.

Стаття надійшла 26.03.2011 р.

УДК 611.813.8 (083.75): 613.956:612.014.5:575.191:62

Ю.Г. Шевчук, О.М. Шаповал, В.В. Ясько

СОМАТОТИПОЛОГІЧНІ ОСОБЛИВОСТІ КОМП'ЮТЕРНО-ТОМОГРАФІЧНИХ ПАРАМЕТРІВ ПЕРЕДНІХ РОГІВ БІЧНИХ ШЛУНОЧКІВ ГОЛОВНОГО МОЗКУ У ЗДОРОВИХ ЮНАКІВ І ДІВЧАТ ПОДІЛЬСЬКОГО РЕГІОНУ

Вінницький національний медичний університет ім. М.І. Пирогова (м. Вінниця)

Зв'язок роботи з науковими темами і планами. Дослідження виконане в науково-дослідному центрі Вінницького національного медичного університету ім. М.І. Пирогова в рамках загально- університетської тематики "Розробка нормативних критеріїв здоров'я різних вікових та статевих груп населення (юнацький вік)" (№ державної реєстрації: 0109U 005544).

Вступ. Для юнацького віку, як одного із найважливіших періодів онтогенезу характерні процеси завершення формування окремих анатомічних структур та соматотипу, морфологічна стабілізація довжини та маси тіла, хоча широтні розміри та компонентний склад тіла, які є найважливішими ознаками гендерних відмінностей, продовжують розвиватися. Розвиток та формування окремих морфофункціональних структур організму людини відбувається внаслідок реалізації спадкової інформації в конкретних умовах життя: рухова активність, кліматогеографічне розташування популяції, екологічна обстановка в регіоні проживання [4, 5].

Розрізняючи людей по довжині і розмірам тіла, пропорціям їх статури, приватним конфігураціям мозкового і лицьового черепа, дистальним відділам кінцівок, можна

прослідкувати значну варіабельність в їх будові і в той же час характерну узгодженість на рівні цілісності загальної будови типу, міжіндивідуальну відмінність і типологічну повторюваність. Соматотип є макроморфологічною підсистемою загальної конституції. Він є зовнішнім, найбільш доступним дослідженню і вимірюванню, відносно стійкою в онтогенезі і спадково обумовленою підсистемою загальної конституції і в цілому відображає основні особливості динаміки онтогенезу, метаболізму, загальної реактивності організму [6].

Метою нашого дослідження було встановлення соматотипологічних особливостей нормативних, комп'ютерно-томографічних показників передніх рогів бічних шлуночків у юнаків та дівчат Поділля.

Об'єкт і методи дослідження. Нами було проведено анкетування 482 осіб юнацького віку щодо наявності в анамнезі будь-яких захворювань та клініко-лабораторне дослідження, з яких у загальну групу практично здорового населення було відібрано 168 юнаків віком від 17 до 21 року та 167 дівчат віком від 16 до 20 років. 82 юнакам та 86 дівчатам на добровільних умовах було проведено комп'ютерну томографію голови.

Комп'ютерно-томографічне дослідження головного мозку проводили за стандартною методикою нейровізуалізації [3] за допомогою спірального комп'ютерного томографа «SeleCT SP» фірми «Elscont» (Ізраїль) у горизонтальному положенні пацієнта на спині, головою уперед на спеціальній підставці для голови. З усієї серії паралельних орбіто-меатальній лінії зрізів (у кількості 10), що отримана при дослідженні головного мозку, була вибрана томограма рівня – 5 (Т-5), який проходить через базальні (основні) ядра, передньо-задні відділи бічних шлуночків мозку і ІІІ шлуночок. Програма морфологічного дослідження включала вивчення поздовжніх та поперечних розмірів передніх рогів бічних шлуночків, відстань між ними, а також індексу передніх рогів (рис. 1).

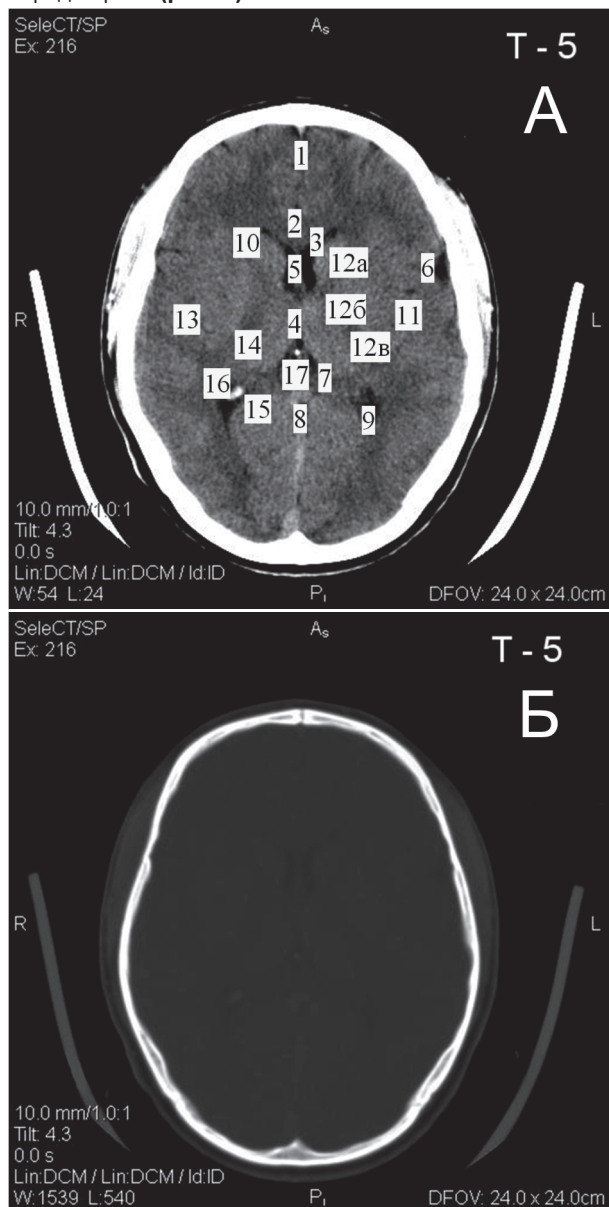


Рис. 1. Томограма 5 (Т-5). А – тканинний режим, Б – кістковий режим: 1 – поздовжня щілина; 2 – мозолисте тіло; 3 – передні роги бічних шлуночків; 4 – ІІІ шлуночок; 5 – міжшлуночкові отвори; 6 – латеральна ямка; 7 – обхідна цистерна; 8 – чотирироггорбикова цистерна; 9 – задні роги бічних шлуночків; 10 – головка хвостатого ядра; 11 – лушпина; 12 – внутрішня капсула (а – передня ніжка, б – коліно, в – задня ніжка); 13 – зовнішня капсула; 14 – таламус; 15 – гіпокампальні звивини; 16 – звапніле судинне сплетення; 17 – шишкоподібне тіло (епіфіз).

Антропометричні дослідження проводили за методикою В.В. Бунака [1]. Компонентний склад маси тіла вивчали за методом J. Mateiqka [8], а соматотипування проводили, за розрахунковою модифікацією метода В. Heath і J. Carter [7].

Статистичну обробку та аналіз отриманих результатів проведено в пакеті «STATISTICA 5,5» (належить ЦНІТ ВНМУ ім. М.І. Пирогова, ліцензійний № АХХ R 910A374605FA) з використанням непараметричних методів [2].

Дослідження, результати яких представлені в роботі, не заперечують біоетичним нормам Гельсінської декларації, Конвенції Ради Європи про права людини та біомедицину (1977), відповідним положенням ВООЗ та законам України.

Результати досліджень та їх обговорення. Визначена за допомогою комп'ютерно-томографічного дослідження ширина переднього рогу бічного шлуночка правої півкулі головного мозку має наступні значення ($M \pm \sigma$): у юнаків мезоморфів – $4,306 \pm 1,150$ мм, юнаків-ектоморфів – $4,640 \pm 1,292$, юнаків-екто-мезоморфів – $4,850 \pm 1,103$, юнаків-ендо-мезоморфів – $5,157 \pm 1,218$ мм, юнаків проміжного соматотипу – $4,525 \pm 1,436$ мм, дівчат-мезоморфів – $4,030 \pm 1,198$ мм, дівчат-ендо-мезоморфів – $3,664 \pm 0,847$ мм, дівчат проміжного соматотипу – $3,571 \pm 0,743$ мм, дівчат-ендоморфів – $3,963 \pm 0,934$ мм, дівчат-ендо-ектоморфів – $3,720 \pm 1,045$ мм.

При вивченні ширини переднього рогу бічного шлуночка правої півкулі головного мозку у юнаків встановлено, що вищевказаний показник статистично значуще не відрізняється у осіб із різними соматотипами.

У дівчат із різними соматотипами також не визначено достовірних відмінностей (або тенденцій до відмінностей) ширини переднього рогу бічного шлуночка правої півкулі головного мозку.

При порівнянні ширини переднього рогу бічного шлуночка правої півкулі головного мозку у юнаків і дівчат відповідних соматотипів визначено, що даний показник статистично значуще більший у юнаків, ніж у дівчат ендо-мезоморфного соматотипу ($5,157 \pm 1,218$ мм й $3,664 \pm 0,847$ мм відповідно, $p < 0,010$) (рис. 2).

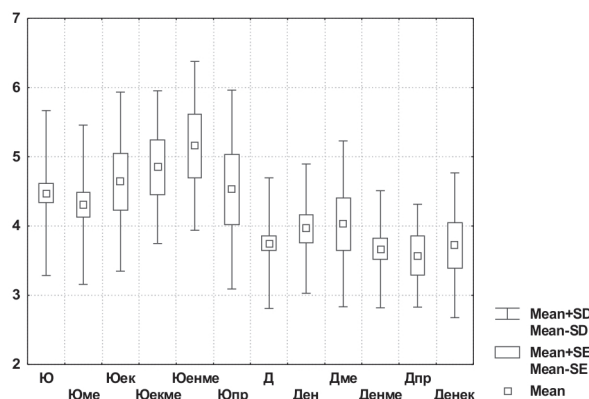


Рис. 2. Ширина переднього рогу правого бічного шлуночка на рівні томограми 5 у юнаків і дівчат різних соматотипів (мм).

Ширина переднього рогу бічного шлуночка лівої півкулі головного мозку має наступні значення ($M \pm \sigma$): у юнаків мезоморфів – $4,081 \pm 1,407$ мм, юнаків-ектоморфів – $4,590 \pm 1,381$, юнаків-екто-мезоморфів – $4,512 \pm 0,963$, юнаків-ендо-мезоморфів – $4,342 \pm 1,502$ мм, юнаків проміжного соматотипу – $3,937 \pm 1,336$ мм, дівчат-мезоморфів – $3,977 \pm 1,240$ мм, дівчат-ендо-мезоморфів – $3,532 \pm 0,843$ мм, дівчат проміжного соматотипу – $3,442 \pm 0,892$ мм, дівчат-ендоморфів – $3,850 \pm 0,888$ мм, дівчат-ендо-ектоморфів – $3,860 \pm 1,051$ мм.

При порівнянні ширини переднього рогу бічного шлуночка лівої півкулі головного мозку як у юнаків так і у дівчат

із різними соматотипами статистично значущих відмінностей (або тенденцій до відмінностей) не визначено.

При вивченні статевих відмінностей ширини переднього рогу бічного шлуночка лівої півкулі головного мозку встановлено, що вищевказаний показник статистично значущих відмінностей (або тенденцій до відмінностей) не має (рис. 3).

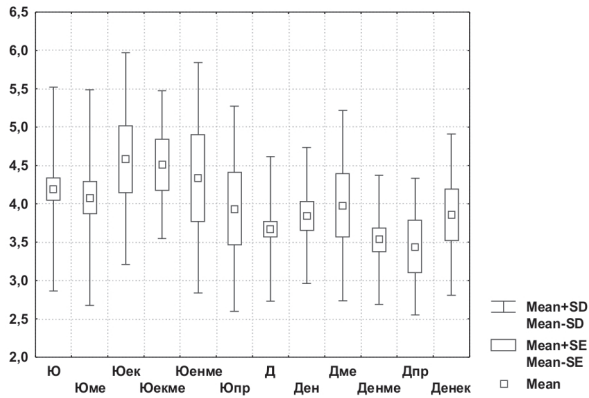


Рис. 3. Ширина переднього рогу лівого бічного шлуночка на рівні томограми 5 у юнаків і дівчат різних соматотипів (мм).

Довжина переднього рогу бічного шлуночка правої півкулі головного мозку має наступні значення ($M \pm \sigma$): у юнаків мезоморфів – $23,10 \pm 2,08$ мм, юнаків-ектоморфів – $24,38 \pm 2,08$, юнаків-екто-мезоморфів – $22,77 \pm 3,46$, юнаків-ендо-мезоморфів – $25,22 \pm 2,46$ мм, юнаків проміжного соматотипу – $22,50 \pm 1,11$ мм, дівчат-мезоморфів – $23,90 \pm 1,45$ мм, дівчат-ендо-мезоморфів – $22,65 \pm 1,89$ мм, дівчат проміжного соматотипу – $22,30 \pm 2,03$ мм, дівчат-ектоморфів – $22,13 \pm 2,49$ мм, дівчат-ендо-ектоморфів – $22,60 \pm 1,12$ мм.

У юнаків статистично значущих соматотипологічних відмінностей довжини переднього рогу бічного шлуночка правої півкулі головного мозку не встановлено, прослідковано незначну тенденцію до більшого значення довжини переднього рогу бічного шлуночка правої півкулі головного мозку у юнаків екто-мезоморфного соматотипу ($25,22 \pm 2,46$ мм) ніж у юнаків мезоморфного та проміжного соматотипів ($23,10 \pm 2,08$ мм; $p=0,060$ та $22,50 \pm 1,11$ мм; $p=0,052$ відповідно).

При вивченні соматотипологічних відмінностей довжини переднього рогу бічного шлуночка правої півкулі головного мозку у дівчат встановлено, що вищевказаний показник статистично значуще більший у осіб із мезоморфним соматотипом ($23,90 \pm 1,45$ мм) порівняно із особами ендоморфного соматотипу ($22,13 \pm 2,49$ мм; $p<0,05$), а також має тенденцію до більшого значення порівняно із особами проміжного соматотипу ($22,30 \pm 2,03$ мм; $p=0,074$).

При вивченні статевих відмінностей довжини переднього рогу бічного шлуночка правої півкулі головного мозку визначено, що вищевказаний показник статистично значуще більший у юнаків-ендо-мезоморфів ($25,22 \pm 2,46$ мм) порівняно із дівчатами відповідного соматотипу ($22,65 \pm 1,89$ мм; $p<0,05$) (рис. 4).

Визначена за допомогою комп'ютерно-томографічного дослідження довжина переднього рогу бічного шлуночка лівої півкулі головного мозку має такі значення ($M \pm \sigma$): у юнаків мезоморфів – $23,26 \pm 2,12$ мм, юнаків-ектоморфів – $24,58 \pm 2,01$, юнаків-екто-мезоморфів – $23,07 \pm 3,25$, юнаків-ендо-мезоморфів – $26,15 \pm 3,00$ мм, юнаків проміжного соматотипу – $22,43 \pm 1,80$ мм, дівчат-мезоморфів – $24,67 \pm 1,98$ мм, дівчат-ендо-мезоморфів – $22,65 \pm 1,77$ мм, дівчат проміжного соматотипу – $22,21 \pm 2,55$ мм, дівчат-ектоморфів – $22,33 \pm 2,49$ мм, дівчат-ендо-ектоморфів – $22,96 \pm 1,83$ мм.

При вивченні відмінностей довжини переднього рогу бічного шлуночка лівої півкулі головного мозку у юнаків в

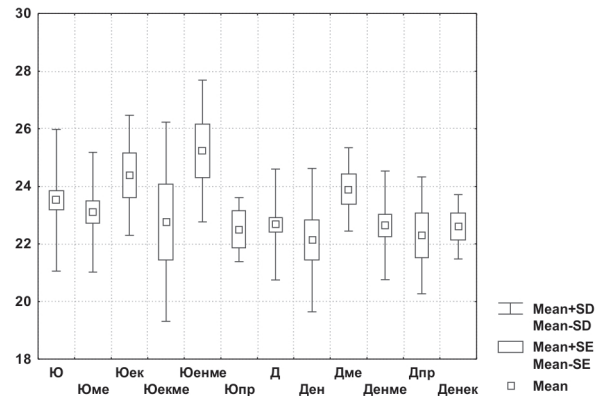


Рис. 4. Довжина переднього рогу правого бічного шлуночка на рівні томограми 5 у юнаків і дівчат різних соматотипів (мм).

залежності від соматотипу встановлено, що вищевказаний показник достовірно більший у представників екто-мезоморфного соматотипу ($26,15 \pm 3,00$ мм), ніж у представників із мезоморфним соматотипом ($23,26 \pm 2,12$ мм; $p<0,001$), та має тенденцію до більшого значення у порівнянні із юнаками екто-мезоморфами та юнаками із проміжним соматотипом ($23,07 \pm 3,251$; $p=0,055$ мм та $22,43 \pm 1,80$ мм; $p=0,068$ відповідно).

Довжина переднього рогу бічного шлуночка лівої півкулі головного мозку виявилася статистично значуще більшою у дівчат із мезоморфним соматотипом ($24,67 \pm 1,98$ мм), ніж у дівчат із екто-мезоморфним ($22,65 \pm 1,77$ мм; $p<0,01$) та із ендоморфним соматотипами ($22,33 \pm 2,49$ мм; $p<0,05$). Також прослідковано незначну тенденцію до більшої довжини переднього рогу бічного шлуночка лівої півкулі головного мозку у дівчат-мезоморфів ($24,67 \pm 1,98$ мм) порівняно з дівчатами-ектоморфами ($22,33 \pm 2,49$ мм; $p=0,082$) (рис. 5).

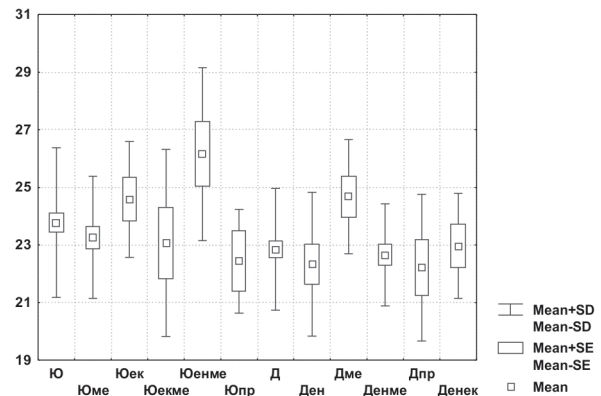


Рис. 5. Довжина переднього рогу лівого бічного шлуночка на рівні томограми 5 у юнаків і дівчат різних соматотипів (мм).

При порівнянні довжини переднього рогу бічного шлуночка лівої півкулі головного мозку у юнаків і дівчат відповідного соматотипу визначені такі статеві відмінності: вищевказаний показник статистично значуще більший у юнаків-ендо-мезоморфів ($26,15 \pm 3,00$) порівняно із дівчатами відповідного соматотипу ($22,65 \pm 1,75$ мм; $p<0,01$); спостерігається тенденція до більшої довжини переднього рогу бічного шлуночка лівої півкулі головного мозку в групі дівчат-мезоморфів порівняно із відповідною групою юнаків ($23,26 \pm 2,12$ мм й $24,67 \pm 1,98$ мм відповідно, $p=0,079$) (рис. 5).

Відстань між передніми рогами бічних шлуночків головного мозку у юнаків і дівчат різних соматотипів має наступні значення ($M \pm \sigma$): у юнаків мезоморфів – $34,91 \pm 2,83$ мм,

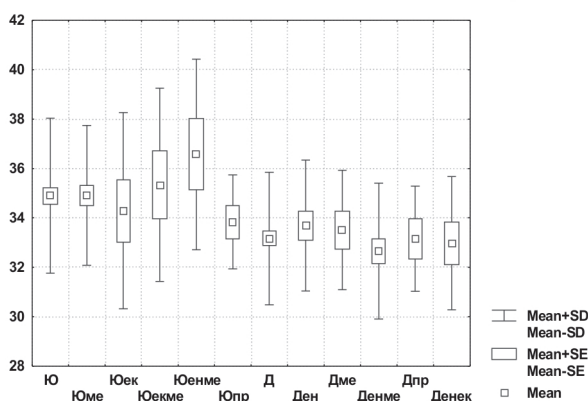


Рис. 6. Відстань між передніми рогами бічних шлуночків на рівні томограми 5 у юнаків і дівчат різних соматотипів (мм). юнаків-ектоморфів – 34,29±3,98, юнаків-екто-мезоморфів – 35,33±3,91, юнаків-ендо-мезоморфів – 36,57±3,86 мм, юнаків проміжного соматотипу – 33,83±1,91 мм, дівчат-мезоморфів – 33,51±2,42 мм, дівчат-ендо-мезоморфів – 32,65±2,75 мм, дівчат проміжного соматотипу – 33,15±2,14 мм, дівчат-ендоморфів – 33,69±2,65 мм, дівчат-ендо-екто-морфів – 32,98±2,67 мм (рис. 6).

При вивченні соматотипологічних відмінностей відстані між передніми рогами бічних шлуночків головного мозку у юнаків встановлено, що вищевказаний показник статистично значуще не відрізняється у осіб різного соматотипу, лише у юнаків із ендо-мезоморфним соматотипом (36,57±3,86 мм) він має тенденцію до більшого значення порівняно із юнаками проміжного соматотипу (33,83±1,91 мм; $p=0,064$). У дівчат різного соматотипу також не визначено достовірних відмінностей, але у дівчат ендоморфного соматотипу вищевказаний показник (33,69±2,65 мм) має тенденцію до більшого значення порівняно з дівчатами-ендо-мезоморфами (32,65±2,75 мм; $p=0,082$).

Привертає увагу, що показник відстані між передніми рогами бічних шлуночків головного мозку статистично значуще більший у юнаків ендо-мезоморфів, ніж у дівчат відповідного соматотипу (36,57±3,86 мм й 32,65±2,75 мм відповідно, $p<0,01$) (рис. 6).

Визначено, що індекс передніх рогів бічних шлуночків головного мозку має наступні значення ($M\pm\sigma$): у юнаків мезоморфів – 24,41±2,39 мм, юнаків-ектоморфів – 24,11±2,47, юнаків-екто-мезоморфів – 24,87±2,35, юнаків-ендо-мезоморфів – 24,40±2,12 мм, юнаків проміжного соматотипу – 23,98±1,51 мм, дівчат-мезоморфів – 23,82±1,45 мм, дівчат-ендо-мезоморфів – 23,35±1,71 мм, дівчат проміжного соматотипу – 23,99±0,64 мм, дівчат-ендоморфів – 23,94±1,81 мм, дівчат-ендо-ектоморфів – 23,25±1,87 мм.

При дослідженні відмінностей індексу передніх рогів бічних шлуночків головного мозку як у юнаків так і у дівчат із різними соматотипами достовірних відмінностей (або тенденцій до відмінностей) не визначено. Статистично значущих статевих відмінностей (або тенденцій до відмінностей) індексу передніх рогів бічних шлуночків головного мозку юнаків та дівчат із відповідними соматотипами не встановлено (рис. 7).

Таким чином, достовірних соматотипологічних відмінностей (або тенденцій до відмінностей) ширини передніх рогів бічних шлуночків головного мозку та відстані між передніми рогами бічних шлуночків головного мозку як у юнаків, так і у дівчат не встановлено. Також не визначено

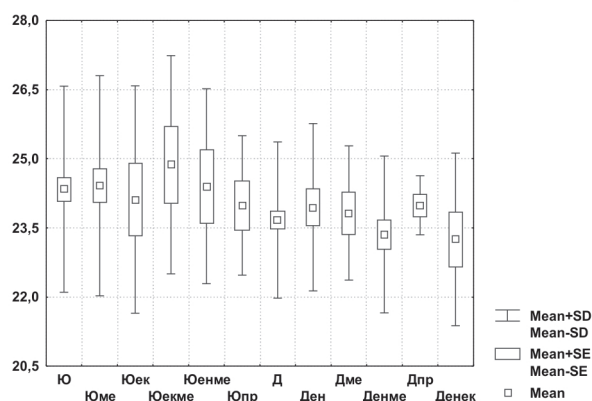


Рис. 7. Індекс передніх рогів бічних шлуночків на рівні томограми 5 у юнаків і дівчат різних соматотипів (мм).

статистично значущих відмінностей (або тенденцій до відмінностей) індексу передніх рогів бічних шлуночків головного мозку та довжини переднього рогу бічного шлуночка правої півкулі головного мозку у юнаків різного соматотипу. Проте, довжина переднього рогу бічного шлуночка правої півкулі головного мозку виявилася достовірно більшою у дівчат-мезоморфів, ніж у дівчат-ендоморфів ($p<0,05$), а довжина переднього рогу бічного шлуночка лівої півкулі статистично значуще більша у юнаків ендо-мезоморфів, ніж у юнаків-мезоморфів ($p<0,001$) та у дівчат-мезоморфів, порівняно із дівчатами-ендо-мезоморфами ($p<0,01$) і дівчатами-ендоморфами ($p<0,05$).

Прослідковано певні ознаки статевого диморфізму параметрів передніх рогів бічних шлуночків головного мозку: більшість вищевказаних показників статистично значуще більші, або мають тенденцію до більших значень у осіб чоловічої статі (чотири із шести показників, що досліджувались). Найчастіше відмінності розмірів передніх рогів бічних шлуночків спостерігалися при порівнянні юнаків і дівчат ендо-мезоморфного соматотипу.

Крім визначення соматотипологічних особливостей параметрів передніх рогів бічних шлуночків головного мозку у практично здорових юнаків і дівчат Поділля, встановлено нормативні значення цих параметрів. У якості меж норми вищевказаних показників використовувалася їх 25-та й 75-та центиль (табл.).

Висновки.

1. Досліджені соматотипологічні особливості нормативних параметрів передніх рогів бічних шлуночків головного мозку у здорових юнаків і дівчат Поділля.

2. Прослідковано певні ознаки статевого диморфізму параметрів передніх рогів бокових шлуночків головного мозку – більшість вищевказаних показників статистично значуще більші, або мають тенденцію до більших значень у осіб чоловічої статі ендо-мезоморфного соматотипу.

Перспективи подальших досліджень. Отримані результати мають як теоретичне, так і велике практичне значення – вони можуть використовуватися у комп'ютернотомографічній діагностиці для своєчасного розпізнавання станів, що супроводжуються змінами параметрів бічних шлуночків головного мозку. В подальшому нами планується вивчити соматотипологічні особливості ліквороутримуючих структур головного мозку у пацієнтів з неврологічною патологією.

МОРФОЛОГІЯ

Таблиця

**Квартильний розмах параметрів передніх рогів бічних шлуночків шлуночків
у здорових юнаків і дівчат із різними соматотипами**

Показники	Соматотип	Юнаки		Дівчата	
		25,0 percentl	75,0 percentl	25,0 percentl	75,0 percentl
Ширина передн. рогу біч. шлуночка пр. півкулі (мм)	Мезо-	3,450	5,050	3,300	4,500
	Екто-	3,900	5,000		
	Ек-мез-	4,850	1,103		
	Ен-мез-	4,000	6,300	3,200	4,400
	Пром-	3,600	5,050	3,100	4,000
	Ендо-			3,400	4,600
	Ен-екто-			2,800	4,600
Ширина передн. рогу біч. шлуночка лів. півкулі (мм)	Мезо-	3,100	4,850	3,400	4,500
	Екто-	3,300	5,900		
	Ек-мез-	4,050	5,150		
	Ен-мез-	3,500	4,500	2,900	4,100
	Пром-	3,200	4,450	2,600	4,500
	Ендо-			3,300	4,100
	Ен-екто-			3,000	4,200
Довжина передн. рогу біч. шлуночка пр. півкулі (мм)	Мезо-	22,10	23,90	22,60	25,10
	Екто-	22,90	26,10		
	Ек-мез-	20,10	24,60		
	Ен-мез-	23,10	28,20	21,10	23,90
	Пром-	21,30	23,50	20,30	24,30
	Ендо-			20,80	23,10
	Ен-екто-			22,00	23,30
Довжина передн. рогу біч. шлуночка лів. півкулі (мм)	Мезо-	22,30	24,20	23,20	26,15
	Екто-	22,60	26,40		
	Ек-мез-	20,20	24,30		
	Ен-мез-	23,90	28,00	21,40	24,10
	Пром-	20,70	24,30	20,10	25,00
	Ендо-			20,60	23,60
	Ен-екто-			21,30	24,10
Відстань між передніми рогами біч. шлуночків (мм)	Мезо-	33,20	36,55	31,80	35,50
	Екто-	33,50	36,00		
	Ек-мез-	32,40	38,80		
	Ен-мез-	34,60	36,80	30,80	34,20
	Пром-	32,25	35,35	30,70	34,50
	Ендо-			32,20	35,50
	Ен-екто-			31,50	34,60
Індекс передніх рогів біч. шлуночків (відн. од.)	Мезо-	22,63	25,89	22,69	24,44
	Екто-	22,79	25,69		
	Ек-мез-	23,50	26,19		
	Ен-мез-	23,03	26,26	22,06	24,71
	Пром-	22,81	24,57	23,69	24,54
	Ендо-			22,71	25,10
	Ен-екто-			22,77	23,98

Список літератури

1. Бунак В.В. Антропометрия / В.В. Бунак. – М.: Учмедгиз Нарком проса РСФСР, 1941. – 368 с.
2. Гланц С. Медико-биологическая статистика / С. Гланц. – Пер. с англ., М.: Практика, 1998. – 459 с.
3. Компьютерная томография мозга / Н.В. Верещагин, Л.К. Брагина, С.Б. Вавилов, Г.Я. Левина. – М.: Медицина, 1986. – 251 с.
4. Крикун Е.Н. Изменчивость морфофункциональных показателей организма человека под влиянием неблагоприятных эколого-биологических факторов: дис. ... доктора мед. наук : 14.00.02. / Крикун Е.Н. – Москва, 2006. – 24 с.
5. Павлов А.В. Относительные размеры мозгового черепа и масса головного мозга человека в онтогенезе в зависимости от пола и возраста / А.В. Павлов // Российский медико-биологический вестник им. акад. И.П. Павлова. – 2005. – №1-2. – С. 19-21.
6. Соматотипологические признаки конституции во взаимосвязи с вариантами индивидуального развития человека / П.Г. Койносов, С.А. Орлов, А.П. Койносов [и др.] // Актуальные вопросы биомедицинской антропологии и морфологии: сб. научных трудов; под ред. проф. В.Г. Николаева. – Красноярск: КрасГМУ, 2009. – 279 с.
7. Carter J. E. Somatotyping Development and Applications / J.E. Carter, V.H. Heath. – Cambridge University Press, 2005. – 517 p.
8. Matiegka J. The testing of physical efficiency / J. Matiegka // Amer. J. Phys. Anthropol. – 1921. – Vol. 101, № 3. – P. 25-38.

УДК 611.813.8 (083.75): 613.956:612.014.5:575.191:62

СОМАТОТИПОЛОГІЧНІ ОСОБЛИВОСТІ КОМП'ЮТЕРНО-ТОМОГРАФІЧНИХ ПАРАМЕТРІВ ПЕРЕДНІХ РОГІВ БІЧНИХ ШЛУНОЧКІВ ГОЛОВНОГО МОЗКУ У ЗДОРОВИХ ЮНАКІВ І ДІВЧАТ ПОДІЛЬСЬКОГО РЕГІОНУ

Шевчук Ю.Г., Шаповал О.М., Ясько В.В.

Резюме. У 82 здорових юнаків та 86 дівчат Поділля встановлені соматотипологічні нормативні комп'ютерно-томографічні розміри передніх рогів бічних шлуночків головного мозку. Достовірних, односпрямованих соматотипологічних відмінностей параметрів передніх рогів бічних шлуночків головного мозку у юнаків і дівчат не встановлено. Більшість вищевказаних показників виявилися статистично значуще більшими, або мали тенденцію до більших значень у юнаків, ніж у дівчат ендо-мезоморфного соматотипу.

Ключові слова: головний мозок, передній ріг бічного шлуночка, соматотип, комп'ютерно-томографічне дослідження.

УДК 611.813.8 (083.75): 613.956:612.014.5:575.191:62

СОМАТОТИПОЛОГИЧЕСКИЕ ОСОБЕННОСТИ КОМПЬЮТЕРНО-ТОМОГРАФИЧЕСКИХ ПАРАМЕТРОВ ПЕРЕДНИХ РОГОВ БОКОВЫХ ЖЕЛУДОЧКОВ ГОЛОВНОГО МОЗГА ЗДОРОВЫХ ЮНОШЕЙ И ДЕВУШЕК ПОДОЛЬСКОГО РЕГИОНА

Шевчук Ю.Г., Шаповал Е.Н., Ясько В.В.

Резюме. У 82 здоровых юношей и 86 девушек Подолья установлены соматотипологические особенности нормативных компьютерно-томографических размеров передних рогов боковых желудочков головного мозга. Достоверных, однонаправленных соматотипологических отличий параметров передних рогов боковых желудочков головного мозга у юношей и девушек не установлено. Большинство вышеупомянутых показателей оказались статистически значимо большими, или имели тенденцию к большим значениям у юношей, чем у девушек эндо-мезоморфного соматотипа.

Ключевые слова: головной мозг, передний рог бокового желудочка, соматотип, компьютерная томография.

UDC 611.813.8 (083.75): 613.956:612.014.5:575.191:62

SOMATOTYPOLGICAL FEATURES COMPUTED TOMOGRAPHY PARAMETERS OF THE ANTERIOR HORNS OF LATERAL VENTRICLES BRAIN HEALTHY BOYS AND GIRLS OF PODOL

Sevchuk Y.G., Shapoval O.M., Yas'ko V.V.

Summary. In 82 healthy boys and 86 girls of Podol installed somatotypological features standard computed tomography sizes of the anterior horns of the lateral ventricles of the brain. Reliable, unidirectional differences somatotypological options anterior horns of the lateral ventricles of the brain in boys and girls, hasn't been established. Most of the above parameters were statistically significantly greater or tended to higher values in boys than in girls endo-mesomorphic somatotype.

Key words: brain, anterior horn of lateral ventricle, somatotype, CT.

Стаття надійшла 1.04.2011 р.

УДК 611.145.15/.16-018.1]-092.9

Н.М. Шкільнюк, І.Є. Герасимюк

ОСОБЛИВОСТІ УЛЬТРАСТРУКТУРНОЇ ОРГАНІЗАЦІЇ ГЕМОМІКРОЦИРКУЛЯТОРНОГО РУСЛА ОКА КРОЛЯ ТА ЙОГО МОРФОФУНКЦІОНАЛЬНІ МЕХАНІЗМИ РЕГУЛЮВАННЯ КРОВОТОКУ

Тернопільський державний медичний університет

імені І.Я. Горбачовського (м. Тернопіль)

Робота виконана у відповідності з планом наукових досліджень ТДМУ імені І.Я. Горбачевського і є частиною науково-дослідної теми «Медичні та інформаційні закономірності перебігу патологічних процесів при різних функціональних умовах та їх корекція» № державної реєстрації 0110U001937

Вступ. Система кровообігу відіграє одну з провідних ролей в загальній адаптації організму людини до впливу зовнішніх і внутрішніх факторів і збереження його нормального функціонування [1]. Що стосується ока, то порушення внутрішньоочної гемодинаміки може привести до ряду патологічних наслідків, зокрема це торкається глаукоми [2], а також інших патологічних процесів в основі яких лежать дистрофічно-дегенеративні зміни, що виникають внаслідок порушення кровопостачання тканин органа зору. Тому вивчення особливостей будови кровоносного русла ока і його регуляторних механізмів продовжує залишатися актуальною проблемою сучасної медичної науки.

Мета дослідження. Дослідити ультраструктурні механізми регулювання кровотоку ока кроля в нормі.

Об'єкт і методи дослідження. Дослідження виконане на 6 інтактних кролях віком 2 роки з масою тіла 2,5-3,0 кг. Евтаназію тварин проводили швидким внутрішньовенним введенням великих доз концентрованого розчину тіопенталу натрію.

Забір матеріалу для електронномікроскопічного

дослідження компонентів судин очного яблука проводили згідно до загальноприйнятих правил [3]. Для приготування напівтонких і ультратонких зрізів вибирали маленькі шматочки з екваторіальної частини склери, а також з вільчастого тіла біля лімба рогівки. Матеріал фіксували у 2,5 % розчині глутаральдегіду з активною реакцією середовища рН 7,3-7,4, приготовленому на фосфатному буфері Міллоніга. Фіксований матеріал через 50 – 60 хвилин переносили у буферний розчин і промивали протягом 20 – 30 хвилин. Постфіксацію здійснювали 1 % розчином чотириокису осмію на буфері Міллоніга протягом 60 хвилин, після чого проводили його дегідратацію в спиртах і ацетоні та заливали в суміш епоксидних смол і аралдиту.

Ультратонкі зрізи, виготовлені на ультрамікротомах УМПТ-7, забарвлювали 1 % водним розчином ураніацетату, контрастували цитратом свинцю згідно до методу Рейнольдса [3] та вивчали в електронному мікроскопі ПЕМ-125К.

Результати досліджень та їх обговорення. Застосування методу електронної мікроскопії дозволило виявити ряд специфічних морфофункціональних механізмів регулювання кровотоку в очному яблуці які функціонують на рівні судин гемомікроциркуляторного русла в нормі. Саме по собі гемомікроциркуляторне русло ока кроля має типову будову і його модуль включає артеріоли, прекапіляри, або артеріальну частину капіляра, капіляри і посткапіляри,