

Т.Р. Закалата, Т.В. Чугу, Н.М. Ісакова

Ультразвукова доплерографія в оцінці результатів лікування трансверзальних аномалій із застосуванням міофункціональної апаратури

Вінницький національний медичний університет ім. М.І. Пирогова, Україна

Резюме. Морфологічні зміни в будові верхньої щелепи призводять до виражених змін у координованій роботі жувальних м'язів. Широке впровадження у практику ортодонції сучасних видів ортодонтичної техніки дозволяє отримати функціонально стійкі та естетичні результати лікування, проте постає питання ефективності лікування у віковому аспекті. Незважаючи на це, при ортодонтичному лікуванні без урахування вікового аспекту відмічаються небажані побічні ефекти, зумовлені використанням надто великих ортодонтичних сил, і невинновано поширене використання незнімної ортодонтичної апаратури.

Ключові слова: трансверзальні аномалії, зубощелепні аномалії, антропометричні показники.

Вступ

Порушення оклюзійних контактів у трансверзальній площині призводить до функціональних порушень зубощелепного апарату, що викликає формування нового динамічного типу жування, зміну концентрації тиску на кісткову тканину, особливо в молодому віці, та порушення форми зубних дуг і конфігурації обличчя. Морфологічні зміни в будові верхньої щелепи призводять до виражених змін у координованій роботі жувальних м'язів, а також у пародонті та скронево-нижньощелепних суглобах, у кровопостачанні жувальних і мімичних м'язів.

Поряд з морфологічними змінами при звуженні верхньої щелепи і зубних рядів спостерігаються зміни функцій м'язів щелепно-лицьової ділянки, скронево-нижньощелепних суглобів, пародонту, ковтання, дихання, порушення мови. З віком зовнішні прояви аномалії посилюються.

Значна поширеність поєднання звуження щелепи з неправильним положенням окремих зубів, вираженість пов'язаних із цим функціональних та естетичних порушень, підвищення з часом ступеня деформації зубощелепно-лицьової ділянки визначають гостру необхідність лікування цих пацієнтів (М.С. Дрогомирецька, 2010).

При ортодонтичному лікуванні без урахування вікового аспекту відмічаються небажані побічні ефекти, зумовлені використанням надто великих ортодонтичних сил, і невинновано поширене використання незнімної ортодонтичної апаратури.

Метою дослідження є підвищення ефективності ортодонтичного лікування пацієнтів із зубощелепними аномаліями прикусу в різні вікові періоди шляхом опрацювання показань до застосування різних варіантів ортодонтичної апаратури й лікарських дій залежно від віку пацієнтів.

Матеріали та методи дослідження

У ході виконання дослідження проведено комплексне обстеження й ортодонтичне лікування 150 пацієнтів із трансверзальними аномаліями прикусу віком від 8 до 18-ти років.

Залежно від ступеня вираженості трансверзальних аномалій на верхній або нижній щелепах пацієнти розділені на дві групи:

- група I – пацієнти з переважанням аномалії на верхній щелепі – 83 особи;
- група II – пацієнти з переважанням аномалії на нижній щелепі – 67 осіб.

Контрольну групу склали 24 пацієнти аналогічного віку з ортогнатичним прикусом. Пацієнти I і II груп у залежності від методу лікування були розділені на дві підгрупи:

- I підгрупа – особи, при лікуванні яких було застосовано міофункціональні апарати;

- II підгрупа – особи, при лікуванні яких застосовано загальноприйняті методи лікування.

Клінічне обстеження проведено за загальноприйнятою методикою. При зборі анамнестичних даних звертали увагу на скарги пацієнтів, стан здоров'я матері в період вагітності, характер вигодовування в період новонародженості, порядок прорізування та заміни зубів. Також звертали увагу на наявність шкідливих звичок, таких як «лінощі жування», а також перенесених інфекційних хвороб та ендокринних порушень.

При застосуванні клініко-анамнестичного методу обстеження акцент зроблено на скарги пацієнта (особливо естетичного характеру) й уточнення деталей, пов'язаних з раніше проведеним ортодонтичним лікуванням.

При огляді пацієнтів найбільше увагу звертали на:

- лицеві ознаки аномалії;
 - симетричність лівої і правої половин обличчя;
 - пропорційність складових стоматологічної композиції;
 - профільні характеристики обличчя.
- При огляді порожнини рота оцінювали:
- стан твердих тканин зубів;
 - стан тканин пародонту;
 - стан зубних рядів та альвеолярних відростків у трьох взаємно перпендикулярних площинах (сагітальній, вертикальній і трансверзальній);
 - стан прикусу;
 - розташування вуздечок верхньої й нижньої губ та язика;
 - розташування, розміри, рухливість язика;
 - конфігурацію піднебіння.
- Попередній діагноз включав у себе:
- вид основної та супутніх деформацій;
 - співвідношення молярів у сагітальній площині;
 - патогенез аномалії;
 - етіологічні фактори;
 - суміжну стоматологічну патологію;
 - наявність соматичних захворювань.

Антропометричний і фотометричний аналіз обличчя пацієнтів у фас проводили до лікування, під час і після закінчення активного періоду лікування. Лікування вважали закінченим після отримання позитивних клініко-антропометричних оклюзійних співвідношень.

Результати

Отримані в результаті дослідження дані свідчать, що у процесі ортодонтичного лікування із застосуванням LM-активаторів і трейнерів для брекет-систем LM досягається гармонія лицьової композиції, і пов'язано це, поперше, з нормалізацією функцій м'язів щелепно-лицьової ділянки, по-друге, зі стимуляцією росту щелеп пацієнтів за рахунок покращення кровообігу жувальних і мімичних

м'язів, що забезпечує гармонію морфологічних і функціональних параметрів у процесі ортодонтичного лікування.

В якості додаткових методів обстеження було застосовано ультразвукову доплерографію (УЗДГ) для оцінки периферичного кровотоку та забезпеченості кровотоком жувальних і щічних м'язів. Установлено підвищення у два рази периферичного опору й середньої швидкості в поверхневій скроневоїх і верхньощелепних артеріях, що доводить наявність порушення біодинамічної рівноваги незалежно від періоду становлення прикусу (А.В. Гончаров, 2003).

Оклюдійні симптоми характеризувались: асиметрією верхнього зубного ряду у 96,3 %, деформацією сагітальної оклюдійної кривої в 90,2 % та різними класами оклюдійних співвідношень за Енглема на правій і лівій сторонах зубних рядів у 43,9 %.

У результаті дослідження виявлено дисфункцію забезпечення периферичним кровотоком жувальних м'язів. Відзначено достовірне підвищення середньої швидкості кровотоку в поверхневій скроневоїх і верхньощелепних артеріях на боці аномалії: $0,9 \pm 0,1$ і $2,9 \pm 0,8$ см/с відповідно в порівнянні зі стороною з фізіологічними оклюдійними контактами – $0,5 \pm 0,2$ і $1,6 \pm 0,2$ см/с. У зазначених судинах також виявлені ознаки підвищення периферичного опору та ступеня еластичності судинної стінки на боці локалізації аномалії, у той же час достовірної відмінності показників УЗДГ при локуванні нижньої альвеолярної та лицевої артерій на боці аномалії та на стороні фізіологічних оклюдійних контактів не виявлено, що, очевидно, свідчить про симетричний фізіологічний стан м'язів і групи надпід'язикових м'язів.

Таким чином, у пацієнтів даної групи дослідження, у процесі лікування яких застосовувався ЛМ-активатор, спостерігається відновлення симетричності показників доплерограм артерій, які живлять жувальні м'язи. Причому відновлення пружно-еластичних властивостей спостерігалось швидше, ніж нормалізація периферичного опору току крові та «вирівнювання» середньої швидкості кровотоку. Цей факт свідчить про те, що при ортодонтичному лікуванні в пацієнтів відбувається відновлення м'язової рівноваги праворуч і ліворуч.

Співставлення отриманих даних з результатами лікування зазначених артерій у групі порівняння виявило, що показники середньої швидкості кровотоку в поверхневій скроневоїх і верхньощелепних артеріях на стороні фізіологічних оклюдійних контактів практично не відрізнялись. Однак середня швидкість кровотоку в лицевій і нижній альвеолярній артеріях на боці аномалії була нижче в 1,3

разу, ніж у групі порівняння. Цей факт, очевидно, пояснюється тим, що відбувається перерозподіл кровотоку магистральної судини в кінцевих гілках у сторону артерій, які живлять жувальні м'язи.

Після завершення лікування в пацієнтів цієї групи дослідження відзначено пропорційний розвиток обличчя за рахунок відновлення його гармонійності у трансверсальній площині в ділянці кутів нижньої щелепи й нівелювання асиметрії обличчя в ділянці м'язів тканин у проекції нижньої щелепи й тіла нижньої щелепи. У 96 % спостережень у віці 8–12 років, 91 % – у віці 13–16 років, 89 % у віці 17–20 років виявлені ознаки нормалізації гармонійності обличчя.

Результати двостороннього ультразвукового доплерографічного локування верхньощелепної, поверхневої скроневої, лицевої й нижньої альвеолярної артерій пацієнтів такі: виявлена дисфункція забезпеченості периферичним кровотоком жувальних м'язів. Відзначено достовірне збільшення середньої швидкості кровотоку у верхньощелепній і поверхневій скроневоїх артеріях на боці аномалії $2,1 \pm 0,2$ і $1,2 \pm 0,4$ см/с, що в 1,5 разу більше, ніж на стороні фізіологічних оклюдійних контактів – $1,3 \pm 0,3$ і $0,7 \pm 0,2$ см/с. Виявлено підвищення периферичного опору і покращення пружно-еластичних властивостей стінки верхньощелепної та поверхневої скроневої артерій на боці локалізації аномалії. Однак достовірної відмінності показників локування для даних артерій у групах I і II не виявлено, що, найвірогідніше, пов'язано не з локалізацією аномалії, а з наявністю звичного боку жування. Показники для лицевої та нижньої альвеолярної артерій порівняли між собою, що, у свою чергу, свідчить про симетричне функціонування м'язів і групи надпід'язичних м'язів.

Порівнюючи отримані дані з результатами локування зазначених артерій групи II дослідження в порівнянні із групою контролю, необхідно зазначити, що показники середньої швидкості кровотоку в поверхневій скроневоїх і верхньощелепних артеріях на «здоровій» стороні практично не відрізнялись.

Однак середня швидкість кровотоку в лицевій і нижній альвеолярній артеріях на боці аномалії була в 1,2 разу нижче, ніж у групі порівняння. Цей факт, очевидно, пояснюється тим, що відбувається перерозподіл кровотоку магистральних судини в кінцевих гілках у сторону артерій, які живлять жувальні м'язи.

Отримані дані свідчать про симетричне відновлення показників доплерограм артерій, які живлять жувальні та щічні м'язи в пацієнтів, при ортодонтичному лікуванні

Таблиця 1.

Результати ультразвукової доплерографії пацієнтів.

Артерія	Показники			
	М ср (см/с)	ISD	Pi	Ri
Поверхнева скронева артерія				
сторона аномалії	$0,9 \pm 0,1^*$	$2,5 \pm 0,4^*$	$12,3 \pm 1,2^*$	$0,57 \pm 0,10^*$
сторона фізіологічних оклюдійних контактів	$0,5 \pm 0,2$	$2,3 \pm 0,2$	$23,2 \pm 3,6$	$0,43 \pm 0,23$
Верхньощелепна артерія				
сторона аномалії	$2,9 \pm 0,8^*$	$2,3 \pm 0,1$	$8,4 \pm 0,5^*$	$0,63 \pm 0,20$
сторона фізіологічних оклюдійних контактів	$1,6 \pm 0,2$	$2,1 \pm 0,1$	$6,9 \pm 0,2$	$0,44 \pm 0,10$
Лицева артерія				
сторона аномалії	$4,7 \pm 0,4^*$	$9,3 \pm 0,5$	$4,8 \pm 0,5$	$0,76 \pm 0,15^*$
сторона фізіологічних оклюдійних контактів	$4,7 \pm 0,5$	$10,1 \pm 0,6$	$5,2 \pm 0,6$	$0,73 \pm 0,24$
Нижня альвеолярна артерія				
сторона аномалії	$1,6 \pm 0,5^*$	$1,9 \pm 0,5$	$15,5 \pm 2,5$	$0,43 \pm 0,15^*$
сторона фізіологічних оклюдійних контактів	$1,7 \pm 0,7$	$2,1 \pm 0,7$	$7,3 \pm 0,7$	$0,44 \pm 0,16$

Примітка: * – $p < 0,05$.

яких застосовано міофункціональні апарати. Причому відновлення пружно-еластичних властивостей спостерігається швидше, ніж нормалізація периферичного опору току крові та «вирівнювання» середньої швидкості кровотоку. Необхідно також відмітити, що відновлення симетричності аналізованих параметрів у пацієнтів відбувається в більш короткі строки та об'ємніше.

Таким чином, дані функціонального методу дослідження (ультразвукової доплерографії) свідчать про відновлення м'язової рівноваги м'язів, що оточують зубні ряди в пацієнтів II групи, у різні вікові періоди. Проведені дослідження виявили базові морфологічні та функціональні зміни в зубощелепній системі пацієнтів I та II груп спостереження.

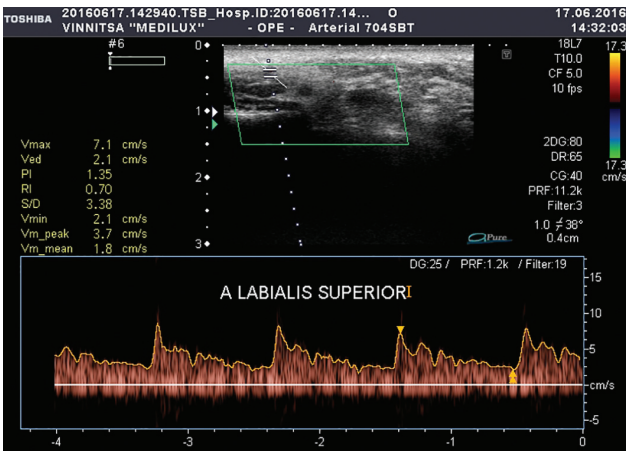


Рис. 1.

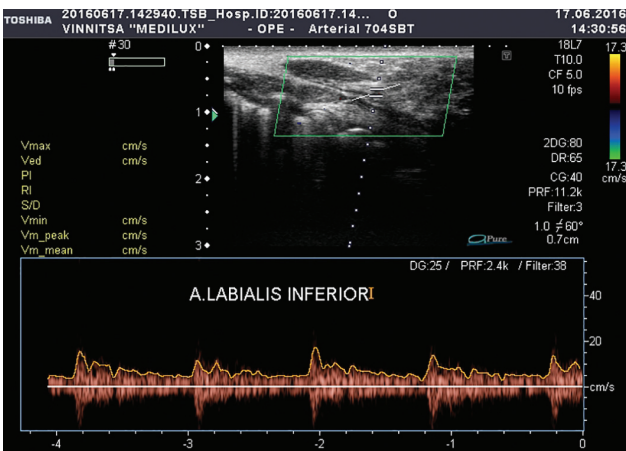


Рис. 2.

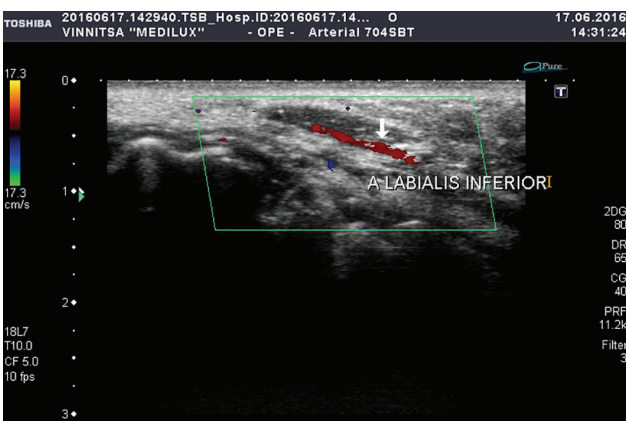


Рис. 3.

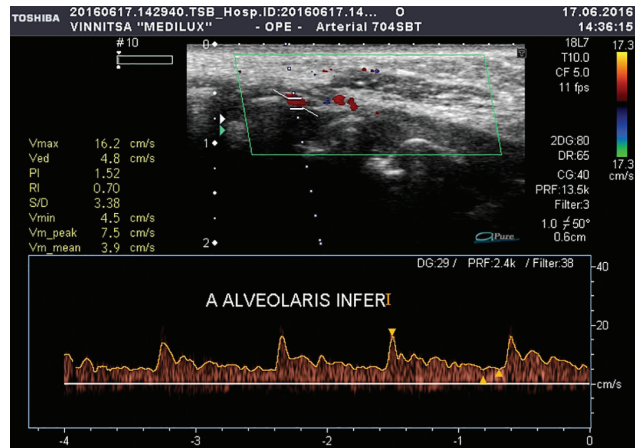


Рис. 4.

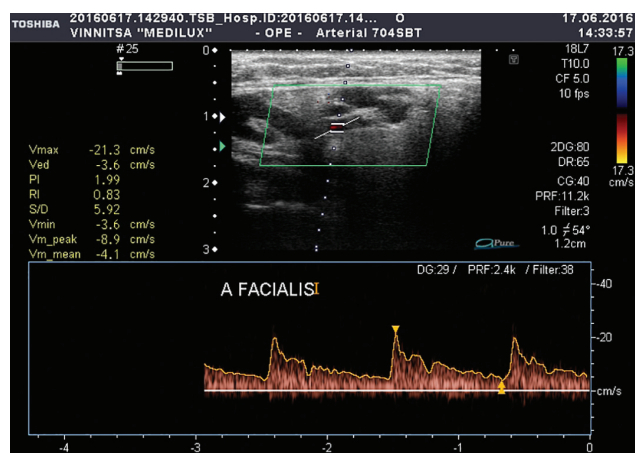


Рис. 5.

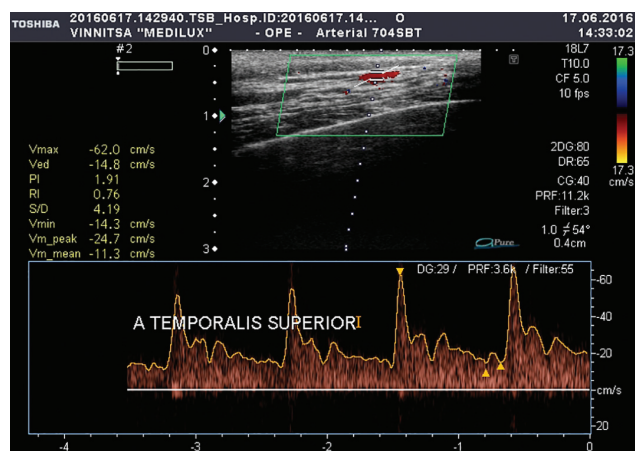


Рис. 6.

Для пацієнтів I групи характерні такі зміни: порушення гармонійності обличчя у трансверсальній площині в ділянці виличних дуг і гоніальних кутів, «прихована» асиметрія обличчя в ділянці середньої та нижньої третин, асиметрія верхнього й нижнього зубних рядів, дисфункція забезпеченості периферичним кровотоком жувальних м'язів і тенденція перерозподілу кровотоку магістральних судин у сторону артерій, які живлять жувальні м'язи.

Для пацієнтів групи II характерні: порушення гармонійності обличчя у трансверсальній площині в ділянці гоніальних кутів, «прихована» асиметрія в яких тканин у ділянці нижньої щелепи, порушення положення серединної точки підборіддя, асиметрія нижнього зубного ряду, дисфункція

Таблиця 2.

Результати ультразвукової доплерографії пацієнтів

Артерія	Показник			
	М ср (см/с)	ISD	Pi	Ri
Поверхнева скронева артерія				
сторона аномалії	1,2±0,4*	2,7±0,4*	12,8±2,6*	0,51±0,34
сторона фізіологічних оклюзійних контактів	0,7±0,2	2,0±0,3	20,5±4,3	0,49±0,14
Верхньощелепна артерія				
сторона аномалії	2,1±0,2*	2,1±0,7*	8,4±1,6*	0,45±0,17
сторона фізіологічних оклюзійних контактів	1,3±0,3	1,6±0,7	15,5±3,5	0,34±0,16
Лицева артерія				
сторона аномалії	4,6±0,5	9,5±1,1	4,9±0,3	0,84±0,09
сторона фізіологічних оклюзійних контактів	4,7±0,8	9,7±1,3	4,2±0,8	0,85±0,10
Нижня альвеолярна артерія				
сторона аномалії	1,7±0,7	2,0±0,5	13,1±2,5	0,43±0,17
сторона фізіологічних оклюзійних контактів	1,7±0,4	1,8±0,5	6,7±2,7	0,38±0,15

Примітка: * – p < 0,05.

Таблиця 3.

Зміна показників ультразвукової доплерографії лицевої артерії пацієнтів у процесі ортодонтчного лікування.

Строк	Сторона	М ср, см/с	ISD	Ri
до лікування	Сторона аномалії	4,7±0,4	9,3±0,5	0,76±0,15
	Сторона фізіологічних оклюзійних контактів	4,7±0,5	10,1±0,6	0,73±0,24
через 6 місяців	Сторона аномалії	4,8±0,3	11,5±0,7	0,76±0,20
	Сторона фізіологічних оклюзійних контактів	4,9±0,4	11,6±1,0	0,75±0,17
через 12 місяців	Сторона аномалії	5,9±0,5	12,2±0,9	0,76±0,40
	Сторона фізіологічних оклюзійних контактів	6,0±0,6	12,0±0,3	0,76±0,40

Таблиця 4.

Зміна показників ультразвукової доплерографії поверхневої скроневої артерії пацієнтів у процесі ортодонтчного лікування.

Строк	Сторона	М ср, см/с	ISD	Ri
до лікування	Сторона аномалії	0,9±0,1	2,5±0,4	0,57±0,10
	Сторона фізіологічних оклюзійних контактів	0,5±0,2	2,3±0,5	0,43±0,23
через 6 місяців	Сторона аномалії	0,7±0,3	2,3±0,3	0,50±0,23
	Сторона фізіологічних оклюзійних контактів	0,6±0,2	2,3±0,4	0,44±0,16
через 12 місяців	Сторона аномалії	0,7±0,1	2,2±0,3	0,45±0,22
	Сторона фізіологічних оклюзійних контактів	0,6±0,2	2,2±0,3	0,45±0,23

забезпеченості периферичним кровотоком жувальних м'язів і тенденція перерозподілу кровотоку магістральних судин у сторону артерій, які постачають кров'ю жувальні м'язи.

Таким чином, комплексне лікування пацієнтів I групи спостереження необхідно спрямувати на нормалізацію положення зубів верхньої щелепи, форми верхнього й нижнього зубних рядів, відновлення біодинамічної рівноваги групи жувальних м'язів щелепно-лищевої ділянки. Комплексне лікування пацієнтів групи II спостереження повинно включати нормалізацію положення окремих зубів нижньої щелепи, форми нижнього зубного ряду й відновлення міодинамічної рівноваги групи жувальних м'язів.

У пацієнтів I групи першої підгрупи дослідження, у процесі лікування яких застосовувався LM-активатор, спостерігається відновлення симетричності показників доплерограм артерій, які живлять жувальні м'язи. Причому

відновлення пружно-еластичних властивостей спостерігалось швидше, ніж нормалізація периферичного опору току крові та «вирівнювання» середньої швидкості кровотоку. Цей факт свідчить про те, що при ортодонтчному лікуванні в даних пацієнтів відбувається відновлення м'язової рівноваги праворуч і ліворуч.

Але в пацієнтів, не було застосовано у процесі ортодонтчного лікування яких функціональний LM-активатор, відновлення симетричності показників доплерограм артерій, які живлять жувальні м'язи, відбувається меншою мірою в порівнянні із групою пацієнтів, при лікуванні яких він був застосований. Цей факт свідчить про те, що при ортодонтчному лікуванні в пацієнтів I групи другої підгрупи він сприяв відновленню м'язової рівноваги.

Також при вивченні даної проблеми отримано дані, які свідчать про симетричне відновлення показників

доплерограм артерій, які живлять жувальні та щічні м'язи в пацієнтів, при ортодонтичному лікуванні яких застосовано міофункціональні апарати. Причому відновлення пружно-еластичних властивостей спостерігається швидше, ніж нормалізація периферичного опору току крові та «вирівнювання» середньої швидкості кровотоку. Необхідно також відмітити, що відновлення симетричності проаналізованих параметрів у пацієнтів групи II відбувається в більш короткі строки та об'ємніше, ніж у пацієнтів групи I.

Дослідження швидкості кровотоку в поверхневій скроневій артерії показало зниження даного показника на стороні локалізації аномалії – 0,8 см/с відповідно. На цьому боці також визначалось незначне зменшення значень індексів ISD і Ri. На стороні фізіологічних оклюзійних контактів суттєвих змін проаналізованих показників не виявлено. Необхідно відмітити більш повне в цілому відновлення симетричності периферичного кровотоку в поверхневій скроневій артерії в пацієнтів групи II в порівнянні із групою I.

Зміна показників ультразвукової доплерографії поверхневої скроневої артерії пацієнтів у процесі ортодонтичного лікування.

Таким чином, дані функціонального дослідження (ультразвукової доплерографії) свідчать про відновлення міодинамічної рівноваги м'язів, що оточують зубні ряди в пацієнтів II групи, у різні вікові періоди.

Висновки

Отже, у процесі комплексного лікування пацієнтів із трансверзальними аномаліями прикусу за допомогою міо-

функціональних апаратів (LM-активаторів і трейнерів для брекет-систем LM) досягнуто: нормалізації положення зубів і форми зубних дуг; покращення естетичних параметрів обличчя й відновлення фізіологічного рівня забезпеченості периферичним кровотоком жувальних і м'язів.

Оцінка периферичного кровотоку виявила зміни забезпеченості кровотоком жувальних і щічних м'язів, що виражалось у підвищенні периферичного опору й середньої швидкості кровотоку жувальної артерії на стороні аномалії. Характерних змін для різних форм локалізації аномалій не визначено. Це свідчить про те, що дисфункція забезпеченості периферичним кровотоком жувальних і щічних м'язів пов'язана з формуванням динамічного стереотипу – звичної сторони жування, а також наявності шкідливих звичок.

Дані ультразвукових доплерограм – збільшення у два рази периферичного опору й середньої швидкості кровотоку в поверхневій скроневій і верхньощелепній артеріях – доводять наявність порушення міодинамічної рівноваги. Таким чином, у пацієнтів із трансверзальними аномаліями прикусу нормалізація міодинамічної рівноваги необхідна незалежно від періодів прикусу.

Застосування апаратів для усунення міофункціональних порушень дозволило досягти стабільності результатів, отриманих у процесі ортодонтичного лікування, що виражалось у повноцінному відновленні гармонії обличчя та усуненні шкідливих звичок, а найголовніше – відбувається нормалізація носового дихання. Виробляється стійкий умовний рефлекс правильного носового дихання, що забезпечує міофункціональну рівновагу зубощелепного апарату.

ЛІТЕРАТУРА

1. Гончаров А.В. Изменение микрогемодинамики при ортодонтическом лечении несъемной техникой / А.В. Гончаров, Л.З. Шафикова, Г.А. Михайлова // Методы исследования регионарного кровообращения и микроциркуляции в клинике. – СПб., 2003. – С. 117–118.
2. Дрогомирецька М.С. Патогенетичні принципи ортодонтичного лікування зубощелепних аномалій у дорослих при пародонтиті на тлі атеросклерозу та гіпоестрогенії: Автореф. дис. ... д-ра мед. наук: спец. 14.01.22 «Стоматологія» / М.С. Дрогомирецька. – Одеса, 2010. – 36 с.
3. Персин Л.С. Ортодонтическое лечение зубочелюстных аномалий. – М.: Науч.-изд. центр «Инженер», 1998. – 297 с.
4. Персин Л.С., Ханукай А.Р. Гармония лица и окклюзии // Стоматология. – 1998. – № 1. – С. 31–34.
5. Хорошилкина Ф.Я. Ортодонтия / Ф.Я. Хорошилкина. – СПб., 2001. – 277 с.
6. Falc F. Long-term results of treatment of distal occlusion with the function regulator / F. Falc // Fortsch. Kieferorthop. – 1991. – Vol. 52. – № 5. – P. 263–267.
7. Proffit W.R. Contemporary Orthodontis, 2006. – Vol. 559.
8. Sander F.G. Biomechanics of the asymmetrical headgear / F.G. Sander // Fortsch. Kieferorthop. – 1990. – Vol. 4. – № 4. – P. 293–304.

Ультразвуковая доплерография в оценке результатов лечения трансверзальных аномалий с употреблением миофункциональной аппаратуры

Т.Р. Закалата, Т.В. Чугу, Н.М. Исакова

Резюме. Морфологические изменения в строении верхней челюсти приводят к выраженным изменениям в координированной работе жевательных мышц. Широкое внедрение в практику ортодонтии современных видов ортодонтической техники позволяет получить функционально стойкие и эстетические результаты лечения, однако возникает вопрос эффективности лечения в возрастном аспекте. Несмотря на это, при ортодонтическом лечении без учета возрастного аспекта отмечаются нежелательные побочные эффекты, обусловленные использованием слишком больших ортодонтических сил, и неоправданно распространенное использование несъемной ортодонтической аппаратуры.

Ключевые слова: трансверзальные аномалии, зубочелюстные аномалии, антропометрические показатели.

Ultrasound dopplerography in evaluating the results of treatment of transversal anomalies with consumption mirofunctional equipment

T. Zakalata, T. Chugu, N. Isakova

Summary. Morphological changes in the structure of supramaxilla result in the expressed changes in the coordinated work of masseters. Wide introduction in practice of orthodontia of modern types of orthodontic technique allow to get the functionally-proof and aesthetic results of treatment, however there is a question of efficiency of treatment in the age-related aspect. In spite of it, at orthodontic treatment case-insensitive the age-related aspect the undesirable side effects conditioned by the use of too large orthodontic forces and the use of unremovable orthodontic apparatus is unjustified widespread are marked.

Key words: transversal anomalies, dentoalveolar anomalies, anthropometric indices.

Закалата Тетяна Ростиславівна – канд. мед. наук, ас. кафедри стоматології дитячого віку ВНМУ імені М.І. Пирогова, **тел.:** (097) 455-97-70.

Чугу Тетяна Вікторівна – канд. мед. наук, доц. кафедри стоматології дитячого віку ВНМУ імені М.І. Пирогова, **тел.:** (097) 401-90-85.

Исакова Наталя Михайлівна – канд. мед. наук, доц. кафедри стоматології дитячого віку ВНМУ імені М.І. Пирогова, **тел.:** (097) 219-90-97.