

© Школьніков В.С., Грищенко Ю.В.

УДК: 611.815:616-053.13

**Школьніков В.С., Грищенко Ю.В.**

Вінницький національний медичний університет ім. М.І. Пирогова, кафедра анатомії людини (вул.Пирогова, 56, м.Вінниця, 21018, Україна)

## МОРФОМЕТРИЧНІ ПАРАМЕТРИ СЕРЕДЬНОГО МОЗКУ ПЛОДІВ ЛЮДИНИ 12-13 ТИЖНІВ ВНУТРІШНЬОУТРОБНОГО РОЗВИТКУ

**Резюме.** У роботі представлені результати дослідження середнього мозку плодів людини 12-13 тижнів внутрішньоутробного розвитку, де встановлені морфометричні параметри утворів середнього мозку та особливості його гістоархітекtonіки.  
**Ключові слова:** внутрішньоутробний розвиток, середній мозок, морфометричні параметри.

### Вступ

Вивчення диференціювання органів і тканин є одним із провідних напрямків сучасної біології та медицини. Встановлення анатомічних взаємовідношень органів у різні стадії пренатального періоду є чи не найважливішим завданням ембріологів, анатомів та гістологів. Основні структурно-функціональні особливості органів, зокрема головного мозку, формуються у пренатальному періоді і вплив негативних факторів, хромосомних чи геномних аномалій можуть призвести до появи різноманітних нервово-психічних захворювань [12, 13].

Вчасна діагностика внутрішньоутробних уражень головного та спинного мозку відкриває широкі можливості для раннього виявлення, встановлення правильного діагнозу і подальшого адекватного ведення вагітності і пологів, саме тому встановлення закономірностей органогенезу набуває все більш важливого значення [1].

Проаналізувавши науково-теоретичний матеріал стосовно вивчення питань ембріотопографії, морфогенезу та гістогенезу структур середнього мозку було встановлено, що, незважаючи на значні досягнення у дослідженні даного питання, роботи дослідників останніх 50-60 років в основному базуються на результатах вивчення ембріонів та плодів експериментальних тварин, тоді як вивчення розвитку структур середнього мозку у людини не є достатнім [5]. Останнім часом все більшого значення для вивчення морфології та цитоархітекtonіки тканин набуває імуногістохімічне дослідження. Онтогенез нервових клітин проходить за допомогою добре регульованої серії кроків, котрі визначають їх міграцію, місце розташування, диференціацію і специфічність, які регулюються як в просторі, так і в часі [8]. У той час як зрілі дофамінергічні нейрони можуть бути ідентифіковані за допомогою імуногістохімічного індикатора тирозин-гідроксилази, ряд авторів все більше загострюють увагу на потребі маркувати конкретних популяції нейронів у ході розвитку. До таких маркерів відносять високо специфічні білки різних фаз транскрипції, серед яких Pitx3, LMX1b, Otx2 і NURR1. Саме ці постмітотичні фактори транскрипції є вирішальними для визначення розвитку відмінностей у популяції дофамінергічних нейронів [7, 9].

Відомо, що у стовбурі мозку є велика кількість хол-

інергічних клітин, та висока концентрація ацетилхоліну. В обміні ацетилхоліну беруть участь ядра ретикулярної формації, а також деякі ядра черепних нервів [6]. Для ідентифікації холінергічних нейронів імуногістологічно використовують метод виявлення холінацетилтрансферази (ХАТ). Проте після проведених досліджень результати вчених були досить відмінні, адже кількість ХАТ-позитивних нейронів відрізнялась в 2-3 рази [3, 10].

Віментин, як проміжний філамент, є компонентом цитоскелета астрогліальних клітин. Він також експресується радіальною глією і грає важливу роль у процесі розвитку та становлення нервової системи. S100 - кальцієвмісний білок, що є маркером гліоцитів, а також має безліч функцій, зокрема бере участь у нейроцитозі, астроцитозі, аксональній проліферації. Проте, до кінця експресія імуногістохімічних препаратів, які застосовуються науковцями для вивчення розвитку структур центральної нервової системи, залишаються невивченими.

Ці дані наводять на думку про актуальність комплексного морфологічного дослідження структурної організації сірої та білої речовини середнього мозку, а також топографії його структур у пренатальному періоді онтогенезу людини. Детальна морфометрична характеристика цього відділу мозку у плода, що розвивається, дозволить виявити закономірності становлення утворів даного періоду онтогенезу. Результати роботи можуть бути корисні при проведенні магнітно-резонансної томографії та ультразвукового дослідження плода, що розвивається, для правильної трактовки результатів прижиттєвого дослідження, а також для фахівців, пов'язаних із питаннями фетальної хірургії та терапії глибоко недоношених новонароджених.

*Метою* даної наукової роботи є встановлення морфометричних параметрів структур середнього мозку плодів 12-13 тижнів внутрішньоутробного періоду онтогенезу, а саме поздовжніх та поперечних розмірів, площі сірої та білої речовини, розмірів та площі водопроводу мозку.

### Матеріали та методи

Проведено морфогістологічне дослідження 9 плодів людини віком 12-13 тижнів внутрішньоутробного розвитку, тім'яно-куприкова довжина яких склала  $79,0 \pm 2,9$  мм та масою  $37,0 \pm 4,6$  г. Вік плодів визначали від пер-

шої доби останньої менструації та за тім'яно-куприковою довжиною у мм. Матеріал для досліджень був отриманий в результаті пізніх абортів у Вінницькому ОПБ та пологових будинках м.Вінниці, після чого фіксували 10% нейтральним розчином формаліну та спирту. Аномалії розвитку ЦНС були відсутні.

При макроскопічному дослідженні плодів використовували анатомічне препарування під контролем біокулярної лупи МБС-2. У наступному, не пізніше 48 годин після абарту, готували целоїдинові та парафінові блоки з виготовленням серійних зрізів середнього мозку товщиною 10-15 мкм. Оглядові препарати забарвлювали гематоксилін-еозином, толуїдиновим синім, а також за Ван-Гізеном.

Під час морфометричного дослідження середнього мозку плодів була застосована комп'ютерна програма Photo M 1.21 (комп'ютерна гістометрія). Отримані в процесі дослідження цифрові дані були оброблені статистично.

### Результати. Обговорення

Наші дослідження дозволили встановити наступні топографічні та морфогістологічні особливості деяких структур середнього мозку плодів людини 12-13 тижнів внутрішньоутробного розвитку.

Висота середнього мозку у даному віковому періоді становить  $7,0 \pm 0,5$  мм, що у перерахунку відповідає 8,9% тім'яно-куприкової довжини плодів, поперечний розмір дорівнює  $6,5 \pm 0,5$  мм, поздовжній -  $7,5 \pm 0,5$  мм.

Ніжки мозку мали у цьому терміні наступні розміри:  $2,5 \pm 0,6$  мм - висота та  $3,0 \pm 0,4$  мм - ширина на симетричних ділянках. Висота верхнього горбика чотиригорбикової пластинки становила  $2,6 \pm 0,3$  мм, ширина -  $2,7 \pm 0,4$  мм з правого та лівого боку. Розміри нижнього горбика мали дещо менші параметри і становили, відповідно,  $2,2 \pm 0,3$  мм (висота) і  $2,3 \pm 0,2$  мм (ширина).

Водопровід мозку на рівні верхніх та нижніх горбиків мав різну форму (рис. 1). На рівні верхніх - овальну, видовжену в сагітальному напрямку, а на рівні нижніх горбиків майже округлу. Відповідно розміри водопроводу на рівні верхніх горбиків становили:  $1,32 \pm 0,22$  мм - поздовжній,  $0,59 \pm 0,18$  мм - поперечний; площа -  $0,46 \pm 0,04$  мм<sup>2</sup>. У свою чергу на рівні нижніх горбиків поздовжній розмір становив  $0,58 \pm 0,16$  мм, а поперечний -  $0,63 \pm 0,14$  мм; площа -  $0,23 \pm 0,01$  мм<sup>2</sup>.

Середня площа нейроепітелію на рівні верхніх горбиків становила  $0,11 \pm 0,01$  мм<sup>2</sup>, у той час як на рівні нижніх була  $0,06 \pm 0,01$  мм<sup>2</sup>.

При дослідженні середнього мозку на рівні горизонтального зрізу верхніх та нижніх горбиків чотиригорбикової пластинки навколо водопроводу мозку визначаються псевдобагатошарові епітеліальні клітин, які мають видовжену веретеноподібну форму, з двома відростками (рис. 2). Короткі відростки направлені до просвіту водопроводу, а довгі - до периферії. Між ними розташовані клітини еліпсоподібної та сферичної форми, які є нейральними стовбуровими клітинами (НСК). Середня площа нейральної стовбурової клітини становила  $21,2 \pm 0,04$  мкм<sup>2</sup>, розміри  $4,6 \pm 0,01 \times 4,4 \pm 0,01$  мкм. Концентрація даних клітин переважає на базальній мембрані із наступним їх поширенням уздовж волокон радіальної глії, імовірно, до місць подальшого дозрівання та диференціювання структур та ядер середнього мозку.

Середня площа центральної сірої речовин середнього мозку на рівні верхніх горбиків чотиригорбикової пластинки дорівнювала  $1,02 \pm 0,14$  мм<sup>2</sup>. На рівні нижніх горбиків даний показник склав  $1,05 \pm 0,16$  мм<sup>2</sup>.

Скупчення нервових клітин у проекції верхніх горбиків покривлі, що являють собою ядра окорухового нерва склали наступну площу: справа -  $0,15 \pm 0,01$  мм<sup>2</sup> та зліва -  $0,14 \pm 0,01$  мм<sup>2</sup>. Тоді, як скупчення нервових клітин у проекції нижніх горбиків покривлі, які є ядрами

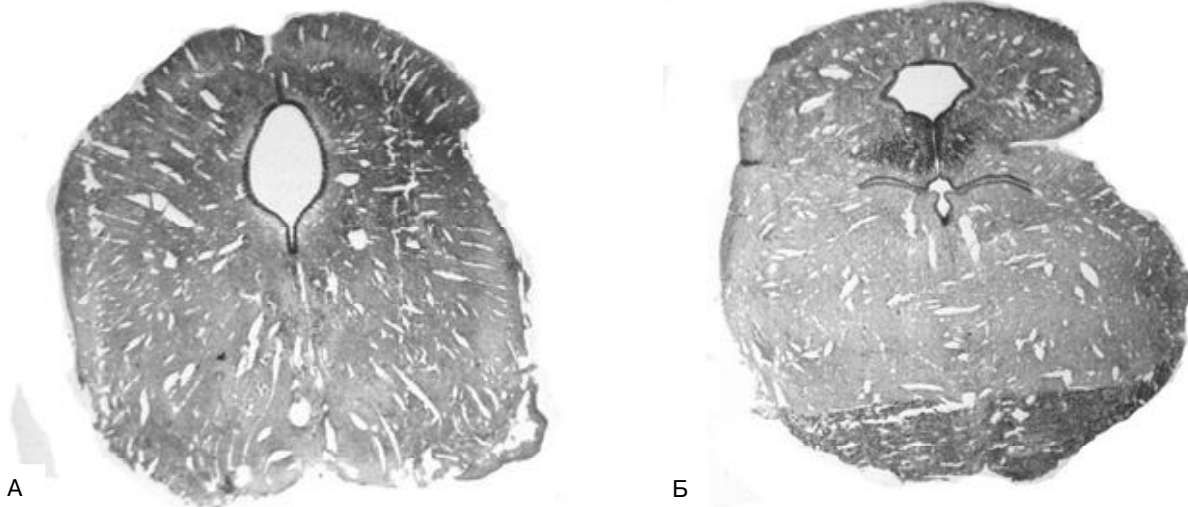
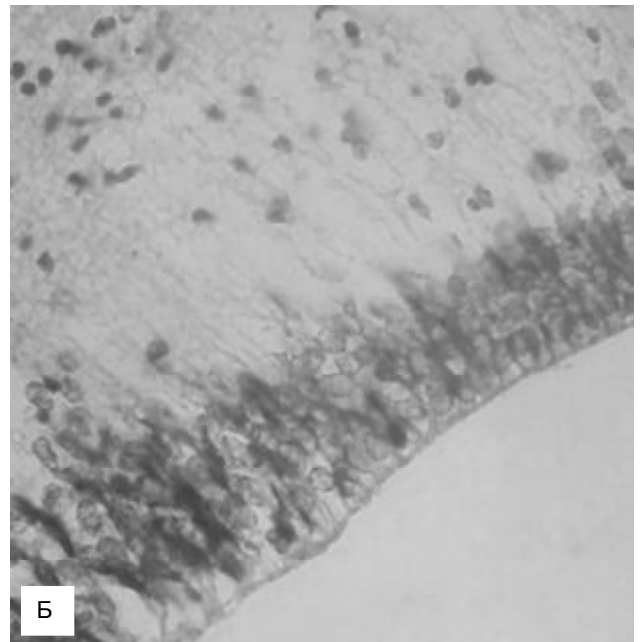
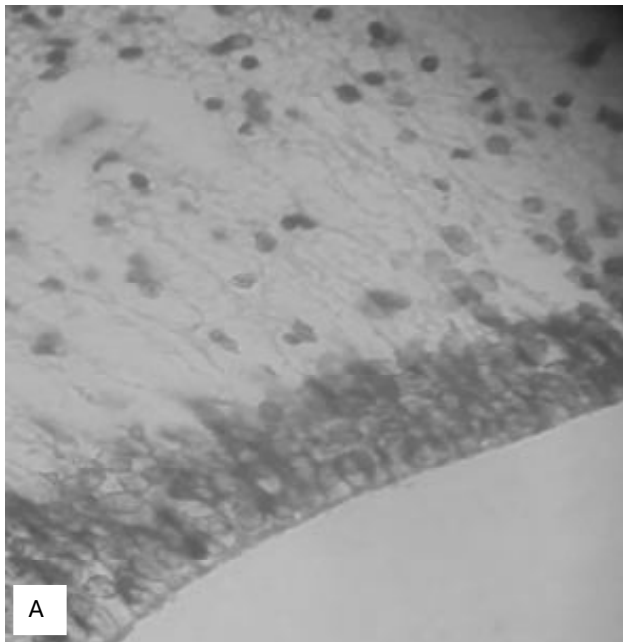


Рис. 1. Горизонтальний зріз середнього мозку плода 12-13 тижнів. А - на рівні верхніх горбиків чотиригорбикової пластинки. Гематоксилін-еозин; x20. Б - на рівні нижніх горбиків чотиригорбикової пластинки. Гематоксилін-еозин. x20.



**Рис. 2.** Горизонтальний зріз середнього мозку плода 12-13 тижнів. А - на рівні верхніх горбиків чотиригорбикової пластинки. Гематоксилін-еозин; x400. Б - на рівні нижніх горбиків чотиригорбикової пластинки. Гематоксилін-еозин; x400.

блокового нерва, мали, відповідно, такі параметри:  $0,13 \pm 0,01 \text{ мм}^2$  - справа та  $0,12 \pm 0,01 \text{ мм}^2$  - зліва.

Дані літератури свідчать про те, що парасимпатична частина ядер окорухового нерва в ростро-каудальному напрямку локалізується в передній третині головних соматичних ядер як у тварин, так і у людини. У пренатальному онтогенезі людини соматичні ядра окорухового нерва визначаються вперше у ембріона 7-8 тижнів, а вегетативні - у плодів 12-13 тижнів [4].

Виявлена нами висока концентрація нейтральних стовбурових клітин навколо водопроводу мозку, з наступним їх поширенням уздовж волокон радіальної глії, цілком відповідає механізмам міграції НСК. Як вказують вчені, нейрогенез являється ключовою адаптаційною функцією мозку. Не дивлячись на значну кількість досліджень, на даний час значним недоліком залишається те, що ми маємо лише опосередковані дані про трансформацію НСК і подальше вивчення даних механізмів є край необхідним [14].

Загалом, більшість наукових праць з розвитку центральної нервової системи мають описовий характер і відображені в атласах анатомії ембріона та плода [11], а наукові праці, що стосуються морфометрії структур головного мозку, виконані за допомогою магнітно-резонансних томографів або ультразвукових апаратів, тому порівняти їх з нашими показниками неможливо [2, 11].

### Список літератури

1. Кирилова Л.Г. Пренатальна діагностика вроджених вад розвитку та гіпоксично-ішемічних уражень центральної нервової системи плода на сучасному етапі /Л.Г. Кирилова // Укр. мед. часопис.- 2006.- Т.IX-X, №5 (43).- С.98-102.
2. Медведев М.В. Нормальная ультразвуковая анатомия плода / М.В.Медведев, Н.А. Алтынник.- 1-е изд.- М.: Реал Тайм, 2008.- 152с.
3. Мотавкин П.А. Холинергические нейроны ядерных образований продолговатого мозга человека /П.А. Мотавкин, В.Е. Охотин //Архив анат. гистол. и эмбриологии.- 1983.- №84 (1).- С.24-31.
4. Міллер І.Д. О вегетативном отделе ядер глазодвигательного нерва у млекопитающих и в онтогенезе человека /І.Д. Міллер //Архив анат.

### Висновки та перспективи подальших розробок

1. У плодів 12-13 тижнів чітко виявляються усі структури, притаманні для зрілого мозку, а саме ніжки мозку, пластинка покрівлі, а також водопровід мозку. Верхні та нижні горбики чотиригорбикової пластинки виражені, при цьому розміри верхніх горбиків переважають над розмірами нижніх ( $p < 0,05$ ).

2. Водопровід мозку має відмінності у формі та площі на різних рівнях середнього мозку. На рівні верхніх горбиків овальної, видовженої у сагітальному напрямку форми, а на рівні нижніх горбиків - сферичної. Площа водопроводу на рівні верхніх горбиків удвічі більша аналогічної на рівні нижніх горбиків.

3. На гістологічних препаратах видима межа білої і сірої речовини середнього мозку. У проекції верхніх горбиків чотиригорбикової пластинки, латерально та попереду центральної сірої речовини середнього мозку ідентифікуються ядра окорухового нерва, а у проекції нижніх горбиків - ядра блокового нерва.

У перспективі подальших розробок планується за допомогою експресії імуногістохімічних маркерів провести комплексне дослідження середнього мозку людини впродовж внутрішньоутробного періоду розвитку та провести порівняльний аналіз з аналогічними показниками у плодів людини з аномаліями розвитку.

- гистол. и эмбриологии.- 1978.- Т.74, №1.- С.76-82.
5. Савельев С.В. Сравнительная анатомия нервной системы позвоночных /С.В. Савельев.- М.: ГЭОТАРМЕД, 2001.- 272с.
  6. Чертюк В.М. Гемоксигеназа-2 в нейронах головного и спинного мозга человека /В.М. Чертюк, А.Е. Коцюба, Е.П. Коцюба //Вестник РАМН.- 2012.- №6.- С.36-41.
  7. Abeliovich A. Midbrain dopamine neuron differentiation: factors and fates /A. Abeliovich, R. Hammond //Dev. Biol.- 2007.- №304.- С.447-454.
  8. Bissonette G.B. Development and function of the midbrain dopamine system: what we know and what we need to /G.B. Bissonette, M.R. Roesch //Genes, Brain and Behavior.- 2016.- №15.- С.62-73.
  9. Blanchard V. Differential expression of tyrosine hydroxylase and membrane dopamine transporter genes in subpopulations of dopaminergic neurons of the rat mesencephalon /V. Blanchard, R. Raisman-Vozari, S. Vyas [et al.] //Brain Res. Mol.- 1994.- №22.- P.29-38.
  10. Burt A.M. Histochemistry of choline acetyltransferase: a critical analysis /A.M. Burt, A. Silver //Brain Res.- 1973.- №62.- P.509-516.
  11. Karrar Alsharif M.H. Sonographic Evaluation of Normal Anatomy of Fetal Central Nervous System in Mid-Trimester /M.H. Karrar Alsharif, Ab.Y. Elamin, Deya Eldin A. Mohamed [et al.] //Forensic Medicine and Anatomy Research.- 2015.- Vol.3, №1.- P.32-38.
  12. O'Rahilly R. Significant features in the early prenatal development of the human brain /R.O'Rahilly, F.Muller.- Washington: Carnegie Inst.- 2008.- P.105.
  13. O'Rahilly R.R. Human Embryology & Teratology /R.R. O'Rahilly, F. Muller.- Wiley-Liss, 2001. - 520 p.
  14. Neurogenesis in the adult is involved in the formation of the trace memories /T.J. Shors, G. Miesegaes, A. Beylin [et al.] //Nature.- 2001.- №410.- P.372-376.

**Школьников В.С., Грищенко Ю.В.**

#### **МОРФОМЕТРИЧЕСКИЕ ПАРАМЕТРЫ СРЕДНЕГО МОЗГА ПЛОДОВ ЧЕЛОВЕКА 12-13 НЕДЕЛЬ ВНУТРИУТРОБНОГО РАЗВИТИЯ**

**Резюме.** В работе представлены результаты исследования среднего мозга плодов человека 12-13 недель внутриутробного развития, где определены морфометрические параметры образований среднего мозга, а также особенности его гистоархитектоники.

**Ключевые слова:** внутриутробное развитие, средний мозг, морфометрические параметры.

**Shkolnikov V.S., Grishchenko J.V.**

#### **MORPHOMETRIC PARAMETERS OF HUMAN MIDBRAIN IN FETUSES 12-13 WEEKS OF FETAL DEVELOPMENT**

**Summary.** In this article are presented results of research mesencephalon in fetus 12-13 weeks of fetal development. On preparats we determined morphometric parameters and gystological structure of mesencephalon.

**Key words:** prenatal development, midbrain, morphometric parameters.

**Рецензент - д.мед.н., проф. Фоміна Л.В.**

Стаття надійшла до редакції 30.11.2016р.

Школьников Владимир Семенович - д.мед.н., доцент кафедры анатомии людини ВНМУ ім.М.І.Пирогова, +38(0432)533518  
Грищенко Юлія Вадимівна - асистент кафедри анатомії людини ВНМУ ім.М.І.Пирогова, +38(0432)533518