

Вісник проблем біології і медицини. – 2016. – Т. 2(127), №1. – С. 188-191

УДК 616.45 : 159.344 4

Дусик А. В., Голубовський І. А.

**МОРФОФУНКЦІОНАЛЬНІ ЗМІНИ В НАДНИРНИКАХ
ПРИ ХРОНІЧНОМУ СТРЕСІ**

**Вінницький національний медичний університет ім. М. І. Пирогова
(м. Вінниця)**

dusikandriy@gmail.com

Наукова робота є частиною науково-дослідної роботи кафедри оперативної хірургії та топографічної анатомії «Структурні зміни в органах травної та сечостатевої систем після проведення оперативних втручань» № державної реєстрації 0114U003688, (керівник проф. Костюк Г.Я.).

Вступ. В наш час проблема стресу набула великого значення в житті сучасного суспільства. Стрес може слугувати, як фактор причини та патогенезу при багатьох захворюваннях, а також погіршувати існуючі хвороби [6,9]. Проблема стресу протягом десятиріч привертає увагу дослідників з багатьох галузей медицини. Стрес є досить виразною адаптаційною реакцією, але в свою чергу може бути причиною невротичних, серцево-судинних, ендокринних та інших захворювань. Довготривала дія стресу призводить до виснаження функціональних резервів організму, що є причиною виникнення вторинних патологій, які негативно впливають на структуру та функцію внутрішніх органів. Основними системами, що реалізують стресові перебудови організму є гіпофізарно-гіпоталамо-наднирникова система, інтенсивне функціонування якої супроводжується викидом гормонів стресу: кортизолу та кортикостерону. Досить важливу роль в процесі адаптації

виконують наднирники, тому їх морфофункціональний стан впливає на розвиток адаптивних механізмів [3-10]. Так вони приймають участь в оптимізації біоенергетичних процесів, активації метаболізму. По стану наднирників та рівнем кортизолу можна думати про направленість структурно функціональних систем. Відомо що зміни при стресі мають стадійний характер. Г. Сельє описав три стадії цього стану – тривога, резистентність, виснаження [7].

Із даних літератури [3-5] відомо, що вплив будь-якого стресорного фактору супроводжується комплексом неспецифічних змін у організмі. Головною його ознакою є активація гіпоталамо-гіпофізарної системи. Під впливом адренокортикотропного гормону гіпофізу наднирники виробляють гормони, які відіграють важливу роль у реакції організму на стрес. Саме тому наднирникові залози вважають стресчутливим органом, що відповідає за адаптацію до нових умов. Класичними проявами стресу є ульцерогенез, гіпертрофія наднирників та інволюція тимусу. По стану наднирників та рівню кортизолу можна судити про активність структурно функціональних систем.

Метою нашого дослідження є вивчення морфофункціональних змін в наднирниках при тривалій дії стресу.

Об'єкт і методи дослідження. Експеримент був виконаний на 28 білих лабораторних статевозрілих нелінійних щурах-самцях на базі науково-експериментальної клініки Вінницького національного медичного університету імені М.І. Пирогова масою 200-250 г. Найбільш розповсюджена та доступна модель хронічного стресу – іммобілізація [4,8]. Хронічний стрес у щурів відтворювали протягом 30 діб шляхом їх щоденної п'яти годинної іммобілізації. Для цього тварин щоденно протягом 30 діб на 5 годин ставили в пластикові пенали. Для дослідження було сформовано чотири групи: три дослідні – 1, 2, 3 та контрольну по сім

у кожній. Перша – тварини знаходились в умовах стресу 3 доби, друга — 14 діб, третя — 30 діб, четверта – контрольна. Евтаназію проводили під тіопенталовим наркозом (40 мг/кг) шляхом дислокації шийних хребців. Для визначення коефіцієнту маси (КМ) наднирники зважували, та вираховували за формулою $KM = \text{маса органу (г)} / \text{маса тварини (г)} * 100$ [8]. Було проведено дослідження морфологічного стану наднирників щурів, які піддавалися іммобілізаційному стресу. Утримання тварин та експерименти проводились відповідно до положень «Європейської конвенції про захист хребетних тварин, які використовуються для експериментів та інших наукових цілей» (Страсбург, 1985) та «Загальних етичних принципів експериментів на тваринах», ухвалених Першим національним конгресом з біоетики (Київ, 2001) та відповідно закону України «Про захист тварин від жорстокого поводження» (№ 3446 від 21.02.2006 р.) Маса правого та лівого наднирників приблизно однакова, тому для дослідження брали правий наднирник. Для гістологічного дослідження тканини фіксували в 10% нейтральному розчині формаліну. Мікротомні зрізи забарвлювали гематоксилін-еозин, за Ван-Гізон. Морфометричні дослідження проводили у визначені терміни досліду на препаратах. Забір крові відбувався в однаковий час о 9 годині ранку, під час виведення тварин з досліду шляхом кардіопункції. Вміст кортизолу в сироватці визначали методом твердофазного імуноферментного аналізу за допомогою діагностичних тест систем «Стероид ИФА-кортизол» (компания «Алкор Био» г. Санкт Петербург).

Результати дослідження та їх обговорення. В контрольній групі КМ наднирників $0,0213 \pm 0,0004$ г. Вміст кортизолу $40,611 \pm 0,221$ нмоль/л. При гістологічному дослідженні наднирників, капсула сформована з тонкого шару колагенових волокон будова кіркової речовини збережена. Клубочкова зона складалась з мілких квадратної форми епітеліальних

клітин. Епітелій пучкової зони у вигляді тяжів, які характеризувались чергуванням світлих та темних клітин. Просвіт капілярів не розширений. Безпосередньо під пучковою зоною, без чітко визначеної межі, розміщена сітчаста зона, яка складається з добре розвинутими тяжами. Самі клітини подібні, ядра та цитоплазма однорідно забарвлені, з чіткими контурами. В міжклітинному просторі проходять капіляри та волокна сполучної тканини. Мозкова речовина утворена з епінефроцитів та норепінефроцитів, які мали великі розміри сферичну та овальну форму і були розташовані навколо кровоносних судин. Аналогічна гістологічна картина була визначена і іншими дослідниками [1,2]. При морфометричному дослідженні товщина кіркової речовини складала $561,25 \pm 7,47$ мкм, а мозкової речовини $544,65 \pm 12,36$ мкм.

У тварин 1 групи КМ наднирників $0,0305 \pm 0,0005$ г, що достовірно на 43% більше, ніж в групі контролю. Вміст кортизолу $95,927 \pm 0,671$ нмоль/л, що достовірно на 236% більше, ніж в групі контролю. Фібозна капсула наднирника не змінена. Вогнищеве повнокрів'я судин, незначне розширення капілярів, незначна зерниста дистрофія та незначна гіпертрофія клітин клубочкової зони кіркової речовини та клітин мозкової речовини. У клубочковій зоні загальна структура збережена. Пучкова зона була представлена тяжами ендокриноцитів. Клітини сітчастої зони були кубічної форми. Кровоносні судини у всіх зонах кіркової речовини були незначно повнокровні. Просвіти капілярів кіркової речовини наднирників не розширені, що відповідає стадії тривоги. Товщина кіркової речовини складала $593,67 \pm 9,33$ мкм, а мозкової речовини $586,65 \pm 12,36$ мкм, що достовірно зросло на 105 та 107% відповідно до групи контролю (рис. 1).

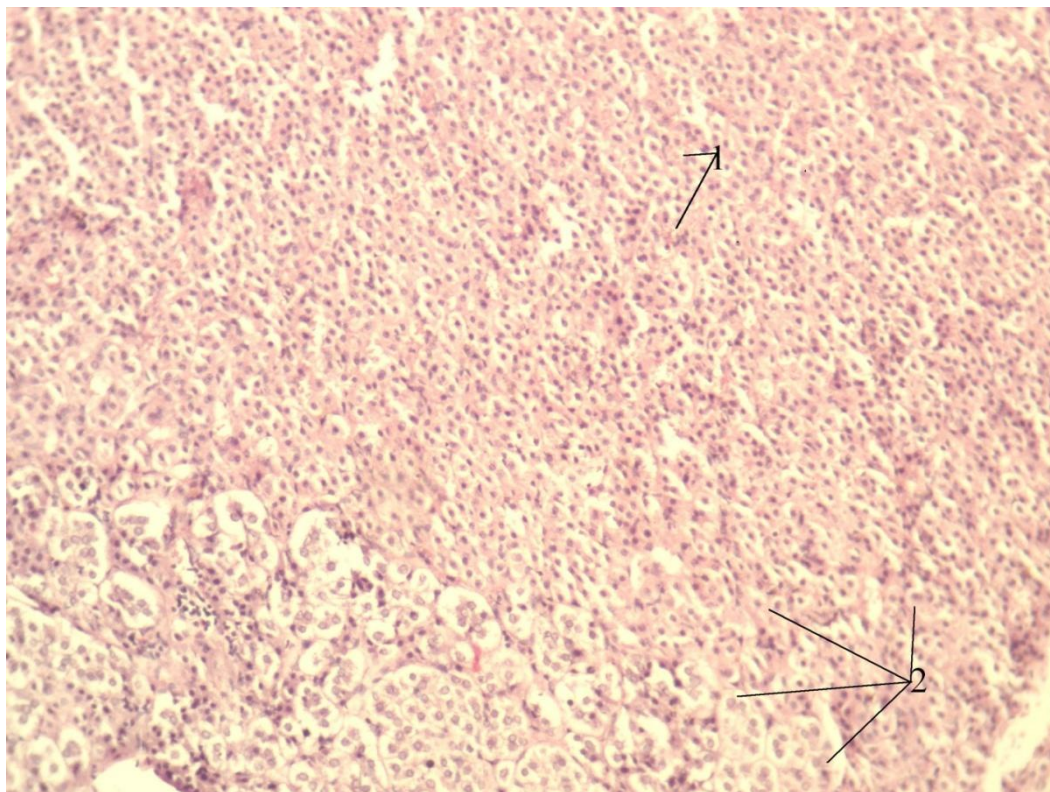


Рис. 1. Наднирник щура, 1 група. Вогнищеве повнокрів'я судин, незначне розширення капілярів - 1, зерниста дистрофія та незначна гіпертрофія клітин клубочкової зони кіркової речовини та клітин мозкової речовини наднирника - 2.

Забарвлення гематоксиліном і еозином. Об 10, об 20.

У тварин 2 групи КМ наднирників $0,0373 \pm 0,0005$ г, що на 75% більше, ніж в групі контролю та на 22% більше ніж в 1 групі. Вміст кортизолу $63,348 \pm 0,348$ нмоль/л, що в 151% більше, ніж в групі контролю та на 148% менше, ніж в 1 групі. Спостерігали набряк капсули та колагенових волокон. Капіляри повнокровні, дистрофічні зміни ендотелію судин капсули. Спостерігали зернисту та дрібно вакуольну дистрофію клітин кіркової речовини, за рахунок клубочкової та пучкової зон, та мозкової речовини. Клітини клубочкової зони втрачали орієнтацію та розташовувались відносно компактно. Наявні ознаки перичелюлявного та

периваскулярного набряку вогнищеві крововиливи за типом геморагічного просочування. Вогнищеве розростання сполучної тканини між кірковою та мозковою речовиною, що вказувало періоду резистенції. При морфометричному дослідженні товщина кіркової речовини складала $704,51 \pm 8,25$ мкм, що достовірно збільшувалась на 125% та 118% по відношенню до тварин контрольної та 1 групи відповідно, а мозкової речовини $657,67 \pm 11,48$ мкм, що достовірно збільшувалась на 121% та 115% по відношенню до тварин контрольної та 1 групи відповідно (**рис. 2**).

У тварин 3 групи КМ наднирників $0,0259 \pm 0,0004$ г, що достовірно на 21% більше, ніж в групі контролю та на 60% менше ніж в 2 групі. Вміст кортизолу $38,496 \pm 0,481$ нмоль/л, що достовірно на 160% менше, ніж в 2 групі та на 249% менше, ніж в 1 групі. Сполучнотканинна капсула була потовщеною, з ознаками набряку. У клубочковій зоні загальна структура збережена. Клітини полігональної форми утворювали клубочки. Виявлено вогнища некротизованих клітин, а також клітини з ознаками вакуольної дистрофії. Такі вогнища були інфільтровані лейкоцитами. На межі між клубочковою та пучковою зонами не виявляли малодиференційованих клітин полігональної форми з темною цитоплазмою, що вказує на виснаження регенераторних процесів. Пучкова зона була представлена тяжами гіпертрофованих ендокриноцитів. Більшість ендокриноцитів мали світлу, цитоплазму, яка містила чисельні вакуолі. Деякі клітини були в стані вакуольної дистрофії. Кількість клітин була некротизована. Клітини сітчастої зони були кубічної форми. Їх розміри дещо менші, ніж у клітин пучкової зони. Кровоносні судини у всіх зонах кіркової речовини були повнокровні. Просвіти капілярів кіркової речовини наднирників розширені. Навколо капілярів виявляли діapedезні крововиливи, набряк, що вказувало на виснаження адаптаційних механізмів.

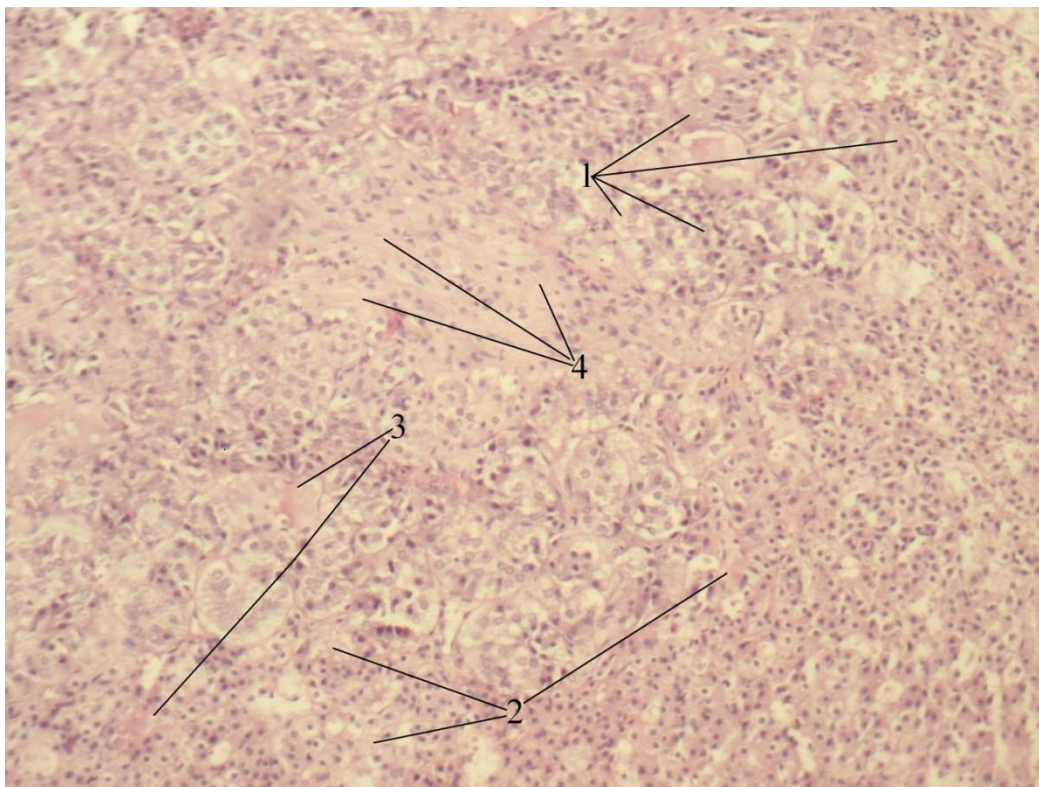


Рис. 2. Наднирник щура, 2 група. Зерниста та дрібно-вакуольна дистрофія та гіпертрофія клітин кіркової (переважно клубочкової та пучкової зон) та мозкової речовини - 1.

Наявні ознаки перицелюлярного та периваскулярного набряку - 2, вогнищеві крововиливи за типом геморагічного просочування - 3.

Вогнищеве розростання сполучної тканини між кірковою та мозковою речовиною - 4. Забарвлення гематоксиліном і еозином. Об 10, об 20.

При морфометричному дослідженні товщина кіркової речовини складала $681,65 \pm 10,57$ мкм, що достовірно збільшувалась на 121% та 115% по відношенню до тварин контрольної та 1 групи відповідно та зменшувалась на 102% по відношенню до тварини 2 групи, а мозкової речовини $561,65 \pm 9,36$ мкм, що достовірно збільшувалась на 121% по відношенню до тварин контрольної групи, на 104% та 117% менше, по відношенню до 1 та 2 груп тварин відповідно (рис. 3).

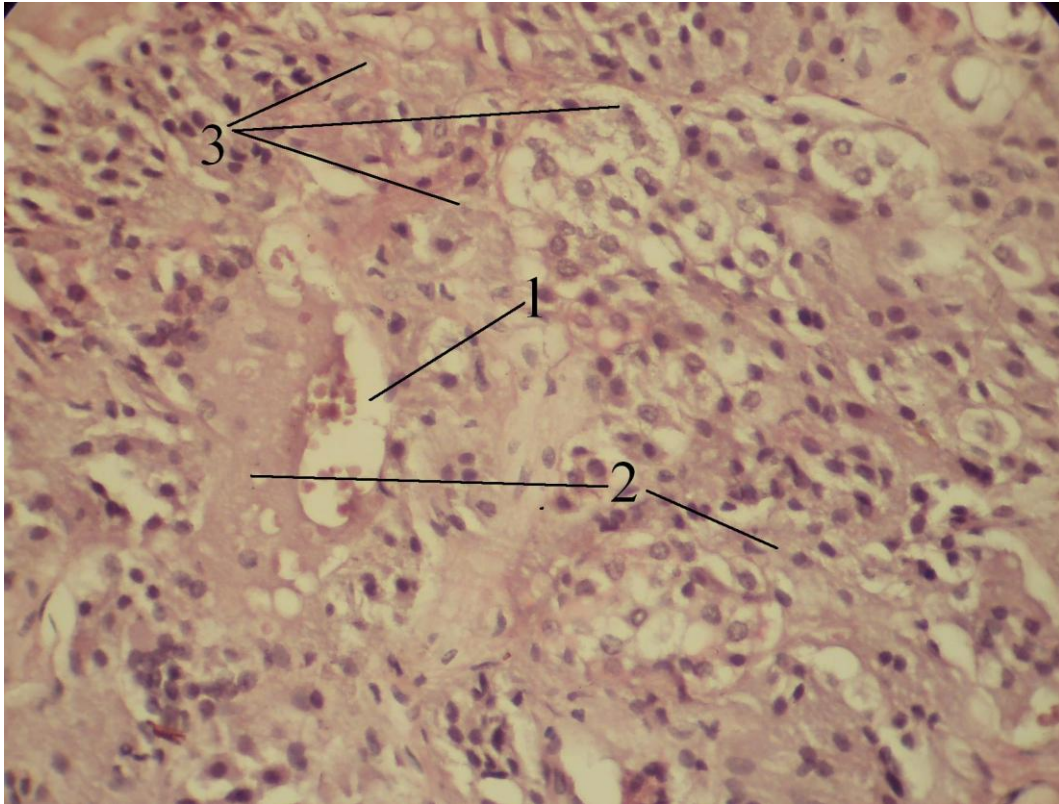


Рис. 3. Наднирник щура, 3 група. Розширення судин та їх повнокрів'я - 1. Периваскулярний та перичелюлярний набряк - 2. Зерниста та вакуольна дистрофія клітин кіркової та мозкової речовини, фрагментація та зникнення їх ядер - 3. Забарвлення гематоксиліном і еозином. Об 10, об 40.

Висновки. При тривалому іммобілізаційному стресі спостерігалась адаптація організму. Спостерігались значні зміни КМ наднирників, вмісту кортизолу та морфометричних показників. Підтвердженням цього є гіпертрофія наднирників, згодом виникає виснаження, Також механізмом реакції є порушення кровообігу на рівні мікроциркуляторного русла та різноманітні ушкодження на клітинному рівні, що проявляються дистрофією тканин, некрозом, що в подальшому може призвести до розвитку патології.

Перспективи подальших досліджень. Дана модель стресу може використовуватись для подальшого вивчення дії стресу на регенеративні та репаративні процеси в організмі.

Література

1. Артишевский А.А. Надпочечные железы (строение, функция, развитие) / А.А. Артишевский. — Минск, 1977. — 125 с.
2. Белик И.А. Гистологическое строение надпочечных желёз интактных половозрелых крыс / И.А. Белик // Український медичний альманах. — 2011. — Том 14, № 1. — С. 27-30.
3. Грабовський С.С. Морфометрична характеристика наднирників та нирок щурів за умов передзабійного стресу під час використання біологічно активних речовин / С.С. Грабовський // Біологічні студії. — 2014. — № 2. — С. 43-56.
4. Ігрунова К.М. Вплив хронічного стресу на систему кровообігу організму / К.М. Ігрунова, В.Д. Павлюк, Ю.М. Олешко // Таврический медико-биологический вестник. — 2012. — Том 15, № 3. — С. 115-118.
5. Ковальчук О. Морфологічні зміни в гіпофізарно-адреналової системи при термічній травмі / О. Ковальчук // Український науково-методичний молодіжний журнал. — 2015. — № 1 (86). — С. 10-16.
6. Подрядина Г.В. Стресс и патология / Г.В. Подрядина. — Москва: РГМУ, 2009. — 24 с.
7. Селье Г. Стресс без дистресса (перевод с англ.) / Г. Селье. — М.: Прогресс, 1979. — 123 с.
8. Стефанов О.В. Доклінічні дослідження лікарських засобів: методичні рекомендації / О.В. Стефанов. — К., 2001. — 528 с.
9. Chrousos G.P. Stress and disorders of the stress system / G.P. Chrousos // Endocrinology. — 2009. — Vol. 5. — P. 374-381.

10. Provino R. The role of adaptogens in stress management / R. Provino // Australian Journal of medical Herbalism. — 2010. — Vol. 22, № 2. — P. 41-49.

УДК 616.45 : 159.344 4

МОРФОФУНКЦИОНАЛЬНІ ЗМІНИ В НАДНИРНИКАХ ПРИ ХРОНІЧНОМУ СТРЕСІ

Дусик А. В., Голубовський І. А.

Резюме. При тривалому іммобілізаційному стресі спостерігалась адаптація організму. Спостерігались значні зміни маси наднирників, вмісту кортизолу та морфометричних показників. Підтвердженням цього є гіпертрофія наднирників, згодом виникає виснаження. Виникають порушення кровообігу на рівні мікроциркуляторного русла та різноманітні ушкодження на клітинному рівні, що проявляються дистрофією тканин, некрозом, що в подальшому може призвести до розвитку патології.

Ключові слова: наднирники, стрес, кортизол.

УДК 616.45 : 159.344 4

МОРФОФУНКЦИОНАЛЬНЫЕ ИЗМЕНЕНИЯ В НАДПОЧЕЧНИКАХ ПРИ ХРОНИЧЕСКОМ СТРЕССЕ

Дусик А. В., Голубовский И. А.

Резюме. При длительном действии хронического иммобилизационного стресса наблюдалась адаптация организма. Наблюдались значительные изменения коэффициента массы надпочечника, количеством кортизола и морфометрических показателей. Подтверждением этого была гипертрофия надпочечника, после чего наступало истощение, а также нарушения микроциркуляторного русла и разнообразные повреждения на клеточном уровне, которые проявляются

дистрофией тканей, некрозом, что в последующем может привести к развитию патологии.

Ключевые слова: надпочечник, стресс, кортизол.

UDC: 611.656:618.12

MORPHOFUNCTIONAL CHANGES IN ADRENAL GLANDS UNDER CHRONIC STRESS

Dusyk A. V., Golubovskiy I. A.

Abstract. Results. Discussion. The aim of our research is to study changes in the adrenal glands morphofunctional under long-term stress. The experiment was performed on 28 white laboratory nonlinear male rats weighing 200-250 g. Chronic stress in rats reproduced for 30 days through their daily five-hour immobilization. To investigate four groups were formed (three — 1, 2, 3 and the control of seven each. The first — the animals were kept in conditions 3 days of stress, the second — 14 days, the third — 30 days, the fourth — control. We determined the ratio of weight (RW) of adrenal glands. It was a study of the morphological status of rats adrenal glands.

Animals of group 1 RW of adrenal was $0,0305 \pm 0,0005$ g. Cortisol was $95,927 \pm 0,671$ nmol/l. Fibrous capsule was not changed adrenal focal plethora of vessels. In total glomerular zone structure was preserved. Cells were netted areas cubic form. Blood vessels in all areas of the cortex were slightly plethoric. Enlightenment capillaries adrenal cortex is not extended, corresponding to stage anxiety. The thickness of the cortex was $593,67 \pm 9,33$ mkm and medulla $586,65 \pm 12,36$ mkm. In the second group RW adrenal was $0,0373 \pm 0,0005$ g. Cortisol was $63,348 \pm 0,348$ nmol/l. There was swelling and capsules of collagen fibers. Cells glomerular zone lost orientation and housed relatively compact. There were features perivascular edema and focal hemorrhages on the type of hemorrhagic impregnation. Focal proliferation of connective tissue between

cortex and medulla, indicated the period of resistance. When morphometric study cortex thickness was $704,51 \pm 8,25$ mkm, and medulla $657,67 \pm 11,48$ mkm. Animals of third group RW adrenal was $0,0259 \pm 0,0004$ g. Cortisol was $38,496 \pm 0,481$ nmol/l. Connective tissue capsules were thickened, with signs of edema. In total glomerular zone structure was preserved. Cells polygonal shape formed balls. Fire discovered necrotic cells and cells with characteristics vacuoles dystrophy. These pockets were infiltrated by leukocytes. On the border between glomerular and beam areas showed no undifferentiated cells polygonal shape with dark cytoplasm, indicating exhaustion of regenerative processes. Most endocrinocytes had light, cytoplasm, containing numerous vacuoles. Some cells were able vacuoles dystrophy. The number of cells were necrotic. Cells were netted areas cubic form. Their size is somewhat smaller than the cell area of the beam. Blood vessels in all areas of the cortex were full-fledged. Capillaries adrenal cortex were expanded. Around the capillaries found hemorrhage, edema, indicating exhaustion of adaptive mechanisms. When morphometric study cortex thickness was $681,65 \pm 10$ mkm and medulla $561,65 \pm 9,36$ mkm.

Conclusions. Prolonged immobilization stress adaptation was observed. There have been significant changes in the Cabinet adrenal cortisol and morphometric parameters. This is confirmed adrenal hypertrophy, then there is exhaustion, as the mechanism of response is poor circulation at the microcirculation and various damage at the cellular level, manifested degeneration of tissue necrosis that subsequently can lead to disease.

Keywords: adrenal gland, stress, cortisol.

Рецензент — проф. Проніна О. М.

Стаття надійшла 23.03.2016 року