

УДК: 616.31 – 089.5.616-002.155.3

**А. О. Малаховська**

Вінницький національний медичний університет

**ОСОБЛИВОСТІ ПРОВІДНИКОВОГО  
ЗНЕБОЛЕННЯ НИЖНЬОЇ ТРЕТИНИ  
ОБЛИЧЧЯ ТА ВЕРХНЬОЇ ТРЕТИНИ ШИЇ**

*В роботі описані відомі методики і приведені данні про удосконалення методів провідникового знеболення в ділянці обличчя та шиї. Описані техніки блокад, в тому числі з застосуванням стимулятора периферичних нервів, особливості їх проведення та невирішені проблеми. Показана висока ефективність методики.*

**Ключові слова:** гнійно-запальний процес, провідникове знеболення, стимулятор периферичних нервів, нижня третина обличчя, верхня третина шиї.

**А. А. Малаховская**

Винницкий национальный медицинский университет

**ОСОБЕННОСТИ ПРОВОДНИКОВОГО  
ОБЕЗБОЛИВАНИЯ НИЖНЕЙ ТРЕТИ ЛИЦА  
И ВЕРХНЕЙ ТРЕТИ ШЕИ**

*В работе описаны известные методики и приведены данные об усовершенствовании методов проводникового обезболивания в области лица и шеи. Описаны техника блокад, в том числе с применением стимулятора периферических нервов, особенности их проведения и нерешенные проблемы. Показана высокая эффективность методики.*

**Ключевые слова:** гнойно-воспалительный процесс, проводниковое обезболивание, стимулятор периферических нервов, нижняя треть лица, верхняя треть шеи.

**A. A. Malakhovska**

Vinnitsa National Medical University

**PECULIARITY REGIONAL ANAESTHESIA  
OF THE LOWER THIRD OF FACE AND  
OF THE UPPER THIRD OF NECK**

*In work known techniques are described and data about improvement of methods regional anesthesia in the area of the face and neck. Are described technics of blockade, including with application of a stimulator of peripheral nerves. Features of their carrying out and unresolved problems. High efficiency of a technique is shown.*

**Key words:** pyo-inflammatory process, regional anesthesia, peripheral nerves stimulator, the lower third of the face, the upper third of neck.

**Введення.** Одна з важливих задач щелепно-лицевої хірургії – вибір методу знеболення, який не приводив би до дестабілізації життєво важливих функцій ( кровообіг і дихання) під час хірургічного втручання [5]. Вирішення цієї задачі актуально в зв'язку з травматичністю і шокогенніс-

тю хірургічних операцій в стоматології, а також з необхідністю забезпечення прохідності верхніх дихальних шляхів, що обумовлено як набряком язика, так і тканин дна порожнини рота, їх дислокацією у пацієнтів з гнійно-запальними захворюваннями щелепно-лицевої ділянки.

Актуальність проблеми визначається також важкістю стану пацієнтів, обумовленою інтоксикацією, ургентністю ситуації, генералізацією і прогресуванням запального процесу, нестабільністю гемодинаміки, дихальною недостатністю.

В теперішній час більшість операцій з приводу запальних процесів проводять під наркозом. Але ризик загального знеболення у цих хворих дуже високий, оскільки найбільше навантаження при розвитку гнійного запалення в щелепно-лицевій ділянці припадає на дихальну і серцево-судинну системи. Це зумовлено локалізацією запального процесу поблизу початкових відділів дихального і травного трактів, а також розвитком лихоманки [6].

В багатьох випадках інтубація у даної групи хворих є складною, а при проведенні внутрішньовенного наркозу без інтубації є великий ризик виникнення асфіксії [3, 1]. В сучасних керівництвах з анестезіології при гнійних процесах в щелепно-лицевій ділянці рекомендується також проведення інтубації через трахеостому [3, 5]. Але наявність гнійно-некротичного процесу на шиї значно ускладнює проведення трахеостомії і, крім того, трахеостомічний отвір може сприяти подальшому розповсюдженню гною на шию і в середостіння (А.С.Сипачев, А.Н.Федоров, 2003). Тому розробка і удосконалення методів провідникової анестезії залишається актуальною.

Беручи до уваги наказ України № 430 від 03.07.2006 року «Про затвердження протоколів надання допомоги за спеціальністю «Анестезіологія та інтенсивна терапія» під час хірургічних втручань необхідно обирати найбільш безпечний метод знеболення. У клінічному протоколі надання допомоги хворим з ризиком виникнення асфіксії та складної інтубації вказано, що слід розглянути можливість застосування провідникової анестезії, місцевої анестезії чи трахеостомії під місцевим знеболенням.

**Мета нашого дослідження.** Безболісне проведення операцій з приводу гнійно-запальних процесів у нижній третині обличчя і верхній третині шиї під провідниковим знеболенням зі збереженням самостійного дихання.

**Завдання** полягає в розробленні методів блокування анестетиком нижньощелепного, язикоглоткового нервів й анастомозів шийного нервового сплетення з гілками лицевого і трійчастого нервів, щоб дозволило досягти повного знеболення хірургічного втручання.

**Матеріали та методи дослідження.** Нами удосконалені відомі та розроблені нові способи знеболення, які передбачають комбінацію трьох блокад:

1. Центральна анестезія третьої гілки трійчастого нерву біля овального отвору.
2. Ангулярний метод знеболення язикоглоткового нерву.
3. Блокада гілок поверхневого шийного сплетення.

Відомі варіанти техніки проведення центральної анестезії третьої гілки трійчастого нерву біля овального отвору. Існує декілька методик визначення точки вколу і проведення голки при центральній анестезії для блокади нижньощелепового нерва підвилицевим шляхом (Г. Браун, 1909; Ж. Берше, 1922; В.М. Уваров, 1929; С.Н. Вайсблат, 1956). Але їх проведення технічно складне і не завжди ефективне. Найбільш складним етапом проведення блокади є визначення точки вколу і пошук основного ствола *p.mandibularis* у овального отвору [9, 6].

Нами модифікований пошук точки вколу, який значно полегшує проведення блокади. При стиснутих зубах і скороченні жувального м'яза під вилицевою дугою в проекції *incisurae mandibulae* пальпується задній край поверхневого шару *m.masseter*, а далі ніби зісковзуючи з нього назад, потрапляємо в ямку, дном якої є глибокий шар цього м'яза. При визначенні даної ділянки і легкому натисканні на неї пальцем залишається незначне заглиблення. Це заглиблення знаходиться під вилицевим відростком скроневої кістки, тому ми назвали його «підскроне-вим». Точкою вколу є найбільш глибока частина (дно) в центрі ямки. Голка встановлюється перпендикулярно до поверхні шкіри і просувається на глибину 4-4,5 см, після введення 2-4 мл 4% розчину ультракаїну відбувається повне знеболення відповідної половини нижньої губи, щічної ділянки, половини нижньої губи через 5-7 хвилин.

Однією з проблем, яка перешкоджає ефективному проведенню блокади, є також недостатня довжина більшості сучасних голок, що використовуються для ін'єкцій в амбулаторній стоматології. Найбільша довжина голки до карпульного шприца, яка доступна на ринку складає 27G\*41мм (фірми NIPRO), а довжина голки одноразового шприца об'ємом 5мл - 40мм, що також не завжди достатньо для потрапляння до овального отвору. Відсутність точного визначення точки вколу і достатньої довжини голки знижує відсоток вдалих анестезій.

В зв'язку з цим доцільно і зручно проводити пошук нижньощелепового нерва з використанням стимулятора периферичних нервів – Stimu-

plex DIG RC фірми B.Braun. Введення анестетика можливо голками Stimuplex A (G22), - 50мм, Stimuplex D (G23), що є достатнім для потрапляння до овального отвору.

Відомо застосування нервстимулятора в загальній хірургії для проведення блокад кінцівок (M. Lange, A. Gluz, R. Weese, 2004). Про використання в щелепно-лицевій хірургії ми виявили лише одне повідомлення (A. Pulcini, M.D. J.-P. Guerin, 2007). Рекомендацій по застосуванню даного пристрою в щелепно-лицевій хірургії не розроблено.

Численні параметри проведення пошуку потребують вивчення і доробки. В теперішній час не встановлений діапазон сили струму для нервстимулятора в щелепно-лицевій ділянці, не описані клініко-анатомічні ознаки правильного пошуку нерву.

Нервстимулятор має два електроди: анод і катод. Анод це шкірний електрод. Катод приєднується до голки Stimuplex. Працюємо при силі струму 1-1,5мА. Вколюємо голку і просуваємося у напрямку до *p.mandibularis*. При наближенні до нерву, ми вважаємо, що основними ознаками знаходження голки біля нерву є часті скорочення тканин нижньої губи і підборіддя, які не зникають при силі струму 0,3-0,5мА. При відсутності запальної контрактури жувальних м'язів, крім скорочення м'язів нижньої губи, спостерігається ритмічне коливання нижньої щелепи в вертикальному напрямку. Після цього проводимо аспіраційну пробу і вводимо 2,0-2,5мл анестетика. Скорочення м'язів зникають після введення анестетика. Повне неболення відмічається через 5-10 хвилин. В теперішній час ці дані нами опрацьовуються з метою удосконалення методики використання нервстимулятора «Stimuplex DIG RC» в щелепно-лицевій ділянці.

Повне знеболення тканин верхньої третини шиї і дна порожнини рота може відбутися при блокаді анастомозів поверхневого шийного сплетення з гілками лицевого і трійчастого нервів [4]. Блокади язикоглоткового нерву, особливо позаротові методики, досить рідко застосовуються і малорозроблені. Є лише одне повідомлення про блокаду нерву екстраорально [2]. При цій методиці точка вколу знаходиться між сосцевидним відростком та кутом нижньої щелепи і голка вводиться перпендикулярно до шкіри на глибину 2-4 см і на 0,5см дозадку від шиловидного відростку. При цьому методі можлива блокада блукаючого нерву, пошкодження внутрішньої сонної артерії чи внутрішньої яремної вени. Внутрішньоротовий метод блокади при запальних процесах щелепно-лицевої ділянки виконати не можливо [8].

Для знеболення язикоглоткового нерву нами розроблено ангулярний метод, який має наступні особливості (патент України № 18247 від 15 листопада 2006р.). Нами запропоновано інший метод блокади язикоглоткового нерву. Точка вколу при цій анестезії знаходиться донизу від кута нижньої щелепи на перетині ліній, проведених: 1 – горизонтально від під'язикової кістки до переднього краю грудинно-ключично-соскоподібного м'язу; 2 – вертикальна по задньому краю гілки нижньої щелепи до перетину з переднім краєм грудинно-ключично-соскоподібним м'язом. Таким чином, точка вколу голки знаходиться на відстані 1-1,5см донизу від кута нижньої щелепи. Голку спрямовуємо під кутом  $45^\circ$  до гілки нижньої щелепи в напрямку до кореня язика. На всьому шляху просування голки вводять 2,0 мл анестетика, внаслідок цієї інфільтрації відбувається блокада анастомозів шийної гілки лицевого нерва і шийного сплетення, а на глибині 4,0 – 4,5 см у ділянці кореня язика вводимо 2,0 мл, внаслідок чого відбувається блокада язикоглоткового нерву. Знеболення відбувається через 5-7 хв. (рис. 1).

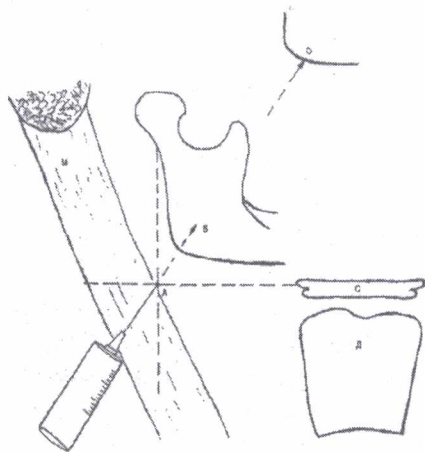


Рис. 1 В – напрямок проходження голки до язикоглоткового нерву; С – під'язикова кістка; Д – щитовидний хрящ; О – зовнішній край орбіти; М – грудинно-ключично-сосцевидний м'яз.

Суттєвим доповненням ангулярного методу, який приводить до повного знеболення кореня язика, є блокада верхнього гортанного нерву біля великого рогу під'язикової кістки (В.А. Шаак, Л.А. Андреев, 1928).

Іншим компонентом комплексу блокад нижньої третини обличчя є анестезія гілок поверхнього шийного сплетення. Вони описані в ряді керівництв. Ідея і первинна розробка методу провідникової анестезії шийного сплетення належить Н. Braun (1909) [4]. Він рекомендував для визначення точки вколу грудинно-ключично-сосцевидний м'яз ділити на три рівних частини.

Вкол голки проводити вздовж заднього краю протягом середньої третини.

M.F. Mulroy (1995) пропонує іншу методику. Для її проведення необхідно визначити точку і нанести маркер «Х», який розташований на рівні поперекового відростку IV шийного хребця та заднім краєм грудинно-ключично-сосцевидного м'язу. Спочатку по задньому краю даної точки необхідно створити підшкірний валик з місцевого анестетика, а далі через валик виконати інфільтраційну анестезію по задньому краю грудинно-ключично-сосцевидного м'язу на 4 см вище і нижче рівня точки встановленої маркером [8].

У іншому варіанті блокади по D.L. Braun (1999) вказано, що точка вколу знаходиться на середині відстані між сосоноподібним відростком і ключицею по задньому краю грудинно-ключично-сосцевидного м'язу. Інфільтраційна анестезія також виконується вздовж заднього краю м'язу [7].

Враховуючи дані літератури і власний клінічний досвід, на нашу думку, найбільш доцільною точкою вколу для цієї анестезії є місце перетину зовнішньої яремної вени з заднім краєм грудинно-ключично-сосцевидним м'язом. При цьому слід мати на увазі, що *n. transversus colli* проходить під *m. platysma*, тому при виконанні ін'єкції необхідно в цьому місці шкіру і фасцію взяти у згортку. Спочатку в цьому місці створюємо валик з місцевого анестетика, а далі голка довжиною 5см вводиться через валик, виконується інфільтраційна анестезія по задньому краю грудинно-ключично-сосцевидного м'язу на 3-4см вище і нижче від точки вколу. Для блокади усіх поверхневих чутливих волокон необхідно 10мл розведеного анестетика. Нами рекомендується розведення до 1,5% - 2% розчину, що досягається шляхом розведення лампули ультра каїну у два рази. Таким чином, на наш погляд, найбільш анатомічною точкою вколу при поверхній блокаді шийного сплетення - місце перетину зовнішньої яремної вени з заднім краєм грудинно-ключично-сосцевидним м'язом. Анестетик необхідно вводити не лише під шкіру, але й під поверхневу фасцію. При блокаді, яка виконується за допомогою стимулятора периферичних нервів, під час наближення до нерву спостерігається скорочення *m. platysma* від нижньої щелепи до ключиці.

**Результати та їх обговорення.** Обстежено та прооперовано 28 хворих з гнійно-запальними процесами щелепно-лицевої ділянки під провідниковим знеболенням, що знаходились на стаціонарному лікуванні в Вінницькій обласній клінічній лікарні ім. М.І. Пирогова. Вік хворих знаходився в межах від 21 до 70 років. Із них 53,57% склали чоловіки і 46,43% жінки. Гнійно-

запальний процес захоплював один, два чи три анатомічні простори в нижній третині обличчя.

В усіх хворих проводили визначення ступеня анестезіологічного ризику. Визначення ступеню анестезіологічного ризику є принципово прогностичним фактором, що впливає на вибір методу анестезії, можливість розвитку ускладнень і методів їх попередження. Недооцінка факторів операційного ризику може призвести до тяжких інтраопераційних наслідків.

Для оцінки операційного ризику використовували класифікацію об'єктивного статусу хворого, яку запропоновано Американською асоціацією анестезіологів – ASA. Ефективність цієї класифікації доведена її багатолітнім застосуванням в клінічній практиці спеціалістами всього світу. ASA має 6 класів: I – системні розлади відсутні (умовно здоровий пацієнт); II – легкі системні розлади без функціональних порушень, тобто захворювання в стадії компенсації (наприклад, гіпертонічна хвороба, цукровий діабет, хронічний бронхіт); III – тяжке системне захворювання з функціональним порушенням (наприклад, тяжка контролюєма артеріальна гіпертензія, цукровий діабет з ускладненнями, ІХС, інфаркт міокарду в анамнезі, захворювання дихальної системи з недостатністю дихання); IV – важке системне захворювання з функціональними порушеннями, які представляють загрозу для життя (наприклад, нестабільна форма ІХС, важка серцева, дихальна, ниркова, печінкова недостатність); V – вкрай важкий стан пацієнта, при якому він не виживе без операції (наприклад, розрив судинної аневризми, черепно-мозкова травма з дислокацією головного мозку); VI – смерть головного мозку, можливе донорство для трансплантації. До класу об'єктивного статусу додають літеру «Е», якщо хірургічне втручання проводять за екстремними показниками. Тим не менш, в класифікації є недоліки, а саме: вона дозволяє визначити лише статус здоров'я пацієнта і не враховує багато інших факторів ризику.





Прогностичні критерії складної інтубації (Rose D.K., Cohen M.M., 1994 з доповненнями): чоловіча стать, вік 40-59 років, наявність набряків, надлишкова вага (індекс ваги тіла більше 25кг/м<sup>2</sup>), маленька відстань між зубами при максимальному відкритті роту (менше 4см), щитоподібникова відстань менше 6 см, гнійні процеси в ділянці гортаноглотки (особливо флегмони шиї), погане розгинання шиї чи коротка шия. (Руководство по анестезіології, Глумчер Ф.С.)

Важливу інформація про ризик складної інтубації можна отримати використовуючи тест візуалізації ділянки рото глотки Маллампаті. Автор методики запропонував перші 3 класи, Sanson та Young додали 4-й клас. Тест проводять в

положенні хворого сидячи навпроти лікаря. Хворого просять максимально відкрити рот та висунути язик. Об'єм видимих анатомічних структур є основою для прогнозування. (табл. 1.)

Таблиця 1

### Класифікація візуалізації гортані чи тест Маллампаті

Ознака	Клінічний прояв			
	I	II	III	IV
Тест Маллампаті				

Тому, при огляді пацієнта звертали увагу на всі ці клінічні прояви і тести, результати, яких представлені в табл. 2.

Таблиця 2

### Визначення анестезіологічного ризику у пацієнтів з гнійно-запальними процесами щелепно-лицевої ділянки

Ознака	Клінічний прояв	Кількість пацієнтів
ASA	II III IV класи	28
теста Маллампаті	III IV класи	28
стать	Чоловіча	15
Вік	Більше 40-59 років	14
Індекс маси тіла	Більше 25 кг/м <sup>2</sup>	23
Обмежене відкривання роту	Менше 4 см	28

Сукупність результатів клінічних досліджень і функціональних тестів дозволяють говорити про високий ступінь анестезіологічного ризику.

Тому у даної групи пацієнтів оперативне втручання, як альтернатива, проводили під провідниковим знеболенням. Це була комбінація трьох блокад:

1. Центральна анестезія третьої гілки трійчастого нерву біля овального отвору;
2. Ангулярний метод знеболення язикоглоткового нерву;
3. Блокада гілок поверхневого шийного сплетення.

Адекватність провідникового знеболення оцінювали (на етапах госпіталізації, перед блокадами, під час блокад, під час розрізу шкіри, під час розтину вогнища запалення та через 15 хвилин після втручання) по: АТ систолічний (АТ-сист.), діастолічний (АТдіаст.); частота серцевих скорочень (ЧСС) та візуально-аналогова шкала (ВАШ). ВАШ має 7 видів інтенсивності болю і 10 балів: 0 – немає болю; 1 – біль ледь помітний;

2-3 – слабкий; 4-5 – помірний; 6-7 – сильний; 8-9 – дуже сильний; 10 – нестерпний біль. Це вимірювання пацієнт проводив самостійно. Інші показники вимірювали за допомогою кардіомонітору Philips IntellVue MP2.

Отримані дані обробляли за допомогою статистичної програми. Зміни вважались достовірними при  $p < 0,05$ . (табл. 3).

Таблиця 3

**Оцінка адекватності провідникового знеболення**

Показник	Етапи ресстрації показників					
	в момент госпіталізації	перед блокадами	під час блокад	під час розрізу шкіри	під час розтину вогнища запалення	через 15 хвилин після операції
АТсист. (мм.рт.ст.)	126,4±4,41	138,2±4,48	142,4±4,82	139,6±5,28	146,5±4,36	129,6±5,28
АТдіаст. (мм.рт.ст.)	74,2±3,74	82,3±4,12	91,4±4,36	82,7±4,28	93,3±3,58	72,7±4,28
ЧСС (уд./хв.)	78,2±1,6	93,2±4,6	95,3±4,9	82,4±2,8	94,3±4,3	83,4±2,6
Частота дихання (рух./хв.)	20,2±0,8	21,0±0,8	22,3±0,9	18,4±1,8	21,1±0,8	20,3±0,9
ВАШ (бали)	7,8±1,6	7,2±1,3	5,4±1,7	0,8±0,5	1,8±1,2	0,7±0,4

При проведенні оперативного втручання нами було виявлено, що деякі показники перевищували норму. Зростання основних показників гемодинаміки на етапах оперативного втручання пов'язано з емоційним дискомфортом пацієнтів, що виявили при опитуванні їх в післяопераційному періоді. Пацієнти відмічають, що операція проходила безболісно, лише був постійно присутній страх і очікування болю.

Загалом оперативне втручання тривало від 20 хвилин до 30 хвилин, а ознаки знеболення були присутні протягом 3-4 годин. Це зменшує потребу введення пацієнтові знеболюючих засобів в післяопераційному періоді.

**Висновок.** Метод дозволяє без болю під провідниковим знеболенням проводити операції з приводу гнійно-запальних процесів у нижній третині обличчя та верхній третині шиї, не застосовуючи загальне знеболення, який в багатьох випадках є небезпечним.

**Список літератури**

1. Бараненко З.И., Дробыш Д.В., Гакало Е.И., Центилю В.Г. Опыт применения общего обезболива-

ния у больных с воспалительными заболеваниями челюстно-лицевой области и их осложнениями // В кн.: Актуальные вопросы анестезии и интенсивной терапии. Сборник статей.-Донецк, 2000.- С.18-24.

2. Биневич В. М. Пункции и катетеризации в практической медицине / СПб.: ЭЛБИ-СПб, 2003. - 384 с.

3. Бунятян А. А. Анестезиология и реаниматология / А. А. Бунятян, Г. А. Рябов, А. З. Малевич. - М.: Медицина, 1977. - 432 с.

4. Войно-Ясенецкий В.Ф. Очерки гнойной хирургии / Войно-Ясенецкий В.Ф. – МЕДГИЗ, 1956. – 632 с.

5. Грицук С.Ф. Анестезия в стоматологии / Грицук С.Ф. – М.: ООО «Медицинское информационное агентство», 1998. – 304 с.

6. Егоров П.М. Местное обезболивание в стоматологии. - М.: "Медицина", 1985, 160с.

7. Рафмелл Д. П. Регионарная анестезия: Самое необходимое в анестезиологии / Д. П. Рафмелл. - М.: МЕДпресс-информ, 2007. - 272 с.

8. Mulroy M.F. Regional anesthesia. Philadelphia, 2003, p. 301

9. Вайсблат С.Н. Rose D.K., Cohen M.M., 1994

Надійшла 16.01.10.

