

Л.І. Шкільняк, В.В. Нагайчук

Рентгеноморфометричний метод діагностики пародонтиту у хворих на бруксизм

Вінницький Національний медичний університет ім. М.І. Пирогова, м. Вінниця, Україна

Мета: вивчити (за допомогою рентгенологічних методів дослідження) особливості виникнення та протікання захворювань пародонту на фоні парафункції жувальних м'язів.

Матеріали та методи дослідження. Проаналізовано 20 комп'ютерних томограм, виконаних на апараті GX-SB-500 та інтерпретованих за допомогою програмного забезпечення «iCATVision», пацієнтів із захворюваннями пародонту на фоні парафункції жувальних м'язів та 16 КТ у пацієнтів із захворюваннями пародонту але без проявів парафункції жувальних м'язів.

Результати. Щільність кістки альвеолярного відростка, визначена в одиницях Хаунсфілда, в ділянці фронтальної групи зубів нижньої щелепи у хворих на пародонтит середнього ступеня важкості без проявів бруксизму була від 178 до 186 HU, тоді як у хворих із проявами бруксизму – близько 129–138 HU. У середній частині альвеолярного відростка фронтальної групи зубів нижньої щелепи хворих при пародонтиті середнього ступеня важкості щільність кортикальної пластинки становила від 677 до 712 HU, а при обстеженні пацієнтів із пародонтитом середнього ступеня важкості які скаржилися на бруксизм товщина кортикальної пластинки становила 852–885 HU.

Висновки. При пародонтиті та бруксизмі спостерігалася більш швидка втрата щільності кісткової тканини альвеолярного відростка, що значно обтяжувало клінічний перебіг пародонтиту та погіршувалась ефективність його лікування.

Ключові слова: рентгеноморфометричний метод, пародонтит, бруксизм, комп'ютерна томографія, парафункція жувальних м'язів.

Вступ

На сьогодні серед актуальних проблем стоматології провідне місце займають захворювання тканин пародонту. Це пов'язано не тільки з високою поширеністю даного захворювання, а і з тим, що пародонтит є причиною часткової або повної втрати зубів. Наявність різноманіття теорій і гіпотез формування даного захворювання ще раз доводить, що пародонтит, обумовлений тією чи іншою причиною, вочевидь повинен мати свої характерні особливості клінічного перебігу. Тому необхідність розробки нових ефективних методів діагностики пародонтиту сьогодні залишається найбільш актуальним завданням.

Основним напрямом сучасної стоматології є пошук ефективних шляхів запобігання та лікування захворювань пародонту. Профілактика уражень пародонту являє собою дуже складне завдання, що є частиною стоматологічної профілактики, спрямованої на оздоровлення організму в цілому. Це комплекс заходів, спрямованих на підвищення стійкості всього організму і тканин пародонту, зокрема до дії несприятливих факторів, і запобігання виникненню стоматологічних захворювань. Усі фактори ризику виникнення стоматологічних захворювань (у тому числі і хвороб пародонту) можна умовно поділити на три групи: 1) зовнішні фактори; 2) загальносоматичні і 3) стоматологічні фактори. Їх, у свою чергу, можна поділити на фактори безпосереднього впливу (мікроорганізми, механічні, фізичні, хімічні подразники) та системного впливу на тканини пародонту (реактивність організму, генетичні особливості, стан імунної системи, фоніві загальні захворювання). Профілактика хвороб пародонту спрямована на повне усунення або зменшення впливу даних факторів [1].

Виявлення патології пародонту не викликає значних труднощів, особливо в розвиненій стадії захворювання.

У сучасному уявленні найбільш інформативними методами діагностики патологічних станів пародонту є клінічні (огляд, застосування об'єктивного дослідження) та параклінічні (рентгендіагностика, капіляроскопія, капілярографія, реопародонтографія, полярографія, цитофотометрія, мікробіологічні методи дослідження) та інші методи. Стандартними параметрами визначення функціональної особливості опорно-утримуючого апарату зуба на сьогодні є: ступінь атрофії альвеолярної кістки, ступінь патологічної рухливості, а також дані рентгенологічного дослідження. Однак, за

даними ряду досліджень, сукупність цих методів не дає точних результатів, що може бути джерелом гіпо- та гіпердіагностики захворювання.

Першими рентгенологічними ознаками пародонтиту є обривання кортикальної пластинки та «розмивання» кісткової структури губчатої речовини. На думку Н.А. Рабухіної, клінічна картина часто не відповідає рентгенологічним знімкам, що може викликати серйозну проблему з постановкою діагнозу. Частими є випадки, коли клінічні симптоми захворювання свідчать про патологічний процес у тканинах пародонту, а рентгенологічно виявляються негативними. Експериментально такі факти можна пояснити тим, що кортикальні дефекти, які мають геометрично правильну форму, на рентгенограмах змінюють таку форму залежно від їх розташування по відношенню до ходу променя. Рентгенограма показує тільки частину змін у кістковій тканині, і негативна рентгенологічна картина не означає відсутності кісткових змін у дійсності [2]. Також слід урахувати, що інтерпретація рентгенологічних ознак пародонтиту частково пов'язана з долею суб'єктивізму. Таким чином, недоліки методу рентгенографії не дозволяють достовірно оцінити активність захворювання (тільки результат), положення і стан альвеолярного відростка з вестибулярної сторони, наявність або відсутність патологічних кишень.

Дослідження останніх років у галузі вивчення етіології та патогенезу захворювань пародонту показали, що генералізований патологічний процес є наслідком порушень обмінних процесів в організмі в цілому, а саме порушення мінералізації кісткової тканини [3].

Вивчення нормальної будови щелепних кісток дорослої людини важливо як у теоретичному, так і у практичному відношенні. Значення його обумовлено насамперед тим, що нормальні структури щелеп є свого роду відправним пунктом у діагностиці та лікуванні багатьох стоматологічних захворювань.

Відомо, що форма і функція будь-якого органу або системи організму взаємно обумовлюють одна одну. Верхня й нижня щелепи виконують єдину функцію жування, тобто обидві щелепні кістки повинні мати взаємну функціональну пристосованість.

Необхідність серйозного наукового обґрунтування теоретичних положень у цій ділянці визначається практичними запитами ортопедичної стоматології. Характеристику

внутрішньої анатомічної будови верхньої та нижньої щелепи необхідно починати з аналізу співвідношення в них компактної та губчастої речовини [2]. Компактна й губчаста речовини кістки є різновидами однієї гістологічної субстанції, розрізняються у функціональному відношенні. Компактна кісткова тканина сприймає, як правило, значні механічні навантаження. Губчаста речовина крім опорної, буферної функції здійснює ще й захисну. Архітектоніка кістки залежить від рівня як загальних, так і локальних навантажень на кістку, що виражається в різному співвідношенні компактної й губчастої речовини в окремих кістках і навіть у їх різних відділах. Морфологічний аналіз кісток людини різної локалізації дозволив установити, що ступінь мінералізації кістки та відповідні їй механічні параметри залежать від характеру та рівня механічних навантажень.

Прогресування втрати альвеолярної кістки при пародонтиті є причиною переважання процесів резорбції над формуванням кістки. Форма й маса кісткової тканини обумовлюються зовнішнім і внутрішнім кістковим ремоделюванням. Оновлення кістки скелета дорослого здійснюється переважно за рахунок внутрішнього ремоделювання, як відповідь на механічні і фізіологічні зміни. Нова кістка росте 2–3 мікрони за день.

Покриваючі кістку клітини (ПКК) є варіантом термінальної трансформації остеобластів. Періост (окістя) й ендост – складний структурно функціональний комплекс сполучнотканинних клітин, фібрилярних структур та основної міжклітинної речовини. У періості значно сильніше розвинений шар волокнистих структур, через які кістка морфологічно й функціонально пов'язана з оточуючими тканинами. Періост і ендост є ділянкою найбільшого інтенсивного обміну й зоною де постійно протікають процеси кісткової перебудови. Якщо при цьому врахувати наявність значного числа активних клітин у складі ендоста губчастої кістки, наявність на границі з кістковим мозком розвинутої системи гемоциркуляції, стає зрозумілим, чому саме в губчастій кістці розвивається перебудова кісткових структур у відповідь на зміну механічних навантажень або при порушенні мінерального обміну та гуморальної регуляції [5].

Губчаста кістка метаболічно більш активна, ніж кортикальна, і до 40 % кісткового ремоделювання відбувається саме в ній, унаслідок чого у трабекулярній кістковій тканині спостерігаються максимальні пошкодження, пов'язані з порушеннями кісткового метаболізму при остеопорозі [3]. Ураховуючи, що трабекулярна кістка уражається раніше й

у більшій мірі, ніж кортикальна, стає зрозуміло, чому зменшення кісткової тканини в кортикальних відділах відбувається повільніше [1].

Однією з найбільш поширених патологій зубощелепної системи (70 %) сьогодні є бруксизм. Існують різні думки про вплив бруксизма на розвиток травматичної оклюзії. На думку S.P. Ramfjord (1981), значна роль у виникненні первинної травматичної оклюзії перепадає бруксизму.

Аналіз результатів досліджень Т.А. Гайдарової (2003) дозволив розробити концептуальну схему взаємозв'язку стоматологічних і соматичних проявів бруксизму і зробити висновок про те, що бруксизм є нейро'язовою формою гіпоталамічного синдрому, що супроводжується нейроендокринними розладами. Підвищений тонус жувальної мускулатури у хворих на бруксизм призводить до функціонального переважання скронево-нижньощелепного суглоба, нерівномірного патологічного стирання твердих тканин зубів, але більшою мірою при даній патології страждають тканини пародонту [4]. Однак даних про закономірності зміни тканин пародонту у хворих на бруксизм у доступній літературі ми не виявили, що й визначило основну мету роботи.

Мета дослідження – вивчити (за допомогою рентгенологічних методів дослідження) особливості виникнення та протікання захворювань пародонту на тлі парафункції жувальних м'язів.

Матеріали та методи дослідження

Проаналізовано 20 комп'ютерних томограм, виконаних на апараті GX-SB-500 та інтерпретованих за допомогою програмного забезпечення «iCATVision», пацієнтів із захворюваннями пародонту на тлі парафункції жувальних м'язів і 16 КТ у пацієнтів із захворюваннями пародонту, але без проявів парафункції жувальних м'язів.

Результати та обговорення

На всіх ортопантомограмах кісткова тканина мала петлястий малюнок. Відомо, що він залежить від щільності вертикальних і горизонтальних кісткових балок. Найінтенсивніший малюнок дають ті трабекули, які є функціональними й отримують найбільше навантаження. Якщо на верхній щелеп це вертикальні кісткові балки, то на нижній навантаження передається від зубних альвеол горизонтально по тілу щелепи, й найбільший тиск випробовують саме горизонтальні балки, тому вони більш виражені на рентгенограмах нижньої щелепи [2].

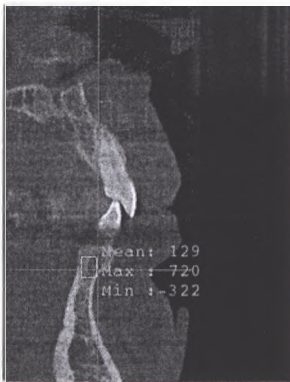

Рис. 1. Щільність кістки альвеолярного відростка при пародонтиті середнього ступеня важкості без проявів бруксизму, визначена в одиницях Хаунсфілда (зображення з вікна програми «iCATVision»).

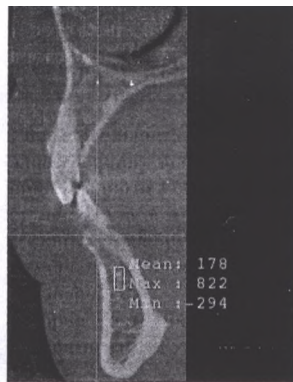

Рис. 2. Щільність кістки альвеолярного відростка при пародонтиті середнього ступеня важкості у хворих із скаргами на бруксизм, визначена в одиницях Хаунсфілда (зображення з вікна програми «iCATVision»).

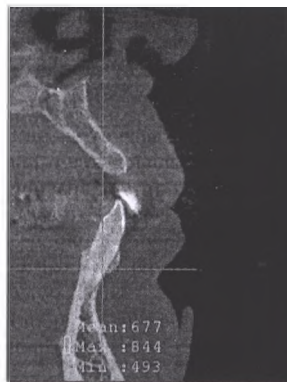

Рис. 3. Щільність кортикальної пластинки при пародонтиті середнього ступеня важкості у хворих без проявів бруксизму, визначена в одиницях Хаунсфілда (зображення з вікна програми «iCATVision»).

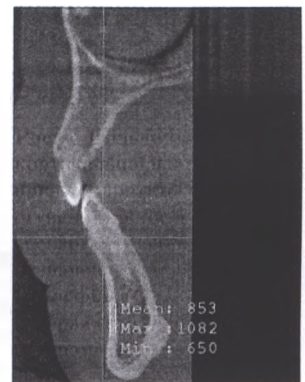


Рис. 4. Щільність кортикальної пластинки при пародонтиті середнього ступеня важкості у хворих із скаргами на бруксизм, визначена в одиницях Хаунсфілда (зображення з вікна програми «iCATVision»).

Важливим фактором, що визначає щільність кістки, є також інтенсивність кровообігу. Унаслідок її зниження кістка ущільнюється, а при артеріальній гіперемії розріджується. Щільність кістки альвеолярного відростка, визначена в одиницях Хаунсфілда, у ділянці фронтальної групи зубів нижньої щелепи у хворих на пародонтит середнього ступеня важкості без проявів бруксизму була від 178 до 186 HU (рис. 1), тоді як у хворих із проявами бруксизму – близько 129–138 HU, тобто більша щільність спостерігається у хворих без проявів бруксизму (рис. 2). Слід зазначити, що значення щільності кістки залежать також і від можливостей рентгенівського апарата, тому можуть відрізнитися на знімках, зроблених на різних апаратах.

У середній частині альвеолярного відростка фронтальної групи зубів нижньої щелепи хворих при пародонтиті середнього ступеня важкості щільність кортикальної пластинки становила від 677 до 712 HU (рис. 3), а при обстеженні пацієнтів з пародонтитом середнього ступеня важкості, які скаржились на бруксизм, товщина кортикальної пластинки становила 852–885 HU (рис. 4).

На наш погляд, потовщення кортикальної пластинки при середньому й важкому ступені важкості пародонтиту можна розглядати як компенсаторну реакцію у відповідь на зменшення щільності кісткової тканини альвеолярної кістки.

Висновки

При пародонтиті та бруксизмі спостерігалась більш швидка втрата щільності кісткової тканини альвеолярного відростка, що значно обтяжувало клінічний перебіг пародонтиту, та погіршувалась ефективність його лікування.

Клінічний перебіг пародонтиту у хворих на бруксизм характеризується відсутністю ознак запалення при легкому та середньому ступені важкості захворювання, а при важкому ступені – формуванням пародонтальних кишень, появою патологічної рухливості зубів та ознак запалення. З метою діагностики пародонтиту у хворих на бруксизм необхідно застосовувати комплексний підхід, що включає в себе не тільки клінічні методи діагностики, а й інструментальні: остеоденситометрії, рентгеноморфометрії.

ЛІТЕРАТУРА

1. Проблемы диагностики ранних фаз воспалительных заболеваний пародонта / А.С. Григорьян, Н.А. Рабухина, А.И. Грудянов, О.А. Фролова // Новое в стоматологии. – 2001. – № 8. – С. 3–8.
2. Рабухина Н.А. Рентгенодиагностика в стоматологии / Н.А. Рабухина, А.П. Аржанцев. – М.: ООО «Медицинское информационное агентство», 1999. – 452 с.
3. Денисов-Никольский Ю.И. Структура и функция костной ткани в норме. Руководство по остеопорозу / Ю.И. Денисов-Никольский, А.А. Докторов, И.В. Матвейчук. – М.: БИНОМ, 2003. – С. 72–73.
4. Состояние пародонта при экспериментальном бруксизме / В.В. Паникаровский и др. // Стоматология. – 1991. – № 6. – С. 4–8.
5. Григорьян А.С. Морфогенез ранних стадий воспалительных заболеваний пародонта / А.С. Григорьян, О.А. Фролова, Е.В. Иванова // Стоматология. – 2002. – Т. 81, № 1. – С. 19–25.

Рентгеноморфометрический метод диагностики пародонтита у больных бруксизмом

Л.И. Шкильняк, В.В. Нагайчук

Цель: изучить (с помощью рентгенологических методов исследования) особенности возникновения и протекания заболеваний пародонта на фоне парафункции жевательных мышц.

Материалы и методы исследования. Проанализированы 20 компьютерных томограмм, выполненных на аппарате GX-CB-500 и интерпретируемых с помощью программного обеспечения «ICATVision», пациентов с заболеваниями пародонта на фоне парафункции жевательных мышц и 16 КТ у пациентов с заболеваниями пародонта но без проявлений парафункции жевательных мышц.

Результаты. Плотность кости альвеолярного отростка, определенная в единицах Хаунсфилда, в области фронтальной группы зубов нижней челюсти у больных пародонтитом средней степени тяжести без проявлений бруксизма была от 178 до 186 HU, тогда как у больных с проявлениями бруксизма – около 129–138 HU. В средней части альвеолярного отростка фронтальной группы зубов нижней челюсти больных при пародонтите средней степени тяжести плотность кортикальной пластинки составляла от 677 до 712 HU, а при обследовании пациентов с пародонтитом средней степени тяжести которые жаловались на бруксизм толщина кортикальной пластинки составляла 852–885 HU.

Выводы: При пародонтите и бруксизме наблюдалась более быстрая потеря плотности костной ткани альвеолярного отростка, что делало значительно тяжелым клинику протекания пародонтита и ухудшалась эффективность его лечения.

Ключевые слова: рентгеноморфометрический метод, пародонтит, бруксизм, компьютерная томография, парафункция жевательных мышц.

Radiomorphometric method of diagnostics of periodontitis in patients with bruxism

L. Skilniak, V. Nagaichuk

The aim: to study the features of occurrence and course of diseases of parodontium (using the radiological methods of investigation) on the background of parafunction of masticatory muscles.

Materials and methods. 20 computed tomograms of patients with the parodontium diseases and parafunction of masticatory muscles were done on the machine GX-CB-500 and analyzed with the program "ICATVision". 16 computed tomograms of patients with the parodontium diseases without evidence of parafunction of masticatory muscles were done.

Results. The density of anterior alveolar bone of mandible in Hounsfield Units in patients with periodontitis of medium level without evidence of bruxism was 178–186 HU, while one in patients with bruxism was around 129–138 HU. In the middle part of anterior alveolar process in patients with periodontitis of medium level the density of the cortical bone was 677–712 HU, but in patients with periodontitis of medium level who complained on bruxism the density of the cortical bone was 852–885 HU.

Conclusions. More rapid loss of the bone density of alveolar process was observed in periodontitis and bruxism which significantly worsened the clinical course of periodontitis and decreased the efficiency of treatment.

Key words: radiomorphometric method, periodontitis, bruxism, computed tomography, parafunction of mastication muscles.

Шкильняк Людмила Іванівна – канд. мед. наук, доцент кафедри хірургічної стоматології та щелепно-лицьової хірургії Вінницького Національного медичного університету ім. М.І.Пирогова.

Адреса: 21000 м. Вінниця, вул.Зодчих 20, кв.72. **Тел.:** (098) 580-83-88; (0432) 50-94-97. **E-mail:** moyasakura110@rambler.ru.

Нагайчук Вікторія Василівна – канд. мед. наук, доцент кафедри хірургічної стоматології та щелепно-лицьової хірургії Вінницького Національного медичного університету ім. М.І.Пирогова.

Адреса: Вінницькі Хутори, пров. Набережний 8-а. **Тел.:** (097) 390-22-99; (0432) 50-94-97. **E-mail:** mbyasakura110@rambler.ru.