

© Поліщук С.С.

УДК: 616-001.41: 616.01/-099: 616-06.

Поліщук С.С.

Вінницький національний медичний університет імені М.І.Пирогова, кафедра хірургічної стоматології та щелепно-лицевої хірургії (вул. Пирогова 56, м.Вінниця, 21018, Україна)

ЕКСПЕРИМЕНТАЛЬНЕ ДОСЛІДЖЕННЯ ВПЛИВУ КВЕРТУЛІНУ НА ПРОЦЕСИ ЗАГОЄННЯ ТРАВМАТИЧНИХ ПОШКОДЖЕНЬ СЛИЗОВОЇ ОБОЛОНКИ ПОРОЖНИНИ РОТУ ЩУРІВ

Резюме. Експериментально досліджували вплив квертуліну на умови загоєння травматичного пошкодження слизової оболонки порожнини роту щурів. Експеримент був проведений на 20 білих щурах-самцях лінії Вістар, котрим наносили рани слизової оболонки порожнини роту. Загоювання ран слизової оболонки порожнини роту щурів досліджували з використанням квертуліну та без нього. Виявлено поліпшення процесів загоєння та скорочення термінів загоєння у щурів, які приймали квертулін. Встановлено, що при нанесенні травми слизової оболонки порожнини роту щурів з використанням квертуліна терміни загоєння скоротилися на $2 \pm 0,8$ доби.

Ключові слова: експеримент, щурі, травма слизової оболонки порожнини роту, квертулін.

Вступ

У структурі травматизму щелепно-лицевої ділянки рани м'яких тканин займають провідне місце. Велика кількість ускладнень, що зустрічаються при загоєнні таких ран - потребують пошук нових препаратів та схем комплексного лікування [1, 2, 3, 6, 8, 9, 10, 11]. Головною метою лікування будь-яких ран є відновлення форми та функції пошкодженої при травмі тканини, шляхом з'єднання анатомічних структур зшиванням тканини. Для досягнення цієї головної мети при наданні допомоги на різних етапах лікування проводяться наступні заходи. При наданні першої допомоги на догоспітальному етапі пораненій людині здійснюють: зупинку кровотечі; профілактику інфекції; протишокові заходи; своєчасну госпіталізацію в щелепно-лицеве відділення. Під первинною хірургічною обробкою рани розуміють перше за рахунком оперативне втручання, виконане по первинним показам та направлене на ліквідацію (профілактику) умов для розвитку інфекції, на кінцеву зупинку кровотечі, на відновлення анатомічних структур у рані, функцій ураженого органа та скорішого видужання травмованого. Операцію первинної хірургічної обробки рани проводять в операційній, під наркозом чи місцевим знеболюванням, пильно виконуючи правила асептики. При хірургічній обробці проводять відсічення некротичних та нежиттєздатних ділянок в рані, але на обличчі має бути бережне висічення тканин і лише по строгих показах. Тому важливим в цій ситуації є вибір правильних схем консервативного медикаментозного лікування. Хірургічна обробка потрібна для утворення несприятливих умов для розвитку інфекції. Важливим моментом при цьому набуває якісне неускладнене загоєння ран обличчя, загоєння первинним натягом. З ускладнень, які можуть зустрічатися при ранах щелепно-лицевої ділянки, на перший план виходять нагноєння ран чи абсцедування, виразкування чи ерозування країв рани, розходження швів, післятравматична запальна інфільтрація [5, 8, 9]. Відомо, що поява ускладненого загоєння, у ряді випадків, пов'язане з невірним підбором схем комплексного лікування ран

обличчя [4, 5, 7, 11, 12]. Особлива увага при цьому надається місцевому вибору лікарських засобів та не завжди лікарі призначають загальне лікування. Можливе призначення антибактеріальних засобів, сульфаніламідних препаратів, НПЗП, знеболюючих. Але інформації по використанню квертуліну для загоєння ран щелепно-лицевої ділянки, у хворих з ранами обличчя, нами не знайдено.

Лікування ран щелепно-лицевої ділянки вимагає профілактику чи зменшення загрози, яку складає рана чи її ускладнення для організму. Загоєння рани відбувається завдяки здатності живого організму до регенерації деяких тканин, насамперед сполучної та епітелію, внаслідок чого або відновлюється попередня структура тканини чи ранові дефекти в тканинах заповнюються сполучнотканинними "латками", які органічно зливаються з краями навколо дефекту (репарація).

Оскільки лікарі, поки що, не можуть прискорити регенерацію та керувати цим процесом в повній мірі, лікування рани полягає в санації та запобіганні її ускладненням, створенні оптимальних умов для прояву власних сил організму.

Нами було проведено дослідження впливу використання квертуліну на умови загоєння ран щелепно-лицевої ділянки в експерименті.

Мета дослідження - експериментально дослідити вплив квертуліну на умови загоєння травматичного пошкодження слизової оболонки порожнини роту щурів.

Матеріали та методи

Експеримент був проведений на 20 білих щурах-самцях лінії Вістар. Тварини знаходилися на загальному раціоні харчування, мали вільний доступ до води і їжі та стандартних умовах перебування в віварію ВНМУ ім. М. І. Пирогова. Вік тварин - 5 місяців. Маса пацюків коливалася в межах 240-270 г.

З літературних даних відомо декілька моделей нанесення ран на слизовій оболонці порожнини роту [2, 5, 7, 13, 14, 15]. Але не всі ці методики дають стан-

дартизацію рани, що в подальшому буде заважати об'єктивній оцінці. При нанесенні травми слизової оболонки щоки щурів за допомогою очного трепана, дозволить отримати стандартизовану рану площею [7].

Рану на слизовій оболонці правої щоки утворювали з допомогою нанесення дозованої травми гострим трепаном округлої форми з діаметром робочої частини 3 мм, шляхом легкого натискання, пошкоджуючи при цьому слизову по лінії змикання зубів. Травму наносили під тіопенталовим наркозом (20 мг/кг внутрішньочеревенно). Площа отриманого дефекту слизової оболонки (рани) дорівнював 7,07 мм². Ця модель дослідження рекомендована Фармакологічним комітетом МОЗ України, як базова для дослідження препаратів, призначених для прискорення процесів загоєння uszkodжень слизової оболонки порожнини роту [7]. Дана модель нами була вибрана для дослідження, як найбільш адекватна, інформативна, доступна та відповідаюча меті нашого дослідження.

Щури були поділені на 2 групи: 1 - контрольна - 10 щурів з травмою слизової оболонки порожнини роту; 2 - дослідна - 10 щурів з травмою слизової оболонки порожнини роту, в день травмування слизової оболонки та наступні два тижні, добавляли до їжі квертулін в дозі 200 мг на кілограм маси щура.

Квертулін це комплексний препарат що містить біофлаваноїд кверцетин, пребіотик інулін, цитрат кальцію (дозвіл МОЗ України №05.03.02. - 06/44464 від 17.05.2012 року). Інуліну надає антидисбіотичну дію, стимулюючи зростання пробіотичної мікрофлори і усуваючи явища дисбактеріозу. Кверцетин володіючи Р-вітамінною активністю, має антиоксидантну, мембранопротекторну та гепатопротекторну дію. Цитрат кальцію є найбільш легко засвоюванню формою кальцію, стимулює мінералізацію кісткової тканини, усуваючи явища остеопорозу.

Клінічну оцінку стану ранової поверхні щоки проводили щоденно, починаючи з 4 доби досліду. Для оцінки загоєння використовували таку характеристику: "виразка" - ранова поверхня являє собою типову виразку з травматичним набряком, рановим запаленням і лейкоцитарною інфільтрацією; "епітелізація" - відновлення епітеліального пласта сполучної тканини слизової оболонки; "загоєння" - повне відновлення дефекту слизової оболонки щоки [7].

Результати. Обговорення

Результати щоденного огляду стану ранової поверхні, показали, що вже на 4-й день експерименту спостерігалася наступна картина: в першій контрольній групі тварин - процес загоєння у яких протікав спонтанно, без зовнішнього впливу, мав місце великий набряк, ранова поверхня була покрита гнійним нашаруванням. В той же час у тварин дослідної групи, яким був призначений квертулін, процес загоєння рани слизової оболонки порожнини роту, супроводжувався меншим

набряком, ніж у щурів контрольної групи, а також ранова поверхня була покрита меншими гнійними нашаруваннями, які легко знімалися.

Загоєвання травматичних пошкоджень слизової оболонки порожнини роту здійснюється через розвиток запалення, формування добре вираженої грануляційної тканини з послідуною їй епітелізацією без утворення рубців [7].

У щурів контрольної група - з травмою слизової оболонки порожнини роту без використання квертуліну, на 4-й день спостережень у тварин спостерігалася наступна картина: рани очистилися від гнійного вмісту, по їх краях з'явилася молода грануляційна тканина, набряк щоки і діаметр ранової поверхні зменшився, що вказує на початок процесів епітелізації. Регенеруючий епітелій поступово поширюється з периферії до центру, зменшуючи при цьому діаметр ранової поверхні. Спостереження за динамікою процесів загоєння травматичного дозованого uszkodження слизової порожнини роту щурів показує, що вже на 4-й день з моменту нанесення рани у 6-х із 10-ти (60 %) тварин контрольної групи відмічався початок процесів епітелізації, а у тварин, дослідної групи, яким перорально вводили квертулін початок процесів епітелізації спостерігалися на 4-й день у 90 % щурів та місцеві прояви запальної реакції були менш виражені (рис. 1, 2,3).

В результаті спостережень за процесом загоєвання травматичних ран слизової оболонки порожнини роту нами було помічено, що квертулін, позитивно опосередковано, через Р-вітамінну активність та антиоксидантну, мембранопротекторну, гепатопротекторну дію, впливає на загоєння ран шляхом стимуляції власних захисних сил організму. В групі щурів, котрі отримували квертулін, процес загоєвання мав більш швидку динаміку, ніж в групі пацюків, які не отримували препарату.

На 5-й день з моменту нанесення рани у 7-х із 10-ти (70 %) тварин контрольної групи відмічався початок процесів епітелізації, а у тварин, дослідної групи, яким перорально вводили квертулін процеси епітелізації спостерігалося у 90 % щурів та місцеві прояви запальної реакції були менш виражені (рис. 1, 2, 3).

На 6-й день з моменту нанесення рани у 9-х із 10-ти (90 %) тварин контрольної групи відмічалися процеси епітелізації, а у тварин, дослідної групи, яким перорально вводили квертулін процеси епітелізації спостерігалося у всіх щурів та місцеві прояви запальної реакції були менш виражені, та у 1-ої тварини із 10-ти (10 %) відмічалася повне загоєння пошкодження (рис. 1, 2,3).

На 7-й день з моменту нанесення рани у 9-х із 10-ти (90 %) тварин контрольної групи спостерігалися процеси епітелізації, а у тварин, дослідної групи, яким перорально вводили квертулін - процеси епітелізації спостерігалися у всіх щурів та місцеві прояви запальної реакції були менш виражені, та у 2-х щурів із 10-ти (20 %) відмічалася повне загоєння пошкодження. Ранева

поверхня цих 2-х тварин була повністю вкрита тонким епітеліальним шаром, який не відрізняється від оточуючої травми слизової оболонки щічної ділянки. Візуально товщина травмованої щоки наближувалася до товщини контрлатеральної щоки, що свідчить про відсутність проявів запальної реакції в товщині всієї слизової оболонки (рис. 1, 2, 3).

На 8-й день з моменту нанесення рани у 8-ми (80 %) тварин контрольної групи спостерігалися процеси епітелізації, та у 2-х щурів із 10-ти (20 %) відмічалось повне загоєння пошкодження, а у тварин, дослідної групи, яким перорально вводили квертулін - процеси епітелізації спостерігалися у 6-ти щурів та місцеві прояви запальної реакції були менш виражені, а у 4-х щурів відбулося повне загоєння пошкодження, що свідчить про позитивний вплив квертуліну на загоєння пошкодження слизової оболонки порожнини роту. Ранова поверхня тварин у яких відмічено повне загоєння ран була повністю вкрита тонким епітеліальним шаром, який не відрізняється від оточуючої травми слизової оболонки. Візуально товщина травмованої щоки наближувалася до товщини контрлатеральної щоки, що свідчить про відсутність проявів запальної реакції в товщині всієї слизової оболонки (рис. 1, 2, 3).

На 9-й день з моменту нанесення рани у половини тварин контрольної групи спостерігалися процеси епітелізації та у 5-х щурів (50 %) відмічалось повне загоєння пошкодження. При цьому, у тварин дослідної групи, яким перорально вводили квертулін - процеси епітелізації продовжувалися у 2-х щурів із 10-ти (20 %) та місцеві прояви запальної реакції були менш виражені, і у 8-х щурів (80 %) відбулося повне загоєння пошкодження. У щурів яких ранова поверхня загоїлася, було відмічено повне покриття тонким епітеліальним шаром її, який не відрізняється від оточуючої слизової оболонки. Візуально товщина травмованої щоки нагадувала товщину здорової протилежної щоки, що свідчить про відсутність проявів запальної реакції в товщині всієї слизової оболонки та позитивний вплив квертуліну на загоєння пошкодження слизової оболонки порожнини роту (рис. 1, 2, 3).

На 10-й день з моменту початку експерименту у 3-х тварин (30 %) контрольної групи, ще спостерігалися процеси епітелізації, а у 7-х щурів із 10-ти (70 %) відмічалось повне загоєння пошкодження. На противагу тваринам у контрольній групі, тваринам дослідної групи, яким перорально вводили квертулін - у всіх щурів було відмічено повне (100 %) загоєння пошкодження, що підтверджує позитивний вплив квертуліну на загоєння травм слизової оболонки порожнини роту. Ранова поверхня пошкодження слизової оболонки щоки тварин у яких відмічено повне загоєння ран була повністю вкрита тонким епітеліальним шаром, який не відрізняється від оточуючої травми слизової оболонки. Візуально товщина травмованої щоки наближувалася до товщини контрлатеральної щоки, що свідчить про відсутність

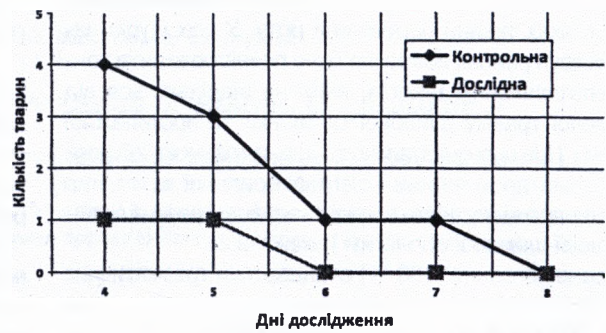


Рис. 1. Динаміка прояву виразки при загоєнні травматичних ран слизової оболонки щоки пацієнтів усіх груп дослідження (n=20).

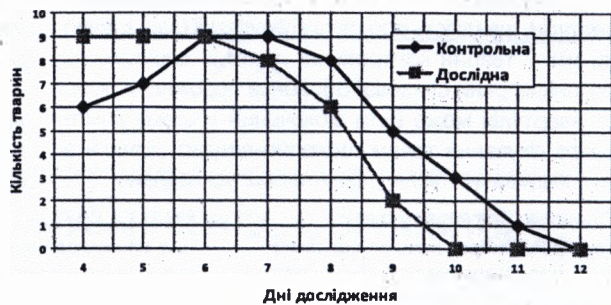


Рис. 2. Динаміка прояву ерозій при загоєнні травматичних ран слизової оболонки щоки пацієнтів обох груп (n=20).

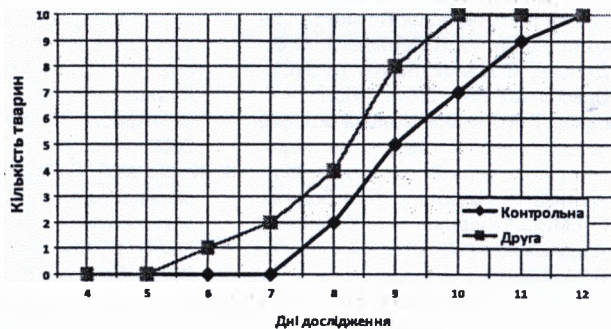


Рис. 3. Динаміка реєстрації повної епітелізації при загоєнні травматичних ран слизової оболонки щоки пацієнтів обох груп (n=20).

проявів запальної реакції в товщині всієї слизової оболонки (рис. 1, 2, 3).

На 11-й день з моменту нанесення рани у однієї тварини контрольної групи (10 %) ще спостерігалися процеси епітелізації а у 9-х щурів відмічалось повне загоєння травматичного пошкодження слизової оболонки щоки (рис. 1, 2, 3).

На 12-й день з моменту початку експерименту у всіх тварин (100 %) контрольної групи відмічені ознаки повного загоєння травматичного пошкодження слизової оболонки порожнини роту щурів. Нами помічено, що рани слизової оболонки роту щурів дослідної групи, яким перорально вводили квертулін - загоїлися на 2 дні раніше, що показує позитивний вплив квертуліну

на процеси регенерації пошкодження слизової оболонки та м'яких тканин порожнини роту. У всіх щурів названих груп рана поверхня була повністю закрита тонким епітеліальним шаром, який не відрізняється від оточуючої травми слизової оболонки та протилежної сторони. При цьому візуально товщина травмованої щочки аналогічна до товщини контрлатеральної щочки, що свідчить про відсутність проявів запальної реакції в товщині всієї слизової оболонки (рис. 1, 2, 3).

Повне загоєння (100 %) стандартних травматичних ран щочки у контрольній групі тварин відбулося на 12-й день, дослідній групі - 10-й. Отримані нами результати щоденних спостережень за динамікою процесів загоєння травматичних ран слизової оболонки щочки, доводять те, що у тварин, які щоденно отримували препарати квертулін, швидкість процесів епітелізації була значно вища, ніж у тварин контрольної групи із спонтанним загоєнням рани слизової оболонки порожнини роту. Отже, квертулін може бути включений в схему комплексного лікування травм щелепно-лицевої ділянки з метою зменшення післятравматичних ускладнень.

Список літератури

1. Бабак О.Я. Фиброз печени: современные представления о механизмах, способах диагностики и лечения / О.Я.Бабак, Е.В.Колесникова, Н.А.Кравченко //Сучасна гастроентерол.- 2009.- №2 (46).- С.5, 17.
2. Биохимические маркеры воспаления тканей ротовой полости: метод. рекомендации /А.П.Левицкий, О.В.-Денга, О.А.Макаренко [и др.].- Одесса: КП ОГТ, 2010.- 16с.
3. Боднар П.М. Неалкогольная жировая хвороба печінки у хворих на цукровий діабет типу 2: патогенез, діагностика та лікування /П.М.Боднар, Г.П.Михальчишина, Н.М.Кобиляк //Ендокринологія.- 2012.- Т.17, №1.- С.94, 101.
4. Бунтін С.Є. Дискінезія біліарного тракту (клініко-інструментальна, лабораторна діагностика і питання лікування): автореф. дис ... канд. мед. наук.- М., 1992.- 20с.
5. Влияние квертулина на биохимические показатели воспаления и дисбиоза в десне крыс после воздействия липополисахарида /А.П.Левицкий, О.А.Макаренко, И.А.Селиванская [и др.] //Вісник морської медицини.- 2012.- №4 (58).- С.99-103.
6. Диагностика и хирургическое лечение изолированных и сочетанных травматических повреждений печени /А.Е.Борисов, К.Г.Кубачев, Н.Д.Мухуддинов [и др.] //Вестник хирургии.- 2007.- Т.166, №4.- С.35-39.
7. Доклінічне вивчення засобів для лікування та профілактики захворювань слизової оболонки порожнини рота /В.Я.Скиба, К.М.Косенко, А.П.Левицький [та ін.].- Київ: Держ. Фармакол. центр МОЗ України, 2002.- 19с.
8. Желіба М.Д. Гнійні ускладнення операційної рани після апендектомії та їх запобігання //Тези доп. Першого (XVII) з'їзду хірургів України.- Львів: Світ, 1994.- С.389.
9. Желіба М.Д. Порівняльна характеристика місцевого лікування гнійно-запальних процесів м'яких тканин //Матер. V республ. учбово-методичної та наук. конф. завідуючих кафедрами загальної хірургії медвузів України.- Тернопіль, 1996.- С.70-72.
10. Квертулин: витамин Р, пребиотик, гепатопротектор /А.П.Левицкий, О.А.Макаренко, И.А.Селиванская [и др.].- Одесса: КП ОМД, 2012.- 20с.
11. Механізми антиендоксидинової зашити печени /Л.Ф.Панченко, С.В.Пирожков, Н.Н.Теребилина [и др.] //Патол. физиол. и эксперим. терапия.- 2012.- №2.- С.62-69.
12. Хронічні хвороби печінки: Проблеми прогресування цирозу / І.В.Євстігнєєв, В.І.Чорний, О.М.-Капшученко [та ін.] //Сучасна гастроентерол.- 2008.- №2 (40).- С.103-107.
13. Шульгай А.Г. Морфологические паралели измененной ацинарной ткани и артерий околушной слюнной железы при экспериментальной механической желтухе /А.Г.Шульгай, М.О.Левкив //Математическая морфология. Электронный математический и медико-биол. журнал.- 2012.- Т.11.- Вып.4. URL.
14. Экспериментальное изучение влияния биополимеров на течение воспалительного процесса слизистой оболочки полости рта /Л.А.Хоменко, Б.В.Антонишин, Ж.И.Рахний //Стоматология.- 1992.- №2.- С.20-23.
15. Экспериментальное обоснование эффективности применения рекомбинантного эпидермального фактора роста в лечении ран слизистой оболочки полости рта при иммунодефицитном состоянии /А.И.Воложин, В.В.Гемонов, Д.В.Кабалоева [и др.] //Стоматология.- 2010.- №4.- С.4-6.

Полищук С. С.

ЭКСПЕРИМЕНТАЛЬНОЕ ИССЛЕДОВАНИЕ ВЛИЯНИЯ КВЕРТУЛИНА НА ПРОЦЕССЫ ЗАЖИВЛЕНИЯ ТРАВМАТИЧЕСКИХ ПОВРЕЖДЕНИЙ СЛИЗИСТОЙ ОБОЛОЧКИ ПОЛОСТИ РТА КРЫС

Резюме. Экспериментально исследовали влияние квертулина на условия заживления травматического повреждения слизистой оболочки полости рта крыс. Эксперимент был проведен на 20 белых крысах-самцах линии Вистар, которым наносили раны слизистой оболочки полости рта. Заживление ран слизистой оболочки полости рта крыс исследовали с использованием квертулина и без него. Выявлено улучшение процессов заживления и сокращение сроков заживления у крыс, принимавших квертулин. Установлено, что при нанесении травмы слизистой оболочки полости рта крыс с использо-

ОРИГІНАЛЬНІ ДОСЛІДЖЕННЯ

ванием квертулина сроки заживления сократились на $2 \pm 0,8$ дней.

Ключевые слова: эксперимент, крысы, травма слизистой оболочки полости рта, квертулин.

Polischuk S.S.

EXPERIMENTAL STUDY THE EFFECT OF KVERTULIN ON THE PROCESSES OF HEALING OF TRAUMATIC INJURIES OF ORAL MUCOSA OF RATS

Summary. Experimentally investigated the effects Kvertulin in terms of healing traumatic damage to the mucous membrane of the mouth cavity of rats. The experiment was performed on 20 white male rats Wistar to whom inflicted wounds mucous membrane of the mouth. Wound healing mouth mucosa of rats explored using Kvertulin and without it. Discovered improve the healing process and reduce the time of healing in the rats treated with Kvertulin. Found that when applied to the oral mucosa of mouth injury in rats using Kvertulin healing time reduced to $2 \pm 0,8$ days.

Key words: experiment, rats, injury of the oral mucosa, Kvertulin.

Рецензент: д. мед.н., професор Шувалов С.М.

Стаття надійшла до редакції 17.11.2015 р.

Поліщук Сергій Степанович - канд. мед. наук, доцент кафедри хірургічної стоматології та щелепно-лицевої хірургії ВНМУ ім.М.І.Пирогова; +38 0432 66-41-20; vitadok@mail.ru