

ДВНЗ "ТЕРНОПІЛЬСЬКИЙ ДЕРЖАВНИЙ МЕДИЧНИЙ
УНІВЕРСИТЕТ ІМЕНІ І. Я. ГОРБАЧЕВСЬКОГО МОЗ УКРАЇНИ"

ВІСНИК



НАУКОВИХ ДОСЛІДЖЕНЬ

науково-практичний журнал

Заснований у грудні 1993 р.
Виходить 4 рази на рік

Свідоцтво про державну реєстрацію:
серія КВ № 264 від 10.12.1993 р.

Рекомендовано до видання вченою
радою ДВНЗ "Тернопільський дер-
жавний медичний університет імені
І. Я. Горбачевського МОЗ України"
(протокол № 5 від 24.11.2015 р.)

Журнал включено до Переліку наукових
фахових видань України,
в яких можуть публікуватись
результати дисертаційних робіт
на здобуття наукового ступеня
кандидата та доктора медичних наук,
згідно з наказом МОН України від
07.10.2015 р. № 1021

Засновник і видавець:
ДВНЗ "Тернопільський державний
медичний університет
імені І. Я. Горбачевського МОЗ України"

Адреса редакції:
Журнал "Вісник наукових досліджень"
Майдан Волі, 1
м. Тернопіль, 48001
УКРАЇНА

Шеф-редактор – І. В. Жулкевич
Комп'ютерна верстка – З. В. Ясідлик
Редагування і коректура – О. П. Шпак

© "Вісник наукових досліджень"
науково-практичний журнал, 2015

◆ **Огляди та власні дослідження**

◆ **Внутрішні хвороби**

◆ **Хірургія**

◆ **Стоматологія**

◆ **Експериментальні дослідження**

◆ **Акушерство та гінекологія**

4 (81)

УДК 616.716.4-001.5
DOI 10.11603/1681-276X.2015.4.5648

С.О. В. Кулицька

Вінницький національний медичний університет імені М. І. Пирогова

ОСОБЛИВОСТІ ЛІКУВАННЯ ПЕРЕЛОМІВ ПІДБОРІДНОГО ВІДДІЛУ НИЖНЬОЇ ЩЕЛЕПИ

ОСОБЛИВОСТІ ЛІКУВАННЯ ПЕРЕЛОМІВ ПІДБОРІДНОГО ВІДДІЛУ НИЖНЬОЇ ЩЕЛЕПИ – Лікування переломів нижньої щелепи в підборідному відділі має ряд особливостей та пов'язане з більш тривалими строками загоєння. У роботі було проведено обстеження та лікування 68 хворих із переломами підборідного відділу нижньої щелепи, з яких 46 пацієнтів (контрольна група) пролікували із застосуванням консервативного методу, а 22 хворим (основна група) виконували операцію остеосинтезу з введенням суміші остеокондуктивного матеріалу та аутоплазми, збагаченої тромбоцитами, між фрагментами перелому. При застосуванні тільки консервативного методу лікування 26 % хворих демонстрували ускладнення у вигляді сповільненого загоєння ділянки перелому, 15,2 % – у вигляді нагноєння кісткової рани та травматичного остеомиєліту. При використанні хірургічного методу лікування даних ускладнень не спостерігалось.

ОСОБЕННОСТИ ЛЕЧЕНИЯ ПЕРЕЛОМОВ ПОДБОРОДОЧНОГО ОТДЕЛА НИЖНЕЙ ЧЕЛЮСТИ – Лечение переломов нижней челюсти в подбородочном отделе имеет ряд особенностей и связано с более длительными сроками заживления. В работе было проведено обследование и лечение 68 больных с переломами подбородочного отдела нижней челюсти, из которых 46 больных (контрольная группа) были пролечены с использованием консервативного метода, а 22 больным (основная группа) выполнялась операция остеосинтеза с введением смеси остеокондуктивного материала и аутоплазмы, обогащенной тромбоцитами, между фрагментами перелома. При применении только консервативного метода лечения 26 % больных демонстрировали осложнения в виде замедленного заживления области перелома, 15,2 % – в виде нагноения костной раны и травматического остеомиелита. При использовании хирургического метода лечения данных осложнений не наблюдалось.

PECULIARITIES OF TREATMENT OF MANDIBULAR FRACTURES OF THE LOWER JAW – The treatment of mandibular fractures in the mental area has its peculiarities and it is connected with longer terms of healing. In the study the examination and treatment of 68 patients with mandibular fractures in the mental area was performed. 46 patients (the control group) were treated with conservative method, and osteosynthesis was performed on 22 patients (the study group), osteoconductive material together with platelet-rich plasma was applied between the fracture fragments. In the control group with conservative treatment 26 % of patients demonstrated complications such as slow healing of the fracture, and 15.2 % – the suppuration of bone wound and traumatic osteomyelitis. In case of surgical method of treatment such complications were not found.

Ключові слова: перелом нижньої щелепи, підборідний відділ, лікування, остеосинтез.

Ключевые слова: перелом нижней челюсти, подбородочный отдел, лечение, остеосинтез.

Key words: mandibular fracture, mental area, treatment, osteosynthesis.

ВСТУП Не дивлячись на розробку та впровадження багатьох методів лікування переломів нижньої щелепи, відсоток ускладнень залишається значним, тому дослідження особливостей та можливостей оптимізації лікування таких хворих на сьогодні не втрачає своєї актуальності.

Для кращого надання допомоги хворим із переломами нижньої щелепи є необхідність в удосконаленні фіксації кісткових фрагментів, впливи на регенерацію кістки, попередженні ускладнень та в скороченні термінів госпіталізації та тимчасової непрацездатності травмованих.

Метою лікування переломів нижньої щелепи є перш за все створення умов для загоєння фрагментів та для найбільш швидкого та повного відновлення функції, при чому в кожному із відділів нижньої щелепи умови для благополучного перебігу загоєння різні.

Переломи підборідного відділу нижньої щелепи мають певні особливості: 1) регенерація кісткової тканини повільніша, ніж в інших відділах нижньої щелепи; 2) наявне розходження фрагментів перелому по нижньому краю в результаті тяги м'язів дна порожнини рота; 3) своєрідність та відмінність підборіддя від інших відділів нижньої щелепи, пов'язані з анатомічними особливостями (велика кількість компактною кістковою тканини, власні джерела кровопостачання та іннервації) [1]. Тому лікування переломів нижньої щелепи в підборідному відділі має ряд особливостей та пов'язане з більш тривалими строками загоєння [2–4].

Метою даного дослідження є оптимізація лікування хворих із переломами підборідного відділу нижньої щелепи.

МАТЕРІАЛИ І МЕТОДИ На базі щелепно-лицевого відділення Вінницької обласної клінічної лікарні та відділення хірургічної стоматології ОКУ "Чернівецька обласна лікарня" було проведено обстеження та лікування 68 хворих із переломами підборідного відділу нижньої щелепи віком 18–70 років. Для включення в дослідження обирали хворих, які не мали супутньої патології та надали письмову згоду на лікування. 46 хворих (контрольна група) були проліковані із застосуванням консервативного методу, а саме: мануальна репозиція фрагментів перелому та фіксація фрагментів індивідуальними двощелепними шинами Тігершtedта із зачіпними петлями. Прикус відновлювали гумовими тягами. Проводили видалення зуба з лінії перелому, призначалися антибактеріальні та нестероїдні протизапальні препарати. 22 пацієнтам (основна група) виконували операцію остеосинтезу з введенням суміші остеокондуктивного матеріалу "Bio-oss" та аутоплазми, збагаченої тромбоцитами, між фрагментами перелому. Для фіксації прикусу попередньо до операції на зубні ряди закріплювали індивідуальні двощелепні шини Тігершtedта із зачіпними петлями та гумовими тягами. Проводили видалення зуба з лінії перелому. Медикаментозне лікування включало антибактеріальні та нестероїдні протизапальні препарати, додатково призначали препарати "Остеовіт" та "Симбітер" (НПА "Одеська біотехнологія").

Препарат "Остеовіт" є дієтичною добавкою, що містить необхідні компоненти для побудови кістки та стимулятори утворення і відновлення кісткової тканини. Капсули містять соєвий екстракт, цитрат кальцію, сульфат цинку та вітамін D₃. Соєвий екстракт включає амінокислоти, макро- та мікроелементи, вітаміни групи В та Ізофлавонони. Останні є активними антиоксидантами, можуть перешкоджати накопиченню пестицидів в організмі, а також є стимуляторами кісткоутворення. Вітамін D₃ необхідний для засвоєння кальцію, активує перенос кальцію з кишечника та бере участь в побудові й оновленні кісткової тканини. Цинк відіграє важливу роль у підтриманні активності ферментів, що беруть участь в процесах утворення та оновлення кісткової тканини, також при наявності цинку підсилюється остеопротекторна дія ізофлавононів сої та вітаміну D₃. Капсули "Остеовіт" призначали по 1 капсулі 2 рази на день під час прийому їжі [5].

Мукозальний фітогель "Симбітер". Дія гелю "Симбітер" з мультипробіотиком полягає в усуненні дисбіозу і корекції регенераторних процесів у слизовій оболонці порожнини рота, а також зменшенні залального процесу в яснах, який виникає при наявності назубних шин. Препарат призначали у вигляді аплікацій на ясна по 1 мл гелю 2 рази на день за 30 хвилин до прийому їжі протягом 10–12 днів [6].

РЕЗУЛЬТАТИ ДОСЛІДЖЕНЬ ТА ЇХ ОБГОВОРЕННЯ
У всіх хворих на момент звернення у стаціонар спостерігали такі клінічні ознаки: біль у ділянці перелому, рухомість фрагментів перелому, розрив слизової оболонки порожнини рота, крововиливи в ділянці присінку ротової порожнини та/або під шкірою, пальпаторно визначали "сходінку" та крепітацію кісткових фрагментів.

У 12 хворих (26 %) контрольної групи на момент огляду та запланованого зняття шин на 28 добу лікування спостерігали тугорухомість фрагментів перелому, що стало причиною для подовження міжщелепного шинування до 32–36 днів. У 7 хворих (15,2 %) розвинулися ускладнення загострення перелому у вигляді нагноєння кісткової рани та травматичного остеомієліту, не дивлячись на правильно проведене шинування та дотримання хворим режиму та догляду за ротовою порожниною.

Клінічний приклад хворого контрольної групи № 1.
Хворий О., 28 р., медична карта стаціонарного хворого № 14904, звернувся у відділення щелепно-лицевої хірургії зі скаргами на біль у передній ділянці нижньої щелепи, порушення прикусу, які з'явилися одразу після отримання травми – чоловік був побитий невідомими. Об'єктивно: асиметрія обличчя за рахунок набряку м'яких тканин нижньої третини обличчя зліва. Відкриття рота дещо обмежене через більові відчуття. При внутрішньоротовому огляді виявлено розрив слизової оболонки ясен між 32, 33 зубами, порушення прикусу через значне зміщення кісткових фрагментів: малого фрагменту – догори і досередини, великого – донизу і назовні (рис. 1). При пальпації визначали симптоми патологічної рухомості фрагментів, крепітації та сходінки по нижньому краю нижньої щелепи. Після проведення огляду, пальпації та ортопантомографії щелеп встановлено діагноз перелому нижньої щелепи між 32, 33 зубами зі зміщенням. Хворому рекомендували остеосинтез фрагментів перелому, проте він від операції відмовився.

Проведене лікування: 1) операція шинування щелеп індивідуальними шинами Тігерштедта із зачіпними петлями під місцевою провідниковою анестезією, прикус відновлений гумовими тягами; 2) медикаментозне лікування – антибіотикопрофілактика та нестероїдні протизапальні препарати; 3) антисептичні полоскання. Гумові

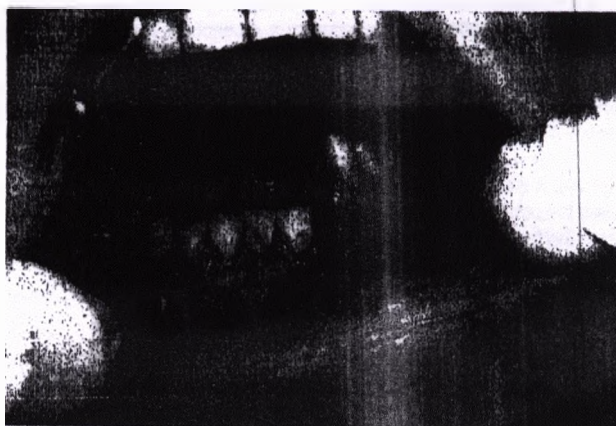


Рис. 1. Хворий О., 28 р., медична карта стаціонарного хворого № 14904, діагноз – перелом нижньої щелепи між 32, 33 зубами зі зміщенням (внутрішньоротова фотографія).

тяги змінювалися у міру необхідності. Хворого виписали із стаціонару через 5 днів для амбулаторного долікування. Через 28 днів після початку лікування пацієнт звернувся для зняття назубних шин, проте при його огляді було виявлено тугорухомість фрагментів перелому та прийнято рішення про подовження міжщелепного шинування. Назубні шини були зняті після досягнення нерухомості фрагментів на 39 добу лікування. На контрольній ортопантомограмі виявлено широку щілину по нижньому краю нижньої щелепи.

Клінічний приклад хворого контрольної групи № 2.
Хворий Ф., 35 р., медична карта стаціонарного хворого № 21934, госпіталізований у відділення щелепно-лицевої хірургії зі скаргами на біль та набряк під нижньою щелепою справа, почервоніння шкіри. Скарги з'явилися 3–4 дні назад. З анамнезу з'ясовано, що 6 місяців тому чоловік лікувався з приводу перелому нижньої щелепи між 31, 41 зубами. Об'єктивно спостерігали набряк та гіперемію шкіри піднижньощелепної ділянки справа. При внутрішньоротовому огляді виявлено порушення прикусу за рахунок неправильного зрощення фрагментів попереднього перелому (рис. 2, А). Хворому було встановлено діагноз – абсцес піднижньощелепної ділянки справа. Проведене лікування: 1) операцію розкриття абсцесу піднижньощелепної ділянки під місцевим знеболюванням (рис. 2, Б); 2) медикаментозне лікування – антибіотикотерапія та нестероїдні протизапальні препарати; 3) антисептичні полоскання.

У хворих основної групи дослідження двощелепні шини знімали на 10–14 доби після проведення остеор-




Рис. 2. Хворий Ф., 35 р., медична карта стаціонарного хворого № 21934, діагноз – абсцес піднижньощелепної ділянки справа: А – прикус через 6 місяців після лікування перелому нижньої щелепи, Б – зовнішній вигляд рани після розкриття абсцесу.

синтезу. В подальшому проводили контрольні огляди та спостереження за станом прикусу. Ускладнень загоєння в даній групі хворих не спостерігали.

Клінічний приклад хворого основної групи. Хворий Я., 70 р., медична карта стаціонарного хворого № 19461, звернувся у відділення щелепно-лицевої хірургії зі скаргами на біль та набряк у ділянці нижньої щелепи, які з'явилися одразу після отримання травми – чоловік впав з висоти. Об'єктивно: асиметрія обличчя справа. Набряк м'яких тканин нижньої третини обличчя справа. Відкриття рота обмежене через больові відчуття. При внутрішньоротовому огляді виявлено часткову адентію, розрив слизової оболонки ясен між 42, 43 зубами. При пальпації визначено позитивні симптоми патологічної рухомості фрагментів, кренітації та сходинок по нижньому краю нижньої щелепи. Після проведення огляду, пальпації та ортопантомографії щелеп встановлено діагноз –

перелом нижньої щелепи між 42, 43 зубами. Проведено лікування: 1) операція шинування щелеп індивідуальними шинами Тігерштедта із зачіпними петлями під місцевою провідниковою анестезією, прикус відновлений гумовими тягами; 2) операція остеосинтезу нижньої щелепи титановими міні-пластинами під місцевою провідниковою анестезією; у щілину перелому було введено суміш остеокондуктивного матеріалу "Bio-oss" та аутоплазми, збагаченої тромбоцитами (рис. 3, А–В); 3) антибіотико-профілактика; 4) нестероїдні протизапальні препарати; 5) капсули "Остеовіт" – по 1 капсулі 2 рази на день під час споживання їжі протягом 15 днів; 6) мукозальний гель "Симбітер" – аплікації на ясна по 1 мл гелю 2 рази на день за 30 хвилин до прийому їжі протягом 10 днів; 7) антисептичні полоскання. Хворого виписали із стаціонару через 7 дб для амбулаторного догляду. Назубні шини були зняті на 14 добу лікування.

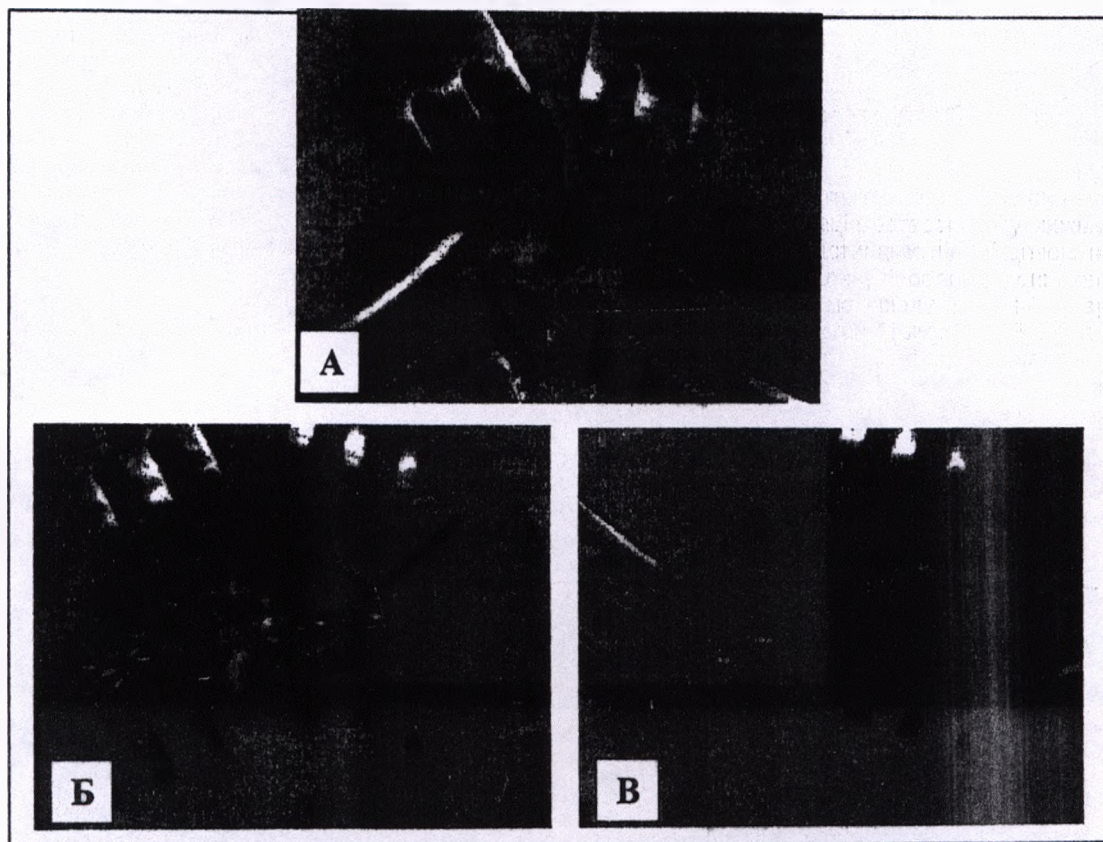


Рис. 3. Хворий Я., 70 р., медична картка стаціонарного хворого № 19461, діагноз – перелом нижньої щелепи між 42, 43 зубами:
 А – ставлення фрагментів перелому "відкритим" способом,
 Б – у щілину між фрагментами внесено суміш матеріалу "Bio-oss" та аутоплазми, збагаченої тромбоцитами,
 В – фрагменти перелому зафіксовані титановою міні-пластиною та шурупами.

ВИСНОВОК Особливості розвитку та будови підборідного відділу нижньої щелепи сприяють більш складному процесу загоєння кісткової рани, а тому і вимагають пошуку шляхів оптимізації лікування. При застосуванні тільки консервативного методу лікування 26 % хворих демонстрували ускладнення у вигляді сповільненого загоєння ділянки перелому, 15,2 % – у вигляді нагноєння кісткової рани та травматичного остеомієліту. При використанні хірургічного методу лікування даних ускладнень не спостерігалось.

СПИСОК ЛІТЕРАТУРИ

1. Phylogenetic and ontogenetic peculiarities of development and anatomy of the mandibular mental region / S. Shuvalov, O. Bedyk, M. Knezevic [et al.] // MD-Medical Data. – 2013. – № 5 (3). – P. 211–216.

2. Рауэр А. Э. Переломы челюстей и повреждения мягких тканей лица / А. Э. Рауэр. – Москва : Медгиз, 1947. – 300 с.
 3. Малышев В. А. Переломы челюстей / В. А. Малышев, Б. Д. Кабаков. – Спецлит, 2005. – 224 с.
 4. Habal M. B. Facial fractures / M. B. Habal, S. Ariyan. – Toronto, Philadelphia: BC Decher Inc., 1989. – 311 p.
 5. Макаренко О. А. Как защитить костную ткань / О. А. Макаренко. – Одесса, КП ОГТ, 2013. – 52 с.
 6. Ферментативный метод определения дисбиоза полости рта для скрининга про- и пребиотиков (методические рекомендации) / А. П. Левицкий, О. А. Макаренко, И. А. Селиванская [и др.]. – Киев, 2007. – 22 с.

Отримано 12.11.15