



О.А. Вільцанюк,
М.О. Хуторянський,
Р.В. Скорук, В.Ф. Маркевич,
Н.М. Резанова, І.О. Мельник

Вінницький національний
медичний університет
ім. М. І. Пирогова

Київський національний
університет технологій та
дизайну

Інститут хімії поверхні
ім. О.О. Чуйка НАН України

© Колектив авторів

ПОРІВНЯЛЬНА ОЦІНКА РЕАКЦІЇ ТКАНИН НА ІМПЛАНТАЦІЮ ШОВНОГО МАТЕРІАЛУ, ЩО МОДИФІКОВАНИЙ ВУГЛЕЦЕВИМИ НАНОТРУБКАМИ ТА НАНОЧАСТИНКАМИ СРІБЛА

Резюме. Порівняльну оцінку реакції тканин скелетних м'язів та печінки на новий вид шовного матеріалу з поліпропілену модифікованого нанокмпозитними добавками вивчено на 300 щурах у п'яти серіях дослідів: у першій серії використали шовний матеріал з шовку, у другій – з капрону, у третій – з поліпропілену, у четвертій – з поліпропілену модифікованого вуглецевими нанотрубками (ВНТ), у п'ятій – з поліпропілену модифікованого нанокмпозитом Ag/SiO_2 . При імплантації шовкової та капронової нитки відмічалась більш тривала запальна реакція тканин, на відміну від використання поліпропіленової нитки та наномодифікованого шовного матеріалу. Суттєвої різниці в тканинній реакції на шовний матеріал з поліпропілену та поліпропіленові нитки модифіковані ВНТ та наночастинками срібла не відмічалось.

Ключові слова: шовний матеріал, реакція тканин, вуглецеві нанотрубки, наночастинки срібла.

Вступ

Серед важливих завдань в сучасній хірургічній практиці є попередження виникнення гнійно-запальних ускладнень, однією з причин яких є використання неякісного шовного матеріалу. Застосування антибактеріальної терапії не вирішує проблеми хірургічної інфекції, оскільки успіх операцій ще залежить від виду та якості хірургічного шовного матеріалу. Це пов'язано з тим, що шовний матеріал є стороннім тілом, яке залишається в тканинах після операції, викликаючи розвиток запальної реакції, що в подальшому нерідко служить причиною виникнення післяопераційних гнійних ускладнень [1, 14].

Тому проблема вибору хірургічного шовного матеріалу залишається не вирішеною. Підтвердженням цьому є те, що сьогодні на світовому ринку існує велика кількість різноманітних шовних матеріалів для з'єднання тканин в практичній хірургії, але вони не завжди задовольняють хірургів і можуть служити причиною виникнення післяопераційних гнійних ускладнень. Це пов'язано з тим, що сучасні шовні матеріали відрізняються як за своїм походженням, хімічною структурою і властивостям, так і за реакціями, які виникають під їх впливом в тканинах живого організму [13]. Тому розробка та впровадження в клінічну практику нових видів шовного матеріалу залишається актуальною проблемою [4, 7]

Мета дослідження: провести порівняльну морфологічну оцінку реакції тканин на імплантацію традиційних та розроблених хірургічних шовних матеріалів, які модифіковані

вуглецевими нанотрубками (ВНТ) та наночастинками срібла.

Матеріали та методи дослідження

При проведенні експериментальних досліджень був використаний шовк з розривною міцністю $89,8 \pm 7,4$ МПа, капрон – $99,0 \pm 6,5$ МПа, поліпропілен – $370,0 \pm 18,3$ МПа, а також нові види хірургічного шовного матеріалу модифікованого (ВНТ) (Пат. України № 69373) [9] – $700,0 \pm 16,9$ МПа та розроблені поліпропіленові нитки модифіковані 0,5 % Ag/SiO_2 (Пат. України № 72805) [10] – $540,0 \pm 14,0$ МПа. Розроблений шовний матеріал з такими концентраціями добавок був обраний для дослідження, тому що за даними [2, 3, 7, 11] він має найбільшу міцність у петлі та вузлі, не має капілярності та фітильності й володіє найкращими маніюльційними властивостями.

Для дослідження використовували стерильний атравматичний шовний матеріал діаметром 0,085 мм (умовний номер 6/0) з колючою голкою 12 мм 3/8 діаметром 0,28 мм. Шовний матеріал було виготовлено і стерилізовано оксидом етилену компанією ВАН «ГОЛНИТ™» відповідно стандарту ISO 9001: 2008 та Держстандарту України системи сертифікації УкрСЕПРО (сертифікати відповідності № UA 1.003.0070194-11; 1.003.0070198-11), дозволено до використання в медичній практиці (свідоцтво МОЗ України № 6668/2007).

Під час проведення експериментів на щурах дотримувались основних міжнародних біотичних норм про біомедичні експерименти, відповідних положень ВООЗ та законів Укра-



їни. Експериментальна частина роботи виконана на 300 щурах у віварії Вінницького національного медичного університету ім. М.І. Пирогова, які утримувались відповідно загальноприйнятих норм [5, 12]. Тварини були розподілені на п'ять серій дослідів по 60 тварин у кожній залежно від виду імплантованого шовного матеріалу: у першій серії для імплантації був використаний шовний матеріал з шовку, у другій – з капрону, у третій – з поліпропілену, у четвертій – з поліпропілену модифікованого ВНТ, у п'ятій – з поліпропілену модифікованого нанокмполімером Ag/SiO₂. Після проведення премедикації димедролом із розрахунку 1,5 мг на кг/маси тіла та аміназину (0,02 мг/кг), які вводили внутрішньом'язово, проводили анестезію кетаміном шляхом внутрішньом'язового введення кетаміну з розрахунку 10 мг/кг маси тіла щура. Імплантацію шовного матеріалу щурам проводили в скелетні м'язи поперекової ділянки, тканини печінки та використовували для з'єднання тканин передньої черевної стінки.

Для морфологічної оцінки змін в тканинах тварин виводили з дослідів на 3, 7, 14, 21, 30 та 90 добу експерименту після попереднього знеболення тіопенталом-натрієм з розрахунку 50 мг/кг маси тіла й забирали матеріал для гістологічного дослідження. Забрані тканини печінки, м'язів та передньої черевної стінки в ділянці післяопераційної рани фіксували в 10 % розчині нейтрального формаліну, зневоднювали, заливали в парафін та готували зрізи на мікромомі товщиною 3-5 мкм. Виготовлені гістологічні препарати забарвлювали гематоксилін-еозин, за Ван Гізоном [6]. Забарвлені зрізи вивчали під світловим мікроскопом OLYMPUS VX-41 (свідоцтво про державну реєстрацію № 8118/2008 р.). Виявлені зміни у досліджуваних тканинах документували шляхом проведення мікрофотозйомки і обробляли за допомогою програми Quick PHOTO MICRO 2.3.

Результати досліджень та їх обговорення. При вивченні реакції тканин печінки після імплантації шовного матеріалу з шовку та капрону через 3 доби після початку експерименту відмічали дистрофічні й некробіотичні зміни з ділянками повної деструкції з утворенням гомогенних еозинофільних фібриноїдних мас. Нейтрофільні лейкоцити знаходилися між волокнами капронової нитки. Найбільша щільність інфільтрації спостерігалась навколо тканинного детриту (рис 1). На 7 добу запальний лейкоцитарний вал навколо прокольних каналів був не виражений, переважала розсіяна інфільтрація лімфо-гістіоцитарними елементами. В той же час кількість гістіоцитів та багатоядерних гігантських клітин сторонніх тіл значно збільшилась, а також навколо шовного матеріалу визначалися сформовані дрібні

поодинокі епітеліоїдно-клітинні гранульоми (рис. 2). На 14 добу спостереження судинна реакція зменшилась, але запальна інфільтрація навколо імплантованого шовного матеріалу зберігалася до 21 доби спостереження. На 30 добу навколо шовного матеріалу збереглися явища набряку тканин, помірна розсіяна та вогнищева лімфо-плазмоцитарна інфільтрація з домішками поодиноких нейтрофільних лейкоцитів. Сформувалися епітеліоїдні гранульоми з багатоядерними гігантськими клітинами різних типів (рис. 3). При цьому спостерігалось розшарування волокон капронової нитки. На окремих волокнах, які виділялися при розшаруванні філаментів, також були сформовані гранульоми.

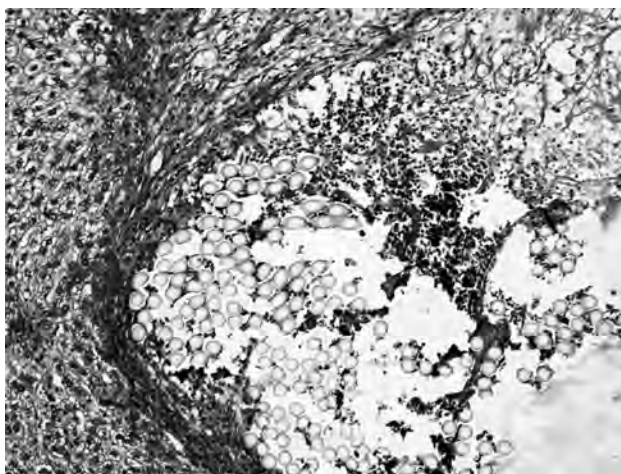

Рис. 1. Запальна реакція з переважною нейтрофільно-лейкоцитарною інфільтрацією в місці імплантації капронової лігатури, виражена дистрофія гепатоцитів на 3 добу експерименту. Забарвлення гематоксилін-еозин, $\times 200$

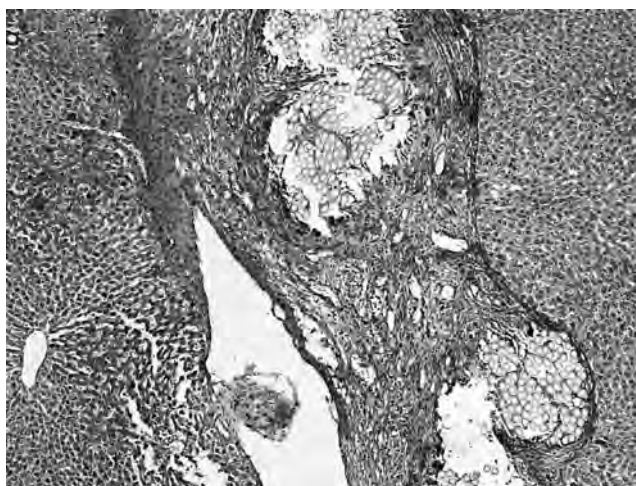


Рис. 2. Формування епітеліоїдно-клітинних гранульом, виражена судинна реакція навколо капронової лігатури в тканинах печінки на 7 добу експерименту. Забарвлення гематоксилін-еозин, $\times 100$.

Вивчення змін в м'язовій тканині навколо капронових лігатур показало, що на 7 добу відмічалось зменшення ділянки некрозу м'язових волокон та зменшення набряку тканин. Ін-

фільтрація тканин нейтрофільними лейкоцитами та лімфо-гістіоцитарними клітинами носила помірний характер, і в порівнянні з попереднім терміном спостереження, дещо зменшилась. Макрофагальна реакція особливо була виражена навколо ниток, які розташовані в міжм'язових сполучнотканинних прошарках, де гістіоцити щільними муфтами охоплювали поодинокі волокна або невеликі пучки філаментів розсовуючи їх на великі відстані. Зберігається набухання та дисоціація волокон сполучної тканини (рис. 4). На 14 добу в запальному інфільтраті кількість лімфо-плазмочитарних елементів зменшилась, нейтрофільні лейкоцити спостерігалися у вигляді невеликих скупчень в тканинах навколо прокольних каналів.

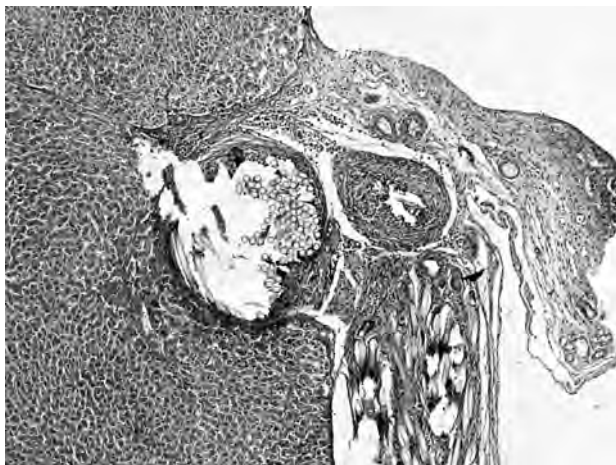

Рис. 3. Гранульоми сторонніх тіл навколо капронової нитки, імплантованої в тканини печінки на 30 добу експерименту. Забарвлення гематоксилін-еозином, $\times 200$.

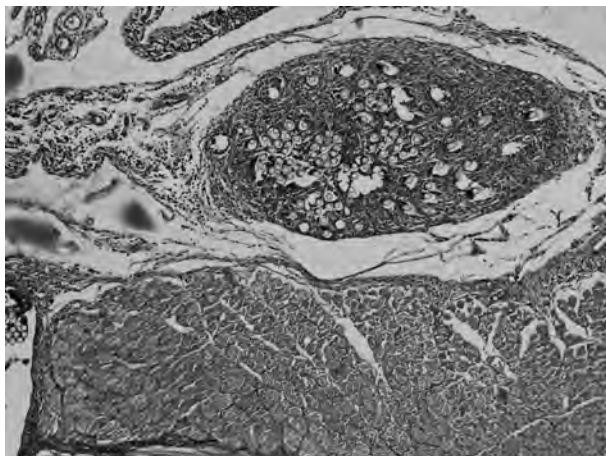


Рис. 4. Гранульоматозна реакція на капронову нитку в скелетному м'язі на 7 добу експерименту. Забарвлення гематоксилін-еозином, $\times 100$.

На 21 добу зміни в тканинах навколо шовного матеріалу мали різний характер запалення в основному за рахунок нейтрофільних лейкоцитів і плазматичних клітин. Значно зменшилась кількість макрофагальних елементів.

Потовщені і ущільнені колагенові волокна формували грубу фіброзну капсулу навколо шовного матеріалу. На 30 добу навколо шовного матеріалу спостерігались явища локального набряку тканин, збільшення щільності запальної інфільтрації тканин, помірна вогнищево-розсіяна лімфо-плазмочитарна інфільтрація з домішками поодиноких нейтрофільних лейкоцитів. Навколо капронових лігатур зберігалися епітеліюідні клітинні гранульоми з багатоядерними гігантськими клітинами сторонніх тіл. В фіброзній капсулі навколо гранульом і в прилеглому перимізії кількість колагенових волокон збільшилась, пікринофільність їх зросла, вони мали потовщені впорядковано направлені пучки. Отримані дані свідчать, що капронові нитки при імплантації викликають масивну реакцію тканин і не зовсім відповідають вимогам, що пред'являються до шовних матеріалів.

Реакція тканин печінки на поліпропіленову нитку, на відміну від попереднього шовного матеріалу, характеризувалась стоншенням гранульоматозного валу на 7 добу спостереження, а на 14 добу навколо імплантованої нитки зростала кількість фіброцитів і зрілих колагенових волокон, які до 30 доби утворювали чітку сформовану тонку безсудинну фіброзну капсулу (рис. 5). В скелетних м'язах навколо поліпропіленових ниток на 7 добу зменшувалась інфільтрація лімфо-гістіоцитарними клітинами і на 14 добу формувался відносно тонкий гранульоматозний епітеліюідно-клітинний вал (рис. 6), на відміну від капронової нитки, який на 30 добу спостереження вже не містив багатоядерних гігантських клітин і був оточений впорядкованими пучками колагенових волокон. В зшитих тканинах передньої черевної стінки на 7 добу на відміну від попереднього шовного матеріалу, на фоні зменшення фібриноїдного некрозу відмічались поодинокі нейтрофільні лейкоцити з подальшим утворенням капсули на 14 добу, формування якої завершувалось на 30 добу спостереження.

Реакція тканин печінки на поліпропіленову нитку, модифіковану ВНТ, як і на не модифіковану поліпропіленову нитку, на 7 добу характеризувалась ущільненням клітин гранульоматозного валу та збільшенням числа багатоядерних гігантських клітин сторонніх тіл, які розташовувалися переважно поблизу стінки шовного каналу. На 14-у добу гранульоматозна клітинна реакція зберігалася. У той же час зросло число фібробластів та тонких колагенових волокон. На 21 добу навколо шовного матеріалу у навколишній капсулі зменшилося число фібробластів, але одночасно збільшилося число зрілих колагенових волокон і їх пучків. Перифокально відзначалися розсіяні нечисленні лімфоцити і плазматичні клітини.



Дистрофічні зміни в гепатоцитах були відмічені лише в безпосередній близькості до місця прошивання тканин. На 30-у добу навколо шовного матеріалу збереглися лише поодинокі гістіоцити, була сформована тонка безсудинна фіброзна капсула з впорядкованих ущільнених колагенових волокон з одиничними клітинами фібропластичного ряду.

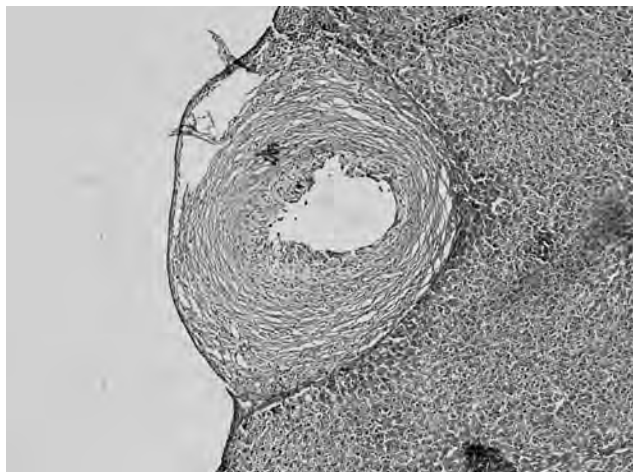


Рис. 5. Сформована фіброзна капсула (1), епітеліюідні клітини (2) навколо імплантованої поліпропіленової лігатури в тканинах печінки на 14 добу експерименту. Забарвлення за Ван Гізоном, $\times 100$.

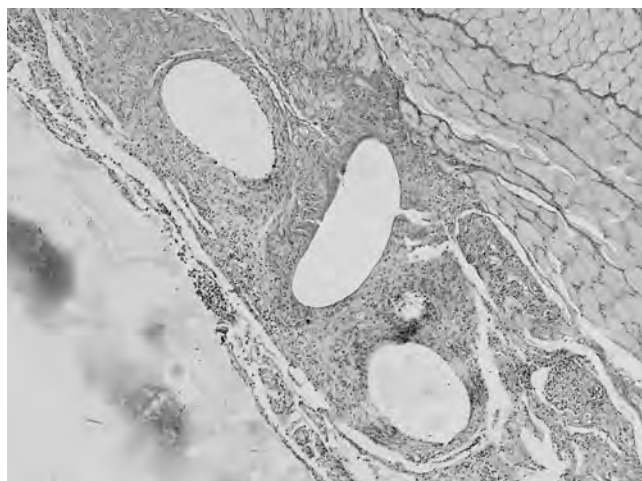


Рис. 6. Епітеліюідно-клітинний гранульоматозний вал (1) навколо ПП нитки в скелетному м'язі на 14 добу експерименту. Забарвлення за Ван Гізоном, $\times 200$.

На 7 добу реакція м'язової тканини на поліпропіленову нитку, модифіковану ВНТ характеризувалась тим, що поодинокі м'язові волокна розташовані навколо лігатури були потоншені, саркоплазма їх була гомогенізована. Значно зменшилися явища набряку і інфільтрація нейтрофільними лейкоцитами й лімфо-плазмочитарними елементами. У той же час безпосередньо навколо шовного матеріалу сформувався тонкий епітеліюідно-клітинний вал, навколо якого з'явилися фіброласти, гомогенні невеликі фрагменти колагену та тонкі колагенові волокна, які групувались в різно-

спрямовані пучки. На 14 добу навколо ниток відмічений тонкий фібробластно-епітеліюідно-клітинний вал із незначними явищами набряку і запальної інфільтрації з переважанням лімфоїдних елементів. На 21 добу навколо лігатур знижувалась кількість макрофагальних елементів з тенденцією до їх заміни фібро-бластами з одночасним збільшенням кількості колагенових волокон. Відмічалось зниження щільності перифокально розташованого запального інфільтрату, в якому переважали лімфоцити. На 30 добу навколо шовного матеріалу зберігався тонкий переривчастий епітеліюідно-клітинний вал, оточений фіброзною капсулою з впорядкованими пучками щільних колагенових волокон, серед яких визначалися фіброцити і поодинокі фіброласти.

При використанні шовного матеріалу модифікованого нанокompозитом срібла також вже на 7 добу визначався виразно сформований гістіоцитарний вал, що складався з епітеліюідних клітин і багатоядерних гігантських клітин сторонніх тіл, в якому визначалась велика кількість фіброластів. Запальна інфільтрація носила дифузно-розсіяний характер і була представлена лімфо-плазмочитарними елементами з домішкою нейтрофільних лейкоцитів. Явища набряку були незначні. Значно зменшилися явища гідропічної дистрофії гепатоцитів. Визначались функціонуючі синусоїди та спостерігалось повнокрів'я центральних вен печінки. На 14 добу ширина гістіоцитарного валу достовірно не змінилася, але значно зросла кількість фіброластів, які замінили макрофагальні елементи. У складі гранульоми виявлялися тонкі концентрично орієнтовані новоутворені тонкі колагенові волокна (рис. 7), кількість яких зростала до 21 доби спостереження. На 30 добу навколо шовного матеріалу збереглися лише поодинокі гістіоцити і була сформована тонка безсудинна фіброзна капсула з впорядкованих ущільнених колагенових волокон з поодинокими клітинами фібропластичного ряду. Зберігалася розсіяна лімфо-плазмочитарна інфільтрація. Гепатоцити з ознаками дистрофії визначалися лише в термінальній пластинці.

В м'язах навколо шовного матеріалу модифікованого нанокompозитом срібла на 7 добу кількість м'язових волокон з ознаками патологічних змін зменшилося. Значно зменшувались явища набряку й запальної інфільтрації. Безпосередньо навколо шовного матеріалу, сформувався тонкий епітеліюідно-клітинний вал. Навколо нього відмічалось формування сполучнотканинної капсули, про що свідчила наявність тонких колагенових волокон, які склалися в різноспрямовані тонкі пучки. На 14 добу в місці накладення лігатур дистрофічні зміни були незначними. Навколо ниток вияв-

лявся тонкий цілісний фібробластно-епітеліоїдно-клітинний вал, в якому на 21 добу значно зменшилася кількість макрофагальних елементів при одночасному збільшенні кількості фібробластів і фіброцитів, збільшилась кількість і товщина колагенових волокон (рис. 8).

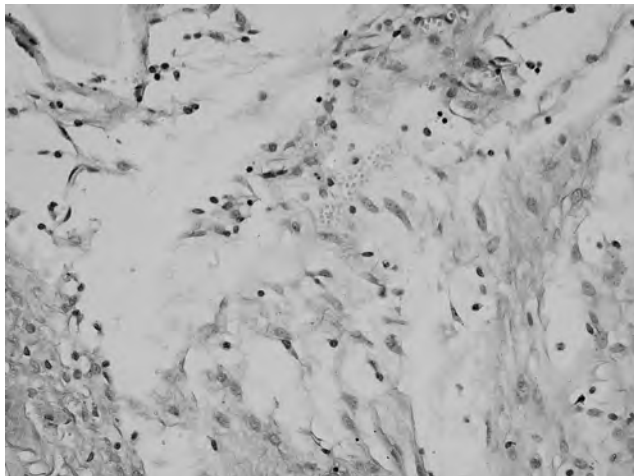


Рис. 7. Фібробласти і тонкі колагенові волокна навколо імплантованої нитки з поліпропілену модифікованого нанокмполитом срібла в тканинах печінки на 14 добу експерименту. Забарвлення за Ван Гізоном, х 400.

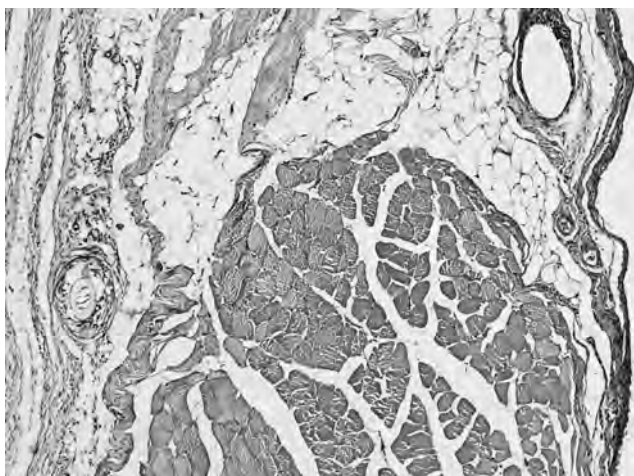


Рис. 8. Збереження гранульоматозної реакції і формування тонкої фіброзної капсули навколо імплантованої нитки з поліпропілену модифікованого нанокмполитом срібла в скелетному м'язі на 21 добу експерименту. Забарвлення гематоксилін-еозином, х 100.

Перифокальна запальна інфільтрація не спостерігалась, про що свідчила відсутність нейтрофільних лейкоцитів і ознак набряку. На 30 добу навколо шовного матеріалу зберігався тонкий епітеліоїдно-клітинний вал, оточений капсулою у вигляді впорядкованих неоднакової товщини і щільності пучків колагенових волокон, серед яких визначалися нечисленні фіброцити і поодинокі фібробласти. Таким чином, проведена морфологічна оцінка реакції тканин на поліпропіленові нитки модифіковані ВНТ та поліпропіленові нитки модифіковані наночастинками срібла показала, що, як і при використанні не модифікованої поліпропіленової нитки, в тканинах спостерігалась запальна реакція, яка поступово зменшувалась до 7 доби експерименту і навколо імплантованих лігатур починала формуватись сполучнотканинна капсула, формування якої завершувалось у печінці до 14 доби спостереження, в м'язах до 21 доби спостереження.

Висновки

Аналіз отриманих даних продемонстрував, що при імплантації шовкової та капронової нитки відмічалась більш тривала запальна реакція тканин, на відміну від використання поліпропіленової нитки та наномодифікованого шовного матеріалу. Суттєвої різниці в тканинній реакції на шовний матеріал з поліпропілену та поліпропіленові нитки модифіковані ВНТ та наночастинками срібла не відмічалось. Результати проведених досліджень підтверджують можливість використання наномодифікованого шовного матеріалу для з'єднання тканин в клініці, що потребує подальших досліджень

ЛІТЕРАТУРА

1. *Абдоминальная хирургическая инфекция. Клиника, диагностика, антимикробная терапия* : Практическое руководство / Под. ред. В.С. Савельева, Б.Р. Гельфанда. – М. : Литера, 2006. – 168 с.
2. *Вільцанюк О.А.* Медико-біологічна характеристика хірургічного шовного матеріалу з поліпропілену модифікованого вуглецевими нанотрубками та антисептиками // О.А. Вільцанюк, Р.А. Лутківський, М.О. Хуторянський / Збірник публікацій «Актуальні проблеми хімії та фізики поверхні» Всеукраїнська конф. з міжнар. участю присвячена 25-річчю Інституту хімії поверх-

- ні ім. О.О. Чуйко НАН України. – Київ (11-13 травня 2011 р.) – С. 490-491.
3. *Властивості шовного матеріалу з поліпропілену модифікованого наночастинками срібла* / М.О. Хуторянський, О.О. Готфрід, М.В. Цебренько, О.А. Вільцанюк // Вісник ВНМУ. – 2012. – № 2. – С. 35-40.
4. *Исследования и разработки в области нанотехнологий* / Под ред. В.И. Светцова; Иван. гос. хим.-технол. ун-т, – Иваново, 2009. – 168 с.
5. *Лабораторные животные. Разведение, содержание, использование в эксперименте* / И.П. Западнюк,



В.И. Западнюк, Е.А. Захарина, Б.В. Западнюк; под ред. И.П. Западнюк. — К. : Вища школа, 1983. — 381 с.

6. *Микроскопическая техника* / под ред. Д.С. Саркисова, Ю.Л. Перова. — М. : Медицина, 1996. — 544 с.

7. *Нанофармакологія* / І. С. Чекман. — К. : Задруга, 2011. — 424 с.

8. *Нанонаповнені поліпропіленові мононітки* / М.В. Цебренько, Н.М. Резанова, І.А. Мельник [та ін.] // Вісник КНУДТ. — 2012. — № 4. — С. 93-96.

9. *Пат. України на корисну модель UA 69373 D01F 1/00* Спосіб отримання бактерицидних хірургічних мононіток / Резанова Н.М., Цебренько М.В., Мельник І.А., Цебренько І.О., Готфрід А.О., Вільцанюк О.А., Хуторянський М.О., Лутковський Р.А. ; заявник та патентовласник Київський нац. ун-т технології та дизайну. — № u 201112338, заявл. 21.10.2011; опубл. 25.04.2012, Бюл. № 8.

10. *Пат. України на корисну модель UA 72805 D01F 1/00* Композиція для отримання ниток з антимікробними властивостями / Резанова Н.М., Мельник І.А., Цебренько М.В., Готфрід А.О., Цебренько І.О., Вільца-

нюк О.А., Хуторянський М.О. ; заявник та патентовласник Київський нац. ун-т технології та дизайну. — № u201202573, заявл. 03.03.2012; опубл. 27.08.2012, Бюл. № 16.

11. *Поліпропіленові хірургічні мононітки з антимікробними властивостями* / І.А. Мельник, В.Г. Резанова, М.В. Цебренько [та ін.] // Вісник КНУДТ. — 2012. № 5. — С. 42-44.

12. *Руководство по экспериментальной хирургии* / А. Шалимов, А.П. Радзиховский, Л.В. Кейсевич. — М. : Медицина, 1989. — 270 с.

13. *Этапы разработки новых биологически активных шовных материалов и результаты их применения в экстренной абдоминальной хирургии* / Е.М. Мохов, П.Г. Беликов [и др.] // Вестник хирургии им. Грекова. — 2009. — т. 168, № 6. — С. 25-28.

14. *Leekha S. General Principles of Antimicrobial Therapy* / S. Leekha, C.L. Terrell, R.S. Edson // Mayo Clin. Proc. — 2011. — № 86 (2). — P. 156–167.

СРАВНИТЕЛЬНАЯ ОЦЕНКА РЕАКЦИИ ТКАНЕЙ НА ИМПЛАНТАЦИЮ ШОВНОГО МАТЕРИАЛА, МОДИФИЦИРОВАННОГО УГЛЕРОДНЫМИ НАНОТРУБКАМИ И НАНОЧАСТИЦАМИ СЕРЕБРА

*А.А. Вильцанюк,
М.А. Хуторянський,
Р.В. Скорук, В.Ф. Маркевич,
Н.М. Резанова, І.А. Мельник*

Резюме. Сравнительную оценку реакции тканей скелетных мышц и печени на новый вид шовного материала из полипропилена модифицированного нанокompозитными добавками изучено на 300 крысах в пяти сериях опытов: в первой серии использовали шовный материал из шелка, во второй — из капрона, в третьей — из полипропилена, в четвертой — из полипропилена модифицированного углеродными нанотрубками (УНТ), в пятой — из полипропилена модифицированного нанокompозитом Ag/SiO₂. При имплантации шелковой и капроновой нити отмечалась более длительная воспалительная реакция тканей, в отличие от использования полипропиленовой нити и наномодифицированного шовного материала. Существенной разницы в тканевой реакции на шовный материал из полипропилена и полипропиленовые нити модифицированные УНТ и наночастицами серебра не отмечалось.

Ключевые слова: шовный материал, реакция тканей, углеродные нанотрубки, наночастицы серебра.

COMPARATIVE EVALUATION OF TISSUE REACTIONS TO IMPLANTATION OF SUTURE MATERIAL MODIFIED WITH CARBON NANOTUBES AND SILVER NANOPARTICLES

*A.A. Viltzanuk,
M.A. Khutoryanskiy,
R.V. Skoruk, V.F. Markevich,
N.M. Rezanova, I.O. Melnik*

Summary. The comparative evaluation of tissue reaction skeletal muscles and liver to a new kind of material of polypropylene suture modified with nanocomposites was studied in 300 rats in five series of experiments: in the first series were used silk sutures, in the second — nylon, in the third — polypropylene, in the fourth — polypropylene modified with carbon nanotubes (CNTs), in the fifth — polypropylene modified with nanocomposite Ag/SiO₂. During the implantation of silk and nylon filament was observed over a prolonged inflammatory tissue reaction, in contrast to the use of polypropylene fibers and nanomodified suture material. No significant difference in the tissue reaction to suture material made of polypropylene and polypropylene fibers modified CNTs and silver nanoparticles were observed.

Key words: sutures, tissue reaction, carbon nanotubes, silver nanoparticles.