

**Ю.О.Безсмертний**

Вінницький національний медичний університет імені М.І.Пирогова

**Ключові слова:** гіпергомоцистеїнемія, перелом, репаративний остеогенез, декамевіт, глутаргін.

Надійшла: 14.12.2012

Прийнята: 30.01.2013

УДК 612.398.192:616.71-001.518

### **ОСОБЛИВОСТІ ПЕРЕБІГУ РЕПАРАТИВНОГО ОСТЕОГЕНЕЗУ ПРИ ДІАФІЗАРНИХ ПЕРЕЛОМАХ НА ФОНІ ГІПЕРГОМОЦИСТЕЇНЕМІЇ (ЕКСПЕРИМЕНТАЛЬНЕ ДОСЛІДЖЕННЯ)**

*Дослідження проведено в рамках науково-дослідної роботи «Вивчити роль молекулярно-генетичних, метаболічних, гемокоагуляційних та імунзапальних чинників у формуванні порушень репаративного остеогенезу та розробити рекомендації з його оптимізації» (номер державної реєстрації 0110U006379).*

**Резюме.** На моделі перелому стегнової кістки в експерименті досліджено особливості перебігу репаративного остеогенезу на фоні гіпергомоцистеїнемії та обґрунтована можливість її корекції препаратами з гіпогомоцистеїнемічним ефектом. Встановлено, що на фоні гіпергомоцистеїнемії порушувалось кровопостачання тканин, формувались обширні некротичні та дистрофічні зміни в ділянці перелому, пригнічувалась репаративна регенерація кісткової тканини, формувались хибні суглоби. Метаболічна корекція гіпергомоцистеїнемії препаратами з гіпогомоцистеїнемічною дією (декамевіт та глутаргін) обмежувала розвиток дегенеративно-некротичних змін в тканинах при переломах кісток, оптимізувала перебіг репаративного остеогенезу.

**Морфологія.** – 2013. – Т. VII, № 1. – С. 21-26.

© Ю.О.Безсмертний, 2013

#### **Bezsmertnyi Yu.O. Reparative osteogenesis at hyperhomocysteinemia (experimental study).**

**Summary.** On the model of fracture of the femur studied peculiarities of reparative osteogenesis at hyperhomocysteinemia and demonstrated the possibility of its correction drugs with hypohomocysteinemia effect. It is established, that hyperhomocysteinemia induces dysregulation of reparative osteogenesis with the formation of large areas of necrosis and degeneration at the fracture site. Metabolic correction of hyperhomocysteinemia preparations with hypohomocysteinemic action (decamevitum, glutarginum) optimizes for reparative regeneration of the fracture.

**Key words:** hyperhomocysteinemia fracture reparative osteogenesis, decamevitum, glutarginum.

#### **Вступ**

Відомо, що перебіг репаративного остеогенезу при діафізарних переломах значною мірою детермінує низка зовнішніх і внутрішніх чинників: вік, стать, рівень фізичної активності, наявність супутньої патології (цукровий діабет, атеросклероз, остеопороз тощо) (Корж Н.А. и соавт., 2006; Зоря В.И. и соавт., 2007). В останні роки з'явилися повідомлення, що один із провідних факторів ризику серцево-судинних захворювань та тромбозів – гіпергомоцистеїнемія (ГГЦ) асоціюється з високим ризиком розвитку остеопорозу та переломів (Пентюк О.О. та спіавт., 2003; 2004; Herrmann M. et al., 2009). Негативний вплив ГГЦ на різні тканини та органи спричинює, насамперед, через порушення процесів регуляції судинного тонуусу та пригнічення продукції вазоактивних молекул – ацетилхоліну,

нітрогенмонооксиду (NO), гідрогенсульфіду (H<sub>2</sub>S) тощо (Ocarino N.M. et al., 2008; Saito M., 2009). Від'ємну дію ГГЦ на кісткову тканину здебільшого пов'язують з активізацією процесів остеокластичної резорбції та демінералізацією кісткової тканини, деградацією колагену та хімічною модифікацією кісткових білків тощо (Herrmann M. et al., 2007; Saito M., 2009; Vaes B.L. et al., 2009), що призводить до розладів процесів відновлення кісткової та інших функціонально-пов'язаних з нею тканин. Не визначено також, у якій мірі засоби з гіпогомоцистеїнемічним ефектом за умов ГГЦ здатні запобігати розвитку небажаних змін у кістковій тканині.

**Мета:** вивчити в експерименті особливості перебігу репаративного остеогенезу на фоні гіпергомоцистеїнемії та обґрунтувати можливість їх корекції засобами з гіпогомоцистеїнемічним

ефектом.

### Матеріали та методи

Досліди проведені на 90 білих нелінійних шурах-самцях, масою 250–270 г. Під час експериментів усі тварини перебували в стандартних умовах, з 12-годинним світлотіньовим режимом, вільним доступом до води та їжі і отримували напівсинтетичну крохмально-казеїнову дієту з контрольованим вмістом усіх макро- та мікронутрієнтів (Зоря В.И. и соавт., 2007). Піддослідні тварини були розділені на 6 груп. Першу (контрольну) групу склали 15 інтактних щурів. У тварин 2–6-ї груп у стерильних умовах моделювали поперечний перелом стегнової кістки на рівні середньої третини діяфіза: ортопедичним сепараційним диском розпилювали діяфіз на 2/3 його товщини і виконували перелом. У кістково-мозковий канал проксимального та дистального відламків вводили спицю Кіршнера, діаметром 1 мм. Після співставлення відламків виконували гемостаз та рану зашивали. Додаткову іммобілізацію кісткових відламків не застосовували. У тварин 3–6-ї груп (60 щурів) викликали ГГЦ шляхом інтрагастрального введення D, L-гомоцистеїну (Fluka, Німеччина) у дозі 100 мг/кг маси тіла на 1%-ному розчині крохмалю 1 раз на добу протягом 14 діб до перелому та 45 діб після його моделювання. Тваринам 4–6-ї груп проводили метаболічну корекцію. Тварини 4-ї групи отримували полівітамінний комплекс декамевіт (декамевіт®, АТ “Київський вітамінний завод”). Препарат декамевіт містить високі дози вітамінів В6, В9, В12 (20,0; 2,0; 0,1 мг відповідно в одній таблетці), що забезпечує гіпогомоцистеїмічний ефект (Артемчук М.А., 2006). Щури отримували з дієтою декамевіт (781 мг/кг сухого корму, що забезпечувало надходження 1430 мкг вітаміну В6, 143 мкг – вітаміну В9, 7,15 мкг – вітаміну В12 на 1 кг маси тіла). Тваринам 5-ї групи метаболічну корекцію проводили глутаргіном. Препарат глутаргін (сіль L-аргініну та L-глутамінової кислоти, ТОВ Фармацевтична компанія «Здоров'я», Україна) є донором оксиду азоту і володіє антигіпоксичною, антиоксидантною та мембраностабілізуючою дією. Глутаргін вводили в дозі 200 мг/кг інтрагастрально на 1%-ному розчині крохмалю 1 раз на добу. Тварини 6-ї групи отримували комбіновану метаболічну корекцію декамевітом та глутаргіном. Щурів виводили з експерименту через 15, 30 та 45 діб шляхом декапітації під ефірним наркозом. Досліди виконували згідно міжнародних вимог «Європейської конвенції з захисту експериментальних тварин, які використовуються для експериментів або з іншою науковою метою» (Strasburg, 18 березня 1986)», правил гуманного відношення до експериментальних тварин, затверджених комітетом з біоетики ВНМУ імені М.І.Пирогова.

Морфологічні дослідження регенерату вивчали в строки 15, 30 та 45 діб після отримання

перелому. Для цього після евтаназії тварини стегнову кістку виділяли, фіксували в 10%-ному нейтральному формаліні, декальцінували в 8%-ному розчині азотної кислоти та після зневоднення і знежирювання в ацетонах та спиртах наростаючої міцності заливали в целоїдин. Гістологічні зрізи завтовшки 10–15 мкм забарвлювали гематоксилином та еозином і пікрофуксином за ван Гізона.

### Результати та їх обговорення

У тварин другої, контрольної, групи на 15-у добу після отримання діафізарного перелому на повздовжніх, через середину ділянки перелому, гістологічних зрізах стегнової кістки, відмічали помірний набряк та слабо виразні дистрофічні зміни в м'язах. Між кістковими фрагментами спостерігали залишки гематоми, розлади кровопостачання, ділянки активного ангиогенезу та формування регенерату, до структур якого входили остеогенна та фіброретикулярна тканини, а також осередки кісткової, хондродної та фіброзної тканин (рис. 1).

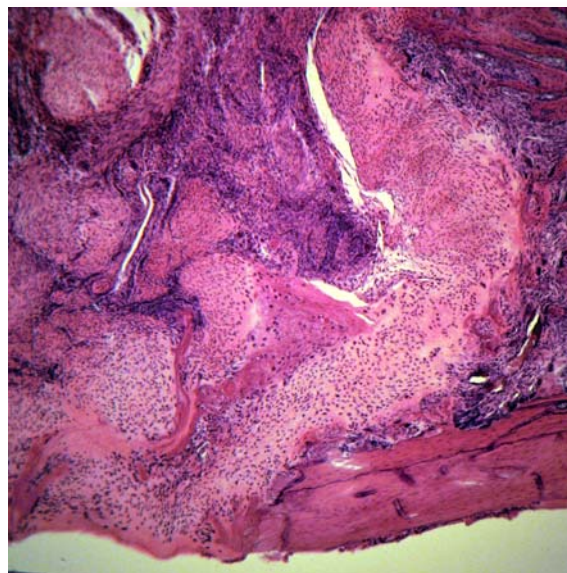


Рис. 1. Структура регенерату, що формується між кістковими відламками. Залишки гематоми, остеогенна, фіброретикулярна, кісткова, хондродна, фіброзна тканини та явища остеогенезу. Контроль. 15 діб після перелому. Фарбування гематоксилином та еозином.  $\times 10$ .

На відстані від краю кісткового фрагмента, у кістково-мозковій порожнині, регенерат був представлений переважно остеогенною кістковою тканиною, яка формувала ендостальний компонент мозолі, у вигляді різної щільності мережі молодих кісткових перекладок, вкритих ланцюжками активних остеобластів. На поверхні кінців кісткових відламків, особливо проксимального, формувалися нерівномірної товщини періостальні нашарування кісткової тканини, що призводило до фіброзно-кісткового зрощення відламків. На 30-у добу після перелому активно

формувалися тканинні структури та чітко визначали утворення кісткового зрощення відламків. У регенераті, що формувався, переважала новоутворена кісткова тканина, за рахунок ендостального та періостального остеогенезу, але повного кісткового зрощення відламків у цей срок спостереження не відбулося. Тільки на 45 добу після отримання перелому в чотирьох з п'яти тварин виявляли кісткове зрощення відламків за рахунок періостального та ендостального остеогенезу (рис. 2).

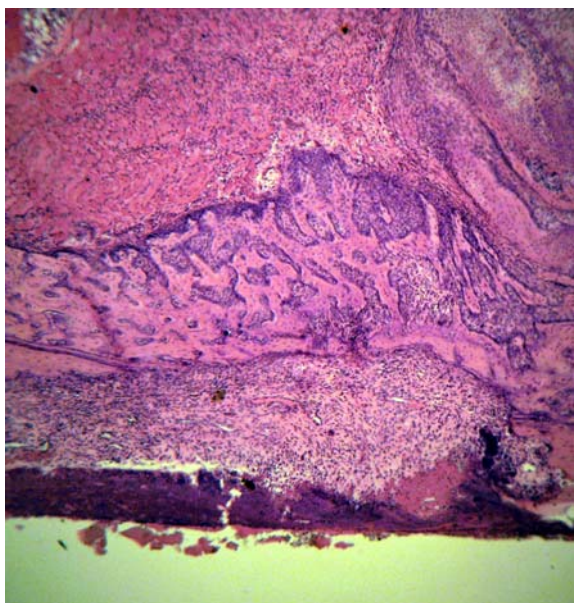


Рис. 2. Кісткове зрощення кісткових уламків за рахунок періостального кісткоутворення. 45 діб після перелому. Контроль. Фарбування гематоксиліном та еозином.  $\times 5$ .

У тварин, в яких створювали ГГЦ (третя група), на 15-у добу після моделювання перелому, відмічали набряк м'язів, що межували з ділянкою перелому, нерівномірне потовщення м'язових волокон з ознаками гомогенізації. Між кістковими фрагментами виявляли залишки гематом, проліферацію остеогенних клітин та вrostання остеогенної тканини у фібринові скупчення з формуванням фіброзного зрощення відламків. Осередки молодих кісткових перекладок утворювались у кістково-мозковій порожнині на віддалі від країв відламків. У кістковій тканині відламків спостерігали ділянки некрозу. Періостальний регенерат був краще виразний з боку проксимального відламка стегнової кістки. Кісткова тканина відламків ділянками піддавалася виразній остеокластичній резорбції (рис. 3). На поверхні кісткових відламків формувався шар періостальних нашарувань нерівномірної товщини. Через 30 діб після перелому в регенераті візуально активного формування кісткової тканини між кістковими відламками не спостерігали, переважали ділянки фіброзної тканини, в якій

виявляли судини з різко потовщеними стінками та явищами облітерації (рис. 4).

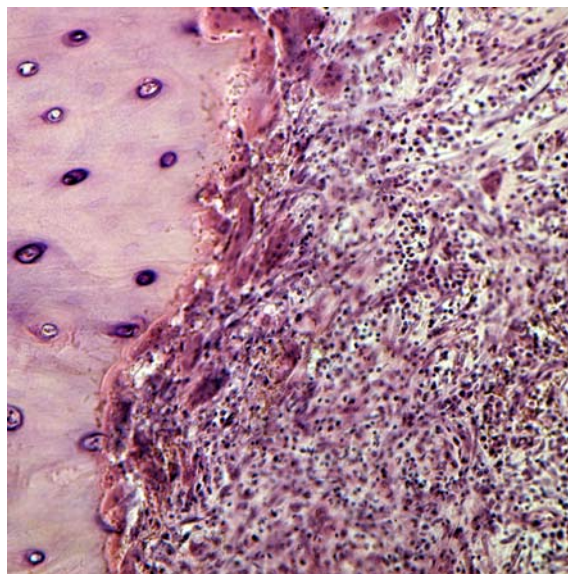


Рис. 3. Остеокластична резорбція ділянок некротизованої кісткової тканини відламків. 15 діб після перелому. Загоєння перелому на фоні ГГЦ. Фарбування гематоксиліном та еозином.  $\times 20$ .

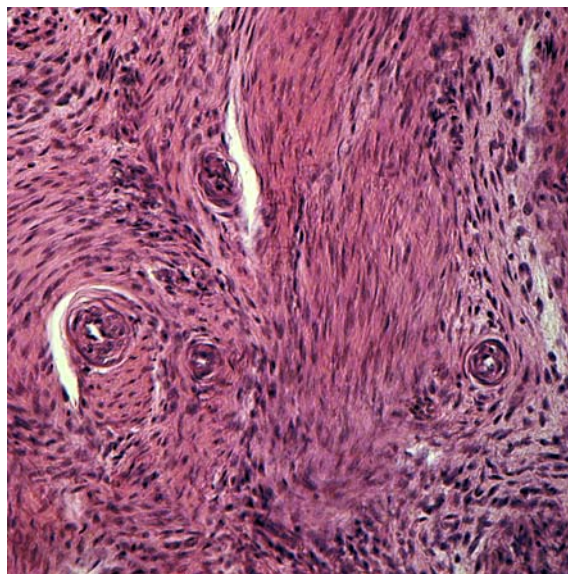


Рис. 4. Ділянка фіброзної сполучної тканини, яка містить судини з потовщеними стінками та явищами облітерації. 30 діб після перелому. Загоєння перелому на фоні ГГЦ. Фарбування гематоксиліном та еозином.  $\times 20$ .

Новоутворені ендостальний та періостальний компоненти кісткової мозолі піддавалися перебудові. Між кістковими фрагментами та по їх периферії виявляли поширені ділянки сформованої переважно фіброзної та менше хондрійної тканин, за рахунок яких і відбувалося формування зрощення кісткових відламків. Явища резорбції некротизованої кісткової тканини відламків

прогресували. Кістковий мозок на ділянках новоутвореної кісткової тканини був червоним, на інших – фіброретикулярним, в якому виявляли поширені капіляри та кістоподібні утворення. На 45-у добу після перелому кісткового зрощення відламків не відбулося в жодному випадку. Зрощення формувалося переважно за рахунок фіброзної та хондрійної тканин (рис. 5). Фіброзна тканина переважала не тільки в ендостальному, але й періостальному компонентах регенерату. Новоутворені ділянки кісткової тканини регенерату та кісткова тканина відламків піддавались активній перебудові, в якій переважав процес остеокластичної резорбції. У кістково-мозковому каналі виявляли формування жовтого кісткового мозку, повнокровні й нерівномірно поширені синусоїди та капіляри.

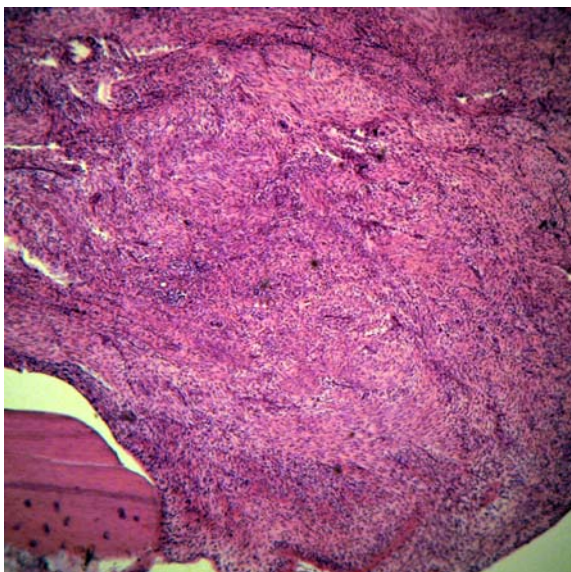


Рис. 5. Фіброзно-хондрійне зрощення кісткових відламків. 45 днів після перелому. Загоєння перелому на фоні ГГЦ. Фарбування гематоксилином та еозином.  $\times 5$ .

На 15-у добу у тварин, в яких на фоні ГГЦ проводили метаболічну корекцію декамевітом або глутаргіном (четверта та п'ята групи тварин відповідно), відмічали однотипну динаміку перебігу репаративного процесу схожу із тим, що спостерігали у тварин третьої групи. Дегенеративно-дистрофічні зміни з боку кісткової тканини у цих тварин були виразні менше, ніж у тварин, яких годували тільки одним тіолактоном D, L-гомоцистеїну. На 30 добу спостереження ендостальний та періостальний компоненти регенерату містили переважно хондрійну та фіброзну тканини (рис. 6, 7). Кістковий компонент регенерату, що сформований переважно на віддалі від країв кісткових уламків, та кісткова тканина відламків піддавались активній перебудові. Між відламками формувалося хондрійно-фіброзне зрощення, хрящова тканина активно піддавалась ендохондріальному окостенінню. На 45-у добу

експерименту у тварин четвертої та п'ятої груп часткове кісткове зрощення спостерігали в п'яти тварин (дві – у третій та три – у четвертій групі). Новоутворені ділянки кісткової тканини регенерату та кісткова тканина відламків піддавались активній перебудові, в якій переважав процес остеокластичної резорбції. У кістково-мозковому каналі поступово формувалася жовтий кістковий мозок, зберігалася повнокров'я та нерівномірне поширення синусоїдів та капілярів.

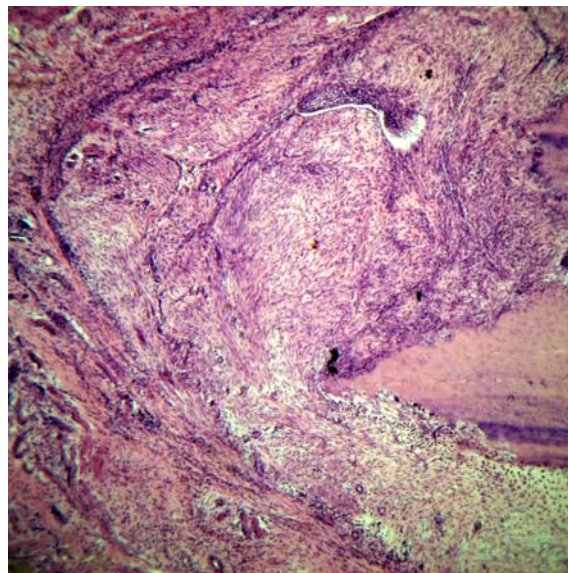


Рис. 6. Фіброзно-хондрійне зрощення кісткових уламків. 30 днів після перелому. Загоєння перелому на фоні ГГЦ та корекції декамевітом. Фарбування гематоксилином та еозином.  $\times 5$ .

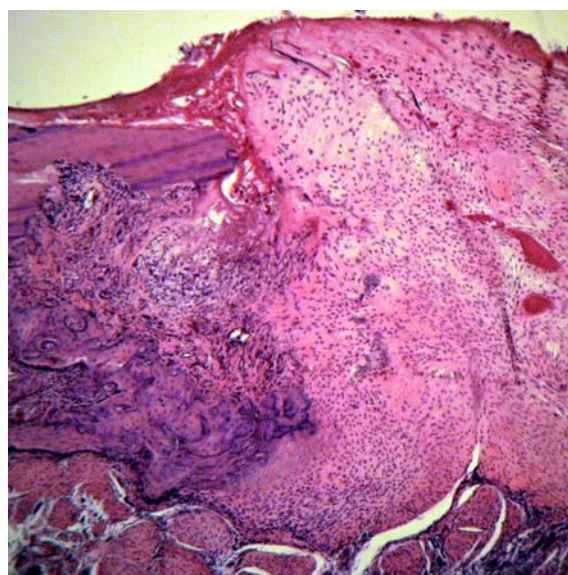


Рис. 7. Хондрійно-фіброзне зрощення кісткових уламків. 30 днів після перелому. Загоєння перелому на фоні ГГЦ та корекції глутаргіном. Фарбування гематоксилином та еозином.  $\times 5$ .

У тварин шостої групи, яким на фоні ГГЦ проводили комбіновану метаболічну корекцію декамевітом та глутаргіном, на 15-у добу після перелому відмічали помірний набряк м'язів, що межували з ділянкою перелому, та слабо виразні дистрофічні зміни м'язових волокон. На ділянці перелому виявляли активну проліферацію остеогенних клітин та їх диференціювання в напрямку формування пула клітин кісткового диферону, формування хрящеподібної та, особливо, сполучної тканин проявлялося тільки на окремих невеликих ділянках між кістковими відламками та параосально навколо відламків, що зрощуються. На відстані від країв кісткових відламків, особливо в проксимальному відламку, також виявляли нерівномірної товщини шар періостальних нашарувань та ендостальний регенерат. На 30-у добу в одному випадку тварин цієї групи кістковий компонент регенерату збільшувався та призводив до формування часткового кісткового зрощення. Перебудова періостального та ендостального регенератів прогресувала. У ділянках хондрійної тканини відмічали активне ендохондріальне окостеніння. Репаративний остеогенез у цей строк спостереження прогресував тільки на окремих ділянках. Некротизовані ділянки кісткових відламків піддавалися остеокластичній резорбції. На 45-у добу спостереження часткове кісткове зрощення кісткових уламків отримано у п'яти тварин цієї групи. Процеси перебудови утвореного регенерату та кісткової тканини відламків, що були спрямовані на формування типових тканинних структур, характерних для компактної кісткової тканини діафіза стегнової кістки, продовжувалися (рис. 8).

Таким чином, проведені експериментальні дослідження засвідчили, що ГГЦ гальмує процес остеогенезу, супроводжується формуванням фіброзної сполучної тканини між кістковими відламками. Проведення комплексної метаболічної корекції ГГЦ декамевітом та глутаргіном сприяє оптимізації репаративного остеогенезу та гальмує розвиток фіброзної сполучної тканини в ре-

генераті при загоєнні діафізарного перелому.

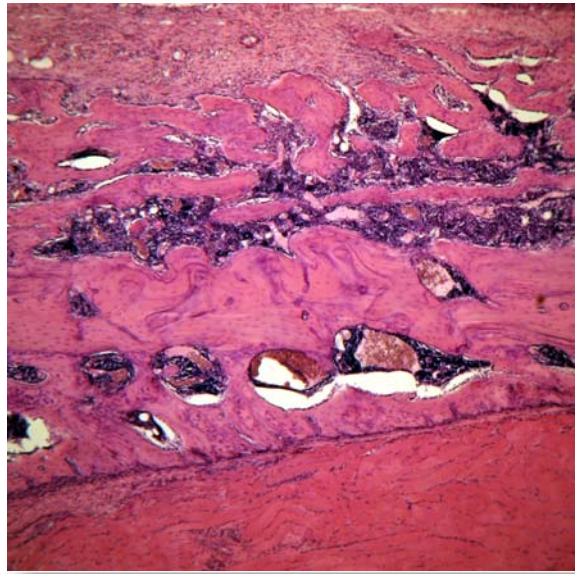


Рис. 8. Перебудова ендостального та періостального регенератів. 45 днів після перелому. Загоєння перелому на фоні ГГЦ та корекції глутаргіном та декамевітом. Фарбування гематоксилином та еозином.  $\times 5$ .

#### Висновки

1. ГГЦ викликає розлади кровопостачання з порушенням репаративного остеогенезу і формуванням поширених некротичних та дистрофічних змін тканин у ділянці перелому.

2. Метаболічна корекція ГГЦ препаратами з гіпогомоцистеїнемічним ефектом (декамевіт та глутаргін) сприяє оптимізації репаративної регенерації перелому.

**Перспективи подальших досліджень** направлені на розробку та впровадження патогенетично обґрунтованих методів профілактики та лікування порушень репаративної регенерації довгих кісток при гіпергомоцистеїнемії та асоційованих станах.

#### Літературні джерела

Артемчук М. А. Профілактично-лікувальна дія вітамінних та вітамінно-мікроелементних препаратів за гострої та хронічної метіонінової гіпергомоцистеїнемії / М. А. Артемчук // *Biomed. Biosocial. Anthop.* – 2006. – № 7. – С. 17–20.

Корж Н. А. Репаративная регенерация кости: современный взгляд на проблему. Нарушение регенерации кости (Сообщение 2) / Н. А. Корж, К. К. Романенко, Л. Д. Горидова // *Ортопедия, травматология и протезирование.* – 2006. – № 1. – С. 84–90.

Метаболізм гомоцистеїну та його роль у

патології / О. О. Пентюк, М. Б. Луцюк, І. І. Андрушко, К. П. Постовітенко // *Укр. біохім. журн.* – 2003. – Т. 75, № 1. – С. 5–17.

Пентюк О. О. Гіпергомоцистеїнемія: моделювання та вплив на стан су-динної системи в експерименті / О. О. Пентюк, М. Б. Луцюк, К. П. Постовітенко // *Досягнення біології та медицини.* – 2004. – № 1 (3). – С. 35–38.

Ферментная стимуляция остеогенеза при нерасширяющихся переломах и ложных суставах костей конечностей / В. И. Зоря, Н. В. Ярыгин, Е. Д. Склянчук, А. П. Васильев // *Вестн. травматол. и ортопед. им. Н. Н. Приорова,* 2007. – № 2. – С.

80–85.

Hyperhomocysteinemia induces a tissue specific accumulation of homocysteine in bone by collagen binding and adversely affects bone / M. Herrmann, A. Tami, B. Wildemann [et al.] // *Bone*. – 2009. – Vol. 44, № 3. – P. 467–475.

Osteogenic differentiation of mesenchymal stem cells from osteopenic rats subjected to physical activity with and without nitric oxide synthase inhibition / N. M. Ocarino, J. N. Boeloni, A. M. Goes [et al.] // *Nitric Oxide*. – 2008. – Vol. 19, № 4. – P. 320–325.

Saito M. Poor bone quality in diabetes and arte-

riosclerosis / M. Saito // *Clin. Calcium*. – 2009. – Vol. 19, № 9. – P. 1257–1268.

The role of hyperhomocysteinemia as well as folate, vitamin B(6) and B(12) deficiencies in osteoporosis: a systematic review / M. Herrmann, Peter J. Schmidt., N. Umanskaya [et al.] // *Clin. Chem. Lab. Med.* – 2007. – Vol. 45, № 12. – P. 1621–1632.

Vitamin B12 deficiency stimulates osteoclastogenesis via increased homocysteine and methylmalonic acid / B. L. Vaes, C. Lute, H. J. Blom [et al.] // *Calcif. Tissue Int.* – 2009. – Vol. 84, № 5. – P. 413–422.

**Бессмертный Ю.А. Особенности течения репаративного остеогенеза на фоне гипергомоцистеинемии (экспериментальное исследование).**

**Резюме.** На модели перелома бедренной кости в эксперименте изучены особенности течения репаративного остеогенеза на фоне гипергомоцистеинемии и обоснована возможность ее коррекции препаратами с гипогомоцистеинемичным эффектом. Установлено, что на фоне гипергомоцистеинемии нарушалось кровоснабжение тканей, формировались обширные некротические и дистрофические изменения в области перелома, угнеталась репаративная регенерация костной ткани, формировались ложные суставы. Метаболическая коррекция гипергомоцистеинемии препаратами с гипогомоцистеинемическим эффектом (декамевит и глутаргин) ограничивала развитие дегенеративно-некротических изменений в тканях при переломах костей, оптимизировала течение репаративного остеогенеза.

**Ключевые слова:** гипергомоцистеинемия, перелом, репаративный остеогенез, декамевит, глутаргин.