"ЕКСПЕРИМЕНТАЛЬНА ТА КЛІНІЧНА ФІЗІОЛОГІЯ І БІОХІМІЯ"
"EXPERIMENTAL AND CLINICAL PHYSIOLOGY AND BIOCHEMISTRY"
Науково-практичний журнал/Scientific-practical journal

Наукові статті / Research article
ЕСРВ 2019, 2(86): 66–71. https://doi.org/

УДК 616.153.478.6:612.357+577.161.2:612.08

Оцінка стоматологічного статусу у щурів при експериментальній гіпергомоцистеїнемії та її корекції холіном і вітаміном D

О.І. КУТЕЛЬМАХ

Вінницький національний медичний університет ім. М.І. Пирогова, Вінниця, Україна

E-mail:ahzelo1968vin@i.ua

Сьогодні відомо багато чинників розвитку патологічних процесів у ротовій порожнині, які можуть бути як самостійні, так і симптоматичні, причому одні з них більш суттєво діють у ембріональному періоді життя людини, а інші – в ювенільному, пубертатному, зрілому і в старості. До найбільш поширених захворювань органів ротової порожнини відносять патологію твердих тканин зубів каріозного і некаріозного походження, ускладнений карієс (патологія ендодонту), патологію тканин пародонту, де особливе місце посідають генералізований пародонтит, а також самостійні та симптоматичні зміни в слизових оболонках порожнини рота (СОПР). Певний відсоток у цьому переліку належить генетичним вадам [1]. Упродовж багатьох років вивчається фізіологічна роль вітамінів, зокрема вітаміну D, важливих для функціонування органів ротової порожнини [2,3,4]. В останні роки особливу увагу приділяють вивченню впливу вітаміну D на метаболізм і регуляцію багатьох важливих фізіологічних процесів людини в різні періоди життя, особливо на мінеральний і кістковий метаболізм [5,6,7]. Ще одним об'єктом сучасних наукових досліджень є гомоцистеїн (ГЦ), як важливий фізіологічний чинник і предиктор багатьох патологічних станів за гіпергомоцистеїнемії (ГГЦ) [8,9]. Привертають увагу зв'язки ГГЦ з остеопорозом, дефектами розвитку структур порожнини рота, оксидативним стресом та іншими процесами, дотичними до стоматологічної патології. Загалом дані щодо впливу статусу вітаміну D і особливо рівня ГЦ на розвиток спадкових і набутих стоматологічних патологій є обмеженими, а можливості їх корекції (профілактики та лікування) не висвітлені взагалі. Тому існує потреба детального аналізу відповідних експериментальних і клінічних робіт, а також планування і проведення цілеспрямованих досліджень у цьому перспективному напрямі.

Мета дослідження. Оцінити стоматологічний статусу самок щурів при експериментальній ГГЦ та її корекції холіном і вітаміном D.

Матеріали й методи дослідження. Дослідження проведено на 40 білих нелінійних самках щурах, імбредного розведення, масою 199–218 г, тривалість експерименту 28 днів. Тварин поділено на чотири групи. Група 1 – інтактний контроль (n = 10), група 2 – тварини, у яких моделювали тіолактонову ГГЦ (n = 10), група 3 – тварини, у яких відтворювали метіонінову ГГЦ (n = 10) та група 4 – моделювання тіолактонової ГГЦ поєднували з її корекцією холіном і вітаміном D (n = 10). Щурів усіх груп утримували на основній (напівсинтетичній крохмально-казеїновій) дієті, яка містила всі макро- і мікронутрієнти у фізіологічних дозах. Воду давали тваринам

© кутельмах О.І., 2019

необмежено. Докладно методика відтворення експериментальної ГГЦ і її корекції була описана в попередніх дослідженнях [10].

Починаючи з 14-го дня експерименту (після адаптації тварин до дієти), а також на 21-й і 28-й день досліду, у щурів *in vivo* візуально оцінювали стан слизової ротової порожнини з метою визначити наявність і характер запального процесу за допомогою модифікованої загальновідомої методики. Для цього ділянки слизової ясен, язика та щік обробляли розчином Люголя (без гліцерину), а через 30–60 с наносили 1% розчин толуїдинового синього, через 10–30 с ділянки гострого запалення набували буро-фіолетового забарвлення на відміну від слабо забарвлених ділянок здорової слизової. Антропометричні дослідження проводили на скелетованих правих мандибулах після механічного видалення м'яких тканин (з попередньою одноденною витримкою в 5% розчині NaOH). Дистрофічний процес в пародонті оцінювали, визначаючи оголення коренів молярів із язикової поверхні. За основу взято методику А.В. Ніколаєвої, дещо нами модифіковану [11]. Використано метод комп'ютеризованої фотофіксації фрагментів щелеп із корінними зубами за допомогою цифрового фотоапарата (Canon EOS 700D 18-55 IS STM) і мікроскопа МБС-10 із дотриманням фіксованої віддалі і строгої паралельності.

Виводили еталон співвідношення моніторних пікселів і міліметрових поділок штангенциркуля (ШЦ-II-250 0,1 кл), який становив 237 пк у 1 мм. Обчислення проводили за допомогою комп'ютерної програми PhotoM 1,21 dedicated. Для візуального диференціювання процесу демінералізації від аліментарної пігментації фісур видалені з лунок моляри витримували в 10% розчині перекису водню упродовж доби – зуби, в яких фісури залишалися темними, вважали каріозними. Додатково для підтвердження наявності каріозного процесу досліджувані зуби утримували в розчині карієс-маркера VOCO упродовж 30 с на вібраційному столику (для поглиблення проникності червоного барвника у вогнища демінералізації), далі їх промивали та центрифугували 1 хв. Інтенсивність розвитку каріозного процесу оцінювали, підраховуючи кількість каріозних зубів на нижній і верхній щелепах та кількість каріозних уражень у середньому на одну тварину. Статистичну обробку результатів проводили для середніх величин за *t*-критерієм Стьюдента. Результати представлені у вигляді M ± m. Зміни вважали статистично значущими при $p < 0,05$.

Результати дослідження та їх обговорення. *In vivo* зареєстрували наявність хронічного запального процесу, неінтенсивного характеру, в ділянці ясен корінних зубів лише у тварин групи 2 з тіолактоновою ГГЦ, у кількох випадках і лише наприкінці досліду. На слизовій щік і бічних ділянках язика у щурів групи 2 спостерігалися поодинокі виразки, незначних розмірів, оточені запальним інфільтратом гострого характеру. Патологічної рухливості й пародонтальних кишень не фіксували. У ділянці різців не було жодних патологічних відхилень.

Дані про ступінь атрофії альвеолярного відростка у тварин усіх груп наведені в табл. 1.

Таблиця 1

Ступінь атрофії альвеолярного відростка щурів (M ± m)

Групи тварин	Ступінь атрофії альвеолярного відростка, %
1. Контрольна группа, $n = 10$	27,4 ± 0,15
2. Тіолактонова модель ГГЦ, $n = 10$	32,3 ± 0,16; $p_1 < 0,05$
3. Метіонінова модель ГГЦ, $n = 10$	31,6 ± 0,17; $p_1 = 0,1$; $p_2 > 0,05$
4. Тіолактонова модель ГГЦ і її корекція холіном та вітаміном D, $n = 10$	27,5 ± 0,12; $p_{1,3} > 0,05$; $p_2 < 0,05$

Примітка. У цій і в наступних таблицях позначена вірогідна ($p < 0,05$) різниця між групами; $p_{1,2,3}$ – цифрами позначені групи порівняння.

Як бачимо з табл. 1 найбільший ступінь атрофії компактної пластинки альвеоли реєструвався у групі 2 (тіолактонова ГГЦ), що вірогідно ($p < 0,05$) відрізнявся від показників груп 1 і 4 на ~15 %. У тварин групи 3 з метіоніновою ГГЦ ступінь атрофії відрізнявся від контролю на величину, близьку до достовірної ($p = 0,1$). Але оскільки цей показник патології був таким, як і у щурів групи 2, ми вважаємо, що метіонінова ГГЦ також призводить до резорбції альвеолярного відростка.

Введення до дієти холіну та вітаміну D в групі 4 ефективно гальмує процеси деструкції кісткової тканини, про що свідчить майже однаковий ступінь резорбції альвеоли порівняно з контрольною групою.

Дані, що свідчать про інтенсивність розвитку каріозного процесу в молярах піддослідних щурів, наведені в табл. 2.

Таблиця 2

Вплив ГГЦ та її корекції холіном і вітаміном D на поширеність карієсу у щурів(M ± m)

Групи тварин	Кількість каріозних уражень на одну тварину	Кількість каріозних зубів на одну тварину
1. Контрольна группа, $n = 10$	3,40 ± 1,17	3,40 ± 1,17
2. Тіолактонова модель ГГЦ, $n = 10$	8,60 ± 1,26 $p_1 < 0,05$	8,20 ± 1,14 $p_1 < 0,05$
3. Метіонінова модель ГГЦ, $n = 10$	7,90 ± 1,45 $p_1 < 0,05$ $p_2 > 0,05$	7,8 ± 1,40 $p_1 < 0,05$ $p_2 > 0,05$
4. Тіолактонова модель ГГЦ і її корекція холіном та вітаміном D, $n = 10$	4,60 ± 1,51 $p_1 > 0,05$ $p_2 > 0,05$ $p_3 > 0,05$	4,4 ± 1,07 $p_1 > 0,05$ $p_2 < 0,05$ $p_3 > 0,05$

У групах 2 і 3 (щури з тіолактоновою і метіоніновою ГГЦ) обидва зазначені показники інтенсивності розвитку каріозного процесу вірогідно відрізняються від показників контрольної групи ($p < 0,05$) і практично однакові (табл. 2). У групі 4 кількість каріозних зубів вірогідно відрізнялася від аналогічних показників у групі 2 і зафіксована на рівні тенденції до зменшення (t-критерій Стьюдента 1,93) з показниками групи 3, а кількість каріозних уражень не мала вірогідної різниці з показниками групи 3, проте фіксувалася на рівні тенденції (t-критерій Стьюдента 2,03) з показниками групи 2.

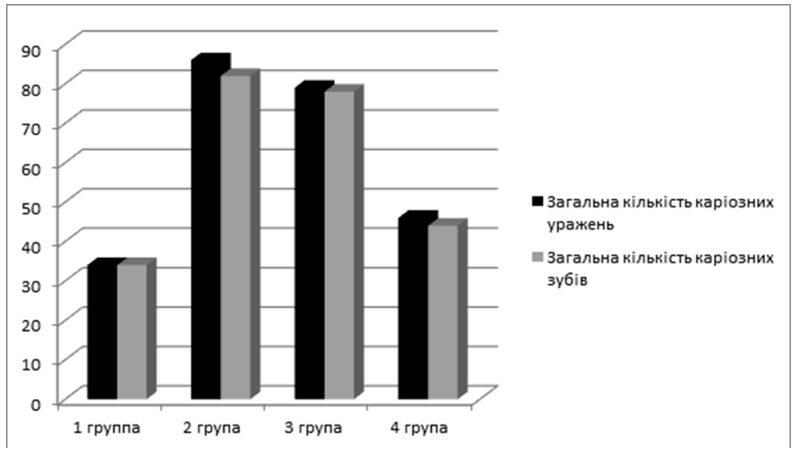

Рис. 1 Загальна кількість каріозних уражень і каріозних зубів у щурів

Переважно каріозний процес локалізувався в одній фісурі окремого зуба, хоча реєстрували випадки його локалізації у двох фісурах і тільки в перших корінних зубах нижньої щелепи щурів групи 2. На нашу думку, це пояснюється значним розміром коронки в таких зубах і більш вираженим негативним ефектом тіолактон-індукованої ГГЦ порівняно з метіоніновою. Загальна кількість каріозних уражень майже відповідає загальній кількості каріозних зубів в усіх дослідних групах щурів, зокрема в групі 1 у 34 (зі 120 зубів) молярах виявлено 34 каріозні процеси, у групі 2 – 82 і 86, у групі 3 –78 і 79 і в групі 4 – 44 та 46 відповідно (див. рисунок).

Висновки та перспективи подальших розробок. Отримані нами дані свідчать, що

ГГЦ, незалежно від методики моделювання, призводить до помірного ізольованого ураження пародонту, що віддалено нагадує клінічну картину генералізованого пародонтиту початкового – I ступеня у людей. Зміни у твердих тканинах пародонту можна пояснити порушенням кальцій-фосфорного обміну, антиоксидантного захисту та оксидативним стресом – характерними ознаками ГГЦ. Корекція тіолактон-індукованої ГГЦ холіном і вітаміном D сповільнює деструкцію альвеолярної кістки, викликані зазначеними вище чинниками. Наявність незначної кількості вторинних елементів ураження на різних ділянках слизової ротової порожнини, на нашу думку, є симптоматичними проявами у тварин соматичної патології, індукованої дисбалансом гомоцистеїну й вітаміну D. ГГЦ індукує також процес демінералізації емалі зубів. Це можна пояснити насамперед функціональними розладами ендокринної системи, при яких порушується метаболізм кальцію і фосфору в організмі, що підтверджено існуючими експериментальними моделями карієсу, в яких роль мікробного фактора не є основним етіологічним чинником. Застосована нами методика корекції ГГЦ холіном і вітаміном D ефективно гальмує каріозний процес у фісурах молярів дослідних щурів.

Доцільно вивчити вплив ГГЦ і дефіциту вітаміну D на пренатальний і постнатальний розвиток органів ротової порожнини потомства щурів.

ПОСИЛАННЯ

1. *Безвушко ЕВ, Угрин ММ, Попович ЗБ.* Порушення розвитку та формування зубів. Львів: ГалДент; 2007. 72 *(Bezvushko EV, Ugrin MM, Popovich ZB. Violation of development and formation of teeth. Lviv: GalDent; 2007. 72).*

2. *Фирсова ИВ, Мокрова ЕА, Заводовский БВ, Македонова ЮА.* Витамин D и его роль в развитии стоматологических заболеваний (обзорная статья). Современные проблемы науки и образования. 2014;6:34–9 *(Firsova IV, Mokrova EA, Zavodovsky BV, Makedonova YuA. Vitamin D and its role in the development of dental diseases (review article). Modern problems of science and education. 2014;6:34-9).*

3. *Schroth R, Rabbani R, Loewen G.* Vitamin D and Dental Caries in Children. J. Dent. Res. 2015. URL: doi: 10.1271/.0133282.

4. *Slebioda Z, Szponar E, Dorocka-Bobkowska B.* Vitamin D and Its Relevance in the Etiopathogenesis of Oral Cavity / Diseases Arch. Immunol. Ther. Exp. 2016. URL: doi: 10.1007/s00005-016-0384-z.

5. *Поворознюк ВВ, Балацька НІ, Муц ВЯ, Вдовіна ОА.* Дефіцит та недостатність вітаміну D в жителів України. Боль. Сустави. Позвоночник. 2011;4(04):16–23 (Povoronyuk V, Balatska N, Muts V, Vdovina OA. Deficiency and deficiency of vitamin D in the inhabitants of Ukraine. Pain. Controversy Vertebral. Column. 2011;4(04:16-23).

6. *Bordelon P, Ghetu M, Langan R.* Recognition and management of vitamin D deficiency. American Family Doctor. 2009;80:841-6.

7. *Ferlazzo G, Fries W.* Vitamin D and inflammatory bowel disease. Biomed. Res. Int. 2015. URL: doi: 10.1155/2015/470805.

8. *Пентюк ОО, Луцюк МБ, Андрушко ІІ, Постовітенко КП.* Метаболізм гомоцистеїну та його роль у патології. Український біохімічний журнал. 2003;75(1):5–17 *(Pentiuk OO, Lutsuk MB, Andrushko II, Postovitenko KP. . Metabolism of homocysteine and its role in pathology. Ukr. Biochemistry Journ. 2003;75(1):5-17).*

9. *Levasseur R.* Bone tissue and hyperhomocysteinemia. Joint. Bone Spine. 2009;76(3):234-40.

10. *Кутельмах ОІ, Луцюк МБ, Лесик РБ, Кутельмах ЮО, Попова ОІ.* Вплив експериментальної гіпергомоцистеїнемії та її корекції холіном і вітаміном D на біохімічні показники крові самок щурів. Експериментальна та клінічна фізіологія і біохімія. 2019;1(85):72–4 *(Kutelmakh OI, Lutsyuk MB, Lesik RB, Kutelmakh YuO. Popova OI. Influence of experimental*

hyperhomocysteinemia and its correction with choline and vitamin D on biochemical parameters of blood of female rats. Experimental and Clinical Physiology and Biochemistry. 2019;1(85):72-4).

11. *Воскресенский ОН, Ткаченко ЕК, Чумакова ЮГ.* Доклиническое изучение средств профилактики и лечения пародонтита (пародонтопротекторов): метод. рекомендации. Киев: Госуд. фармакол. Центр. 2002. 16 *(Voskresensky ON, Tkachenko EK, Chumakova YuG. Preclinical study of the means of prevention and treatment of Periodontitis (periodontal protectors): Method. recommendations. Kiev: Gosud. pharmacol. Center, 2002. 16).*

Стаття надійшла до редколегії 01.04.2019

RESEARCH ARTICLE

Assessment of Dental Status in Rats with Experimental Hyperhomocysteinemia and its Correction with Choline and Vitamin D

O.I. KUTELMAKH

M. Pyrohov Vinnytsa National Memorial Medical University of the Ministry of Health of Ukraine, Vinnytsa, Ukraine

E-mail:ahzelo1968vin@i.ua

Introduction. The results of clinical and anthropometric studies indicate the increase in the intensity of caries under the influence of HHC, as well as the occurrence of destructive changes in the alveolar process of the jaws of experimental rats in comparison with the healthy control group. The correction of HHC is possible by means of choline and vitamin D. The possible connection of the described dental disorders with changes in metabolic processes in HHC is discussed in this article.

For many years, the physiological role of vitamins, vitamin D in particular, its importance for the functioning of the oral cavity has been studied. Another object of modern scientific research is homocysteine (HC), as an important physiological factor and predictor of many pathological conditions for hyperchomocysteinemia (HHC). A special attention is drawn to the links of the HHC with processes related to the dental pathology.

The purpose of this study was to evaluate the dental status of female rats at experimental HHC and its correction with choline and vitamin D.

Materials and methods. Animals were divided into 4 groups. Group 1 – the intact control one (n = 10), group 2 - animals in which thiolactone HHCs were modeled (n = 10), in 3 groups of animals, methionine HHCs (n = 10) were replicated, and in group 4, the simulation of thiolactone HHC was combined with its correction of choline and vitamin D (n = 10). The experiment lasted 28 days.

In the process of research the visual estimation of the state of mucous membrane of oral cavity was conducted in vivo for the determination of presence and character of inflammatory process. The intensity of caries development was estimated by the method of counting the amount of carious teeth.

Results. The presence of the chronic inflammatory process, of a non-intensive nature, was recorded in the area of gums of lateral teeth only in animals of group 2 with thiolactone HHC, and there were not so many cases, only at the end of the experiment. On the mucous membranes of the cheeks and lateral regions of the tongue in rats of the 2 group there were isolated ulcers of a small size, surrounded by inflammatory infiltrates of acute nature. The pathological mobility and periodontal pockets were not determined. In the area of incisors, not any pathological abnormalities were present. The largest degree of atrophy of a compact plate of the alveola was recorded in the 2nd group of animals (thiolactone HHC). The inclusion of choline and vitamin D in the diet of group 4 of rats effectively inhibits the resorption of alveoli as compared with group 2. Both of these indicators of the intensity of the carious process in the 2 and 3 groups of rats are significantly different from the control group and are practically the same. In the 4th group of animals, the number of carious teeth was a bit different from the similar indicators in group 2.

Conclusions. HHC, regardless of the modeling technique, promotes the emergence of a moderate isolated lesion of a periodontal disease, which is remotely reminiscent of the clinical picture of the beginning of the development of generalized periodontitis. The correction of thi-

olactone-induced HHC by means of choline and vitamin D slows the processes of alveolar bone destruction.

The presence of a small number of secondary lesions in various parts of the oral mucosal membrane is, in our opinion, symptomatic manifestations in animals of some somatic pathology induced by the imbalance of homocysteine and vitamin D. HHC also induces the process of demineralization of teeth enamel, and the suggested method of correction of HHC with the help of choline and vitamin D effectively inhibits the process of caries in fissures of indigenous teeth in rats of the experimental groups.

Key words: experimental hyperhomocysteinemia, choline, vitamin D, dental status.