

КЛІНІЧНІ ДОСЛІДЖЕННЯ

DOI: 10.31393/reports-vnmedical-2022-26(2)-07

УДК: 616.728.3-089.819.843+616.72-007.248-084

ОСОБЛИВОСТІ МІНЕРАЛЬНОЇ ЩІЛЬНОСТІ ВЕЛИКОГОМІЛКОВОЇ КІСТКИ НА РІВНІ ЇЇ ОПИЛУ ПРИ МОНОКОНДИЛЯРНІЙ АРТРОПЛАСТИЦІ КОЛІННОГО СУГЛОБА

Жук П. М.¹, Мовчанюк В. О.¹, Маціпура М. М.¹, Шаммо А. М.¹, Сухоруков С. І.²

¹Вінницький національний медичний університет ім. М. І. Пирогова (вул. Пирогова, 56, м. Вінниця, Україна, 21018),

²Вінницький національний технічний університет (вул. Хмельницьке шосе, 95, м. Вінниця, Україна, 21000)

Відповідальний за листування:
e-mail: vadytmovchaniuk@gmail.com

Статтю отримано 09 лютого 2022 р.; прийнято до друку 14 березня 2022 р.

Анотація. В статті представлені результати вимірювання мінеральної щільності кісткової тканини на рівні опилу великогомілкової кістки в процесі проведення моноконділярного ендопротезування колінного суглоба за допомогою розробленого авторами приладу. Мета дослідження - визначити залежність рівня мінеральної щільності кісткової тканини від товщини опилу кістки, зони її визначення, віку та статі пацієнтів. Обстежено 178 хворих (147 жінок і 31 чоловік) віком від 50 до 79 років. Переважно медіальний артроз мав місце у 189, латеральний - у 12 випадках. У процесі проведення моноконділярного ендопротезування колінного суглоба (201 суглоб) визначали мінеральну щільність кісткової тканини в залежності від товщини резекції великогомілкової кістки. Товщина зрізу 9, 11, 13 мм. Виявлені суттєві розбіжності в мінералізації кісткової тканини великогомілкової кістки. Найбільш щільними є передні відділи опилу, найменш щільними - центральні та задньо-латеральні. З віком і товщиною опилу показники пропорційно зменшуються в тій же залежності, і після 70 років пацієнтів у більшості випадків складає менше 50% від норми. При цьому чоловіки мають більш високі показники кісткової мінералізації, ніж у жінок того ж віку. Нерівномірний розподіл мінеральної щільності кісткової тканини великогомілкової кістки, наявність слабо мінералізованих ділянок у центральних та задньо-латеральних відділах опилу, пропорційне зниження щільності кісткової тканини в людей похилого віку дозволило нам розробити метод превентивного збільшення надійності фіксації та стійкості тібіального компонента ендопротеза. Такий підхід дозволив нам переглянути вікові обмеження для моноконділярного ендопротезування і отримати при цьому хороші віддалені результати.

Ключові слова: колінний суглоб, остеоартроз, моноконділярна артропластика, мінеральна щільність кісткової тканини, ускладнення.

Вступ

Протягом останніх десятиліть у міжнародній практиці лікарів ортопедів "золотим стандартом" лікування пацієнтів з дегенеративно-дистрофічними захворюваннями суглобів являється артропластика, яка одразу відновлює функцію суглоба, покращує якість життя пацієнтів [1, 7]. Моноконділярна артропластика має чіткі покази до її проведення та застосовується при ізольованих враженнях одного з відділів суглоба. При виконанні даного оперативного втручання зберігається зв'язковий апарат суглоба, що обумовлює більш ранню функціональне відновлення суглоба [3, 7]. Для зрівняння з тотальною, одновиросткова артропластика є менш травматичною, сприяє нормальній кінематиці суглоба та відновленню нормального стереотипу ходьби з двофазною структурою кроку. Досліджувана методика забезпечує нижчий рівень виникнення тромбоемболічних ускладнень та контрактур, має менший період реабілітації та кращі показники ходьби [2, 4, 8, 9].

Мінеральна щільність кісткової тканини (МЩКТ), особливо її зниження, відіграє надзвичайно важливу роль у процесі виживання компонентів ендопротеза, її недооцінка на етапі планування оперативного втручання в багатьох випадках призводить до ранніх і більш пізніх проявів нестабільності, септичного та асептичного процесів в зоні імплантації, що, в кінцевому результаті, зво-

дить нанівець зусилля хірурга та сподівання пацієнта [5].

Прижиттєве денситометричне визначення мінеральної щільності кісткової тканини є, як правило, опосередкованим методом, і не завжди відповідає дійсній картині, яка виявляється в багатьох випадках у процесі оперативного лікування. Складаються умови, в яких важко прогнозувати дійсну картину, пов'язану з мінералізацією кістки в зоні інтересу хірурга. Особливо це важливо при моноконділярному ендопротезуванні колінного суглоба і в більшій мірі у літніх людей.

В останні два десятиліття моноконділярне ендопротезування колінного суглоба при гонартрозі все більше завойовує популярність серед хірургів як втручання малотравматичне, яке дозволяє в короткі терміни та з малими затратами досягти бажаного успіху (відновлення функції та нівелювання больового синдрому). Щодо вікових обмежень для таких втручань, то нижня межа встановлена давно і складає 50 років, а от верхня межа до цього часу остаточно не визначена. Одні автори вважають за таку межу 73-75 років, інші - до 80 років [6, 7].

Наш досвід більше 300 таких операцій за останні 12 років дозволяє нам вважати, що моноконділярне ендопротезування по своїй суті більше підходить саме для

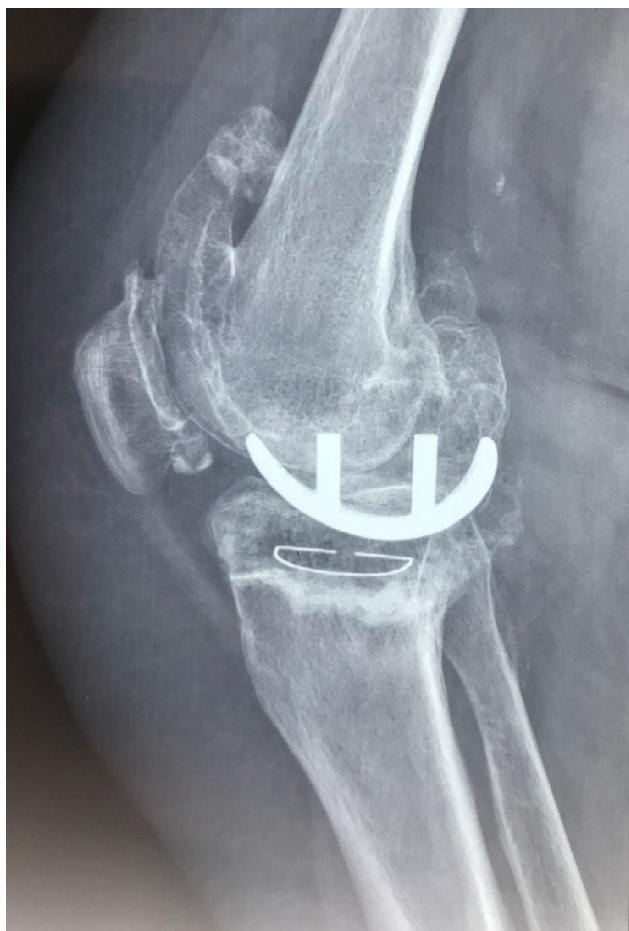

Рис. 1. Рентгенограма. Хвора Б. 71 рік. 10 років після моноконділярного ендопротезування обох колінних суглобів. Ознаки нестабільності тібіального компонента ендопротеза у вигляді його дислокації в задньо-латеральних відділах кісткового опилю великогомілкової кістки.

пацієнтів в поважному віці, коли фізичні навантаження значно менші, нижчою є і рухова активність. Тобто, верхньої вікової межі, як такої, не повинно існувати при наявності та дотриманні класичних стандартних показів. Одна із вимог - це збереження достатньої мінеральної щільності кісткової тканини в зоні колінного суглоба.

У процесі динамічного спостереження за хворими з деформуючим артрозом колінних суглобів з переважним ураженням одного з його відділів нами встановлено [8], що у певного відсотка пацієнтів, особливо з тривалим анамнезом захворювання, в скомпроментованому виростку великогомілкової кістки (в центральному та в задньо-латеральних його відділах) поступово утворюється дефект кісткової тканини з формуванням зони імпресії в масі виростка. При цьому вся суглобова поверхня виростка, в тому числі і зона дефекту, покрита склерозованою компактною кісткою на фоні повної відсутності покривного хряща, в процесі функціонального навантаження виросток стегна "пірнає" в зону дефекта великогомілкової кістки, створюючи, при цьому,

значне кутове відхилення гомілки, яке легко усувається при вирівнюванні ноги. Слід зазначити, що за цих обставин ні в одному з випадків ми не спостерігали значних змін в задньому виростку стегна, крім крайових кісткових розростань, часткової відсутності покривного хряща в зоні конфлікту та субхондрального склерозу. Другим фактом, який спонукав нас до даного дослідження, є особливості та ранні прояви дестабілізації тібіального компонента ендопротеза. В більшості випадків, які ми спостерігали, перші прояви нестабільності мали місце саме в задньо-латеральних відділах кісткового опилю в вигляді просідання заднього відділу компонента та його поступовій протрузії в речовину виростка в дистальному напрямку (рис. 1).

Ці два факти свідчать про те, що вірогідно існує нерівномірність мінералізації проксимальної третини великогомілкової кістки, різними можуть бути і показники мінералізації в залежності від товщини опилю.

Матеріали та методи

Мета даного дослідження: вивчити особливості мінеральної щільності кісткової тканини на рівні опилю великогомілкової кістки в залежності від товщини резекції та локалізації (передні, центральні, задні та латеральні відділи) на площині опилю, віку хворих та їх статі.

Для цього розроблено спеціальний пристрій, який діє за принципом молоточка Мюллера або щільнометра, який використовується в будівництві для вимірювання щільності (марки) бетону. Відмінним у розробленій нами конструкції є те, що під дією постійної сили пружини металевий стержень не відскакує від щільної поверхні кістки, а проникає в глибину опилю великогомілкової кістки на різну глибину в залежності від її щільності, що реєструється на шкалі, каліброваній умовними одиницями твердості.

Для уніфікації вимірів опилю великогомілкової кістки розділений на 9 квадратів так, як позначено на рисунку 2. Виміри проводили в кожному з квадратів, відступаючи від периферії до середини на 0,5 см. У кожній із визначених зон проводили 3-4 виміри, визначили середній показник для зменшення величини похибки.

Моноконділярне ендопротезування колінного суг-

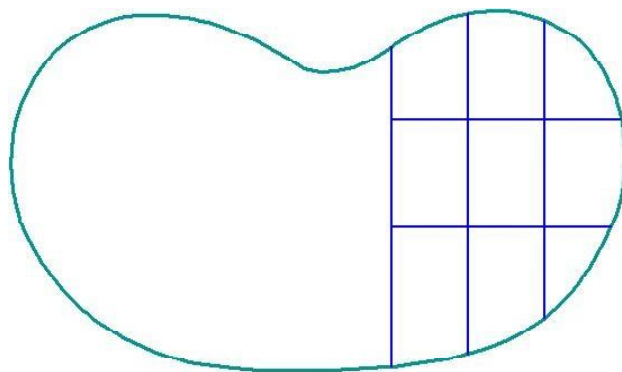


Рис. 2. Уніфікація вимірів опилю великогомілкової кістки.

лоба передбачає опил великогомілкової кістки на різну висоту в залежності від ступеня ураження суглоба дегенеративними змінами. Як правило, це стандартні зрізи в 9, 11 та 13 мм, які виконуються на змінній частині суглоба для імплантації тібiального компонента ендпротеза. Вимірювання проводили при виконанні кожного з оперативних втручань, дані вносили в спеціальну таблицю.

Всього обстежено 178 хворих (201 суглоб). Вік хворих від 50 до 79 років. Жінок було 147, чоловіків - 31 особа. Переважно медіальний артроз мав місце у 189 випадках, латеральний - у 12.

За вихідні величини нами було прийнято середні показники щільності кісткової тканини, виявлені при обстеженні п'яти соматично здорових чоловіків у віці 51-53 роки, оперованих з приводу асептичного некрозу виростка стегна. Якщо ці показники взяти за основу (що цілком логічно, враховуючи вік хворих, нетривалий анамнез захворювання, незначне порушення функції суглоба, відсутність структурних змін у виростках великогомілкової кістки), то ці показники представлені на рисунку 3А, де 100 - це максимальне значення щільності кістки, всі інші виміри - відсоток від максимальної щільності (товщина зрізу 9 мм).

Результати. Обговорення

Виходячи з цих даних, в практично здоровому суглобі мають місце значні розбіжності кісткової тканини в залежності від зони вимірів. Так, найбільше мінералізованими є передні відділи опилу, менш мінералізованими - центральні та задньо-латеральні. Суттєва різниця в показниках спостерігається і в залежності від товщини горизонтального опилу (рис. 3 Б, В), так як

збільшення товщини опилу приводить до пропорційного зниження щільності кістки. При цьому зберігається закономірність, характерна для вимірів з товщиною зрізу 9 мм, зниження мінеральної щільності кісткової тканини по площі опилу відбувається пропорційно в його задньо-латеральних та центральних відділах.

Аналогічна закономірність зберігається і серед хворих дослідженої групи. При цьому виявлено зворотну залежність між віком хворих і щільністю кістки: з віком мінералізація кістки зменшується і є найнижчою у пацієнтів після 70 років зі збереженням закономірностей, характерних для осіб контрольної групи. На рисунку 4 представлені результати контрольних вимірів у 32 пацієнтів у віці за 70 років.

Найнижча мінералізація кістки мала місце у жінок зі зниженою руховою активністю, контрактурами суглоба, боковим відхиленням гомілки більше 7-10°, надмірною вагою тіла. У порівнянні з контрольною групою МЩКТ на рівні опилу в більшості випадків складала менше 50%. У той же час серед чоловіків даної вікової групи показники були значно вищі та досягали 70% від контрольної групи на всіх зрізах. При цьому зберігалась закономірність у щільності кістки в залежності як від товщини опилу, так і зони вимірювання: найвищі показники мали місце в передніх відділах опилу, найнижчі - в центральних та задньо-латеральних. Тобто, ступінь розходження показників мінералізації в різних зонах опилу були пов'язані з віком хворих, зі статтю, руховою активністю, та дає нам змогу думати про особливості навантаження різних відділів суглобової поверхні великогомілкової кістки завдяки фізіологічній варусній поставі гомілки та фізіологічному нахилу тібiального плато в передньо-задньому напрямку.

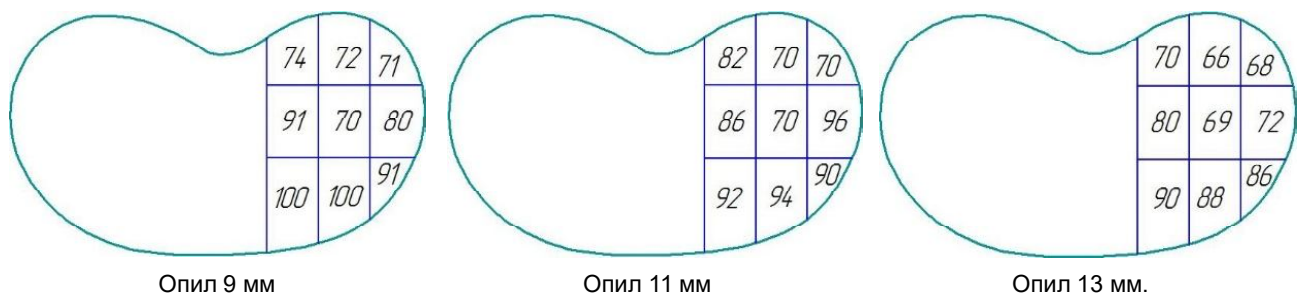


Рис. 3. А, Б, В. Показники щільності кісткової тканини соматично здорових чоловіків.

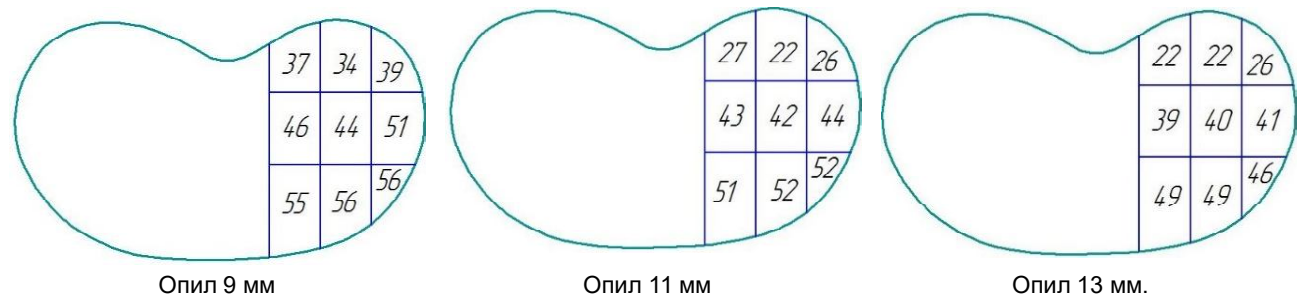


Рис. 4. Результати контрольних вимірів у пацієнтів (чоловіки та жінки) у віці за 70 років.

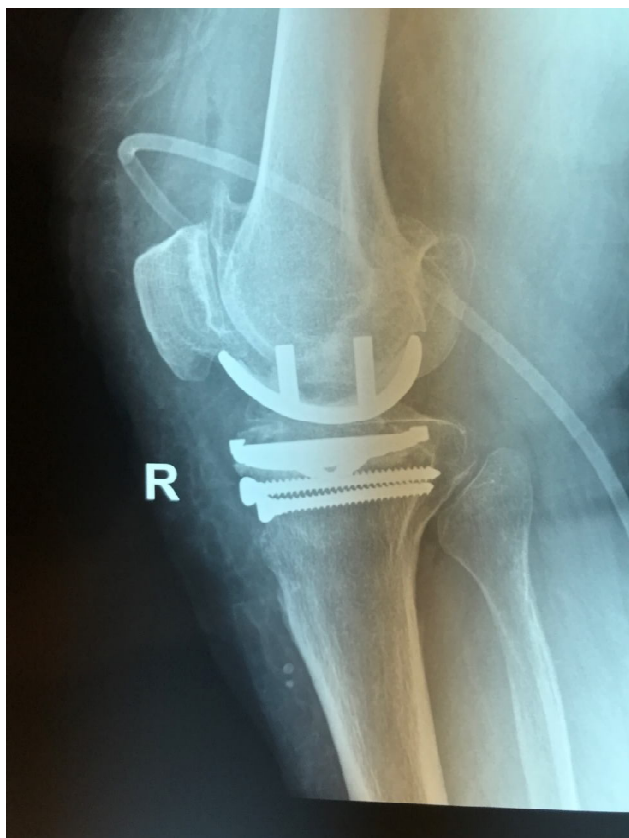

Рис. 5. Цементна мантія опирається на гвинти як на армуючу основу, що забезпечує стабільність конструкції.

Дане дослідження, проведене в процесі моноконділярного ендопротезування колінного суглоба, дозволило нам розробити та впровадити в практику методику превентивного підвищення навантажуваної витривалості великогомілкової кістки на рівні опилу. При мінералізації кістки менше 70% під опилом в сагітальній площині ми проводимо два кортикальних гвинти паралельно нахилу плато, які фіксуються до переднього та заднього кіркових шарів. При цьому цементна мантія опирається на гвинти як на армуючу основу, що дозволяє перенести навантаження на всю площу опилу і підвищити, таким чином, стабільність конструкції (рис. 5). Важливо також є використання найменшої товщини опилу великогомілкової кістки, що дозволить зменшити ризик утворення нестабільності тібіального компонента ендопротеза, а за необхідності перейти на тотальне ендопротезування. Доцільність такої методики підтвер-

джена біомеханічним дослідженням, віддалені результати лікування свідчать про її високу ефективність.

Виявлені нами закономірності, узагальнені у висновках, необхідно враховувати в процесі планування моноконділярного ендопротезування. В разі зменшення мінеральної щільності опилу нижче 70% ми з превентивною метою нижче тібіального компонента ендопротеза проводили 2 кортикальних гвинти в сагітальній площині, які проходять через обидва кіркових шари кістки і формують опору для цементної мантії, значно посилюючи стабільність цього комплексу, що доведено при біомеханічному дослідженні.

Не менш важливим є використання найменшої товщини опилу великогомілкової кістки, в деяких випадках навіть ігноруючи залишковий дефект по задньо-латеральному краю опилу, який можна легко заповнити кістковим цементом, зробивши свердлом кілька каналів для надійної фіксації компоненту. Мінімальний опил великогомілкової кістки дозволить, також, легко перейти на тотальне ендопротезування в разі необхідності.

Висновки та перспективи подальших розробок

1. Проведене нами дослідження свідчить про те, що в нормі існує певна нерівномірність мінеральної щільності в ділянці опилу великогомілкової кістки, виявленої під час моноконділярного ендопротезування колінного суглоба. Найбільш мінералізованими, тобто більш щільними, є передні відділи опилу, найменш щільними - центральні та задньо-латеральні відділи.

2. З віком хворих щільність кістки пропорційно зменшується, при збереженні тієї ж закономірності: зниження щільності більшою мірою відбувається в центральних та задньо-латеральних відділах опилу. Закономірним, також, є зменшення щільності кістки при збільшенні товщини опилу.

3. Найбільше зниження мінералізації на рівні опилу великогомілкової кістки спостерігали у хворих жіночої статі при зменшеній їх руховій активності, збільшеній вазі тіла, контрактурах суглоба та боковому відхиленню голімки більше 7°.

Застосований нами підхід дозволив нам переглянути вікові обмеження для моноконділярного ендопротезування й отримати при цьому хороші віддалені результати, що заслуговує на широке впровадження у клінічну практику.

Список посилань - References

- [1] Golovakha, M. L. Neryanov, Yu. M., Shabus, R., & Orlyansky, V. (2011). Анализ результатов монокондилярного эндопротезирования [Analysis of the results of monocondylar arthroplasty]. *Запорозький медичинський журнал - Zaporozhye Medical Journal*, 13(5), 1-15.
- [2] Kristensen, P. W., Holm, H. A., & Varnum, C. (2013). Up to 10-year follow-up of the Oxford medial partial knee arthroplasty: 695 cases from a single institution. *J Arthroplasty*, 28(9), 195-198. doi: 10.1016/j.arth.2013.05.010
- [3] Liddle, A. D., Judge, A., Pandit, H., & Murray, D. W. (2014). Adverse outcomes after total and unicompartmental knee replacement in 101 330 matched patients: A study of data from the National Joint Registry for England and Wales. *Lancet*, 384(9952), 1437-45. doi: 10.1016/S0140-6736(14)60419-0
- [4] Lutzner, J., Hubel, U., Kirschner, S., Gunther, K. P., & Krummenauer, F. (2011). Long-term results in total knee arthroplasty: A meta-analysis of revision rates and functional outcome. *Chirurg*, 82(7), 618-24. doi: 10.1007/s00104-010-

- 2001-8
- [5] Ries, C., Heinichen, M., Dietrich, F., Jakubowitz, E., Sobau, C., & Heisel, C. (2013). Short-keeled cemented tibial components show an increased risk for aseptic loosening. *Clin Orthop Relat Res.*, 471(3), 1008-13. doi: 10.1007/s11999-012-2630-у
- [6] Zhuk, P. M., & Matsipura, M. M. (2019). Сучасні погляди на місце моноконділярного ендопротезування в лікуванні дегенеративно-дистрофічних захворювань колінного суглоба [Modern views on the place of monocondylar endoprosthesis in the treatment of degenerative-dystrophic diseases of the knee joint]. *Вісник ортопедії, травматології та протезування - Bulletin of Orthopedics, Traumatology and Prosthetics*, 2, 48-56.
- [7] Zhuk, P. M., Boinyuk, A. L., Babun, D. V., Kayafa, A. M., Kotovich, O. A., Minkin, V. V., & Filonenko, E. A. (2014). Віддалені результати моноконділярної артропластики колінного суглоба [Long-term results of monocondylar arthroplasty of the knee joint]. *Вісник ортопедії, травматології та протезування - Bulletin of Orthopedics, Traumatology and Prosthetics*, 4, 47-50.
- [8] Zhuk, P. M., Movchanyuk, V. O., Matsipura, M. M., Kirishchuk, I. G., Shammo, A. M., & Wahbeh, R. T. (2021). Ранні клініко-рентгенологічні прояви нестабільності компонентів ендопротеза при моноконділярній артропластиці колінного суглоба. *Вісник ортопедії, травматології та протезування - Bulletin of Orthopedics, Traumatology and Prosthetics*, 4, 36-41.
- [9] Zuiderbaan, H. A., van der List, J. P., Khamaisy, S., Nawabi, D. H., Thein, R., ... & Pearle, A. D. (2017). Unicompartmental knee arthroplasty versus total knee arthroplasty: which type of artificial joint do patients forget? *Knee Surg Sports Traumatol Arthrosc.*, 25(3), 681-686. doi: 10.1007/s00167-015-3868-1

FEATURES OF MINERAL DENSITY OF THE TIBIA AT THE LEVEL OF ITS POLLINATION IN MONOCONDYLAR ARTHROPLASTY OF THE KNEE JOINT

Zhuk P. M., Movchaniuk V. O., Matsypura M. M., Shammo A. M., Suchorukov S. I.

Annotation. The article presents the results of measuring the bone mineral density at the level of the tibial saw cut during monocondylar arthroplasty of the knee joint using a device developed by the authors. Objective of the study - to determine the dependence of the level of bone mineral density on the thickness of the bone saw cut, the zone of its determination, the age and sex of the patients. 178 patients (147 women and 31 men) aged 50 to 79 years were examined. Mostly medial arthrosis occurred in 189, lateral - in 12 cases. In the process of carrying out monocondylar arthroplasty of the knee joint (201 joints) the mineral density of the bone tissue was determined depending on the thickness of the resection of the tibia. Slice thickness 9, 11, 13 mm. Significant discrepancies in bone mineralization of the tibia were revealed. The densest are the anterior sections of the saw cut, the least dense are the central and posterior-lateral ones. With age and thickness of the saw cut, the indicators proportionally decrease in the same relationship, and after 70 years of patients in most cases it is less than 50% of the norm. Moreover, men have higher rates of bone mineralization than women of the same age. The uneven distribution of the mineral density of the tibial bone tissue, the presence of weakly mineralized areas in the central and posterolateral sections of the saw cut, a proportional decrease in bone density in the elderly allowed us to develop a method for preventively increasing the reliability of fixation and stability of the tibial component of the endoprosthesis. This approach allowed us to review the age limits for monocondylar arthroplasty and get good long-term results.

Keywords: knee joint, osteoarthritis, monocondylar arthroplasty, bone mineral density, complications.
