

DOI: 10.31393/reports-vnmedical-2023-27(3)-04

УДК: 616.36/.61:547.814+546.221.1]:613.81:636.028

ГІСТОЛОГІЧНІ ЗМІНИ ТКАНИН ПЕЧІНКИ ТА НИРОК ЩУРІВ ЗА ГОСТРОГО АЛКОГОЛЬНОГО УРАЖЕННЯ ТА МЕТАБОЛІЧНОЇ КОРЕКЦІЇ

Романенко І. В., Мельник А. В., Піліпонова В. В.

Вінницький національний медичний університет ім. М. І. Пирогова (вул. Пирогова, 56, м. Вінниця, Україна, 21018)

Відповідальний за листування:
e-mail: romanenkoirina2106@gmail.com

Статтю отримано 22 червня 2023 р.; прийнято до друку 26 липня 2023 р.

Анотація. Печінка та нирки належать до органів, які часто страждають від токсичної дії етанолу. Питання медикаментозної корекції алкогольного ураження органів, зокрема ролі H_2S , залишається недостатньо вивченим. Метою роботи було оцінити роль кверцетину, донора гідроген сульфїду $NaHS$ та їх комбінації в корекції морфологічних змін печінки та нирок щурів за гострого алкогольного ураження (ГАУ). Дослідження проведено на 25 білих щурах-самцях масою 120-130 г, розподілених на п'ять груп (по 5 щурів у кожній). Тваринам 2-5 груп моделювали ГАУ шляхом інтрагастрального введення 40% етанолу в дозі 20 мл/кг протягом 7 днів. З метою корекції ГАУ тваринам 3-ї групи вводили кверцетин (100 мг/кг, внутрішньоочеревинно, 1 раз/добу, 7 днів), 4-ї групи - донор гідроген сульфїду $NaHS \cdot H_2O$ (3 мг/кг, внутрішньоочеревинно, 1 раз/добу, 7 днів), 5-ї групи - одночасно кверцетин та $NaHS \cdot H_2O$ у наведених вище дозах. Тварини 1-ї групи (контрольна) отримували еквівалентну кількість розчинників. Гістологічні дослідження проведені за загальноприйнятою методикою. Встановлено, що за ГАУ в печінці щурів спостерігаються порушення часточкової будови, радіального впорядкування печінкових балок, ознаки запалення, гіпертрофія та жирова інфільтрація гепатоцитів. У нирках реєструються ознаки фрагментації ниркових тілець, ущільнення судинних клубочків, дистрофія епітелію каналців та запалення. При застосуванні кверцетину спостерігали певні покращення гістологічної організації печінки та нирок, проте вони поступались таким за введення $NaHS$. Найбільшу ефективність щодо відновлення нормальної структури печінки та нирок щурів проявила комбінована терапія із застосуванням кверцетину та $NaHS$: відновлювалось радіальне розміщення печінкових балок, підвищувався ядерно-цитоплазматичний індекс, зменшувались ознаки жирової дистрофії гепатоцитів, а також прояв дистрофії ниркового епітелію, знижувалась активність запальної реакції в органах. Отримані результати гістологічно підтверджують доцільність використання донорів гідроген сульфїду з метою посилення гепато- та нефропротекторної дії кверцетину за ГАУ.

Ключові слова: печінка, нирки, гостре алкогольне ураження, гістологічна структура, кверцетин, гідроген сульфїд, щурі.

Вступ

Зловживання алкоголю є причиною щорічної загибелі близько 3 мільйонів осіб, що складає 5,3% від усіх випадків летальності [27]. Тривала алкоголізація супроводжується соціальними, психіатричними проблемами, а також веде до ураження багатьох органів: мозку, серця, печінки, нирок та ін. [11]. Особливо сприйнятливою до етанол-індукованого пошкодження є печінка, адже вона є основним місцем метаболізму алкоголю в організмі [23]. Алкогольне ураження печінки проявляється накопиченням жиру в гепатоцитах і спостерігається у 90% осіб, що зловживають алкоголем [24]. Тривале вживання алкоголю прискорює перехід алкогольного ожиріння печінки в алкогольний гепатит, який поряд зі стеатозом характеризується розвитком гіпертрофії гепатоцитів, інфільтрацією нейтрофілів та можливим виникненням фіброзу [14].

Ураження нирок за алкоголізацією зустрічається значно рідше, ніж розвиток алкогольного гепатиту. Проте існує низка клінічних та експериментальних досліджень, у яких наголошено, що етиловий спирт є важливим етіологічним фактором ураження нирок [29]. Досить часто алкогольна нефропатія розвивається на тлі ураження печінки, що асоціюється з розвитком гепато-ренального синдрому, який значно ускладнює перебіг та прогноз захворювання [20].

Механізми алкогольного ураження печінки та нирок

тісно пов'язані та представлені такими основними ланками:

- пряма гепато- та нефротоксичність етанолу [22];
- посилення продукції активних форм кисню (АФК), що веде до розвитку оксидативного стресу [21];
- індукція синтезу прозапальних та профібrogenних цитокінів [2, 7, 16];
- розвиток ендотоксемії [13, 25].

Останнім часом увагу науковців привертає сигнальна молекула H_2S , яка залучена до регуляції багатьох фізіологічних процесів, а порушення її продукції лежить в основі патогенезу багатьох захворювань. На сьогодні практично відсутні дані щодо ролі системи H_2S у розвитку ГАУ внутрішніх органів. Проте існує інформація, що донори H_2S зменшують утворення токсичного ацетальдегіду, знижують накопичення ліпідів в печінці, активність запалення, цитолізу гепатоцитів та оксидативного стресу [5, 12, 17].

Найпопулярнішим серед біофлавоноїдів, що застосовуються при алкогольному ушкодженні печінки та нирок, є кверцетин, який пригнічує продукцію АФК, посилює антиоксидантний захист, зменшує запальні процеси, регулює вміст оксиду азоту [6]. На сьогодні практично відсутня інформація щодо можливої ролі сигнальної системи H_2S у реалізації гепато- та нефропротекторної дії кверцетину за алкоголізацією. Не вивченим також за-

лишається питання здатності донорів H₂S впливати на гепато- та нефропротекторну дію кверцетину за ГАУ.

Метою роботи було оцінити роль кверцетину, донора гідроген сульфід NaHS та їх комбінації в корекції морфологічних змін печінки та нирок щурів за гострого алкогольного ураження.

Матеріали та методи

Експериментальне дослідження на тваринах було проведено з дотриманням вимог Закону України "Про захист тварин від жорстокого поводження" (ст. 230 від 2006 р.), відповідно до положень Європейської конвенції про захист хребетних тварин, що використовуються для дослідних та інших наукових цілей (Страсбург, 1986), загальних етичних принципів експериментів на тваринах, схвалених на Першому національному конгресі з біоетики (20.09.04 р., м. Київ, Україна). В експерименті було задіяно 25 білих нелінійних статевозрілих щурів-самців масою 120-130 г. Усіх лабораторних тварин утримували на стандартному харчовому раціоні віварію ВНМУ ім. М.І. Пирогова при звичайному світловому й температурному режимі. Тварини були розподілені у випадковому порядку на п'ять груп (по 5 щурів у кожній групі). Щури 1-ї групи (контроль) утримувались за стандартних умов віварію та протягом 7 днів отримували інтрагастрально за допомогою металевого зонда з оливою водою з розрахунку 20 мл/кг маси тіла та 0,9% розчин NaCl інтраперитонеально в дозі 0,1 мл/кг маси тіла. Тваринам 2-ї-5-ї груп моделювали ГАУ шляхом інтрагастрального введення 40% етанолу в дозі 20 мл/кг протягом 7 днів [18]. З метою корекції ГАУ тваринам 3-ї групи вводили кверцетин ("Корвітин" ЗАТ НВЦ "Борщагівський хіміко-фармацевтичний завод", м. Київ) у вигляді свіжоприготовленого розчину (на 0,9% розчині NaCl) внутрішньоочередово в дозі 100 мг/кг маси тіла (з розрахунку 0,1 мл на 100 г маси) 1 раз на добу протягом 7 діб; тваринам 4-ї групи вводили донор гідроген сульфід NaHS•H₂O (Sigma, США) у вигляді свіжоприготовленого розчину (на 0,9% розчині NaCl) інтраперитонеально в дозі 3 мг/кг маси (з розрахунку 0,1 мл на 100 г маси щура) 1 раз на добу протягом 7 діб [8]; тваринам 5-ї групи вводили одночасно кверцетин та NaHS•H₂O (доза, шляхи та тривалість введення описані вище).

Гістологічні дослідження проведені на базі Вінницького обласного патолого-анатомічного бюро (ліцензія МОЗ України АЕ № 638623 від 23.04.2015, № 240).

Матеріалом для морфологічних досліджень слугували фрагменти печінки та нирок, які фіксували в 10% розчині забуференого нейтрального формаліну (рН=7,0), щоб запобігти розкладанню. Час фіксації становив 2 доби. Надалі шматочки тканини проводили через батарею спиртів зростаючої концентрації для дегідратації та заключали в парафін. Виготовлення серійних парафінових зрізів товщиною 4-6 мкм проводили на санному мікромомі. Подальше виготовлення гістологічних препаратів здійснювали за загальноприйнятною

методикою [9]. Забарвлення препаратів здійснювали гематоксиліном і еозином. Печінку окремо забарвлювали суданом III. Гістологічні препарати вивчали за допомогою світлового мікроскопа SEO SCAN і фотодокументували за допомогою відеокамери Vision CCD Camera із системою виведення зображення з гістологічних препаратів.

Робота виконана в межах планової НДР кафедри патофізіології Вінницького національного медичного університету ім. М. І. Пирогова "Вплив гуморальних факторів на механізми розвитку патологічних процесів у печінці, спричинених дією екзо- та ендогенних чинників, та при їх корекції" (№ держреєстрації 0116U007973).

Результати. Обговорення

За ГАУ відмічали наявність вогнищевих порушень часточкової структури печінки, які проявлялись у вигляді дисконфлексії гепатоцитів. Порушувалось радіальне розташування печінкових пластинок в більшості полів зору. Цитоплазма гепатоцитів мала нерівномірне забарвлення, заповнена мілкими округлими вакуолями, що, ймовірно, свідчить про накопичення в них ліпідів та розвиток жирової інфільтрації (рис. 1). Гепатоцити втрачали класичну форму, були гіпертрофованими, поліморфними. Характерним була наявність дрібновогнищевих крововиливів, а в міжчасточкових судинах - сладж еритроцитів. Портальні тракти за зазначених умов подекуди містили гістіоцитарні елементи. Просвіти центральних вен були дещо розширеними з ознаками повнокрів'я та помірним набряком ендотеліоцитів (рис. 2).

Застосування кверцетину за ГАУ супроводжувалось частковим відновленням балкової структури в перипортальних зонах печінки, однак в більшості полів зору все ще спостерігали порушення цитоархітектоніки органа. У проміжних ділянках часточок встановлено хаотичне розміщення гепатоцитів. Останні були гіпертрофовані, вакуолізовані, що вказує на розвиток жирової інфільтрації

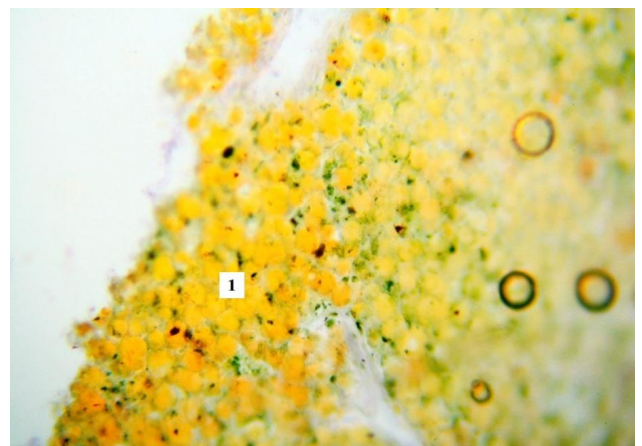


Рис. 1. Жирова дистрофія гепатоцитів щура за умов ГАУ. Краплі жиру в цитоплазмі гепатоцитів різних розмірів (1). Забарвлення судан III. x 400.

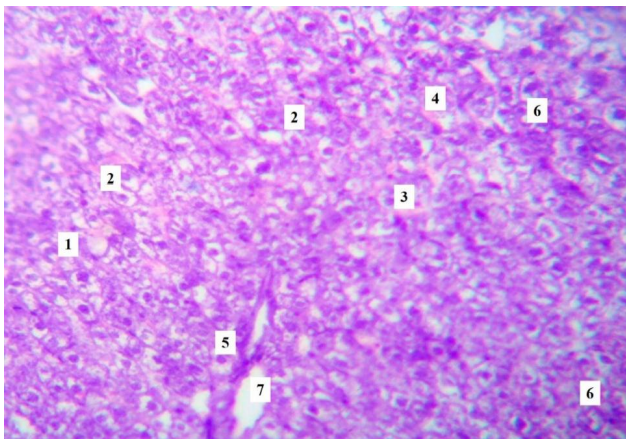


Рис. 2. Морфологічні зміни печінки щура за умов ГАУ. Порушення радіальної структури печінкових пластинок (1), дистрофія гепатоцитів (2), крововиливи (3), складі еритроцитів в міжчасточкових судинах (4), портальні тракти (5), гістіоцитарна інфільтрація (6), центральна вена (7). Забарвлення гематоксиліном та еозином. $\times 200$.

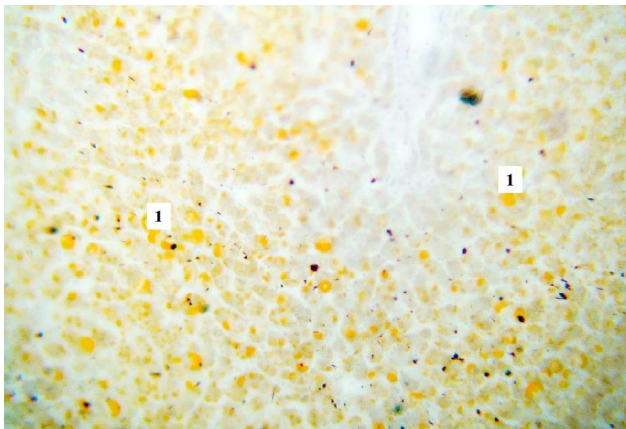


Рис. 3. Жирова інфільтрація гепатоцитів щура з ГАУ на тлі корекції кверцетином. Краплі жиру різних розмірів в цитоплазмі гепатоцитів (1). Забарвлення судан III. $\times 200$.

органа (рис. 3). Ядра цих клітин розміщувались ексцентрично, проявляли ознаки різного ступеня забарвлення, хроматин мав примембранне розташування. Характерним також було розширення перисинусоїдних просторів, унаслідок набряку в них елементів сполучної тканини, що призводило до вираженого звуження синусоїдних капілярів. Відмічали наявність гістіолейкоцитарної інфільтрації в перипортальних зонах та поодинокі вогнищеві крововиливи. Просвіти центральних вен були не розширеними, з ознаками помірного кровонаповнення.

Використання донора H_2S за ГАУ показало, що в більшості полів зору радіальна структура печінкових балок збережена. Цитоплазма гепатоцитів була зернистою, виявляли ознаки її ущільнення й гомогенізації. Перисинусоїдні просвіти не розширені. Спостерігали тільки невеликі вогнища дисконкомплексції та хаотичного розміщення клітин печінки на периферії часточок. Цитоплазма таких гепатоцитів була більш світлою, містила

вакуолі, а їхні ядра були зміщені до полюсів клітин. Просвіти центральних вен були не розширені, повнокрівні. Подекуди спостерігали ділянки гістіолейкоцитарної інфільтрації (рис. 4).

У групі тварин з ГАУ, які з метою корекції отримували кверцетин у комбінації з $NaHS$, гістологічні зміни в печінці були найменшими. Наявні ознаки відновлення радіального розміщення печінкових балок в перипортальних зонах. Гепатоцити мали світлу цитоплазму, не містили вакуолі, характерним був високий ядерно-цитоплазматичний індекс, що свідчить про їхній значний потенціал до регенерації. Крім того, спостерігали наявність диплоїдних клітин, що також підтверджує наявність відновних можливостей органа. У периферичних ділянках часточок все ще виявляли клітини печінки, що мали хаотичне розміщення. Цитоплазма зазначених клітин була зернистою, містила вакуолі, однак їхня кількість значно менша, ніж у групі експериментальних тварин без медикаментозної корекції. В окремих полях зору спостерігали перипортальну гістіолейкоцитарну інфільтрацію, яка була найменш виразною серед усіх дослідних груп. Просвіти центральних вен були не розширені, повнокрівні (рис. 5).

Гістологічні дослідження нирок щурів за ГАУ показали низку порушень їх морфології. Судинні клубочки ниркових тілець мали переважно однакові розміри. Просвіти капсули Боумена були не розширені, візуалізували наявність обох її листків. Однак спостерігали ниркові тілця з початковими ознаками фрагментації, у яких відмічали вогнища руйнування зовнішньої та внутрішньої стінок капсули з виходом формених елементів крові за межі тілця. В окремих полях зору виявляли також незначне ущільнення судинних клубочків ниркових тілець без змін розмірів сечового простору. Проксимальні звивисті каналці нефронів були вистелені одношаровим циліндричним епітелієм. Цитоплазма епі-

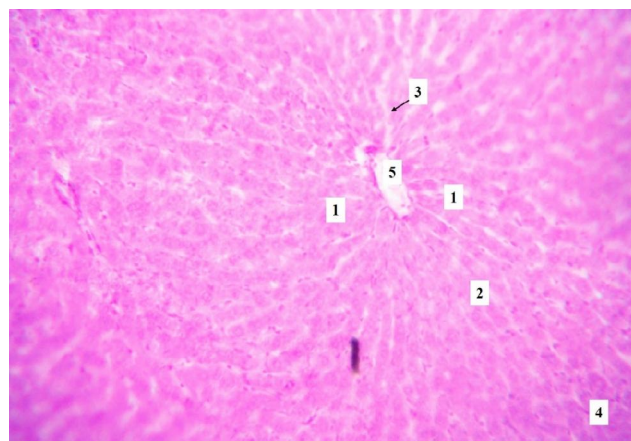


Рис. 4. Гістологічні зміни будови печінки щура за гострого алкогольного ураження на тлі корекції $NaHS$. Печінкові пластинки (1), гепатоцити (2), перисинусоїдні простори (3), гістіолейкоцитарна інфільтрація (4), центральна вена (5). Забарвлення гематоксиліном та еозином. $\times 100$.

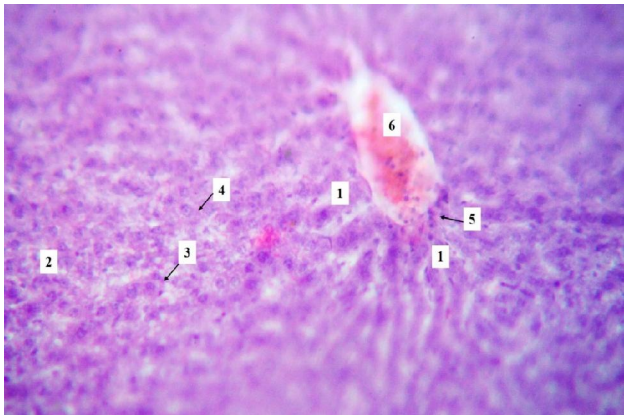


Рис. 5. Мікроскопічні зміни структурної організації печінки щура з гострим ураженням етанолом та корекцією кверцетином і NaHS. Радіальне розміщення печінкових балок в перипортальних зонах (1), хаотичне розміщення гепатоцитів на периферії часточок (2), диплоїдні гепатоцити (3), вакуольна дистрофія гепатоцитів (4), гістіолімфоцитарна інфільтрація (5), повнокрів'я центральної вени (6). Забарвлення гематоксиліном та еозином. x 100.

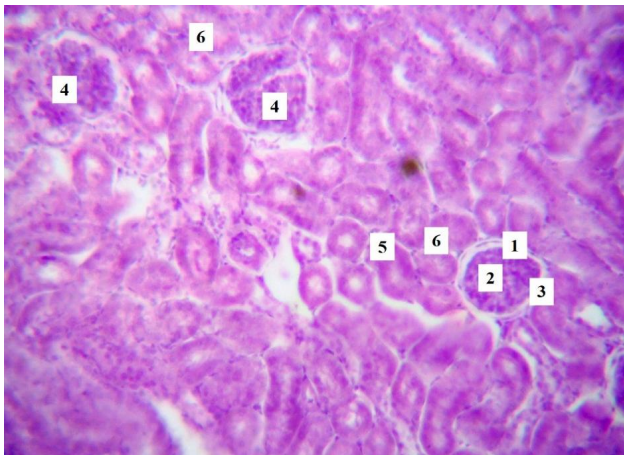


Рис. 6. Гістологічні зміни тканини нирки щура за ГАУ. Ниркове тільце (1), судинний клубочок (2), сечовий простір (3), фрагментація ниркового тільця (4), проксимальні звивисті трубочки (5), дистальні звивисті трубочки (6). Забарвлення гематоксиліном та еозином. x 200.

теліоцитів мала ознаки набряку, іноді містила зернистість, ядра були метакроматичні. Спостерігали вогнища десквамації епітеліоцитів у просвіті проксимальних канальців. Останні характеризувались також наявністю клітинного детриту та подекуди геморагічного вмісту. Дистальні трубочки нефронів також вистелені циліндричним епітелієм, клітини якого були набряклими, їхні ядра мали крайове розташування хроматину та нерівномірне його забарвлення. Судини кіркової та мозкової речовини характеризувались ознаками нерівномірного кровонаповнення, містили сладжі еритроцитів (рис. 6).

У щурів з ГАУ, які отримували кверцетин, при гістологічному дослідженні встановлено, що ниркові тільця були майже однакових розмірів, сечові простори не розши-

рені. Судинні клубочки характеризувались ознаками ущільнення. Мезангіальні елементи не візуалізувались. Подекуди спостерігали явища руйнування листків капсули Боумена та фіброзу. Стінки звивистих канальців майже в усіх полях зору були набряклими. Епітеліоцити їхньої внутрішньої стінки мали просвітлену, вакуолізовану цитоплазму. Ядра цих клітин в переважній більшості були нормохромними, однак відмічали також блідо забарвлені ядра з розрідженим хроматином. Звивисті канальці мали ознаки дистрофії епітеліального вистелення, а просвіти їх були заповнені клітинними елементами. Характерними також були вогнища лейкоцитарної інфільтрації, що розміщувались навколо ниркових тілець та іноді звивистих канальців.

За умов застосування NaHS за ГАУ ниркові тільця були переважно однакових розмірів, проте деякі з них мали морфологічні зміни. Виявляли ниркові тільця з початковими ознаками їх фрагментації, деякі судинні клубочки були ущільнені. Сечові простори були не розширені, вільні. Окремі звивисті канальці нефронів мали набряклі стінки, епітеліоцити володіли світлою, вакуолізованою цитоплазмою, а ядра мали бліде забарвлення та розріджений хроматин. Просвіти окремих звивистих канальців були звужені, інших - розширені та містили клітинний детрит. Вогнища гістіолейкоцитарної інфільтрації були менш виразними, ніж за умов корекції кверцетином (рис. 7)

У групі експериментальних тварин, яким вводили кверцетин в комбінації з NaHS на тлі гострого ураження етанолом, гістологічні зміни в нирках були найменш виразними серед усіх груп лікованих тварин. На гістологічних препаратах ниркові тільця мали однакові розміри, їхні сечові простори були не розширені, вільні. Листки

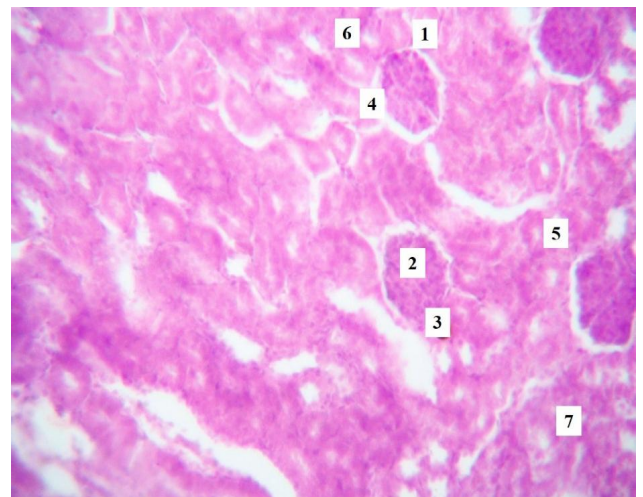


Рис. 7. Гістологічні зміни тканини нирки щура з гострим отруєнням етанолом та корекцією NaHS. Ниркове тільце (1), ущільнений судинний клубочок (2), локальні деструктивні зміни капсули Боумена (3), сечовий простір (4), проксимальні звивисті канальці (5), дистальні звивисті канальці (6), гістіолейкоцитарна інфільтрація (7). Забарвлення гематоксиліном та еозином. x 200.

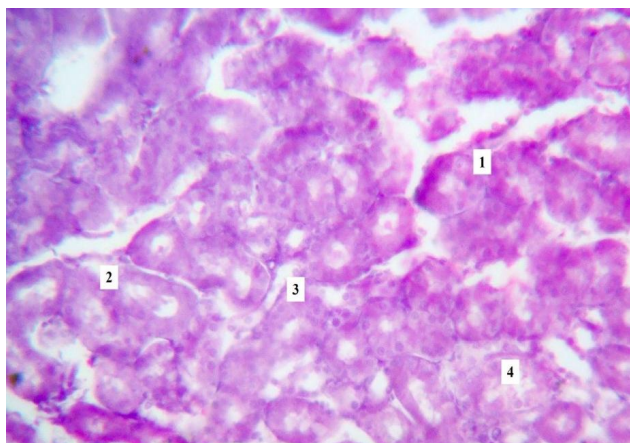


Рис. 8. Морфологічні зміни нирки щура на тлі гострого алкогольного ураження та медикаментозної корекції кверцетином і NaHS. Проксимальні звивисті канальці (1), дистальні звивисті канальці (2), епітеліюти звивистих канальців (3), клітинний детрит в просвіті звивистих канальців (4). Забарвлення гематоксиліном та еозином. $\times 200$.

капсули Боумена добре візуалізувались, не володіли проявами деструктивних змін. Капіляри судинних клубочків характеризувались помірним кровонаповненням. Прояви дистрофії епітелію звивистих канальців були мінімальними. Епітеліюти мали дещо ущільнену цитоплазму, лише окремі з них були набряклими, зернистими, їхні ядра нормохромні. Просвіти звивистих канальців переважно не мали вмісту, лише подекуди був наявний клітинний детрит чи циліндри (рис. 8).

Отже, виявлені нами зміни структури печінки та нирок за ГАУ не суперечать даним літератури при проведенні подібних досліджень [1, 7.]. У печінці гістологічні зміни проявлялись порушенням радіальної структури печінкових пластинок, жировою дистрофією гепатоцитів, крововиливами, гістіолейкоцитарною інфільтрацією. Розвиток жирового гепатозу на тлі алкоголізації асоціюється з порушеннями метаболізму жирних кислот, а також пошкодженням мембран мітохондрій АФК [15]. Ще однією причиною змін морфології печінки є підвищення чутливості клітинних структур до гіпоксії на тлі застосування алкоголю [10]. Гістологічні зміни нирок за ГАУ характеризувались фрагментацією ниркових тілець, розвитком тубулопатії, судинними змінами. За даними літератури тубулоінтерстиційні ураження та втрата капілярів є типовими морфологічними проявами при ураженні нирок за алкогольної хвороби [19].

Список посилань - References

- [1] Abdulkadir, A., Mbajjorgu, E. F., & Nyirenda, T. (2018). Effects of concurrent chloroquine and ethanol administration on the rat kidney morphology. *The Pan African medical journal*, 29, 49. <https://doi.org/10.11604/pamj.2018.29.49.12471>
- [2] Barbier, L., Ferhat, M., Salame, E., Robin, A., Herbelin, A., Gombert, J. M., ... & Barbarin, A. (2019). Interleukin-1 Family Cytokines: Keystones in Liver Inflammatory Diseases. *Frontiers in immunology*, 10, 2014. <https://doi.org/10.3389/fimmu.2019.02014>
- [3] Bartekova M., Radosinska J., Pancza D., Barancik M., &

Monotherapy GAU with the use of quercetin improved the histological structure of the liver and kidneys, but its effectiveness was the lowest among all groups of treated animals. Nephro- and hepatoprotective properties of quercetin are associated with its anti-inflammatory and antioxidant properties, as well as the ability to regulate processes of proliferation and differentiation of cells through the Akt-kinase signaling pathway [3, 4].

Application of NaHS, and especially its combination with quercetin, most favorably restored the microstructure of the liver and kidneys in GAU. Such an action of NaHS is associated with its ability to inhibit the production of AFB₁, to reduce the rate of free radical oxidation of lipids and proteins, to increase the antioxidant potential, to reduce the activity of cytochrome P-450 2E1, to reduce the activity of the inflammatory process through inhibition of the expression of the nuclear factor NF- κ B [26, 28].

Thus, the results of histological research indicate that the effectiveness of the use of donor H₂S with the aim of potentiating the hepatoprotective and renoprotective effect of quercetin in GAU.

Висновки та перспективи подальших розробок

1. Under conditions of acute alcoholic liver damage, the liver and kidneys show characteristic histological changes. In the liver, there is a disturbance of the lobular architecture, radial arrangement of liver cords, signs of inflammation, development of hypertrophy and fatty infiltration of hepatocytes. In the kidneys, signs of inflammation, fragmentation of renal tubules, destruction of Bowman's capsule, thickening of glomerular capillaries, swelling of cytoplasm and dystrophy of tubular epithelial cells are observed.

2. Applied therapy reduced the histological changes in the liver and kidneys, although its effectiveness depended on the choice of corrector. The greatest effectiveness in correcting histological changes in the organs of animals was shown by the combination of quercetin and NaHS, while the effectiveness of monotherapy with NaHS was the lowest.

Further research in this direction will allow us to pathogenetically substantiate the effectiveness of the use of hydrogen sulfide donor with the aim of pharmacotherapy of acute alcoholic liver damage and kidneys.

- Ravingerova T. (2016). Cardioprotective effects of quercetin against ischemia-reperfusion injury are age-dependent. *Physiol. Res.*, 65(1), 101-107. doi: 10.33549/physiolres.933390
- [4] Chen, X., Li, H., Wang, Z., Zhou, Q., Chen, S., Yang, B., ... & He, M. (2020). Quercetin protects the vascular endothelium against iron overload damages via ROS/ADMA/DDAH²/eNOS/NO pathway. *European journal of pharmacology*, 868, 172885. <https://doi.org/10.1016/j.ejphar.2019.172885>
- [5] Contreras-Zentella, M. L., Villalobos-Garcia, D., & Hernandez-Munoz, R. (2022). Ethanol Metabolism in the Liver, the Induction

- of Oxidant Stress, and the Antioxidant Defense System. *Antioxidants* (Basel), 11(7), 1258. <https://doi.org/10.3390/antiox11071258>
- [6] Demkovych, A., Bondarenko, Y., & Hasiuk, P. (2019). Effects of quercetin on antioxidant potential in the experimental periodontitis development. *Interventional medicine & applied science*, 11(1), 60-64. <https://doi.org/10.1556/1646.11.2019.06>
- [7] Elgendy, S. A., Baloza, S. H., Mohammed, L. A., Nasr, H. E., Osama El-Shaer, N., Ghamry, H. I., ... & Elnoury, H. A. (2022). Ameliorative Impacts of Wheat Germ Oil against Ethanol-Induced Hepatic and Renal Dysfunction in Rats: Involvement of Anti-Inflammatory, Anti-Apoptotic, and Antioxidant Signaling Pathways. *Life* (Basel, Switzerland), 12(10), 1671. <https://doi.org/10.3390/life12101671>
- [8] Hashmi, S. F., Rathore, H. A., Sattar, M. A., Johns, E. J., Gan, C. Y., Chia, T. Y., & Ahmad, A. (2021). Hydrogen Sulphide Treatment Prevents Renal Ischemia-Reperfusion Injury by Inhibiting the Expression of ICAM-1 and NF-κB Concentration in Normotensive and Hypertensive Rats. *Biomolecules*, 11(10). <https://doi.org/10.3390/biom11101549>
- [9] Horalskyi, L. P., Khomych, V. T., & Kononskyi, O. I. (2011). *Основи гістологічної техніки і морфофункціональні методи досліджень у нормі та при патології [Fundamentals of histological technique and morphofunctional research methods in normal and pathology]*. Житомир: Полісся - Зхитомыр: Polissya
- [10] Hosseini, N., Shor, J., & Szabo, G. (2019). Alcoholic Hepatitis: A Review. *Alcohol and alcoholism* (Oxford, Oxfordshire), 54(4), 408-416. <https://doi.org/10.1093/alcag/agz036>
- [11] Hyun, J., Han, J., Lee, C., Yoon, M., & Jung, Y. (2021). Pathophysiological Aspects of Alcohol Metabolism in the Liver. *International journal of molecular sciences*, 22(11), 5717. <https://doi.org/10.3390/ijms22115717>
- [12] Iciek, M., Gorny, M., Bilska-Wilkosz, A., & Kowalczyk-Pachel, D. (2018). Is aldehyde dehydrogenase inhibited by sulfur compounds? In vitro and in vivo studies. *Acta biochimica Polonica*, 65(1), 125-132. https://doi.org/10.18388/abp.2017_2324
- [13] Kika, V. V., Makarenko, O. A., & Novikova, Zh. O. (2021). Розвиток запалення в травному тракті щурів після тривалого введення алкоголю. *Український журнал медицини, біології та спорту - Ukrainian Journal of Medicine, Biology and Sports*, 6, 6(34), 253-258. DOI: 10.26693/jmbs06.06.253
- [14] Liu, S. Y., Tsai, I. T., & Hsu, Y. C. (2021). Alcohol-Related Liver Disease: Basic Mechanisms and Clinical Perspectives. *International journal of molecular sciences*, 22(10), 5170. <https://doi.org/10.3390/ijms22105170>
- [15] Mathur, M., Yeh, Y. T., Arya, R. K., Jiang, L., Pornour, M., Chen, W., ... & Yu, L. (2023). Adipose lipolysis is important for ethanol to induce fatty liver in the National Institute on Alcohol Abuse and Alcoholism murine model of chronic and binge ethanol feeding. *Hepatology* (Baltimore, Md.), 77(5), 1688-1701. <https://doi.org/10.1002/hep.32675>
- [16] Parola, M., & Pinzani, M. (2019). Liver fibrosis: Pathophysiology, pathogenetic targets and clinical issues. *Molecular aspects of medicine*, 65, 37-55. <https://doi.org/10.1016/j.mam.2018.09.002>
- [17] Read, E., Zhu, J., & Yang, G. (2021). Disrupted H₂S Signaling by Cigarette Smoking and Alcohol Drinking: Evidence from Cellular, Animal, and Clinical Studies. *Antioxidants* (Basel, Switzerland), 10(1), 49. <https://doi.org/10.3390/antiox10010049>
- [18] Rykalo, N. A., & Romanenko, I. V. (2017). Визначення показників оксидативного стресу та антиоксидантної системи в сироватці крові щурів при гострому алкогольному гепатиті та за умов його медикаментозної корекції [Determination of indicators of oxidative stress and antioxidant system in blood serum of rats with acute alcoholic hepatitis and under the conditions of its medical correction]. *Актуальні проблеми сучасної медицини - Actual problems of modern medicine*, 17, 4(1), 51-54. URL: http://nbuv.gov.ua/UJRN/apsm_2017_17_4%281%29_13
- [19] Slyvka, N. A., Virstyuk, N. G., Davydenko, I. S., Martynyuk, G. A., Bevez, T. I., & Gaidukov, V. A. (2018). Морфологічні зміни нирок при гепаторенальному синдромі на тлі алкогольного цирозу печінки [Morphological changes of kidneys in hepatorenal syndrome on the background of alcoholic liver cirrhosis]. *Клінічна та експериментальна патологія - Clinical and experimental pathology*, 17(4). DOI: <https://doi.org/10.24061/1727-4338.XVII.4.66.2018.12>
- [20] Slyvka, N. A., Virstyuk, N. G., Martynyuk, G. A., Plesh, I. A., Boreiko, L. D., & Bevez, T. I. (2019). Індекс резистентності як маркер ниркової функції при гепаторенальному синдромі [Resistance index as a marker of renal function in hepatorenal syndrome]. *Буковинський медичний вісник - Bukovyna Medical Herald*, 23, 1(89), 81-86.
- [21] Tan, H. K., Yates, E., Lilly, K., & Dhanda, A. D. (2020). Oxidative stress in alcohol-related liver disease. *World journal of hepatology*, 12(7), 332-349. <https://doi.org/10.4254/wjh.v12.i7.332>
- [22] Teschke, R. (2018). Alcoholic Liver Disease: Alcohol Metabolism, Cascade of Molecular Mechanisms, Cellular Targets, and Clinical Aspects. *Biomedicines*, 6(4), 106. <https://doi.org/10.3390/biomedicines6040106>
- [23] Thomes, P. G., Rasineni, K., Saraswathi, V., Kharbanda, K. K., Clemens, D. L., Sweeney, S. A., ... & Casey, C. A. (2021). Natural Recovery by the Liver and Other Organs after Chronic Alcohol Use. *Alcohol research: current reviews*, 41(1), 05. <https://doi.org/10.35946/arc.v41.1.05>
- [24] Thursz, M., Kamath, P. S., Mathurin, P., Szabo, G., & Shah, V. H. (2019). Alcohol-related liver disease: Areas of consensus, unmet needs and opportunities for further study. *Journal of hepatology*, 70(3), 521-530. <https://doi.org/10.1016/j.jhep.2018.10.041>
- [25] Varga, Z. V., Matyas, C., Paloczi, J., & Pacher, P. (2017). Alcohol Misuse and Kidney Injury: Epidemiological Evidence and Potential Mechanisms. *Alcohol research: current reviews*, 38(2), 283-288.
- [26] Wang, Y., Jia, J., Ao, G., Hu, L., Liu, H., Xiao, Y., ... & Cheng, J. (2014). Hydrogen sulfide protects blood-brain barrier integrity following cerebral ischemia. *Journal of neurochemistry*, 129(5), 827-838.
- [27] Wu, X., Fan, X., Miyata, T., Kim, A., Cajigas-Du Ross, C. K., Ray, S., ... & Nagy, L. E. (2023). Recent Advances in Understanding of Pathogenesis of Alcohol-Associated Liver Disease. *Annual review of pathology*, 18, 411-438. <https://doi.org/10.1146/annurev-pathmechdis-031521-030435>
- [28] Yuan, Y., Zheng, J., Zhao, T., Tang, X., & Hu, N. (2017). Hydrogen sulfide alleviates uranium-induced acute hepatotoxicity in rats: Role of antioxidant and antiapoptotic signaling. *Environmental toxicology*, 32(2), 581-593. <https://doi.org/10.1002/tox.22261>
- [29] Zemlyanyy, St M., Brin, St B., Nahloyeva, E. M., & Sokolovskyy, N. St. (2020). Експериментальна модель алкогольної нефропатії у щурів [Experimental model of alcoholic nephropathy in rats]. *Вісник нових медичних технологій - Herald of new medical technologies*, 27(4), 79-81.

HISTOLOGIC CHANGES IN THE LIVER AND KIDNEY TISSUES OF RATS WITH ACUTE ALCOHOL INJURY AND METABOLIC CORRECTION

Romanenko I. V., Melnyk A. V., Piliponova V. V.

Annotation. The liver and kidneys are among the organs that often suffer from the toxic effects of ethanol. The issue of drug correction of alcoholic organ damage, and in particular the role of H₂S, remains insufficiently studied. The aim of the study was to evaluate the role

of quercetin, hydrogen sulphide donor NaHS and their combination in the correction of morphological changes in the liver and kidneys of rats with acute alcohol injury (AAI). The study was conducted on 25 white male rats weighing 120-130 g, divided into five groups (5 rats in each group). Animals of groups 2-5 were modelled with AAI by intragastric administration of 40% ethanol at a dose of 20 ml/kg for 7 days. In order to correct the AAI, animals of group 3 were administered quercetin (100 mg/kg, intraperitoneally, once/day, for 7 days), group 4 - the hydrogen sulphide donor NaHS•H₂O (3 mg/kg, intraperitoneally, once/day, for 7 days), group 5 - both quercetin and NaHS•H₂O in the above doses. Animals of group 1 (control) received an equivalent amount of solvents. Histological examinations were performed according to conventional methods. It has been established that in the liver of rats with AAI there are disturbances in the lobular structure, radial ordering of the hepatic beams, signs of inflammation, hypertrophy and fatty infiltration of hepatocytes. In the kidneys, signs of renal glomerular fragmentation, vascular glomerular compaction, tubular epithelial dystrophy, and inflammation are found. Some improvements in the histological structure of the liver and kidneys were observed with quercetin, but they were inferior to those observed with NaHS. Combined therapy with quercetin and NaHS was most effective in restoring the normal structure of the liver and kidneys of rats: the radial arrangement of hepatic beams was restored, the nuclear cytoplasmic index increased, signs of fatty degeneration of hepatocytes and renal epithelial dystrophy decreased, and the activity of the inflammatory response in the organs decreased. The obtained results histologically confirm the feasibility of using hydrogen sulphide donors to enhance the hepatoprotective and nephroprotective effects of quercetin in the setting of AAI.

Keywords: liver, kidneys, acute alcohol injury, histological structure, quercetin, hydrogen sulphide, rats.
