

SCI-CONF.COM.UA

SCIENTIFIC ACHIEVEMENTS OF MODERN SOCIETY



**ABSTRACTS OF VI INTERNATIONAL
SCIENTIFIC AND PRACTICAL CONFERENCE
FEBRUARY 5-7, 2020**

**LIVERPOOL
2020**

SCIENTIFIC ACHIEVEMENTS OF MODERN SOCIETY

Abstracts of VI International Scientific and Practical Conference
Liverpool, United Kingdom
5-7 February 2020

**Liverpool, United Kingdom
2020**

UDC 001.1

BBK 83

The 6th International scientific and practical conference “Scientific achievements of modern society” (February 5-7, 2020) Cognum Publishing House, Liverpool, United Kingdom. 2020. 1418 p.

ISBN 978-92-9472-193-8

The recommended citation for this publication is:

Ivanov I. Analysis of the phaunistic composition of Ukraine // Scientific achievements of modern society. Abstracts of the 6th International scientific and practical conference. Cognum Publishing House. Liverpool, United Kingdom. 2020. Pp. 21-27. URL: <http://sci-conf.com.ua>.

Editor

Komarytsky M.L.

Ph.D. in Economics, Associate Professor

Editorial board

prof. Jan Kuchar, CSc.

doc. PhDr. David Novotny, Ph.D.

doc. PhDr. Zdenek Salac, Ph.D.

prof. Ing. Karel Marsalek, M.A., Ph.D.

prof. Ing. Jiri Smolik, M.A., Ph.D.

prof. Karel Hajek, CSc.

prof. Alena Svarcova, CSc.

prof. Marek Jerabek, CSc.

prof. Vaclav Grygar, CSc.

prof. Vaclav Helus, CSc.

prof. Vera Winterova, CSc.

prof. Jiri Cisar, CSc.

prof. Zuzana Syllova, CSc.

prof. Pavel Suchanek, CSc.

prof. Katarzyna Hofmannova, CSc.

prof. Alena Sanderova, CSc.

Collection of scientific articles published is the scientific and practical publication, which contains scientific articles of students, graduate students, Candidates and Doctors of Sciences, research workers and practitioners from Europe, Ukraine, Russia and from neighbouring countries and beyond. The articles contain the study, reflecting the processes and changes in the structure of modern science. The collection of scientific articles is for students, postgraduate students, doctoral candidates, teachers, researchers, practitioners and people interested in the trends of modern science development.

e-mail: liverpool@sci-conf.com.ua

homepage: <http://sci-conf.com.ua>

©2020 Scientific Publishing Center “Sci-conf.com.ua” ®

©2020 Cognum Publishing House ®

©2020 Authors of the articles

УДК 616-091.816

ПАТОМОРФОЛОГІЧНА ХАРАКТЕРИСТИКА ВЕЙП-АСОЦІЙОВАНИХ ЗАХВОРЮВАНЬ ЛЕГЕНЬ

Березовський Артур Миколайович

к.м.н., доцент

Балян Анна Алексанівна

Данилевич Марина Вікторівна

Студенти

Вінницький національний медичний університет ім. М.І. Пирогова
м. Вінниця, Україна

Анотація: Куріння електронних сигарет створює ризики для здоров'я, особливо дітей та підлітків. Електронні сигарети з нікотинном викликають залежність, негативно впливають на розвиток нервової системи. До складу рідин, якими заправляють вейпи, входять хімічні речовини та сполуки, які мають негативний вплив на здоров'я при чому не лише курців, але й людей, які вдихають ці випаровування. З серпня 2019 року повідомлено про більш ніж 2000 випадків звернень курців електронних сигарет з приводу гострої симптоматики ураження легень, найбільше серед них жителів США. Мета роботи – проаналізувати патоморфологічні ознаки вейп-асоційованих захворювань легень та роль різних хімічних речовин у їх виникненні. Аналіз зроблено на основі огляду статей та досліджень за 2017-2019 роки, що опубліковані в базах PubMed, Web of Science, NEJM.

Ключові слова: е-сигарети, вейп, токоферол ацетат, вейп-асоційовані захворювання легень, тетрагідроканабінол, дифузне пошкодження альвеол

Відповідно до результатів Глобального опитування молоді щодо вживання тютюну, проведеного за підтримки ВООЗ у 2017 році, 18,4% школярів віком

13-15 років (22,6% хлопців та 14,0% дівчат) є теперішніми споживачами електронних сигарет, українські підлітки – не виняток [1]. Використання е-сигарет підвищує ризики виникнення серцево-судинних, онкологічних, легеневих захворювань, а також створює загрозу травматизму (сигарети вибухають), отруєнь рідинами для заправки е-сигарет. Небезпечним є і пасивне куріння вейпу, особливо для вагітних жінок та дітей.

Мета роботи – проаналізувати патоморфологічні ознаки вейп-асоційованих захворювань легень та роль різних хімічних речовин у їх виникненні. Аналіз зроблено на основі огляду статей та досліджень за 2017-2019 роки, що опубліковані в базах PubMed, Web of Science, NEJM.

Станом на грудень 2019 року національний спалах вейп-асоційованих захворювань легень (ВАЗЛ) налічує понад 2400 госпіталізованих пацієнтів у всіх 50 штатах США [2]. Повідомлено про 52 випадки смерті. Більшість пацієнтів з ВАЗЛ (78%) були молодше 35 років і повідомляли про поступове виникнення симптомів – включаючи дихальні (95%), конституційні (85%) та шлунково-кишкові (77%) симптоми – протягом декількох днів до декількох тижнів.

Майже половина пацієнтів (47%) потребувала інтенсивної терапії з приводу дихальної недостатності. Більшість пацієнтів повідомили про куріння електронної сигарети (вейпу) з ароматизаторами, що містять тетрагідроканабінол (ТГК).

Рентгенологічні знахідки не є репрезентативними, проте включають ущільнення по типу «матового скла» та переважно базиллярну консолідацію.

Патоморфологічні особливості: гостре ураження легень, включаючи дифузне пошкодження альвеол (ДПА), гострий фібринозний пневмоніт та організуючу пневмонію. Рідше повідомляють про еозинофільну пневмонію, дифузний альвеолярний крововилив та гігантоклітинний інтерстиціальний пневмоніт.

У Центрі контролю і профілактики захворювань (CDC) провели дослідження: рідина бронхоальвеолярного лаважу (БАЛ) 51 пацієнтів з ВАЗЛ (дослідна

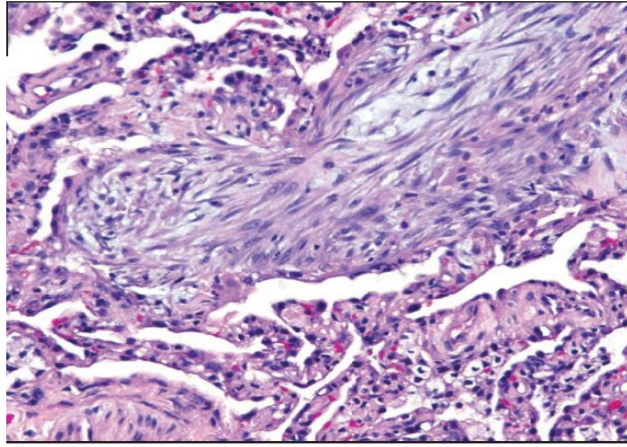
група) та 99 здорових людей (контрольна група) була перевірена на вміст різних токсинів та метаболічних біомаркерів. Середній вік дослідної групи 23 роки, 69% становили чоловіки. Серед пацієнтів з ВАЗЛ, для яких була доступна інформація, 77% повідомили про використання продуктів, що містять ТГК, 67% повідомили про вживання нікотин-вмісних ароматизаторів, а 51% вказали про використання обох видів продукції.

Результати дослідження виявили вміст токоферол ацетату (ацетат вітаміну Е) у рідині БАЛ 48 з 51 пацієнта (94 %) [3]. У 1 пацієнта рідина БАЛ містила однакові рівні кокосової олії та токоферол ацетату. У іншого пацієнта виявлено лімонен (розріджувач терпен), без токоферол ацетату та ТГК. Зразки всіх інших пацієнтів були негативними щодо інших пріоритетних токсичних речовин: рослинних олій, олій тригліцеридів середнього ланцюга, кокосової олія, нафтових дистилатів та терпенів розріджувачів. Троє пацієнтів, у рідині БАЛ яких не виявлено токоферол ацетату, мали непідтверджений діагноз ВАЗЛ. ТГК або його метаболіти були виявлені в зразках рідини БАЛ 40 з 47 пацієнтів (85%) з ВАЗЛ. Зразки рідини БАЛ контрольної групи не містили токоферол ацетат. Це свідчить про те, що вейпінг сприяє доставці токоферол ацетату до рідини епітеліальної оболонки легень, яка є ймовірним місцем враження при ВАЗЛ.

Вчені з департаменту респіраторної патології Клівлендської клініки, штат Огайо, дослідили та описали біопсії легень 8 пацієнтів з ВАЗЛ [4].

Усі вісім біопсійних зразків показали гостре ураження легень, що проявляється як організуюча пневмонія, дифузне альвеолярне пошкодження, некласифіковане гостре ураження легень або поєднання цих патернів.

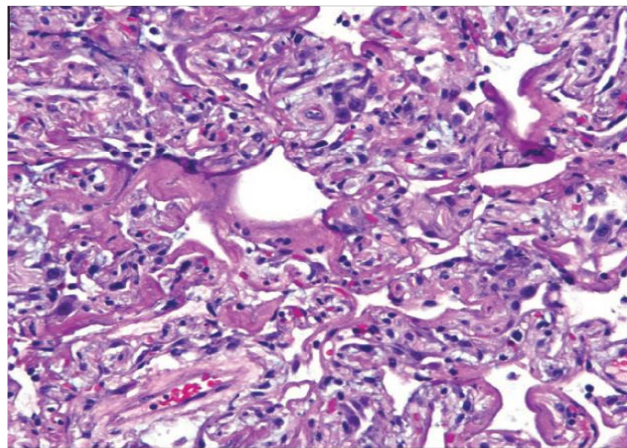
Чотири зразки біопсії демонструють різні ділянки організуючої пневмонії, що характеризується наявністю повзучих або поліпоїдних фібробластних пробок (тільця Массона) в межах повітряних просторів (рис. 1).



**Рис. 1 Організуюча пневмонія. Поліпоїдні фібробластні пробки
(гематоксилін і еозин, ×200)**

Це супроводжувалось легким інтерстиціальним хронічним запаленням у трьох випадках і вогнищевим гострим запаленням всередині повітряних просторів.

У двох зразках біопсії виявлено ДПА (рис. 2).



**Рис. 2 Дифузне альвеолярне пошкодження. Гіалінові мембрани
відшаровуються в повітряні простори (гематоксилін і еозин, ×200)**

У випадку 3, єдиний хірургічний зразок біопсії легенів у цій серії, ділянки ДПА приєднувались до областей організуючої пневмонії (змішана гостра форма ураження легенів). Обидва зразки з ДПА мають гіалінові мембрани (гостра стадія), а також розширення альвеолярної перегородки фібробластиами.

Дві біопсії показали некласифіковане гостре ураження легень.

Фібринозні ексудати з різним ступенем організації були помічені в повітряних просторах у шести з восьми зразків біопсії (рис. 3).

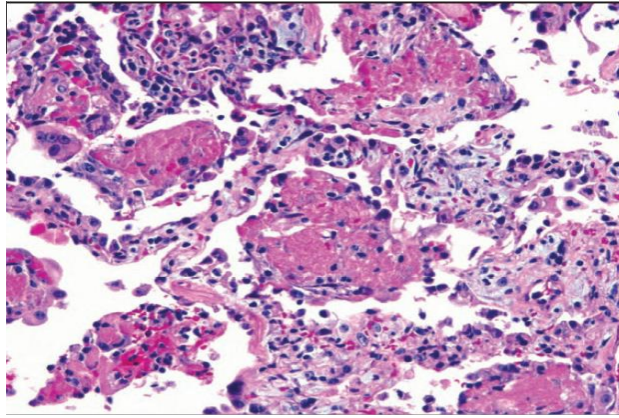


Рис. 3 Фібринозний ексудат всередині повітряних просторів (гематоксилін і еозин, ×200)

У більшості випадків вони були вогнищеві.

Інтерстиціальне хронічне запалення формують в основному лімфоцити, що відзначалися у шести з восьми випадків. У випадках 1 і 8 імуногістохімічним методом виявлено, що лімфоцитарний інфільтрат складався переважно з CD3-позитивних Т-клітин і частково CD20-позитивних В-клітин. Присутні у невеликій кількості макрофаги в усіх повітряних просторах (рис. 4).

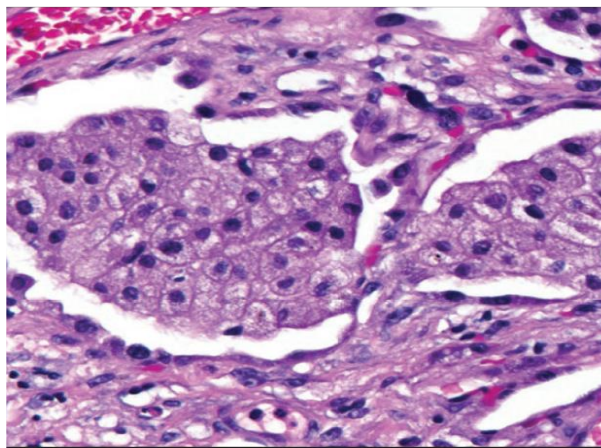


Рис. 4 Пінисті макрофаги всередині повітряних просторів (гематоксилін і еозин, ×400)

Однак вони не були визначною знахідкою в жодному зразку біопсії.

Фарбування CD68 (виконане у випадках 1 та 8) підтвердило наявність в основному кількох CD68-позитивних макрофагів. В макрофагах містилася піниста цитоплазма у трьох випадках, але цитоплазма грубо вакуолізована.

Фарбування суданом червоним 5В виконане у випадках 4, 5 та 6, було позитивним у всіх трьох випадках. Індекс ліпідів становив 12 у випадку 4 і 6 у 5 і 6.

У всіх зразках біопсії, які фарбували за Цілем-Нільсоном або Грокотом для виявлення мікобактерій та грибів, результат був негативний.

Гранульоми або злжкісні клітини не були виявлені, не було виявлених гістологічних результатів, які б свідчили про альтернативну етіологію.

Ще один випадок описаний лікарями з міста Тейлорсвілл, штат Північна Кароліна. Проведено аутопсію молодого чоловіка, що мав в анамнезі респіраторну хворобу з кашлем, ангіною та лихоманкою [5]. Через 5 днів після початку хвороби його оглянув лікар і призначив курс азитроміцину, який пацієнт завершив. Згодом його знайшли мертвим у своєму будинку.

На аутопсії виявлено збільшені легені (загальна вага, 3060 г); зміни, характерні для гострого ураження легенів, включаючи ДПА. В альвеолах знайдені макрофаги, що містять ліпідний і зернистий коричнево-чорний рефрактерний чужорідний матеріал. Також в альвеолах присутні поодинокі нейтрофіли та еозинофіли. Була відмічена гіперплазія пневмоцитів II типу з вираженими ядерцями та багатоядерністю, а також розсіяними мітотичними фігурами (деякі атипіві) (рис. 5).

Спеціальні фарбування для виявлення інфекційних організмів були негативними, як і подальші тести на інфекційні захворювання в Центрі контролю та профілактики захворювань (CDC). Токсикологічне тестування виявило складові марихуани. Цей опис нелікованого ВАЗЛ, що досліджене при розтині, дає змогу ознайомитись з патологією процесу незалежно від медичного втручання.

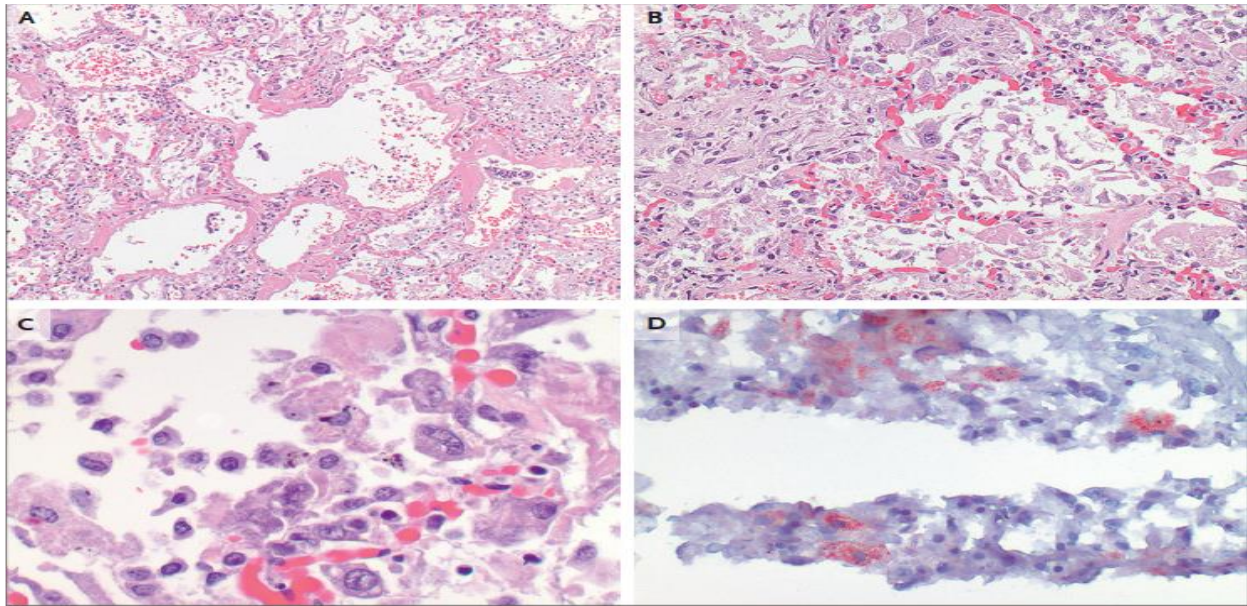


Рис. 5 А – Дифузне пошкодження альвеол з гіаліновими мембранами, фібринозним ексудатом та внутрішньоальвеолярними макрофагами (гематоксилін і еозин).

В – Реактивні пневмоцити з мультиноклеацією та атиповими мітозами (гематоксилін і еозин).

С – Альвеолярні макрофаги з рефрактерним коричнево-чорним чужорідним матеріалом (гематоксилін і еозин), а також ліпідами (D, Sudan Red 5B).

Результати біопсії 17 пацієнтів з клініки Майо показали закономірності гострого ураження легенів, включаючи гострий фібринозний пневмоніт, ДПА, або організуючу пневмонію, як правило, бронхіолоцентричну, що супроводжується бронхіолітом [6]. Жодні гістологічні результати не були специфічними, але пінисті макрофаги та вакуолізація пневмоцитів були помічені у всіх випадках і можуть бути корисними діагностичними підказками у відповідному клінічному контексті.

Пігментовані макрофаги іноді були присутніми, але ніколи не були домінуючою ознакою. Нейтрофіли часто були помітними, але еозинофіли зустрічались рідко. Гранульом не було помічено. Незважаючи на лікування глюкокортикоїдами та максимальну підтримуючу терапію, два пацієнти з ДПА померли.

Дещо інша патоморфологічна картина спостерігалась у пацієнта Массачусетської загальноклінічної лікарні [7]. Гістологічне дослідження виявило дифузний легеневий альвеолярний крововилив із вогнищевим інфарктом, докази мультифокальної тромбоемболічної хвороби, фібринозний плеврит і виражений нейтрофільний інфільтрат (рис. 6).

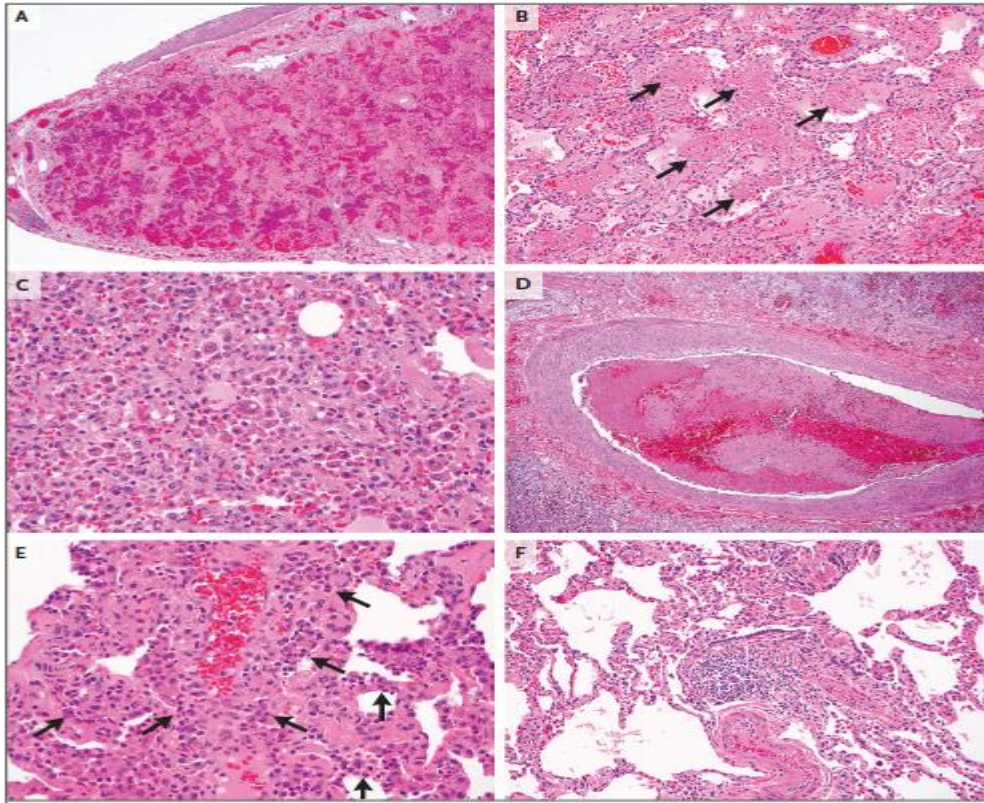


Рис. 6 А – Дифузний альвеолярний крововилив. В – Вогнища внутрішньоальвеолярного фібрину (позначені стрілками). С – Рясні макрофаги, що містять гемосидерин у внутрішньоальвеолярних просторах. D – Мультифокальні тромбоемболії великих судин. Е – Вогнища з нейтрофільними інфільтратами. F – Перибронхіолярне гістіоцитарне запалення (гематоксилін і еозин).

Крім того, деякі поодинокі вогнища перибронхіолярного гранулематозного запалення, які зазвичай розвиваються в реакції на сторонні частинки або антигени, були присутні. Цей тип реакції може виникнути у відповідь на хімічні речовини, що вдихаються під час вейпінгу.

Висновок: для патоморфологічної картини ВАЗЛ характерне гостре ураження легень, включаючи ДПА, гострий фібринозний пневмоніт та організуючу пневмонію. Також зустрічаються еозинофільна пневмонія, дифузний альвеолярний крововилив та гігантоклітинний інтерстиціальний пневмоніт. Ключову роль у виникненні цих змін відіграють речовини, що містяться в ароматизаторах для е-сигарет: токоферол ацетат, ТГК, а також нікотин.

СПИСОК ЛІТЕРАТУРИ

1. Глобальне опитування молоді щодо вживання тютюну (Global Youth Tobacco Survey – GYTS) (укр. мова). – Київ, 2017. – 240 с.
2. Centers for Disease Control and Prevention. Outbreak of lung injury associated with e-cigarette use, or vaping. December 12, 2019 (https://www.cdc.gov/tobacco/basic_information/e-cigarettes/severe-lung-disease.html?s_cid=osh-stu-home-spotlight-006).
3. Vitamin E Acetate in Bronchoalveolar-Lavage Fluid Associated with EVALI. *N Engl J Med.* 2019 Dec 20. doi: 10.1056/NEJMoa1916433. [Epub ahead of print]
4. Sanjay Mukhopadhyay, Mitra Mehrad, Pedro Dammert, Andrea V Arrossi, Rakesh Sarda, David S Brenner, Fabien Maldonado, Humberto Choi, Michael Ghobrial, Lung Biopsy Findings in Severe Pulmonary Illness Associated With E-Cigarette Use (Vaping): A Report of Eight Cases, *American Journal of Clinical Pathology*, Volume 153, Issue 1, January 2020, Pages 30–39.
5. More on the Pathology of Vaping-Associated Lung Injury. *Marsden L, Michalicek ZD, Christensen ED. N Engl J Med.* 2020 Jan 23; 382(4):387-388. Epub 2019 Nov 20.
6. Pathology of Vaping-Associated Lung Injury. *N Engl J Med.* 2019 Oct 31;381(18):1780-1781. doi: 10.1056/NEJMc1913069. Epub 2019 Oct 2.
7. Layden JE, Ghinai I, Pray I, et al. Pulmonary illness related to e-cigarette use in Illinois and Wisconsin — preliminary report. *N Engl J Med.* DOI: 10.1056/NEJMoa1911614.