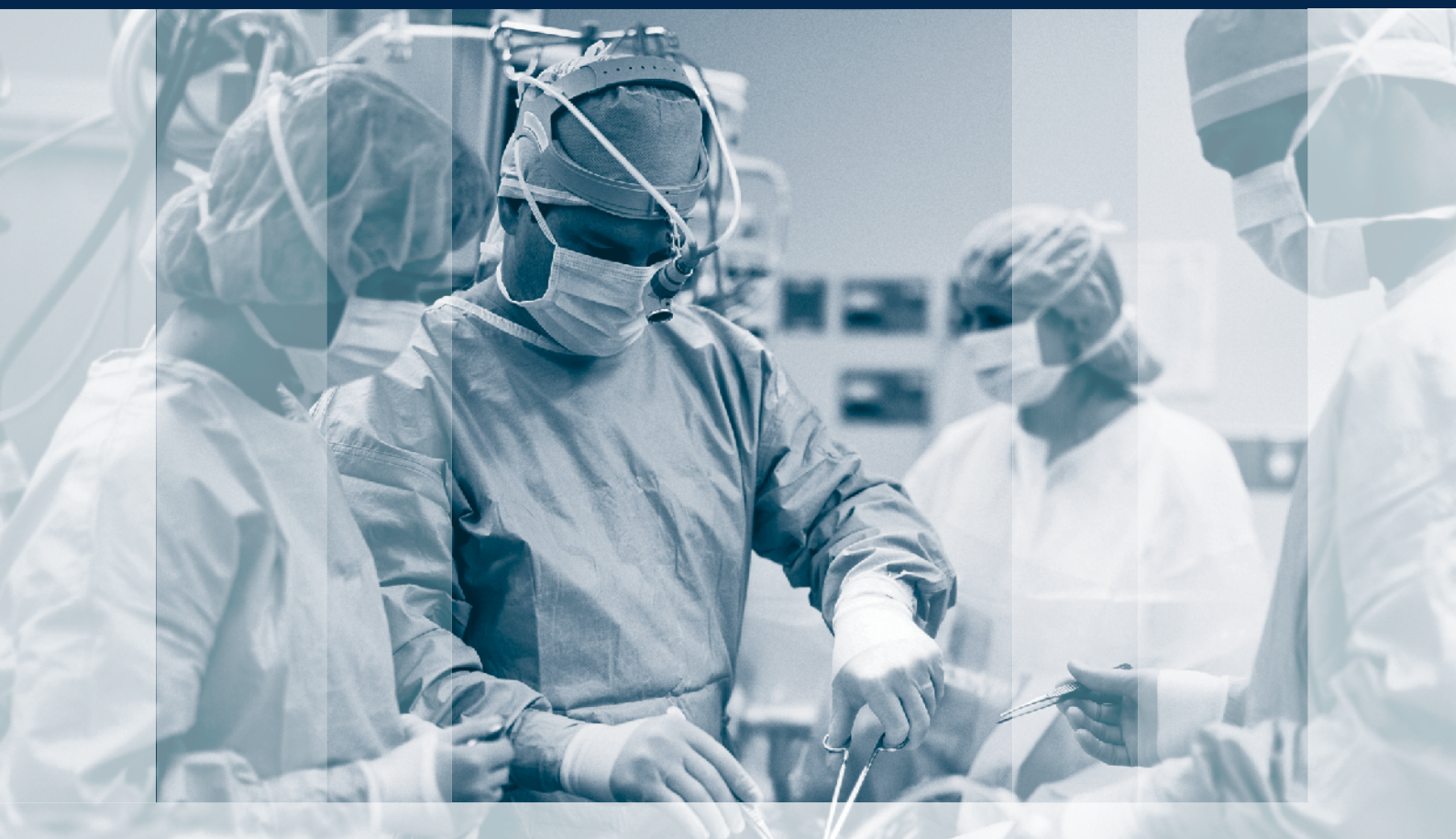



# ХІРУРГІЯ ДИТЯЧОГО ВІКУ (УКРАЇНА)

PAEDIATRIC SURGERY (UKRAINE) 2023<sup>1 (78)</sup>



Київ 2023

НАЦІОНАЛЬНИЙ УНІВЕРСИТЕТ ОХОРОНИ ЗДОРОВ'Я УКРАЇНИ ІМЕНІ П.Л. ШУПИКА  
ВСЕУКРАЇНСЬКА АСОЦІАЦІЯ ДИТЯЧИХ ХІРУРГІВ  
ТОВ «ГРУПА КОМПАНІЙ «МЕД ЕКСПЕРТ»

# ХІРУРГІЯ ДИТЯЧОГО ВІКУ (УКРАЇНА)

науково-практичний спеціалізований журнал

## ГОЛОВНИЙ РЕДАКТОР

**Котенко О.Г.**, доктор мед. наук, професор, керівник Центру хірургії печінки та підшлункової залози (Київ, Україна)

## ШЕФ-РЕДАКТОР

**Толстанов О.К.**, доктор мед. наук, професор, проректор з навчально-педагогічної роботи НУОЗ України імені П.Л. Шупика (Київ)

**Русак П.С.**, доктор мед. наук, професор кафедри дитячої хірургії НУОЗ України імені П.Л. Шупика, завідувач хірургічним відділенням №1 Житомирської обласної дитячої клінічної лікарні (Житомир, Україна)

## РЕДАКЦІЙНА КОЛЕГІЯ

**АльДжадалі А.** (Альхобар, Саудівська Аравія)

**Бабучі С.І.** (Кишинів, Молдова)

**Бензар І.М.** (Київ, Україна)

**Боднар О.Б.** (Чернівці, Україна)

**Вдовиченко Ю.П.** (Київ, Україна)

**Веселий С.В.** (Лиман, Україна)

**Вороненко Ю.В.** (Київ, Україна)

**Горбатюк О.М.** (Київ, Україна)

**Гудумак Є.М.** (Кишинів, Молдова)

**Данилов О.А.** (Київ, Україна)

**Дігтяр В.А.** (Дніпро, Україна)

**Ємець І.М.** (Київ, Україна)

**Запорожан С.Й.** (Тернопіль, Україна)

**Йокіч Р.** (Новий Сад, Сербія)

**Калічінський П.** (Варшава, Польща)

**Капуллер В.** (Єрусалим, Ізраїль)

**Козинець Г.П.** (Київ, Україна)

**Коноплицький В.С.** (Вінниця, Україна)

**Косаковський А.Л.** (Київ, Україна)

**Кривченя Д.Ю.** (Київ, Україна)

**Ксьонз І.В.** (Полтава, Україна)

**Левицький А.Ф.** (Київ, Україна)

**Ліма М.** (Болонья, Італія)

**Лопез М.** (Барселона, Іспанія)

**Лосев О.О.** (Одеса, Україна)

**Мюнтер Х.** (Лондон, Великобританія)

**Наконечний А.Й.** (Львів, Україна)

**Патковський Д.** (Вроцлав, Польща)

**Переяслов А.А.** (Львів, Україна)

**Петербурзький В.Ф.** (Київ, Україна)

**Петерсонс А.** (Рига, Латвія)

**Погорілий В.В.** (Вінниця, Україна)

**Пругула В.П.** (Київ, Україна)

**Ротенберг С.** (Денвер, США)

**Руденко Н.М.** (Київ, Україна)

**Слепов О.К.** (Київ, Україна)

**Спахі О.В.** (Запоріжжя, Україна)

**Текюл С.** (Анкара, Туреччина)

**Усенко О.Ю.** (Київ, Україна)

**Фархат В.** (Торонто, Канада)

**Фофанов О.Д.** (Івано-Франківськ, Україна)

**Храпач В.В.** (Київ, Україна)

**Чаудерна П.** (Гданськ, Польща)

**Ченг В.** (Пекин, Китай)

**Черіан А.** (Лондон, Великобританія)

**Шевчук Д.** (Житомир, Україна)

**Юркевич Б.** (Варшава, Польща)

## НАУКОВІ КОНСУЛЬТАНТИ

**Боднар Б.М.** (Чернівці, Україна)

**Давиденко В.Б.** (Харків, Україна)

**Лазоришенець В.В.** (Київ, Україна)

**Макаров А.В.** (Київ, Україна)

**Момотов А.О.** (Київ, Україна)

**Ніколаєва Н.Г.** (Одеса, Україна)

**Сушко В.І.** (Дніпро, Україна)

**НАУКОВИЙ РЕДАКТОР Верголяс М.Р.** (Київ, Україна)

## СЕКРЕТАРІАТ

**Кузик А. С.** (Львів, Україна) –

відповідальний секретар

**Горелік В.В.** (Київ, Україна)

**Доманський О.Б.** (Київ, Україна)

**Мельниченко М.Г.** (Одеса, Україна)

**Пономаренко О.П.** (Київ, Україна)

**Рибальченко В.Ф.** (Київ, Україна)

**Наконечний Р.А.** (Львів, Україна)

**Колівощко Ю.В.** (Львів, Україна)

**Видавець ТОВ «Група компаній «Мед Експерт»**

Свідоцтво про державну реєстрацію ЗМІ

КВ № 25172-15112ІПР від 21.02.2022 р.

Видається з 2003 р.

Періодичність виходу — 4 рази на рік

Наказом МОН України №185 від 20.02.2023 р.

журнал «Хірургія дитячого віку» включено

до Переліку наукових фахових видань України,

**категорія А**, в яких можуть публікуватися

результати дисертаційних робіт на здобуття

наукових фахових ступенів доктора і кандидата наук

Затверджено Вченою радою Національного

університету охорони здоров'я України

імені П.Л. Шупика Протокол №03 від 15.03.2023 р.

Підписано до друку 26.03.2023 р.

Журнал «Хірургія дитячого віку (Україна)»

реферується Інститутом проблем реєстрації

інформації НАН України

**Адреса для листування:**

ТОВ «Група компаній Мед Експерт»,

«Хірургія дитячого віку (Україна)»,

а/с 80, м. Київ-211, Україна, 04211

Тел./факс: +38 044 498-08-80

E-mail: [pediatric.surgery.ukraine@gmail.com](mailto:pediatric.surgery.ukraine@gmail.com);

[pediatr@med-expert.com.ua](mailto:pediatr@med-expert.com.ua)

<http://med-expert.com.ua/>

Формат 60x90/8. Папір офсетний.

Ум. друк. арк. 16. Обл.-вид. арк. 13,95.

Загальний наклад 1 000 прим.

Зам. 27.03/01 від 27.03.2023 р.

Надруковано з готових фотоформ у типографії

«Аврора-принт»,

м. Київ, вул. Причальна, 5, тел. +38 (044) 550-52-44

Свідоцтво суб'єкта видавничої справи:

A00 № 777897 від 06.07.2009 р.

Всі статті рецензовані. Повний або частковий

передрук або тиражування у будь-який спосіб

матеріалів, опублікованих у цьому виданні,

допускається лише за письмовим дозволом

редакції. Відповідальність за зміст рекламних

матеріалів несе рекламодавець.

Журнал «Хірургія дитячого віку (Україна)»

включений у наукометричні, реферативні та

пошукові бази даних: **Scopus, DOAJ, WorldCat,**

**BASE, Sherpa Romeo, Google Scholar, CrossRef,**

**Джерело.** Статтям журналу присвоюється DOI.

© Національний університет охорони здоров'я України імені П.Л. Шупика, 2023

© Всеукраїнська асоціація дитячих хірургів, 2023

© ТОВ «Група компаній «Мед Експерт», 2023

Київ 2023

SHUPYK NATIONAL HEALTHCARE UNIVERSITY OF UKRAINE

UKRAINIAN ASSOCIATION PAEDIATRICS SURGERY

GROUP OF COMPANIES MED EXPERT, LLC

# PAEDIATRIC SURGERY (UKRAINE)

Scientific and Practical Journal

## EDITOR-IN-CHIEF

**Kotenko O.G.**, Doctor of Medical Sciences, Professor, Shief of Hepatopancreatic Surgery Centr (Kyiv, Ukraine)

## CHIEF EDITOR

**Tolstanov O.K.**, Doctor of Medical Sciences, Professor, First Deputy Rector of the Shupyk National Healthcare University of Ukraine (Kyiv)

**Rusak P.S.**, Doctor of Medical Sciences, Professor of Pediatric Surgery Department Shupyk National Healthcare University of Ukraine ; Head of Department pediatric surgery of Zhytomyr Regional Children's Clinical Hospital (Zhytomyr, Ukraine)

## EDITORIAL BOARD

<b>AlJahdali A.</b> (Alkhobar, Saudi Arabia)	<b>Munther H.</b> (London, Great Britain)
<b>Babuci S.</b> (Kishinev, Moldova)	<b>Nakonechnyi A.Y.</b> (Lviv, Ukraine)
<b>Benzar I.M.</b> (Kyiv, Ukraine)	<b>Patkowski D.</b> (Wroclaw, Poland)
<b>Bodnar O.B.</b> (Chernivtsi, Ukraine)	<b>Pereyaslov A.A.</b> (Lviv, Ukraine)
<b>Vdovichenko Yu.P.</b> (Kyiv, Ukraine)	<b>Peterburgskiy V.F.</b> (Kyiv, Ukraine)
<b>Veseliy S.V.</b> (Liman, Ukraine)	<b>Petersons A.</b> (Riga, Latvia)
<b>Voronenko Yu.V.</b> (Kyiv, Ukraine)	<b>Pogoriliy V.V.</b> (Vinnytsia, Ukraine)
<b>Gorbatyuk O.M.</b> (Kyiv, Ukraine)	<b>Pritula V.P.</b> (Kyiv, Ukraine)
<b>Gudumak E.M.</b> (Chisinau, Moldova)	<b>Rothenberg S.</b> (Denver, USA)
<b>Danylov O.A.</b> (Kyiv, Ukraine)	<b>Rudenko N.M.</b> (Kyiv, Ukraine)
<b>Digtyar V.A.</b> (Dnipro, Ukraine)	<b>Sliopov O.K.</b> (Kyiv, Ukraine)
<b>Emetc I.M.</b> (Kyiv, Ukraine)	<b>Spahy O.V.</b> (Zaporizhzhia, Ukraine)
<b>Zaporozhan S.Y.</b> (Ternopil, Ukraine)	<b>Tekgul S.</b> (Ankara, Turkey)
<b>Jokic R.</b> (Novi Sad, Serbia)	<b>Usenko O.Yu.</b> (Kyiv, Ukraine)
<b>Kaliciński P.</b> (Warsaw, Poland)	<b>Farhat W.</b> (Toronto, Canada)
<b>Kapuller V.</b> (Jerusalem, Israel)	<b>Fofanov O.D.</b> (Ivano-Frankivsk, Ukraine)
<b>Kozinetc G.P.</b> (Kyiv, Ukraine)	<b>Hrapach V.V.</b> (Kyiv, Ukraine)
<b>Konopliitskiy B.S.</b> (Vinnytsia, Ukraine)	<b>Czauderna P.</b> (Gdansk, Poland)
<b>Kosakovskiy A.L.</b> (Kyiv, Ukraine)	<b>Cheng W.</b> (Beijing, China)
<b>Krivchenya D.Yu.</b> (Kyiv, Ukraine)	<b>Cherian A.</b> (London, Great Britain)
<b>Ksyonz I.V.</b> (Poltava, Ukraine)	<b>Shevchuk D.</b> (Zhytomyr, Ukraine)
<b>Kutcenok Ya.B.</b> (Kyiv, Ukraine)	<b>Jurkiewicz B.</b> (Warsaw, Poland)
<b>Levitckiy A.F.</b> (Kyiv, Ukraine)	
<b>Lima M.</b> (Bologna, Italy)	
<b>Lopez M.</b> (Barcelona, Spain)	
<b>Losev O.O.</b> (Odesa, Ukraine)	

## SCIENTIFIC ADVISERS

<b>Bodnar B.M.</b> (Chernyvtcy, Ukraine)	<b>Momotov A.O.</b> (Kyiv, Ukraine)
<b>Davidenko V.B.</b> (Kharkiv, Ukraine)	<b>Nikolaeva N.G.</b> (Odesa, Ukraine)
<b>Lazorishenetc V.V.</b> (Kyiv, Ukraine)	<b>Sushko V.I.</b> (Dnipro, Ukraine)
<b>Makarov A.V.</b> (Kyiv, Ukraine)	

**SCIENTIFIC EDITOR Vergolyas M.R.** (Kyiv, Ukraine)

## SECRETARIAT

<b>Kuzyk A.S.</b> (Lviv, Ukraine) – Executive Secretary	<b>Ponomarenko O.P.</b> (Kyiv, Ukraine)
<b>Gorelyk V.V.</b> (Kyiv, Ukraine)	<b>Rybalchenko V.F.</b> (Kyiv, Ukraine)
<b>Domanskiy O.B.</b> (Kyiv, Ukraine)	<b>Nakonechnyi R.A.</b> (Lviv, Ukraine)
<b>Melnichenko M.G.</b> (Odesa, Ukraine)	<b>Kolivoshko Yu.V.</b> (Lviv, Ukraine)

**Publisher - Group of companies MedExpert, LLC**

Certificate of registration of KB No. 25172-15112PIP of 21.02.2022

Published since 2003 p.

Periodicity - 4 times a year

By the order of the Ministry of Education and Science of Ukraine No. 185 from February 20, 2023, the journal «Paediatric Surgery. Ukraine» was included in the List of specialized scientific editions of Ukraine in the field of medical sciences, **category A**

Recommended by the Shupyk National Healthcare University of Ukraine, Protocol No.03 from 15.03.2023

Signed for publication 26.03.2023

The journal «Paediatric Surgery (Ukraine)» abstracted by the Institute of Information Recording Problems of Ukraine

## Mailing address:

Group of Companies Med Expert, LLC,  
«Paediatric Surgery (Ukraine)»,  
p/b 80, Kyiv, 04211, Ukraine,  
Tel./fax: +38 044 498-08-80  
E-mail: [pediatric.surgery.ukraine@gmail.com](mailto:pediatric.surgery.ukraine@gmail.com);  
[pediatr@med-expert.com.ua](mailto:pediatr@med-expert.com.ua);  
<http://med-expert.com.ua>

Format 60x90/8. Offset paper.

Conventional printed sheet. 13,95.

Total circulation is 1 000 copies.

Ord. No. 27.03/01 from 27.03.2023

Printed in the «Aurora-print» printing house,

5, Prichalnaya Str., Kyiv, tel. (044) 550-52-44

Certificate A00 No. 777897 from 06.07.2009 y.

All articles reviewed. Total or partial copy of materials published in this publication at any way is available only by the letter of permission of the journal staff. Advertiser is responsible for the content of advertising materials.

Indexed and/or presented in: **Scopus, DOAJ, World-Cat, BASE, Sherpa Romeo, Google Scholar, Cross-Ref, Djerelo.**

© Shupyk National Healthcare University of Ukraine, 2023

© Ukrainian Association Paediatric Surgery, 2023

© Group of Companies MedExpert, LLC, 2023

**Kyiv 2023**

## Зміст

### ЮВІЛЕЇ

- 6 Вітаємо зі славним ювілеєм професора  
Лосева Олександра Олександровича
- 8 Лікаря-хірургу дитячому  
Петру Степановичу Русаку – 60!

### ОРИГІНАЛЬНІ ДОСЛІДЖЕННЯ. ЗАГАЛЬНА ХІРУРГІЯ

- 9 Семкович Я.В., Дмитрієв Д.В., Чорнопищук Р.М.,  
Козовий Р.В., Чорнопищук Н.П.  
Вивчення поліморфізму молекулярної структури  
рецептора ADRB2 у дітей після операцій  
на передній черевній стінці (англійською)
- 17 Шкільна М.І., Андрейчин М.А., Запорожан С.Й.,  
Гук М.Т., Грицишин Л.Є., Токарський О.С.,  
Корда М.М.  
Хірургічне або професійне видалення іксодових  
кліщів: оцінка потреби та сприйняття  
необхідності населенням України (англійською)
- 25 Хитрий Г.П., Ухач Ю.Д.  
Інфузійно-трансфузійна терапія в постраждалих  
із проникаючими пораненнями голови під час  
підготовки до аеромедичної евакуації  
(українською)

### ОРИГІНАЛЬНІ ДОСЛІДЖЕННЯ. ПЛАСТИЧНА ХІРУРГІЯ

- 30 Фомін В.Г., Ксьонз І.В., Гриценко Є.М., Пилипук Є.В.  
Пластика вušних раковин при недорозвиненні  
прогизавитка в дітей (українською)

### ОРИГІНАЛЬНІ ДОСЛІДЖЕННЯ. ТОРАКАЛЬНА ХІРУРГІЯ

- 35 Пилипко В.М., Левицький А.Ф., Карпінський М.Ю.,  
Карпінська О.Д.  
Експериментальні дослідження величини  
прогину пластини для корекції лійкоподібної  
деформації грудної клітки під впливом  
згинаючого навантаження (українською)
- 42 Бариська І.О., Хитрий Г.П., Левченко Т.М.,  
Ярославська С.М., Ладонько О.В., Прытула В.П.  
Види і локалізація спайок у черевній порожнині  
після відкритих операцій (експериментальне  
дослідження)
- 50 Петрушенко В.В., Гребениук Д.І., Буряк Р.В.,  
Гришун Я.П., Палахнюк Г.О.  
Вплив перманентного стресу, обумовленого  
війною в Україні, на стан пацієнтів після  
перенесених стравохідних кровотеч портального  
генезу (українською)

## Content

### ANNIVERSARIES

- 6 Congratulations on the glorious anniversary  
of Professor Oleksandr Losev
- 8 Pediatric surgeon Petro Rusak is 60!

### ORIGINAL ARTICLES. GENERAL SURGERY

- 9 Semkovych Ya. V., Dmytriiev D. V., Chornopyschuk R. M.,  
Kozovyi R. V., Chornopyschuk N. P.  
Study of the polymorphism of the ADRB2 molecular  
structure and its influence on the development of  
chronic postsurgical pain in children (in English)
- 17 Shkilna M. I., Andreychyn M. M., Zaporozhan S. J.,  
Huk M. T., Grytsyshyn L. Y., Tokarsky O. S.,  
Korda M. M.  
Surgical or professional removal of ixodes ticks:  
evaluation of need and perception of necessity  
by Ukrainian population (in English)
- 25 Khytryi G. P., Ukhach Yu. D.  
Infusion and transfusion therapy for victims  
with penetrating head wounds in preparation  
for aeromedical evacuation (in Ukrainian)

### ORIGINAL ARTICLES. PLASTIC SURGERY

- 30 Fomin V. G., Ksonz I. V., Grytsenko Ie. M., Pylypiuk Y. V.  
Otoplasty with underdevelopment of the antihelix  
in children (in Ukrainian)

### ORIGINAL ARTICLES. THORACIC SURGERY

- 35 Pylypko V. M., Levytskyi A. F., Karpinskyi M. Yu.,  
Karpinska O. D.  
Experimental studies of the amount of deflection  
of the plate for the correction of the funnel-shaped  
deformation of the chest under the influence  
of bending load (in Ukrainian)
- 42 Baryska I. O., Hitryi G. P., Levchenko T. M.,  
Yaroslavskaya S. M., Ladonko O. V., Prytula V. P.  
Clinical experience of using a standardized national  
lung ultrasound protocol in children for screening  
examinations (in Ukrainian)
- 50 Petrushenko V. V., Grebeniuk D. I., Buriak R. V.,  
Hrytsun Y. P., Palahniuk H. O.  
The effect of permanent stress caused by the war  
in Ukraine on the condition of patients after portal  
esophageal bleeding (in Ukrainian)

**ОРИГІНАЛЬНІ ДОСЛІДЖЕННЯ.  
АБДОМІНАЛЬНА ХІРУРГІЯ**

- 59 *Годік О.С., Левицький А.Ф., Дегтярєва Д.С., Бензар І.М., Корсак А.В., Лиходієвський В.В.*  
Часткова перев'язка ворітної вени печінки: морфологічна оцінка результатів моделювання допечінкової форми портальної гіпертензії (українською)
- 66 *Мальований Б.Я., Переяслов А.А.*  
Віддалені наслідки пілороміотомії в дітей (українською)
- 72 *Ахмедов Ф.Т., Ісаєв Г.Б., Гулієва С.В.*  
Вплив протиспайкових засобів на цитокіновий профіль в експериментальній моделі з післяопераційними внутрішньочеревними спайками (англійською)
- 79 *Дегтярєва Д.С., Бензар І.М., Русин А.Г., Годік О.С.*  
Кістозні лімфатичні мальформації кишечника та брижі в дітей: особливості клінічного перебігу та лікувальна тактика (українською)
- 88 *Муравйов П.Т., Запорожченко Б.С., Хімич С.Д., Бородаєв І.Є., Шевченко В.Г.*  
Результати застосування удосконаленого прогностично-лікувального алгоритму надання радикальної хірургічної допомоги хворим із механічною жовтяницею доброякісного та злоякісного генезу (українською)

**ОРИГІНАЛЬНІ ДОСЛІДЖЕННЯ.  
УРОЛОГІЯ ТА ГІНЕКОЛОГІЯ**

- 96 *Коробко Ю.Є., Коноплицький В.С.*  
Особливості диференціювання хірургічної патології органів черевної порожнини і газових органів у дівчат за допомогою ультразвукового дослідження (українською)
- 103 *Дігтяр В.А., Вернігора Д.Г., Бойко М.В., Обертинський А.В., Камінська М.О.*  
Мікрохірургічна субінгвінальна варикоцелектомія в дітей та підлітків. Модифікована техніка з додаванням контрастування лімфатичних судин (українською)

**ОРИГІНАЛЬНІ ДОСЛІДЖЕННЯ.  
ОРТОПЕДІЯ**

- 110 *Данилов О.А., Горелік В.В., Шулга О.В., Ячна К.В.*  
Патологічна зовнішня торсія великогомілкової кістки як одна з причин дисфункції колінного суглоба та формування пронаційної деформації стоп у дітей з церебральним паралічем (англійською)

**ORIGINAL ARTICLES.  
ABDOMINAL SURGERY**

- 59 *Godik O.S., Levytskii A.F., Diehtiarova D.S., Benzar I.M., Korsak A.V., Likhodiievskiy V.V.*  
Partial hepatic portal vein ligation: morphological assessment of prehepatic portal hypertension modelling (in Ukrainian)
- 66 *Malovanyy B.Y., Pereyaslov A.A.*  
Remote consequences of pyloromyotomy in children (in Ukrainian)
- 72 *Akhmedov F.T., Isayev H.B., Guliyeva S.V.*  
Effect of anti-adhesion agents on cytokine profile in an experimental model of postoperative intra-abdominal adhesions (in English)
- 79 *Diehtiarova D.S., Benzar I.M., Rusyn A.H., Godik O.S.*  
Intestinal and mesenterial cystic lymphatic malformations in children: clinical course features and treatment tactics (in Ukrainian)
- 88 *Muraviov P.T., Zaporozhchenko B.S., Khimich S.D., Borodaev I.E.,2, Shevchenko V.G.*  
Results of the application of an improved prognostic and therapeutic algorithm for the provision of radical surgical care to patients with mechanical jaundice of benign and malignant genesis (in Ukrainian)

**ORIGINAL ARTICLES. UROLOGY  
AND GYNECOLOGY**

- 96 *Korobko Y.Ye., Konopliitskiy V.S.*  
Peculiarities of differentiating surgical pathology of the abdominal cavity and pelvic organs in girls using ultrasound (in Ukrainian)
- 103 *Dihtiar V.A., Vernihora D.H., Boyko M.V., Obertinskiy A.V., Kaminska M.O.*  
Microsurgical subinguinal varicocelectomy in children and adolescents. Modified technique with lymphatic vessel contrast enhancement (in Ukrainian)

**ORIGINAL ARTICLES.  
ORTHOPEDICS**

- 110 *Danylov A.A., Gorelik V.V., Shulga A.V., Yachna K.V.*  
Pathologic external tibial torsion as one of the causes of knee joint dysfunction and formation of pronation deformity in children with cerebral palsy (in English)

Ю.Є. Коробко, В.С. Коноплицький

## Особливості диференціювання хірургічної патології органів черевної порожнини і тазових органів у дівчат за допомогою ультразвукового дослідження

Вінницький національний медичний університет імені М.І. Пирогова, Україна

Paediatric Surgery(Ukraine).2023.1(78):96-102; doi 10.15574/PS.2023.78.96

**For citation:** Korobko YYe, Konopliyskiy VS. (2023). Peculiarities of differentiating surgical pathology of the abdominal cavity and pelvic organs in girls using ultrasound. Paediatric Surgery (Ukraine). 1(78):96-102. doi: 10.15574/PS.2023.78.96.

Питання гострого апендициту залишається надзвичайно актуальним на сьогодні, оскільки є найчастішим запальним захворюванням черевної порожнини. Незважаючи на значні досягнення дитячої хірургії протягом останніх десятиліть, коли смертність від гострого апендициту є винятковою подією, кількість ускладнених форм у дітей спостерігається в 26,4% випадків, а морфологічно не підтверджених апендектомій – у 8,8% спостережень. У дівчат наведені показники вищі у віці  $\leq 10$  років. Гострий апендицит був і залишається досить нечастим захворюванням у слабо розвинутих країнах. В індустріально розвинутих державах захворюваність на гострий апендицит становить від 4–6% до 12–23%, в Україні – 20–21 випадок на 10 тис. населення, переважно в осіб молодого віку.

**Мета** – навести особливості диференціювання хірургічної патології органів черевної порожнини і тазових органів у дівчат за допомогою ультразвукового дослідження (УЗД); розробити алгоритм діагностики хірургічної патології в дівчат.

**Матеріали та методи.** Дослідження проведено на базі КНП «Вінницька обласна дитяча клінічна лікарня», університетської клініки Вінницького національного медичного університету імені М.І. Пирогова за період 2019–2021 рр. Для проведення наочної диференційної діагностики до дослідження залучено дівчат віком 4–16 років: 100 здорових дітей (І група), 100 дітей з діагнозом гострого флегмонозного апендициту (ІІ група), 100 дітей з об'ємними утвореннями придатків матки різних типів патології (ІІІ група).

**Результати та висновки.** Встановлено такі переваги УЗД: висока специфічність дослідження, низька вартість і відсутність іонізуючого випромінювання. УЗД черевної порожнини дає змогу діагностувати гостру хірургічну та гінекологічну патології, а також провести диференційну діагностику захворювань, що симулюють гострий апендицит. Розроблено алгоритм діагностики хірургічної патології в дівчат. Такий алгоритм підвищує результативність УЗД гострого апендициту і новоутворень порожнини малого таза, а це дає змогу лікареві вчасно встановити правильний діагноз і обрати відповідну тактику лікування.

Дослідження виконано відповідно до принципів Гельсінської декларації. Протокол дослідження ухвалено Локальним етичним комітетом зазначеної в роботі установи. На проведення досліджень отримано інформовану згоду батьків, дітей.

Автори заявляють про відсутність конфлікту інтересів.

**Ключові слова:** ультразвукове дослідження, апендицит, кісти яєчника, діагностика, хірургія.

### Peculiarities of differentiating surgical pathology of the abdominal cavity and pelvic organs in girls using ultrasound

Y.Ye. Korobko, V.S. Konopliyskiy

National Pirogov Memorial Medical University, Vinnytsia, Ukraine

The issue of acute appendicitis remains extremely relevant today, as it is the most common inflammatory disease of the abdominal cavity. Despite significant advances in pediatric surgery in recent decades, when mortality from acute appendicitis is an exceptional event, the

number of complicated forms in children is observed in 26.4% of cases, and morphologically unconfirmed appendectomies in 8.8% of cases. In girls, the rates are higher at the age of  $\leq 10$  years. Acute appendicitis has been and remains a very common disease in underdeveloped countries. In industrialized countries, the incidence of acute appendicitis ranges from 4–6% to 12–23%, in Ukraine – 20–21 cases per 10 thousand population, mostly young people.

**Purpose** – to state the peculiarities of differentiation of surgical pathology of the abdominal cavity and pelvic organs in girls using ultrasound examination; to develop an algorithm for diagnosing surgical pathology in girls.

**Materials and methods.** The study was conducted on the basis of the at the Vinnytsia Regional Children's Clinical Hospital, National Pirogov Memorial Medical University (Vinnytsia, Ukraine) for the period 2019–2021. For visual differential diagnosis, girls aged 4–16 years were involved in the study: 100 healthy children (the Group 1), 100 children diagnosed with acute phlegmonous appendicitis (the Group 2), 100 children with bulky uterine appendages of various types of pathology (the Group 3).

**Results and conclusions.** The following advantages of ultrasound have been established: high specificity of the study, low cost and absence of ionizing radiation. Ultrasound of the abdominal cavity makes it possible to diagnose acute surgical and gynecological pathology, as well as to carry out differential diagnosis of diseases simulating acute appendicitis. An algorithm for diagnosing surgical pathology in girls has been developed. Such an algorithm increases the effectiveness of ultrasound of acute appendicitis and neoplasms of the pelvic cavity, and this allows the doctor to establish the correct diagnosis in time and choose the appropriate treatment tactics.

The research was carried out in accordance with the principles of the Helsinki Declaration. The study protocol was approved by the Local Ethics Committee of the participating institution. The informed consent of the patient was obtained for conducting the studies.

No conflict of interests was declared by the authors.

**Keywords:** ultrasound, appendicitis, cyst of the ovary, diagnosis, surgery.

## Вступ

Питання гострого апендициту залишається надзвичайно актуальним на сьогодні, оскільки є найчастішим запальним захворюванням черевної порожнини. Незважаючи на значні досягнення дитячої хірургії протягом останніх десятиліть, коли смертність від гострого апендициту є винятковою подією, кількість ускладнених форм у дітей спостерігається у 26,4% випадків, а морфологічно не підтверджених апендектомій – у 8,8% спостережень. У дівчат наведені показники вищі у віці  $\leq 10$  років. Гострий апендицит був і залишається досить нечастим захворюванням у слабо розвинутих країнах. В індустріально розвинутих державах захворюваність на гострий апендицит становить від 4–6% до 12–23%, в Україні – 20–21 випадок на 10 тис. населення, переважно в осіб молодого віку. У США та країнах Європи частота гострого апендициту в популяції досягає 7–12%. Щорічно у США виконується близько 250 тис. апендектомій у дорослих і близько 60 тис. у дітей, у Великій Британії – до 40 тис., летальність – 0,13%. Гострий апендицит найчастіше діагностується у віці 10–19 років [1,4].

На сьогодні, незважаючи на значний досвід фахівців у цій галузі, надзвичайно важливою є проблема вчасно встановленого і правильного діагнозу гострого апендициту, а також не менш важливою є тематика диференційної діагностики гострого апендициту з гінекологічною патологією у дівчат. Особливо складно провести диференційну діагностику в разі поєднаної хірургічної патології органів черевної порожнини і малого таза.

Незмінений апендикс, за даними різних авторів, під час ультразвукового дослідження (УЗД) органів черевної порожнини локалізується в 7–70% випадків і визначається як тубулярна, неперистальтуюча структура, що сліпо закінчується. У 1986 р. Puylaert уперше запропонував та описав метод дозованої компресії при УЗД гострого апендициту [6]. Виділяють такі УЗ-симптоми гострого апендициту: симптом «мішені», стисливість виявленого апендикса, збільшення максимального зовнішнього діаметра апендикса  $\geq 6$  мм, потовщення стінки апендикса  $\geq 2$  мм, наявність копролітів у просвіті червоподібного відростка та гіперваскуляризація стінки апендикса при кольоровій доплерівській ультрасонографії.

Чутливість УЗД при гострому апендициті з урахуванням порогового значення діаметра апендикса 6 мм наближається до 100%. Тим не менш, специфічність УЗД за такого порогового значення дуже низька і не перевищує 70%. З метою підвищення специфічності УЗД при гострому апендициті окремі дослідники пропонують враховувати як порогове значення діаметр апендикса в 7 мм. На УЗД існує так звана «сіра зона» діаметра апендикса в 6,0–7,3 мм, де діаметр апендикса не буває достатнім для самостійного критерію діагностики гострого апендициту. При цьому слід проводити УЗД апендикса в кольорному доплерівському режимі. Крім наведених основних УЗ-симптомів гострого апендициту, ряд дослідників виділяють непрямі УЗ-ознаки гострого апендициту, такі як вільна рідина правої здухвинної області, рідина в просвіті апендикса, потовщення периапендикулярної клітковини, ознаки запалення сліпої кишки, збільшення мезентеріальних лімфовузлів [3].

## Оригінальні дослідження. Урологія та гінекологія

Серед гінекологічної патології найчастіше в дівчат спостерігаються об'ємні утворення порожнини малого таза, що мають власне гінекологічну природу пухлинного або запального походження. Безумовно, важливим і невідкладним завданням для лікаря будь-якої спеціальності є вчасне розпізнавання перекуту придатків матки, які часто (у 70–75%) виникають на тлі об'ємних утворень яєчників [1,5].

УЗД-точність виявлення пухлин і пухлиноподібних утворень яєчників та визначення їхньої внутрішньої структури досягає практично 100%; диференціювання маткової та придаткової патології – 95%; відрізнення пухлини від пухлиноподібного новоутворення – 90%. УЗД-точність визначення злоякісного характеру пухлини становить 80%, а доброякісного – 95% [7].

**Мета** дослідження – навести особливості диференціювання хірургічної патології органів черевної порожнини і тазових органів у дівчат за допомогою УЗД; розробити алгоритм діагностики хірургічної патології в дівчат.

### Матеріали та методи дослідження

Дослідження виконано на базі КНП «Вінницька обласна дитяча клінічна лікарня», клініки дитячої хірургії Вінницького національного медичного університету імені М.І. Пирогова за період 2019–2021 рр. відповідно до принципів Гельсінської декларації. Протокол дослідження ухвалено Локальним етичним комітетом зазначених у роботі установ. У пацієнток та їхніх батьків отримано інформовану згоду щодо проведення діагностичних маніпуляцій.

Для проведення наочної диференційної діагностики до дослідження залучено дівчат віком 4–16 років: 100 здорових дітей (I група), 100 дітей з діагно-

зом гострого апендициту (II група), 100 дітей з об'ємними утвореннями придатків матки різних типів патології (III група).

Сонографічне дослідження органів черевної порожнини і малого таза виконано на УЗ-апаратах «SAMSUNG H60» (Південна Корея) і «SAMSUNG» LS22EMU1HS (Південна Корея, 2016) датчиком із частотою 8 МГц у режимі реального часу.

Під час виконання УЗД органів черевної порожнини і малого таза враховано морфометричні показники апендикса та придатків матки: довжину, ширину, товщину відростка, товщину стінки, об'єм апендикса, ехоструктуру апендикса та його вмісту, здатність до компресії та рівень кровотоку, зміни тканин навколо апендикса.

### Результати дослідження та їх обговорення

Під час проведення УЗД органів черевної порожнини і малого таза існує численна кількість критеріїв при різних патологіях. У разі виконання УЗД у пацієнтів із підозрою на гострий апендицит слід дещо звузити коло пошуку на нижньому поверсі черевної порожнини і малого таза.

Під час виконання УЗД органів черевної порожнини потрібно звертати увагу на такі пункти:

- положення (типове, висхідне, поперечне, низхідне, ретроцекальне);
- біометрія – розміри апендикулярного відростка (довжина, ширина, товщина відростка, товщина стінки, об'єм);
- індекс компресії  $IK=(D1-D2)/D1$ , де D1 – передньо-задній розмір відростка до компресії, D2 – передньо-задній розмір відростка після компресії;
- ехоструктура (у разі флегмонозно зміненого і незміненого апендикса в структурі диференцію-

**Таблиця 1**

Порівняльні характеристики середніх значень незміненого та флегмонозно зміненого апендикса в нормі та при запаленні апендикса

Параметр	Норма (I група)	Флегмонозний апендицит (II група)
Довжина, мм	29,6–30,5	42–44
Ширина, мм	4,5–4,9	10–10,8
Об'єм, см <sup>3</sup>	0,24–0,28	1,91–2,3
Товщина просвіту, мм	0–1	6,3–6,9
Товщина передньої стінки, мм	1,4–1,7	2,4–3,2
Товщина задньої стінки, мм	1,5–2,1	2,5–3,1
Передньо-задній розмір без компресії, мм	3,9–4,3	9,1–9,7
Передньо-задній розмір при компресії, мм	>0,15	<0,15
Індекс компресії	0,28	0,01
Максимальна швидкість кровотоку в апендикулярній артерії (V <sub>max</sub> , см/с)	15,02±5,55	35,03±4,53
Максимальна швидкість кровотоку у вені (V <sub>max</sub> , см/с)	7,96±2,5	12,35±2,3



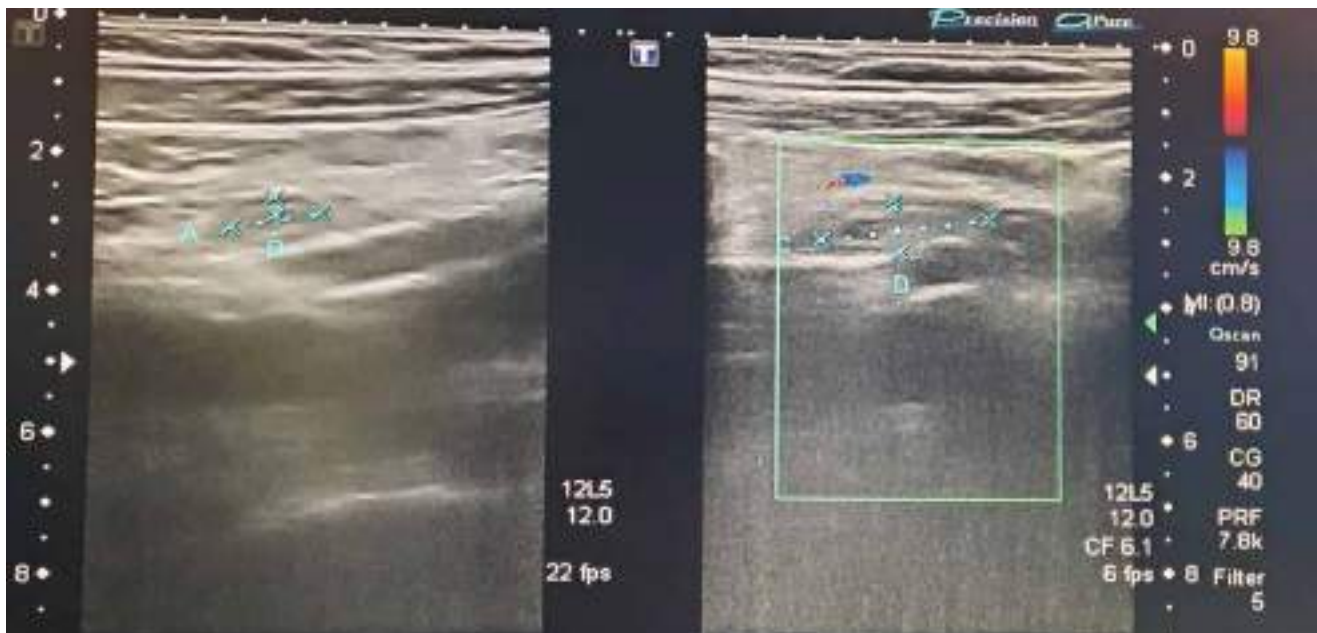


Рис. 1. Гострий флегмонозний апендицит у дівчинки віком 14 років

ються три шари: гіпоехогенний – слизова оболонка, гіперехогенний – підслизова основа, гіпоехогенний – м'язовий шар);

- у разі незміненого апендикса – просвіт спалий, у разі флегмонозного запалення – просвіт розширений;

- доплерографія – при незміненому відростку зазвичай немає кольорового сигналу, у разі флегмонозного апендициту реєструється кровотік [2].

У таблиці 1 наведено референтні величини параметрів, які, на нашу думку, є важливими для встановлення діагнозу гострого апендициту за даними УЗД (табл. 1).

Під час проведення УЗД у 72 (72%) пацієнок II групи розміри апендикса були збільшеними. Особливо слід звернути увагу на діаметр апендикса, який був  $\geq 6$  мм, у 75 (75%) пацієнок II групи відмічалася потовщення стінки апендикса  $\geq 3$  мм, вільна рідина в правій здухвинній ділянці спостерігалася у 84 (84%) випадках. У таблиці 1 показано індекс компресії в нормі та в разі запалення апендикса. Слід зазначити, що в разі запалення апендикс майже не піддавався компресії УЗ-датчика, а швидкість кровотоку в апендикулярній артерії та вені була підвищеною у 82 (82%) дітей II групи. Спазм кишки в ділянці ілеоцекального кута відмічався в 76 (76%) пацієнтів, також у 42 (42%) пацієнок II групи визначалися копроліти в просвіті апендикса (рис. 1).

У II групі здебільшого (87 (87%) дітей) артеріальний кровотік локалізувався в стінці апендикса, у 13 (13%) дітей – у навколишній клітковині біля апендикса.

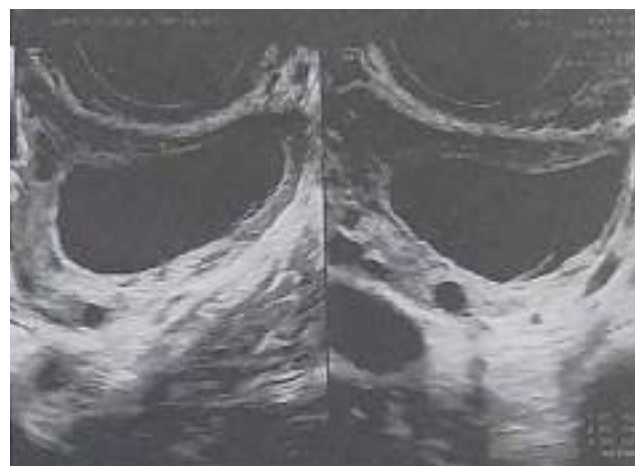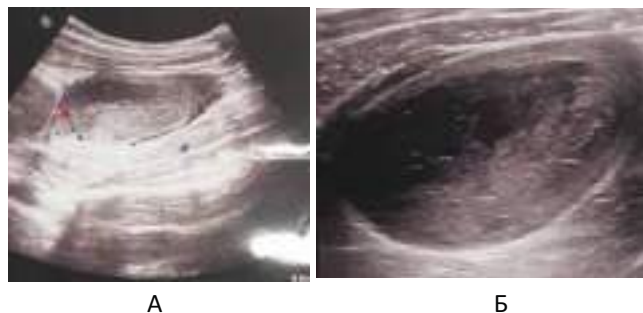


Рис. 2. Фолікулярна кіста лівого яєчника в дівчинки віком 12 років

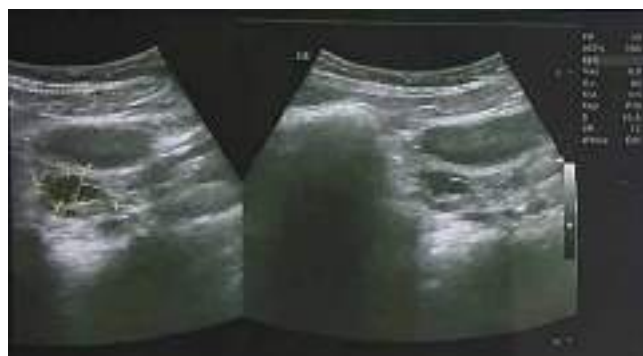У III групі (об'ємні утворення придатків) найчастіше (32 (32%) пацієнтки), за даними УЗД, відмічалися **фолікулярні кісти** у вигляді однокамерних анехогенних утворень округлої форми, розташованих переважно збоку або ззаду матки; внутрішня поверхня фолікулярних кіст завжди була рівною. Позаду кісти визначався акустичний ефект дистального посилення. Розміри кіст коливалися в межах 3–10 см. Під час сканування в режимі доплерівського дослідження виявлялися поодинокі зони васкуляризації, розташовані переважно по периферії кісти. Ці пацієнти були на динамічному спостереженні в хірургічному стаціонарі та виписані на амбулаторне лікування без оперативного лікування (рис. 2).

У III групі **кісти жовтого тіла** (або лютеїнові кісти) спостерігалися у 21 (21%) пацієнтки і, за даними

Оригінальні дослідження. Урологія та гінекологія



**Рис. 3.** Кіста жовтого тіла правого яєчника в дівчинки віком 14 років: А – ультразвукове дослідження із використанням доплера; Б – ультразвукове дослідження у звичайному двовимірному режимі



**Рис. 4.** Параоваріальна кіста правого яєчника в дівчинки віком 14 років

УЗД, досягали 9–10 см у діаметрі, але в середньому становили близько 5 см. Лютеїнові кісти на ехограмах мали вигляд утворень із потовщеними стінками та неоднорідним ехогенним вмістом. При цьому таке явище завжди супроводжувалось ефектом дистального посилення.

У плані диференційної діагностики цих лютеїнових кіст із запальними захворюваннями та раком яєчників кольорове доплерівське дослідження дало змогу виключити наявність зон васкуляризації у внутрішніх структурах кіст жовтого тіла. Проте інтенсивний кровотік по периферії кіст жовтого тіла інколи може нагадувати злоякісну неоваскуляризацію. Для нівелювання помилок слід повторити дослідження в першій фазі менструального циклу (рис. 3).

Параоваріальні кісти відмічались у 7 (7%) пацієнток. На ехограмах кісти мали вигляд утворень округлої або овоїдної форми, які розташовувались окремо від яєчника, переважно однобічні, з анехогенною (ехонегативною) внутрішньою будовою. Їхні розміри не перевищували 5–6 см у діаметрі (рис. 4).

У 30 (30%) пацієнток відмічався гострий оофорит. При цьому на ехограмах відзначалося значне збільшення яєчників. Ехографічна картина нагадувала один із варіантів зображення кіст жовтого тіла.

Сканування в режимі кольорового доплерівського дослідження дало змогу виявити в запальних утвореннях яєчників зони підвищеної васкуляризації та низькорезистентний кровотік. При цьому в гострій і підгострій фазах індекс резистентності зазвичай знижувався  $\leq 0,5$ . Слід враховувати ці дані в диференційній діагностиці зі злоякісними новоутвореннями.

Під час УЗД виявлено 10 (10%) пацієнток III групи з перекрутом придатків матки, спричиненим наявністю об'ємного утворення у структурі придатка.

Враховуючи дані попередніх дослідників стосовно симптомів патології тазових органів, на ехограмах відмічалось у 100% (100 пацієнток III групи) збільшення яєчника з вираженою зміною його внутрішньої будови: візуалізувалася кістозна будова з перегородками та ехопозитивним вмістом у 70% випадків із перекрутом придатка. У 20% випадків дітей з перекрутом яєчника відмічалася відсутність кровотоку в його структурі, у 60% випадків кровотік був збідненим, і лише у 20% кровотік у придатку не змінювався. У пацієнтів із нормальним кровотоком у придатку на тлі його перекруту під час оперативного втручання відмічався неповний перекрут ( $<360^\circ$ ), або  $>360^\circ$ , при цьому візуалізувалася довга ніжка новоутворення, що давало змогу зберегти кровотік в органі.

Зважаючи на думку попередніх дослідників і власні спостереження, вважаємо за доцільне під час виконання УЗД об'ємних утворень оцінювати дані придатків матки за таким алгоритмом діагностики:

- 1) виявлення об'ємної патології;
- 2) визначення внутрішньої будови;
- 3) визначення приналежності до якого-небудь органа;
- 4) диференційна діагностика пухлинного і непухлинного процесів;
- 5) попередній висновок – приналежність до нозологічної патології;
- 6) виявлення ознак малігнізації.

Високу ймовірність малігнізації передбачає виявлення таких ознак:

- пухлини яєчників переважно кістозного типу вегетацій з наявністю внутрішніх судин;
- виражене фрагментарне потовщення стінок і перегородок кістозного новоутворення;
- усі типи кістозних утворень із «гомогенною ехонегативною або ехопозитивною» будовою, «гетерогенною» будовою достовірно переважають серед описів злоякісних новоутворень, а тип «гетерогенна структура, що не диференціюється» в більшості випадків виявляється запущеним раком.

Таблиця 2

Диференційні ознаки кістозних і пухлинних утворень придатків матки

Сонографічні ознаки патології	
Кіста яєчника	Пухлина яєчника
Кіста/кісти локалізується в одному або в обох яєчниках	Кіста/кісти має різний діаметр
Діаметр кісти досягає 10 см	Кіста буває одно- та багатокамерною
Кіста має гладеньку зовнішню і внутрішню стінки	Частина кісти поза або всередині не представлена щільною тканиною
Кіста може бути одно- та багатокамерною	Внутрішній ультразвуковий сигнал негомогенний
Внутрішні ехосигнали відсутні або гомогенні та мають дифузний характер	Часто наявний асцит
При кісті яєчника (за умови відсутності пошкодження цілісності її стінки) асцит відсутній	Наявність подвійного контуру за рахунок набряку капсули яєчника

Непрямі ознаки або «УЗ-маркери» малігнізації:

- асиметричне збільшення (понад 10%) контрала-терального яєчника;
- зміна овальної форми яєчника на кулясту, поява будь-яких аномальних утворень;
- будь-яка кількість вільної рідини в черевній порожнині пацієнтки;
- множинні ( $\geq 5$ ) колірні локуси;
- для великих злоякісних новоутворень характерний безладний центральний кровообіг (86,5% спостережень);
- у великих доброякісних новоутвореннях судини розташовані переважно (62,2–72,6%) на периферії;
- у кістозних структурах на можливість злоякісного процесу вказує наявність кровотоку в папілярних розростаннях, тоді як кровотік у перетинках зустрічається однаково як у злоякісних, так і в доброякісних;
- традиційно «злоякісним» залишається значення  $RI < 0,4$  (тобто периферичний опір у судинах злоякісних новоутворень загалом статистично достовірно нижчий, ніж у доброякісних);
- більш характерним доплерографічним показником для злоякісних утворень є висока швидкість кровотоку.

Враховуючи дані досліджень і власних спостережень, вважаємо за необхідне навести алгоритм диференційної діагностики доброякісних і злоякісних новоутворень придатків матки (табл. 2).

Для діагностики гострого апендициту вважаємо за необхідне виділити такі основні критерії:

- діаметр апендикса  $\geq 6$  мм;
- потовщення стінки апендикса  $\geq 3$  мм;
- вільна рідина у правій здухвинній ділянці.

До додаткових критеріїв гострого апендициту слід віднести:

- спазм кишки в ділянці ілеоцекального кута;
- копроліти в просвіті апендикса;
- артеріальний кровотік у стінці апендикса;

- артеріальний кровотік у навколишній клітковині біля апендикса;
- венозний відтік.

## Висновки

Перевагами УЗД є висока специфічність дослідження, низька вартість і відсутність іонізуючого випромінювання. УЗД органів черевної порожнини дає змогу діагностувати гостру хірургічну та гінекологічну патологію, провести диференційну діагностику захворювань, які симулюють гострий апендицит. При цьому УЗД при гострому апендициті може ускладнюватися наявністю в пацієнтів ожиріння, метеоризму та атипового розташування червоподібного відростка.

Розроблений алгоритм діагностики хірургічної патології в дівчат підвищує результативність УЗД гострого апендициту і новоутворень порожнини малого таза, що дає змогу лікареві вчасно встановити правильний діагноз та обрати відповідну тактику лікування.

*Автори заявляють про відсутність конфлікту інтересів.*

## References/Література

1. Delyagin VM, Toniyan KA, Myasnikova SV, Senyakovich NB, Dyadik TG. (2010). Klinicheskie aspekty ultrazvukovogo issledovaniya malogo taza u devochek i devushek-podrostkov. Ginekologiya. 12 (6): 55–64.
2. Dihtiar VA, Sadovenko OH, Kaminska MO, Barsuk OM, Varun SE. (2022). Diahnostyka uskladnenykh form hostroho apendytsytu u ditei. Mater. XVIII International Scientific and Practical Conference «Advancing in research, practice and education», 10–13 May 2022, Florence, Italy: 357–361. [Дігтяр ВА, Садovenko ОН, Камінська МО, Барсук ОМ, Варун СЕ. (2022). Діагностика ускладнених форм гострого апендициту у дітей. Mater. XVIII International Scientific and Practical Conference «Advancing in research, practice and education», 10–13 May 2022, Florence, Italy: 357–361].
3. Kaneko K, Tsuda M. (2004). Ultrasound-based decision making in the treatment of acute appendicitis in children. Journal of pediatric surgery, 39 (9): 1316–1320.
4. Konoplikskiy VS, Pohorilyi VV, Dymchyna YuA, Mykhalchuk TI, Korobko YuYe. (2020). Analiz prychnyn rozvytku destruktivnykh

## Оригінальні дослідження. Урологія та гінекологія

---

- form hostroho apendytsytu u ditei. Khirurgiia dytiachoho viku. 2 (67): 43–47. [Коноплицький ВС, Погорілий ВВ, Димчина ЮА, Михальчук ТІ, Коробко ЮЄ. (2020). Аналіз причин розвитку деструктивних форм гострого апендициту у дітей. Хірургія дитячого віку. 2 (67): 43–47].
5. Masyakina AA, Obraztsova EE. (2017). Ultrazvukovaya diagnostika povtornogo perekruta pridatkov matki u devochki (kratkiy obzor literatury i klinicheskoe nablyudenie). Ultrazvukovaya i funktsionalnaya diagnostika. 6: 81–86. [Масякіна АА, Образцова ЕЕ. (2017). Ультразвукова діагностика повторного перекута придатков матки у дівочки (краткий обзор литературы и клиническое наблюдение). Ультразвукова і функціональна діагностика. 6: 81–86].
  6. Schuh S, Man C, Cheng A, Murphy A, Mohanta A, Moineddin R et al. (2011). Predictors of non-diagnostic ultrasound scanning in children with suspected appendicitis. The Journal of pediatrics. 158 (1): 112–118.
  7. Volkov AE. (2013). Ultrazvukovaya diagnostika v akusherstve i ginekologii: prakticheskoe rukovodstvo. AE Volkov. R-n-D.: Feniks. [Волков АЕ. (2013). Ультразвукова діагностика в акушерстві і гінекології: практичне керівництво. АЕ Волков. Р-н-Д.: Фенікс].

---

### Відомості про авторів:

**Коробко Юрій Євгенійович** – аспірант каф. дитячої хірургії Вінницького НМУ імені М.І. Пирогова. Адреса: м. Вінниця, вул. Пирогова, 56. <https://orcid.org/0000-0002-3299-878X>.

**Коноплицький Віктор Сергійович** – д. мед. н., проф., зав. каф. дитячої хірургії Вінницького НМУ імені М.І. Пирогова. Адреса: м. Вінниця, вул. Пирогова, 56. <https://orcid.org/0000-0001-9525-1547>.

Стаття надійшла до редакції 22.12.2022 р., прийнята до друку 14.03.2023 р.