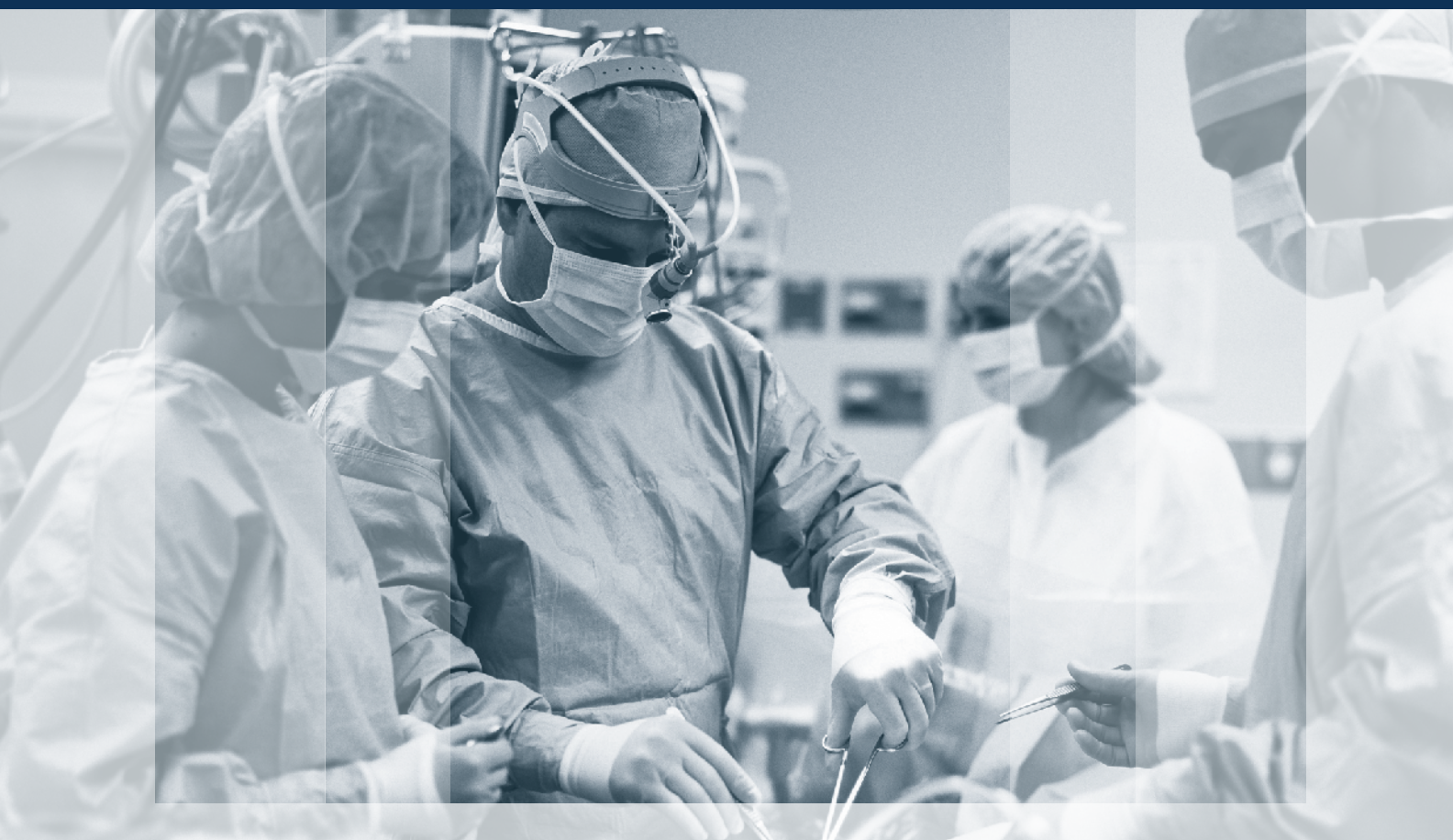



ХІРУРГІЯ ДИТЯЧОГО ВІКУ

PAEDIATRIC SURGERY. UKRAINE ^{2 (63)} 2019

Передплатний індекс 60162



**Події: вперше в Україні
навчальний курс
під егідою EUPSA** стор. 6

**Торакальна
хірургія** стор. 10

**Абдомінальна
хірургія** стор. 23

Ортопедія стор. 57

Огляди стор. 67

Клінічний випадок стор. 92

Анонс

**18-19 жовтня 2019 року
м. Київ**

**Науково-практична
конференція
з міжнародною участю
«Інноваційні технології
в хірургії та анестезіології
і інтенсивній терапії
дитячого віку»** стор. 115

До уваги авторів

**Алгоритм
реєстрації індексу
вченого
ORCID** стор. 102

**Зміни
в оформленні
списку
літератури** стор. 108

НАЦІОНАЛЬНА МЕДИЧНА АКАДЕМІЯ ПІСЛЯДИПЛОМНОЇ ОСВІТИ ІМЕНІ П.Л. ШУПИКА

ВСЕУКРАЇНСЬКА АСОЦІАЦІЯ ДИТЯЧИХ ХІРУРГІВ

ТОВ «ГРУПА КОМПАНІЙ «МЕД ЕКСПЕРТ»

ХІРУРГІЯ ДИТЯЧОГО ВІКУ

науково-практичний спеціалізований журнал

ХИРУРГИЯ ДЕТСКОГО ВОЗРАСТА

научно-практический специализированный журнал

ГОЛОВНИЙ РЕДАКТОР

Котенко О.Г., доктор мед. наук, заступник директора
ДУ «Національний інститут хірургії та трансплантології
імені О.О. Шалімова НАМН України» (Київ, Україна)

ШЕФ-РЕДАКТОР

Толстанов О.К., доктор мед. наук, професор, проректор з навчально-педагогічної роботи НМАПО імені П.Л. Шупика (Київ, Україна)

Русак П.С., доктор мед. наук, професор кафедри дитячої хірургії
НМАПО імені П.Л. Шупика, завідувач хірургічним відділенням
№1 Житомирської обласної дитячої клінічної лікарні (Житомир, Україна)

РЕДАКЦІЙНА КОЛЕГІЯ

Аверін В.І. (Мінськ, Білорусь)

АльДжадалі А. (Альхобар,
Саудівська Аравія)

Бабуч С.І. (Кишинів, Молдова)

Боднар О.Б. (Чернівці, Україна)

Вдовиченко Ю.П. (Київ, Україна)

Веселий С.В. (Лиман, Україна)

Вороненко Ю.В. (Київ, Україна)

Горбатюк О.М. (Київ, Україна)

Гудумак Є.М. (Кишинів, Молдова)

Данилов О.А. (Київ, Україна)

Дігтяр В.А. (Дніпро, Україна)

Дубровін О.Г. (Київ, Україна)

Ємець І.М. (Київ, Україна)

Запорожан С.Й. (Тернопіль, Україна)

Йокіч Р. (Новий Сад, Сербія)

Калічинський П. (Варшава, Польща)

Капуллер В. (Єрусалим, Ізраїль)

Ковальчук В.І. (Гродно, Білорусь)

Козинець Г.П. (Київ, Україна)

Коноплицький В.С. (Вінниця,
Україна)

Косаковський А.Л. (Київ, Україна)

Кривченя Д.Ю. (Київ, Україна)

Ксьонз І.В. (Полтава, Україна)

Левицький А.Ф. (Київ, Україна)

Ліма М. (Болонья, Італія)

Лопез М. (Барселона, Іспанія)

Лосев О.О. (Одеса, Україна)

Мюнтер Х. (Лондон,
Великобританія)

Наконечний А.Й. (Львів, Україна)

Патковський Д. (Вроцлав, Польща)

Пащенко Ю.В. (Харків, Україна)

Переяслов А.А. (Львів, Україна)

Петербурзький В.Ф. (Київ,
Україна)

Петерсонс А. (Рига, Латвія)

Погорілий В.В. (Вінниця, Україна)

Притула В.П. (Київ, Україна)

Ротенберг С. (Денвер, США)

Руденко Н.М. (Київ, Україна)

Слепов О.К. (Київ, Україна)

Сокур П.П. (Київ, Україна)

Спахі О.В. (Запоріжжя, Україна)

Текюл С. (Анкара, Туреччина)

Усенко О.Ю. (Київ, Україна)

Фархат В. (Торонто, Канада)

Фофанов О.Д. (Івано-Франківськ,
Україна)

Храпач В.В. (Київ, Україна)

Чаудерна П. (Гданськ, Польща)

Ченг В. (Пекин, Китай)

Черіан А. (Лондон, Великобританія)

Юркевич Б. (Варшава, Польща)

НАУКОВІ КОНСУЛЬТАНТИ

Боднар Б.М. (Чернівці, Україна)

Давиденко В.Б. (Харків, Україна)

Кукуруза Ю.П. (Вінниця, Україна)

Лазоришенець В.В. (Київ, Україна)

Макаров А.В. (Київ, Україна)

Момотов А.О. (Київ, Україна) –
координатор групи

Ніколаєва Н.Г. (Одеса, Україна)

Сушко В.І. (Дніпро, Україна)

Аверін В.І. (Мінськ, Білорусь)

СЕКРЕТАРІАТ

Шевчук Д.В. (Житомир, Україна) –
відповідальний секретар

Горелік В.В. (Київ, Україна)

Доманський О.Б. (Київ, Україна)

Мельниченко М.Г. (Одеса, Україна)

Пономаренко О.П. (Київ, Україна)

Рибальченко В.Ф. (Київ, Україна)

Талько М.О. (Київ, Україна)

Чаварга М.І. (Ужгород, Україна)

Чеканов Д.Ю. (Миколаїв, Україна)

Видавець ТОВ «Група компаній «Мед Експерт»

Свідоцтво про державну реєстрацію ЗМІ

КВ № 22500-12400ПР від 13.01.2017 р.

Видається з 2003 р.

Періодичність виходу — 4 рази на рік

Наказом МОН України №612 від 07.05.2019 р.

журнал «Хірургія дитячого віку» включено

до Переліку наукових фахових видань України,

категорія Б, в яких можуть публікуватися
результати дисертаційних робіт на здобуття
наукових фахових ступенів доктора і кандидата наук

Затверджено Вченою радою Національної

медичної академії післядипломної освіти

імені П.Л. Шупика Протокол №6 від 12.06.2019 р.

Підписано до друку 27.06.2019 р

Журнал «Хірургія дитячого віку» реферується
Інститутом проблем реєстрації інформації
НАН України

Адреса для листування:

ТОВ «Група компаній Мед Експерт»,

«Хірургія дитячого віку»,

а/с 80, м. Київ-211, Україна, 04211

Тел./факс: +38 044 498-08-80

E-mail: pediatric.surgery.ukraine@gmail.com;

pediatr@med-expert.com.ua

<http://med-expert.com.ua/>

Формат 60x90/8. Папір офсетний.

Ум. друк. арк. 16. Обл.-вид. арк. 13,95.

Загальний наклад 1 000 прим.

Зам. № 28.06/01 від 28.06.2019 р.

Надруковано з готових фотоформ у типографії

«Аврора-принт»,

м. Київ, вул. Причальна, 5, тел. +38 (044) 550-52-44

Свідоцтво суб'єкта видавничої справи:

A00 № 777897 від 06.07.2009 р.

Всі статті рецензовані. Повний або частковий

передрук або тиражування у будь-який спосіб

матеріалів, опублікованих у цьому виданні,

допускається лише за письмовим дозволом

редакції. Відповідальність за зміст рекламних

матеріалів несе рекламодавець.

Журнал «Хірургія дитячого віку» включений

у наукометричні, реферативні та пошукові

бази даних: **РИНЦ, Science index (eLIBRARY.**

RU), Google Scholar, CrossRef, Index Coperni-

cus International, Джерело. Статтям журналу

присвоюється DOI.

Увага! Здійснити передплату видання «Хірургія

дитячого віку» можна у будь-якому поштовому

відділенні України

Передплатний індекс **60162**

© Національна медична академія
післядипломної освіти імені П.Л. Шупика, 2019

© Всеукраїнська асоціація дитячих хірургів, 2019

© ТОВ «Група компаній «Мед Експерт», 2019

Київ 2019

SHUPYK NATIONAL MEDICAL ACADEMY OF POSTGRADUATE EDUCATION

UKRAINIAN ASSOCIATION PAEDIATRICS SURGERY

GROUP OF COMPANIES MED EXPERT, LLC

PAEDIATRIC SURGERY. UKRAINE

Scientific and Practical Journal

EDITOR-IN-CHIEF

Kotenko O.G., Doctor of Medical Sciences, Deputy Director SI Shalimov
National Institute of Surgery and Transplantology NAMS of Ukraine, (Kyiv, Ukraine)

CHIEF EDITOR

Tolstanov O.K., Doctor of Medical Sciences, Professor, First Deputy Rector, of
the Shupyk National Medical Academy of Postgraduate Education (Kyiv, Ukraine)

Rusak P.S., Doctor of Medical Sciences, Professor of Pediatric Surgery
Department Shupyk National Medical Academy of Postgraduate Education;
Head of Department pediatric surgery of Zhytomyr Regional Children's
Clinical Hospital (Zhytomyr, Ukraine)

EDITORIAL BOARD

Averin V.I. (Minsk, Belarus)	Lopez M. (Barcelona, Spain)
AlJahdali A. (Alkhubar, Saudi Arabia)	LOSEV O.O. (Odesa, Ukraine)
Babuci S. (Kishinev, Moldova)	Munther H. (London, Great Britain)
Bodnar O.B. (Chernivtsi, Ukraine)	Nakonechnyi A.Y. (Lviv, Ukraine)
Vdovichenko Yu.P. (Kyiv, Ukraine)	Patkowski D. (Wroclaw, Poland)
Veseliy S.V. (Liman, Ukraine)	Paschenko Yu.V. (Kharkiv, Ukraine)
Voronenko Yu.V. (Kyiv, Ukraine)	Pereyaslov A.A. (Lviv, Ukraine)
Gorbatyuk O.M. (Kyiv, Ukraine)	Peterburgskiy V.F. (Kyiv, Ukraine)
Gudumak E.M. (Chisinau, Moldova)	Petersons A. (Riga, Latvia)
Danylov O.A. (Kyiv, Ukraine)	Pogoriliy V.V. (Vinnytsia, Ukraine)
Digtyar V.A. (Dnipro, Ukraine)	Pritula V.P. (Kyiv, Ukraine)
Dubrovyn O.G. (Kyiv, Ukraine)	Rothenberg S. (Denver, USA)
Emetc I.M. (Kyiv, Ukraine)	Rudenko N.M. (Kyiv, Ukraine)
Zaporozhan S.Y. (Ternopil, Ukraine)	Sliopov O.K. (Kyiv, Ukraine)
Jokic R. (Novi Sad, Serbia)	Sokur P.P. (Kyiv, Ukraine)
Kaliciński P. (Warsaw, Poland)	Spahy O.V. (Zaporizhzhia, Ukraine)
Kapuller V. (Jerusalem, Israel)	Tekgul S. (Ankara, Turkey)
Kovalchuk B.I. (Grodno, Belarus)	Usenko O.Yu. (Kyiv, Ukraine)
Kozinets G.P. (Kyiv, Ukraine)	Farhat W. (Toronto, Canada)
Konopliitskiy B.S. (Vinnytsia, Ukraine)	Fofanov O.D. (Ivano-Frankivsk, Ukraine)
Kosakovskiy A.L. (Kyiv, Ukraine)	Hrapach V.V. (Kyiv, Ukraine)
Krivchenya D.Yu. (Kyiv, Ukraine)	Czauderna P. (Gdansk, Poland)
Ksyonz I.V. (Poltava, Ukraine)	Cheng W. (Beijing, China)
Kutcenok Ya.B. (Kyiv, Ukraine)	Cherian A. (London, Great Britain)
Levitckiy A.F. (Kyiv, Ukraine)	Jurkiewicz B. (Warsaw, Poland)
Lima M. (Bologna, Italy)	

SCIENTIFIC ADVISERS

Bodnar B.M. (Chernivtsy, Ukraine)	Momotov A.O. (Kyiv, Ukraine) – <i>coordinator</i>
Davidenko V.B. (Kharkiv, Ukraine)	Nikolaeva N.G. (Odesa, Ukraine)
Kukuruza Yu.P. (Vinnitca, Ukraine)	Sushko V.I. (Dnipro, Ukraine)
Lazorishenets V.V. (Kyiv, Ukraine)	
Makarov A.V. (Kyiv, Ukraine)	

SECRETARIAT

Shevchuk D.V. (Zhytomyr, Ukraine) – <i>Executive Secretary</i>	Ponomarenko O.P. (Kyiv, Ukraine)
Gorelyk V.V. (Kyiv, Ukraine)	Rybalchenko V.F. (Kyiv, Ukraine)
Domanskiy O.B. (Kyiv, Ukraine)	Tal'ko M.O. (Kyiv, Ukraine)
Melnichenko M.G. (Odesa, Ukraine)	Chavarga M.I. (Uzhgorod, Ukraine)
	Chekanov D.Yu. (Mikolauiv, Ukraine)

Publisher - Group of companies MedExpert, LLC

Certificate of registration of KB No. 22500-12400IIP
of 13.01.2017

Published since 2003 p.

Periodicity - 4 times a year

By the order of the Ministry of Education and Science
of Ukraine No. 612 from May 7, 2019, the journal
«Paediatric Surgery. Ukraine» was included in the List
of specialized scientific editions of Ukraine in the field
of medical sciences, **category B**

Recommended by the Shupyk National Medical
Academy of Postgraduate Education, Protocol No.6
from 12.06.2019

Signed for publication 27.06.2019

The journal «Paediatric Surgery. Ukraine» abstracted
by the Institute of Information Recording Problems
of Ukraine

Mailing address:

Group of Companies Med Expert, LLC,
«Paediatric Surgery. Ukraine»,
p/b 80, Kyiv, 04211, Ukraine,
Tel./fax: +38 044 498-08-80
E-mail: pediatric.surgery.ukraine@gmail.com;
pediatr@med-expert.com.ua;
<http://med-expert.com.ua>

Format 60x90/8. Offset paper.
Conventional printed sheet. 13,95.
Total circulation is 1 000 copies.

Ord. No.28.06/01 from 28.06.2019
Printed in the «Aurora-print» printing house,
5, Prichalnaya Str., Kyiv, tel. (044) 550-52-44
Certificate A00 No. 777897 from 06.07.2009 y.

All articles reviewed. Total or partial copy of materials
published in this publication at any way is available
only by the letter of permission of the journal staff.
Advertiser is responsible for the content of advertising
materials.

Journal «Paediatric Surgery. Ukraine» is included in
the scientometric, abstract and search databases: **RICR**,
Science index (eLIBRARY.RU), **Google Scholar**,
CrossRef, **Index Copernicus International**, **Djerele**.

Attention! Subscribe to the journal «Paediatric Sur-
gery. Ukraine» you can at every post offices of Ukraine
Subscription index **60162**

© Shupyk National Medical Academy
of Postgraduate Education, 2019

© Ukrainian Association Paediatric Surgery, 2019

© Group of Companies MedExpert, LLC, 2019

Kyiv 2019

Зміст

- 6 ЮВІЛЕЇ
- ПОДІЇ
- 7 Вперше в Україні відбувся навчальний курс під егідою Європейської асоціації дитячих хірургів EUPSA «Неонатальна та мініінвазивна хірургія»
- ОРИГІНАЛЬНІ ДОСЛІДЖЕННЯ.
ТОРАКАЛЬНА ХІРУРГІЯ
- 10 Babuci S., Petrovici V., Gladun S., Haidarli D., Pisarenco A., Sinițina L., David V.
Морфопатологічні особливості внутрішньої іннервації стравоходу у новонароджених з езофагеальною атрезією та нижньою трахео-езофагеальною норницею
- 18 Перцов В.І., Телушко Я.В., Барчук А.І., Бондар А.В., Гузь С.Г., Науменко В.М., Савченко С.І., Троян Г.С., Якушева Н.С.
Хірургічна стабілізація каркасу грудної клітки: досвід та перспективи
- ОРИГІНАЛЬНІ ДОСЛІДЖЕННЯ.
АБДОМІНАЛЬНА ХІРУРГІЯ
- 23 Вакульчик В.Г., Стацкевич С.Ю., Політико Д.Д.
Аналіз результатів застосування Pediatric Appendicitis Score у диференціальній діагностиці болю у животі у дітей віком 5–17 років
- 29 Котенко О.Г., Григорян М.С., Гриненко О.В., Гусев А.В., Коршак О.О., Остапшєн О.М., Попов О.О., Федоров Д.О.
Хірургічне лікування гепатобластоми
- 36 Притула В.П., Кривченя Д.Ю., Кузык А.С., Хуссейні С.Ф., Сільченко М.І.
Лапароскопічне лікування кіст селезінки у дітей
- 41 Джума К.А., Притула В.П., Дубровін О.Г., Годік О.С.
Вплив різних типів портокавального шунтування на стан імунної системи у дітей з допечінковою формою портальної гіпертензії
- 50 Слепов О.К., Пономаренко О.П., Мизур М.Ю., Грасюкова Н.І.
Гастрошизис: класифікація
- ОРИГІНАЛЬНІ ДОСЛІДЖЕННЯ.
ОРТОПЕДІЯ
- 57 Елій Л.Б., Мельниченко М.Г.
Комплексне лікування дітей першого року життя з дисплазією кульшових суглобів
- 64 Сергієнко О.А., Гудименко О.М., Федурко М.С., Можаровський Ю.С.
Закрита репозиція переломів шийки променевої кістки за методикою Н.П. Свінухова

Content

- 6 ANNIVERSARIES
- EVENTS
- 7 For the first time in Ukraine, a training course was held under the auspices of the European Pediatric Surgeons' Association «Neonatal and Minimal Invasive Surgery»
- ORIGINAL ARTICLES.
THORACIC SURGERY
- 10 Babuci S., Petrovici V., Gladun S., Haidarli D., Pisarenco A., Sinițina L., David V.
The morphopathological peculiarities of intrinsic innervation of the esophagus in newborns with esophageal atresia and inferior tracheo-esophageal fistula
- 18 Pertsov V.I., Tielushko Y.V., Barchuk A.I., Bondar A.V., Guz S.G., Naumenko V.M., Savchenko S.I., Troyan G.S., Yakusheva N.S.
Surgical stabilization of the chest: experience and perspectives
- ORIGINAL ARTICLES.
ABDOMINAL SURGERY
- 23 Vakulchik V.G., Statkekevich S. Yu., Polityko D.D.
Analysis of the results of using the Pediatric Appendicitis Score in the differential diagnosis of abdominal pain in children aged 5–17 years
- 29 Kotenko O.G., Grygorian M.S., Grynenko O.V., Gusev A.V., Korshak O.O., Ostapysheh O.M., Popov O.O., Fedorov D.O.
Surgical treatment of hepatoblastoma
- 36 Prytula V.P., Krivchenya D. Yu., Kuzyk A.S., Hussaini S.F., Silchenko M.I.
Laparoscopic treatment of splenic cysts in children
- 41 Dzhuma K., Prytula V., Dubrovin A., Godik O.
Influence of different types of portocaval shunting operations on the immune status in children with extrahepatic portal hypertension
- 50 Slepov O.K., Ponomarenko O.P., Migur M. Yu., Grasyukova N.I.
Gastroshizis: classification
- ORIGINAL ARTICLES.
ORTHOPEDICS
- 57 Eliy L.B., Melnychenko M.H.
Complex treatment of the first year of life children with hip joints dysplasia
- 64 Sergienko O.A., Gudimenko O.M., Fedurko M.S., Mozharovsky Yu.S.
Closed reposition radius fractures on the method N.P. Svinuhova

ОГЛЯДИ

- 67 *Боднар О.Б., Рандюк Р.Ю., Боднар Б.М., Ватаманеску Л.І., Бочаров А.В.*
Епітеліальний куприковий хід у дітей:
характеристика, особливості, методи лікування
- 73 *Переяслов А.А.*
Сучасна класифікація гемангіом
- 79 *Білоконь О.В.*
Сучасні методи діагностики доброякісних та злоякісних новоутворень легень у дітей
- 84 *Коноплицький В.С., Погорілий В.В., Фомін О.О., Ксьонз І.В., Якименко О.Г., Горбатюк Л.В., Сасюк А.І., Лукіянець О.О., Коробко Ю.Є.*
Торсійна патологія великого чепця у дітей: огляд літератури та власні клінічні спостереження

КЛІНІЧНИЙ ВИПАДОК

- 92 *Szymanek-Szwed M., Załęska-Oracka K., Samotyjek J., Jobs K., Jurkiewicz B.*
Ксантогранульоматозний пієлонефрит:
2 клінічні випадки
- 97 *Хоменко В.С., Перепелиця В.П., Сироткін А.В., Строцький К.П., Хоменко Л.В.*
Випадок дуоденальної непрохідності,
викликаної гігантською ехінококовою кістою печінки
- 104 *Процайло М.Д., Крицький І.О.*
Сімейний випадок
хвороби Легг-Кальве-Пертеса
- 109 *Фофанов О.Д., Фофанов В.О., Фофанова О.Ю., Сікорин Я.Я.*
Рідкісна вада розвитку – вроджена сегментарна дилатація товстої кишки у новонародженого.
Огляд літератури та власне спостереження

REVIEWS

- 67 *Bodnar O., Randiuk R., Bodnar B., Vatamanesku L., Bocharov A.*
Pilonidal sinus in children: characteristic, circumstances, methods of treatment
- 73 *Pereyaslov A.A.*
Modern classification of hemangiomas
- 79 *Bilokon O.V.*
Modern methods of diagnosing benign and malignant lung neoplasms in children
- 84 *Konoplitskyi V.S., Pogoriliy V.V., Fomin O.O., Ksonz I.V., Yakymenko O.H., Horbatiuk L.V., Sasiuk A.I., Lukiiianets O.O., Korobko Yu.Ie.*
Torsion of the greater omentum in a child: review of literature and own a case reports

CLINICAL CASE

- 92 *Szymanek-Szwed M., Załęska-Oracka K., Samotyjek J., Jobs K., Jurkiewicz B.*
Pyelonephritis Xanthogranulomatosa – case report (2 cases)
- 97 *Khomenko V.S., Perepelitsa V.P., Sirotkin A.V., Strotsky K.P., Khomenko L.V.*
Case of duodenal obstruction caused by a giant echinococcal cyst of the liver
- 104 *Protsailo M.D., Kryckyuy I.O.*
Family case
of Legg-Calve-Perthes disease
- 109 *Fofanov O.D., Fofanov V.O., Fofanova O.Yu., Sicoryn Ya.Ya.*
Rare defect of development – congenital segmental dilation of the colon in the newborn. Literature review and own observation

УВАГА!

Підписку (з кур'єрською доставкою) можна оформити на сайті підписного агентства «АС-Медиа» web: www.smartpress.com.ua/
або за тел. 044-353-88-16, 044-500-05-06 - відділ продажів.
Підписний індекс журналу «ХІРУРГІЯ ДИТЯЧОГО ВІКУ» – **00842**.

Відкрито **передплату** журналу «ХІРУРГІЯ ДИТЯЧОГО ВІКУ» на 2019 р.
у будь-якому поштовому відділенні.
Підписний індекс - **60162**.

Шановні колеги!

Радий повідомити, що наказом МОН України №612 від 07.05.2019 р. (додаток 7) журнал «Хірургія дитячого віку» включено до категорії «Б» Переліку наукових фахових видань України. Хочу наголосити, що це вагомий результат нашої з вами спільної праці, що ставить перед нами нові, проте цілком досяжні, цілі та дає право подати журнал на розгляд до включення у найбільш авторитетні наукометричні та пошукові бази світу.

Від імені своїх колег хочу привітати з ювілеєм професора Сушка Віктора Івановича, який тривалий час очолював кафедру дитячої хірургії Дніпропетровської медичної академії МОЗ України та зробив вагомий внесок у розвиток медичної освіти і науки України.

На сторінках цього номера свій величезний досвід хірургічного лікування гепатобластоми у дітей представляють науковці Національного інституту хірургії та трансплантології імені О.О. Шалімова.

Інтерес становить стаття О.К. Слепова та співавт. «Гастрошизис: класифікація», у якій викладено як власні погляди авторів на проблему, так і огляд сучасної медичної літератури. Слід зазначити, що розробки авторів у напрямку хірургічного лікування гастрошизису у плодів та новонароджених відмічено НАМН України як найкраще дослідження у 2017 р.

Актуальним залишається питання ендоскопічної хірургії. Стаття В.П. Прутули та співавт. «Лапароскопічне лікування кіст селезінки у дітей» розкриває підходи до цієї складної проблеми і буде цікава практичним лікарям. У цій царині залишається багато невирішених питань, зокрема тривалості ендоскопічної операції, показань до конверсії, відповідей на які у чинних протоколах немає. Цим питанням буде приділено увагу на конференції «Інноваційні технології в хірургії, анестезіології та інтенсивній терапії дитячого віку», яка відбудеться 18–19 жовтня 2019 р. у м. Києві. Користуючись нагодою, запрошую узяти участь у заході, а також надіслати для публікації свої роботи, щоб можна було розпочати дискусію на сторінках журналу. Також нагадую про необхідність оформлення статей відповідно до правил, які у нашому журналі відповідають не лише вітчизняним, але й міжнародним вимогам до наукових публікацій.

Шановні колеги, нагадую, що журнал «Хірургія дитячого віку» можна отримати за передплатою.

Дякую авторам за надіслані статті та запрошую до співпраці.

З повагою, професор П.С. Русак



Dear colleagues!

I am pleased to announce that by the order of the Ministry of Education and Science of Ukraine No. 612 of 07.05.2019 (Appendix 7) the journal «Paediatric Surgery. Ukraine» is included in the **category «B»** of the List of specialized scientific editions of Ukraine. I would like to emphasize that this is a significant result of our collaboration with you, it sets before us new, but quite achievable, goals and gives us the right to submit this journal for consideration for inclusion in the most authoritative scientometric and search bases of the world.

On behalf of my colleagues, I would like to congratulate Professor Sushko Viktor Ivanovych, who for a long time headed the Department of Pediatric Surgery of the Dni-propetrovsk Medical Academy of the Ministry of Health of Ukraine and made a significant contribution to the development of medical education and science in Ukraine.

On pages of this issue, the huge experience of surgical treatment of hepatoblastoma in children is presented by scientists of the National Institute of Surgery and Transplantology named after O.O. Shalimov.

The article by O.K. Sliepov et al. «Gastroshizis: Classification» describing both the authors' own views on the problem, as well as an overview of modern medical literature is of considerable interest. It should be noted that this research of the authors of surgical treatment of gastroschisis in fetus and newborns was recognized by the National Academy of Medical Sciences of Ukraine as the best research in 2017.

The problems of endoscopic surgery remains relevant. The article by V.P. Prytula et al. «Laparoscopic treatment of spleen cysts in children» reveals the approaches to this serious problem and will be of interest to practicing doctors. This area has still a lot of unresolved issues, in particular: the duration of endoscopic surgery, indications for conversion, with no answers in current protocols. These issues will be given attention at the conference «Innovative Technologies in Surgery, Anesthesiology and Intensive Care of Childhood», which will be held on October 18–19, 2019 in Kyiv. Taking this opportunity, I invite you to take part in the event, as well as to submit your research for publication so that we can start the discussion on the pages of the journal. I also remind you of the necessity of drawing up articles in accordance with the journal's submission guidelines, which meet not only domestic but also international requirements for scientific publications.

Dear colleagues, I remind you that the journal «Paediatric Surgery. Ukraine» can be obtained by subscription.

Grateful to the authors for the submitted articles and looking forward to further collaboration.

Sincerely, Professor P.S. Rusak

В.С. Коноплицький¹, В.В. Погорілий¹, О.О. Фомін¹, І.В. Ксьонз², О.Г. Якименко¹,
Л.В. Горбатюк¹, А.І. Сасюк¹, О.О. Лукіянець¹, Ю.Є. Коробко¹

Торсійна патологія великого чепця у дітей: огляд літератури та власні клінічні спостереження

¹Вінницький національний медичний університет імені М.І. Пирогова, Україна

²ВДНЗУ «Українська медична стоматологічна академія», м. Полтава

PAEDIATRIC SURGERY.UKRAINE.2019.2(63):84-91; DOI 10.15574/PS.2019.63.84

Перекрут великого чепця є рідкісною причиною болів у животі у дітей. Здебільшого у пацієнтів виникають гострі болі в правому нижньому квадранті живота, які зазвичай симулюють гострий апендицит. Перекрут великого чепця рідко діагностується до операції, зазвичай діагноз встановлюється тільки під час операції, яка виконується з приводу підозри на гострий апендицит або іншу невідкладну патологію органів черевної порожнини. Причини перекрута великого чепця не встановлені, проте можливо диференціювати вторинний перекрут, що виникає за наявності органічної причини завороту, і первинний, коли такої причини немає. Лікування тільки хірургічне.

У статті наведено огляд літератури за темою, а також аналіз власних клінічних спостережень перекруту чепця у дітей.

Ключові слова: діти, перекрут чепця, гострий живіт.

Torsion of the greater omentum in a child: review of literature and own a case reports

V.S. Konoplytskyi¹, V.V. Pogoriliy¹, O.O. Fomin¹, I.V. Ksonz², O.H. Yakymenko¹, L.V. Horbatiuk¹, A.I. Sasiuk¹,
O.O. Lukiiianets¹, Yu.Ie. Korobko¹

¹National Pirogov Memorial Medical University, Vinnytsya, Ukraine

²HSEEU «Ukrainian Medical Stomatological Academy», Poltava, Ukraine

The greater omentum (omentum majus) is a derivative of the primary dorsal ripple of the stomach, namely, the dorsal mesogastrium, and its development is connected with the formation of a bursa omentalis. The greater omentum appears at the embryo on the 5th week of intrauterine development, and the final formation ends up until the 20th week. The fixed part of the greater omentum, which is located above the transverse colon, is a gastro-dorsal ligament (lig. Gastrocolicum), and its free part, which covers the loops of the small intestine, has acquired the name «apron».

The average surface area of the greater omentum at children is 0.2-0.6 m², and at adults 0.4-0.8 m², which is equal to almost 1/2 of the entire surface of the peritoneum. The size and location of the greater omentum are directly dependent on the age of the child: at the carried full time newborn greater omentum covers 1/4 of the area of the small intestine, at 3-4 months – 2/3, to 5 years it reaches the flexor of the transverse colon.

Conducted research has shown that under certain conditions the greater omentum acquires the relevant properties: plasticity, adhesion properties with traumatic or inflammatory surfaces, hemostasis, revascularization, absorption of fluid from the abdominal cavity, immunological response.

The torsion of the large omentalis is a rare cause of abdominal pain at children. In the most of cases, patients suffer from acute pains in the right lower quadrant of the abdomen, which usually simulate acute appendicitis. The torsion of the large omentalis is rarely diagnosed before the operation, usually the diagnosis is made only during a surgery that is performed on suspicion of acute appendicitis or other urgent pathology of the abdominal cavity. Causes of the large omentalis are not established, but it is possible to differentiate the secondary torsion, which occurs in the presence of an organic cause of the involution and the primary, when such a cause is not detected. There are primary and secondary torsions. Primary occurs more often.

Primary omentalis torsion, in which pathological changes occurs due to distortion and compression of vessels, occurs more often at boys, occurring without any apparent signs, that is, clinical data that exclude primary pathological changes in omentalis and in the surrounding organs.

Secondary torsion occurs with the presence of tumor, cysts, hematoma, involvement of its ridge in infiltrates with appendicitis, cholecystitis, inflammatory processes of the pelvic organs, fixation to the postoperative scar, resulting in the formation of an axis around which the so-called «bipolar» torsion occurs. There are also partial (partial, in the area of free ridge), which occurs more often, and the total torsion of the omentalis.

The factors that are conducive to the occurrence of the torsion of the omentalis include increased peristalsis, disturbance of blood circulation stagnant nature, abrupt movement of the body, rapid tension of the muscles during lifting heavy objects, sudden increase in intraabdominal pressure (often after abundant food intake), excessive body weight, united process in abdominal cavity, hernia of the anterior abdominal wall, chronic and acute processes of the organs of the abdominal cavity.

Specific clinical picture during the omentalis torsion is absent. However, during the analysis of literary material it is possible to mark conditionally three main clinical variants of development and course of disease: the first is an acute onset with a marked pain abdominal syndrome, initially without a clear localization, which subsequently becomes more distinct in the right abdomen, which diminishes in a few hours, which may explain the late help seek of patients; the second is the gradual development of the disease with the remitting nature of the pain syndrome of insignificant intensity, with distinct localization in the right half of the abdomen; the third is the definition of palpation of the abdominal cavity of painful moving formation more often on the right lateral flank of the abdomen. Surgical treatment only. The private clinical observation, the results of the treatment and the short review of the literature is present.

Key words: children, omental torsion, acute abdomen.

Торсионная патология большого сальника: обзор литературы и собственные наблюдения**В.С. Коноплицкий¹, В.В. Погорельый¹, О.О. Фомин¹, И.В. Ксенз², А.Г. Якименко¹, Л.В. Горбатюк¹, А.И. Сасюк¹, О.А. Лукиянец¹, Ю.Е. Коробко¹**¹Винницкий национальный медицинский университет имени Н.И. Пирогова, Украина²ВГУЗУ «Украинская медицинская стоматологическая академия», г. Полтава, Украина

Перекрыт большого сальника является редкой причиной болей в животе у детей. В большинстве случаев у пациентов возникают острые боли в правом нижнем квадранте живота, которые обычно имитируют острый аппендицит. Перекрыт большого сальника редко диагностируется до операции, обычно диагноз устанавливается только во время операции, которая выполняется по поводу подозрения на острый аппендицит или другую неотложную патологию органов брюшной полости. Причины перекрытия большого сальника не установлены, однако возможно дифференцировать вторичный перекрыт, возникающий при наличии органической причины заворота, и первичный, когда такой причины не обнаруживается. Лечение только хирургическое.

В статье приведен обзор литературы по теме, а также анализ собственных клинических наблюдений перекрытия сальника у детей.

Ключевые слова: дети, перекрыт сальника, острый живот.

Великий чепець (omentum majus) є похідним первинної дорзальної брижі шлунка, а саме дорзально-го мезогастрію, а його розвиток пов'язаний із утворенням чепцевої сумки (bursa omentalis). Великий чепець з'являється у ембріона на 5-му тижні внутрішньоутробного розвитку, а остаточне формування закінчується до 20-го тижня. У плода та новонародженого великий чепець має пластинчасту будову і містить обмаль жирової тканини, яка розташовується виключно вздовж шлунково-чепцевих артерій та їхніх великих гілок. До 5-річного віку спостерігається незначний приріст кількості жирової тканини, яка збільшується пропорційно із масою тіла. Характерні різні форми великого чепця, найбільш часто параметри органу становлять: ширина – 20–46 см, довжина – 14–36 см [4,5].

Чепець складається із двох дуплікатор очеревини, між якими знаходиться жирова клітковина, велика кількість кровоносних та лімфатичних судин, нервових волоконцець. Біля малої кривизни листки очеревини роз'єднуються з переходом на передню та задню його стінки. Знову з'єднуючись по великій кривизні шлунка, два листки очеревини утворюють власне великий чепець, який іде до поперечного відділу ободової кишки, а потім донизу, і, покривши петлі тонкої кишки, звертає догори, зростаючись із поперечно-ободовою кишкою та її брижею та переходячи в парієтальну очеревину задньої стінки черевної порожнини. Таким чином, нижче поперечно-ободової кишки великий чепець складається із чотирьох листів очеревини, які попарно утворюють його передню та задні пластинки. Безпосередньо після народження обидві пластинки зростаються між собою, а порожнина між ними облітерується [6,7].

Фіксована частина великого чепця, яка розташовується вище поперечно-ободової кишки, являє собою шлунково-ободову зв'язку (lig. gastrocolicum), а вільна його частина, яка покриває петлі тонкої кишки, отримала назву «фартух».

Середня площа поверхні великого чепця у дітей складає 0,2–0,6 м², у дорослих – 0,4–0,8 м², що дорівнює майже 1/2 всій поверхні очеревини. Розміри та розташування великого чепця знаходяться у прямій залежності від віку дитини: у доношеного новонародженого чепець покриває 1/4 площі тонкої кишки, у 3–4 місяці – 2/3, до 5 років досягає згинів поперечно-ободової кишки, а у віці 6–10 років, залежно від вмісту жирової клітковини та своєї довжини, може відповідати розмірам та локалізації органу у дорослих, досягаючи рівня лонного зчленування, або порожнини малого тазу при гостро- та трансверзоколоноптозі [2,6].

Лімфоїдна тканина великого чепця займає до 32,5% загальної площі органу з високою щільністю та компактністю свого розташування.

Очеревина, яка утворює чепець, побудована із мезотелію, одного шару слабо диференційованих плоских клітин з високою мітотичною активністю та власної пластинки, що являє собою комірчасту сполучнотканинну структуру з високим вмістом колагенових та низьким вмістом еластичних волокон. Між трабекулами сполучної тканини знаходяться жирові часточки та велика кількість різних клітинних елементів (фібробластів, опасистих клітин, полібластів, лімфоцитів, еозинофілів, плазматичних клітин). У міжтрабекулярному просторі також знаходяться «молочні плями» – спеціальні утворення, що беруть участь у специфічних імунологічних реакціях. Вони являють собою овоїдні, округлі або неправильної форми непрозорі ділянки блідо-жовтого кольору площею 0,5–3,5 мм², які через незначний вміст жирової тканини добре візуалізуються на чепці у новонароджених та дітей раннього віку.

«Молочні плями», кількість яких індивідуальна, мають стабільну структуру, надзвичайно динамічний склад і є джерелом екстреного викиду в черевну порожнину, в якій відбувається фагоцитоз та утворення антитіл, вільних макрофагів та лімфоцитів. Залежно від клітинного складу, E. Selfert (1920) ви-

Огляди

ділив три типи «молочних плям»: перший (властивий плодам, новонародженим та дітям молодшої вікової групи) – первинні; другий – пасивні (містять жирові клітини); третій – активні «вторинні». Будь-яке подразнення черевної порожнини викликає перебудову «молочних плям», перетворюючи їх на «активні», при цьому вони збільшуються в розмірах, а жирові клітини в них заміщуються численними клітинними елементами (макрофагами, лімфоцитами, плазматичними клітинами, рідше – недиференційованими мезенхімальними клітинами та фібробластами) [7,31,32].

Доведено, що за певних умов великий чепець набуває відповідних властивостей: пластичності, здатності до адгезії із травмованою або запальною поверхнею, гемостазу, реваскуляризації, абсорбції рідини із черевної порожнини, імунологічного реагування [7].

Перекрут великого чепця у дітей – рідкісне поліетіологічне захворювання, яке зустрічається у 0,01–0,32% хворих, що екстрено оперуються з приводу синдрому «гострого живота». За даними А. Леонтьєва та співавт. (2007), дана патологія у дітей зустрічається частіше, ніж у дорослих [1]. Частіше хворіють хлопчики (2:1) у підлітковому віці – 9–16 років. У молодшій віковій групі, через незначну кількість жирової тканини у великому чепці, патологія зустрічається вкрай рідко [12].

Перше згадування про патологію датується 1851 р., більш детальний опис перекрутів великого чепця зробив Oberst у 1882 р. На початку ХХІ ст. у світовій літературі нараховувалось близько 300 спостережень перекруту великого чепця. Казуїстична рідкість патології, недостатня обізнаність про неї фахівців визначає важкість доопераційної діагностики, що підтверджує факт опису правильної діагностики лише в двох випадках.

Розрізняють первинні, що зустрічаються частіше, та вторинні перекрути. Первинні перекрути чепця, при яких патологічні зміни виникають через перекручення та стискання судин, зустрічаються частіше у хлопчиків, виникаючи без будь-яких видимих ознак, тобто клінічних даних, що виключають первинні патологічні зміни, як в ньому самому, так і в оточуючих його органах. Вторинний перекрут виникає за наявності в чіпці пухлин, кіст, гематом, залучення його пасма в інфільтрат при апендициті, холециститі, запальних процесах органів малого тазу, фіксації до післяопераційного рубця, внаслідок чого утворюється вісь, навколо якої відбувається так званий «біполярний» заворот, злуковому процесі, защемленні в грижовому мішку, при фіксації

навколо вентрикулоперитонеальних шунтів [3,14].

Розрізняють також парціальний (частковий, у ділянці вільного пасма), що зустрічається частіше, та тотальний перекрути чепця.

Етіологія захворювання остаточно не з'ясована, однак деякі дослідники вказують на існування факторів, які сприяють розвитку патологічного стану великого чепця або його окремого пасма. Схильність до перекруту чепця у дітей залежить від його анатомічних особливостей, особливо правої половини, а саме в утворенні від шнурованого рухливого кінцевого пасма у вигляді пелюстки, наявності додаткової чепцевої вени, переважанні поперечного розміру чепця над поздовжнім, що сприяє виникненню більш часто перекруту правої половини вільного краю чепця [17,18,23].

До факторів, які сприяють виникненню перекрута чепця, належать посиленна перистальтика, порушення кровообігу застійного характеру, різке переміщення тіла, швидке напруження м'язів при підйомі важких предметів, раптове підвищення внутрішньочеревного тиску (часто після рясного прийому їжі), надмірна маса тіла, злуковий процес у черевній порожнині, грижі передньої черевної стінки, хронічні та гострі процеси органів черевної порожнини [19,28].

Певний інтерес становить «перистальтична теорія» розвитку первинного перекруту Ф.М. Жмудикова (1992), згідно з якою механізм розвитку захворювання пояснюється різноспрямованістю векторів перистальтики шлунка та товстої кишки: напрямом скорочень шлунка зліва направо, праві відділи ободової кишки скорочуються зліва направо та знизу догори. За рахунок різних напрямків перистальтики цих порожнистих органів відбувається механічний рух пасмів чепця за годинниковою стрілкою [5,21].

Більш частий розвиток перекруту чепця в правій його частині багато авторів пов'язують із більш слабким розвитком судинного русла в даній зоні [21].

Специфічна клінічна картина при перекруті чепця відсутня. Однак аналіз літературних даних дозволяє умовно виділити три основні клінічні варіанти розвитку та перебігу захворювання: перший – гострий початок з виразним больовим абдомінальним синдромом, спочатку без чіткої локалізації, який надалі стає виразнішим у правих відділах живота та через декілька годин зменшується, що може пояснювати пізні звертання пацієнтів по допомогу; другий – поступовий розвиток захворювання із ремітуючим характером больового синдрому незначної інтенсивності, із виразною локалізацією у правій половині живота; тре-

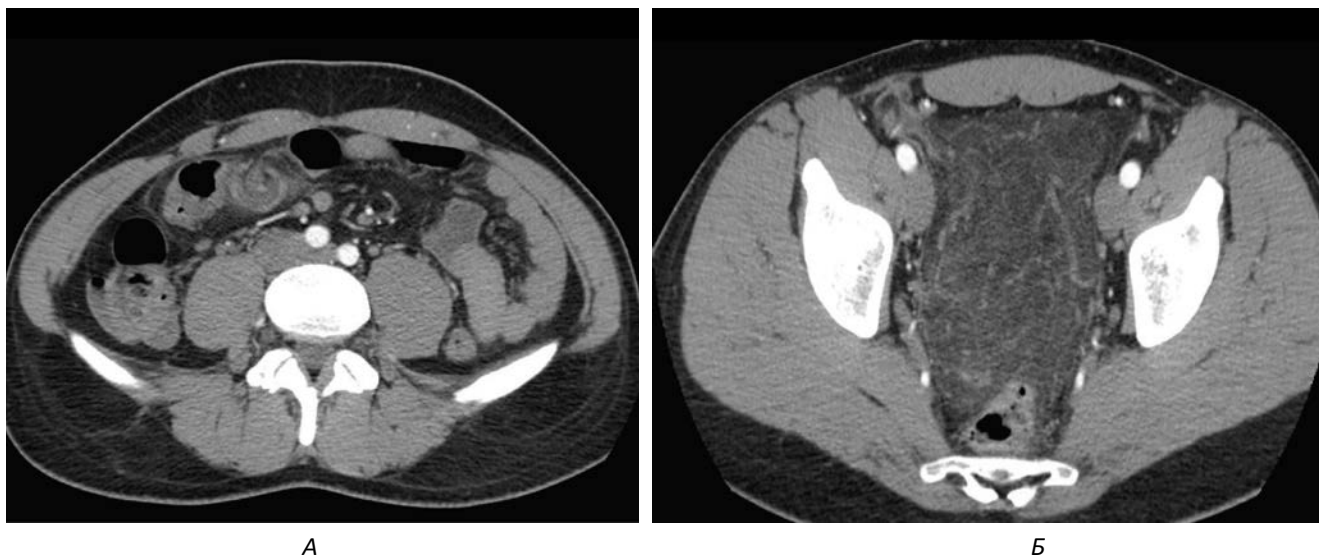


Рис. 1. Аксиальні КТ-скани перекруту пасма чепця із контрастним підсиленням: А – рівень черевної порожнини; Б – рівень малого тазу

тій – визначення при пальпації черевної порожнини болючого рухомого утворення, частіше по правому боковому фланку живота. У клінічній картині переважає біль різного ступеня інтенсивності в правій половині черевної порожнини. Переважно біль є постійним, і лише іноді спостерігається переймоподібний біль. Відмічається розходження між виразністю болювого синдрому та задовільним загальним станом хворих, що, на думку деяких дослідників, пояснюється виразною васкуляризацією великого чепця, стійкістю жирової тканини до гіпоксії, а також асептичністю процесу протягом декількох днів. На початкових етапах захворювання зрідка зустрічаються симптоми подразнення очеревини, частіше початок захворювання супроводжується диспептичними розладами – нудотою, блювотою, рідкими випорожненнями. Температура тіла зазвичай у межах норми, спостерігається помірний лейкоцитоз.

Клінічні ознаки патологічного процесу можуть мати повільний перебіг, тривалий час відсутні ознаки інтоксикаційного синдрому, що призводить до пізньої госпіталізації, – до 85% хворих госпіталізуються через 1–4 доби з початку захворювання [12].

Діагностика перекруту чепця вкрай важка, і часто діагноз встановлюється лише під час оперативного втручання [13,17].

Ряд авторів категорично відкидають думку про існування специфічних симптомів перекруту чіпця.

При пальпації передньої черевної стінки визначається болючість у правій здухвинній ділянці за відсутності м'язової ригідності. Перекручений фрагмент чепця надзвичайно рідко вдається визначити при пальпації. Температура тіла в нормі або в субфебрильних межах.

УЗД має низьку чутливість та специфічність при даній патології (60–80%). При УЗД іноді в нижніх відділах черевної порожнини справа визначається неоднорідне за структурою інфільтративне утворення з нечіткими контурами, визначити походження якого проблематично [8,9].

КТ вважається більш точним методом, при якому визначається утворення овоїдної форми, що не компримується, яке розташоване під передньою черевною стінкою, часто в черевній порожнині визначається невелика кількість випоту, іноді можна побачити дилатовані вени і рідко – безпосередньо заворот (whirlpool-sign), особливо при залученні в структуру завороту великих судин (рис. 1) [26]. Зазвичай судинний малюнок у зміненому фрагменті великого чепця не простежується [4,15].

Найбільш інформативним методом діагностики перекрутив чепця на сьогодні є лапароскопія, що ефективна в 97,8% випадків та застосовується не лише з діагностичною, але й з лікувальною метою [14,26].

Ендоскопічна картина при перекруті чепця має деякі особливості. Вже при панорамному огляді черевної порожнини можливе виявлення геморагічного вмісту. При первинному перекруті патологічні зміни з боку апендиксу відсутні. Зазвичай у пасмі чепця спостерігається ділянка інфільтрації овоїдної форми, щільна при інструментальній пальпації, у якій візуалізуються застійні розширені венозні судини із чергуванням локальних ділянок темно-багряного та яскраво-червоного кольорів.

Частіше клінічні прояви перекруту чепця потрібно диференціювати з гострим апендицитом та гострою патологією органів малого тазу у дівчат

Огляди

[10,20]. Іноді потрібно відрізнити перекрути чіпця від його сегментарного інфаркту, зазвичай правобічного [27].

Перекрут пасма чепця частіше відбувається в межах 360–720°. При гістологічному дослідженні видалених патологічних пасм великого чепця визначаються ознаки порушення кровообігу з розвитком гангренозного оментиту. При дослідженні запальної ділянки чепця зони розм'якшення зустрічаються вкрай рідко.

Макроскопічні зміни в пасмах ураженого чепця являють собою набряк, гіперемію, ін'єктування, зміну кольору, наявність фібринозних нашарувань, ущільнення та інфільтрацію тканин, ступінь виразності яких залежить від стадії запального процесу.

При гістологічному дослідженні визначаються ознаки неспецифічного запалення: фіброзна трансформація жирової тканини, зони порушення кровообігу (повнокрів'я судин, що чергуються з тромбозом, крововиливи в тканину чепця, ділянки некрозу), розповсюджену запальну інфільтрацію (велика кількість плазматичних, еозинофільних, лімфоїдних та гігантських багатоядерних клітин типу «сторонніх тіл»), ділянки лейкоцитарної інфільтрації, у деяких випадках утворення оліогранульом [29].

У літературі є поодинокі згадки про можливість консервативного лікування хворих, але подібна тактика може призвести до формування абсцесів, розвитку сепсису та виникнення злукового процесу [18,25,33].

Операцією вибору при перекруті чепця є резекція вище місця перекруту без деторсії. Резекцію перекрученого чепця рекомендується проводити, відступивши 4–5 см від кордону візуальних змін. Така дистанція обґрунтована тим, що в процесі досліджень з'ясовано, що на відстані 3–5 см від макроскопічно зміненої ділянки чепця спостерігаються тромбоз судин, порушення мікроциркуляції та лейкоцитарна інфільтрація [16,35]. Резекція перекрученого чепця або його пасма в межах здорових тканин значно зменшує кількість ускладнень та прискорює реабілітацію дітей [22].

Переваги мініінвазивного (лапароскопічного) методу полягають у меншій травматичності оперативного втручання та більш швидкому відновленню пацієнта в періопераційному періоді [11]. Видалити перекручене пасмо чепця лапароскопічним методом вдається у 93,3% пацієнтів [14,34].

Відсічення пасма чепця проводиться із використанням дисектора та ножиць у режимі монополярної коагуляції, що дозволяє уникнути ризику розповсюдження струму на кишкову стінку.

Останніми роками перспективним напрямком у дитячій хірургії стало широке впровадження лапароскопічних методів впливу на біологічні тканини, у тому числі на жирову, які засновані на лазерному опроміненні, ультразвукових коливаннях, що поєднують у собі характеристики скальпеля та коагулятора. Їх основними перевагами перед електрокоагуляцією є мінімальна травматизація тканин із максимально вираженими бактерицидним, дисекційним та гемостатичним ефектами [30].

Описано до 8,3% летальних випадків при заворотах чепця, зумовлених пізньою госпіталізацією пацієнтів, несвоечасністю оперативного втручання, прогресуванням перитоніту, тромбоемболічними та іншими ускладненнями, помилками у періопераційному періоді [1,24].

Клінічний приклад №1. Хворий П., вік 17 р., МКСХ №4448, 15.04.2018 р. госпіталізований у хірургічний стаціонар з попереднім діагнозом: «Гострий апендицит?» При госпіталізації пацієнт висував скарги на інтенсивний біль постійного характеру, який поширювався на весь живіт, нудоту, загальну слабкість. Хворим себе вважає із 14.04.2018 р., коли з'явився біль у животі після фізичного навантаження. Загальний стан поступово погіршувався, а біль локалізувався у правій половині живота. При огляді: хворий гіперстенічної статури (ріст 174 см, маса тіла 89 кг), Рс 92 на 1 хв. ритмічний, ЧД 18 на 1 хв., над легенями дихання везикулярне, хрипи відсутні, температура тіла 36,7°C, АТ 120/70 мм рт. ст. Живіт правильної форми, симетричний, права його половина бере обмежену участь в акті дихання. При поверхневій пальпації живіт м'який, при глибокій пальпації спостерігаються напруження м'язів передньої черевної стінки та болючість у правій здухвинній ділянці. Симптоми подразнення очеревини сумнівні. Загальний аналіз крові на момент госпіталізації: Нб – 160 г/л; Ер. $4,6 \times 10^{12}/л$; L – $8,1 \times 10^9/л$; ШОЕ – 8 мм/год.; с – 76, е – 2, л – 20, м – 2. Загальний аналіз сечі без патологічних змін, діастаза сечі 64 Од.

На УЗД черевної порожнини не визначаються об'ємні утворення, вільна рідина відсутня.

Після короткотривалого клініко-лабораторного спостереження, протягом якого місцева картина з боку живота погіршилась (з'явилися позитивні симптоми подразнення очеревини), та короткочасної передопераційної підготовки дитині проведено оперативне втручання (протокол №159 від 15.04.2018 р.): резекція флегмонозно зміненого пасма чіпця, апендектомія, ревізія та санація черевної порожнини.

Протокол операції: операційне поле оброблено тричі розчином бетадину. Доступом Волковича-Дяконова у правій здухвинній ділянці довжиною до 10 см пошарово розкрита черевна порожнина, після розкриття якої виділилось до 100,0 мл серозно-геморагічного випоту. У рану виведено купол сліпої кишки із вторинно зміненим апендиксом, який мав ретроцекальне розташування. При ревізії органів черевної порожнини у правій підреберній ділянці на рівні висхідної ободової кишки виявлено флегмонозно змінене пасмо чепця розмірами 5,0×3,0 см із нашаруваннями на його поверхні фібрину товщиною до 0,1 см. Перекручене за годинниковою стрілкою на 540° пасмо чепця мало виразну ніжку, а перекручена частина жирової тканини містила тромбовані судини (рис. 2). Проведено резекцію перекрученого пасма чепця без його реторсії у межах здорових тканин із накладанням гемостатичної лігатури. Апендектомія. Після санації черевна порожнина пошарово ушита наглухо. Асептична пов'язка.

Післяопераційний діагноз: «Перекрут пасма чепця. Флегмонозний оментит. Вторинний апендицит. Дифузний серозно-геморагічний перитоніт».

Гістологічний висновок (№19896-97): жирова тканина з вогнищевими крововиливами, ділянками поліморфно-клітинної запальної інфільтрації (рис. 3).

Після проведеного лікування 23.04.2018 р. хворий у задовільному стані виписаний за місцем проживання для подальшого амбулаторного лікування та реабілітації.

Клінічний приклад №2. Хворий Т., вік 7 р., МКСХ №94/24, був госпіталізований 6.01.2018 р. у хірургічне відділення ЦРЛ із попереднім діагнозом: «Гострий апендицит?»

При госпіталізації скаржить на постійний біль у правих відділах живота з іррадіацією у праву підреберну ділянку. Має надлишкову масу тіла.

Пацієнт захворів надвечір 4.01.2018 р., коли з'явився постійний біль навколо пупка, більше справа. Захворюванню передувало значне харчове навантаження різноманітними стравами та надмірне фізичне навантаження (віджимання від підлоги).

На момент госпіталізації загальний стан дитини середнього ступеня важкості. Рс 90 на 1 хв., температура тіла 37,0°C. Загальний аналіз крові та сечі на момент госпіталізації без патологічних змін. При огляді живіт симетричний, передня черевна стінка бере участь в акті дихання, однак при пальпації дитина напружує прямі м'язи живота. При глибокій пальпації визначається різка болючість по правому фланку живота. Симптоми подразнення очеревини слабо позитивні в правій здухвинній ділянці. При

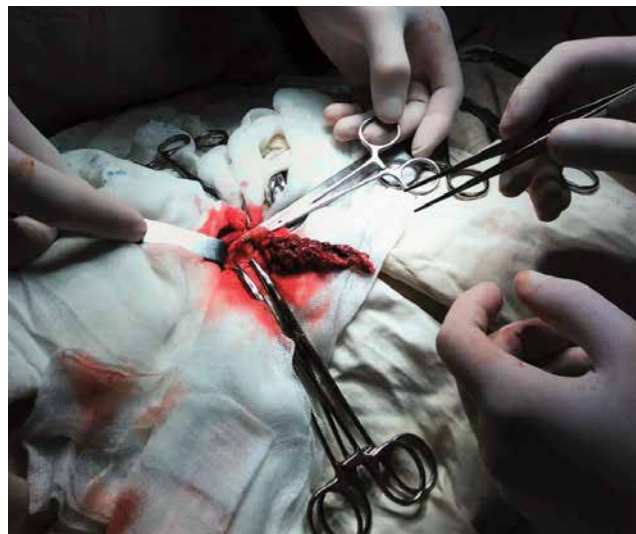

Рис. 4. Хворий Т., вік 7 р., МКСХ №94/24. Інтраопераційне фото: загальний вигляд перекрученого пасма великого чепця

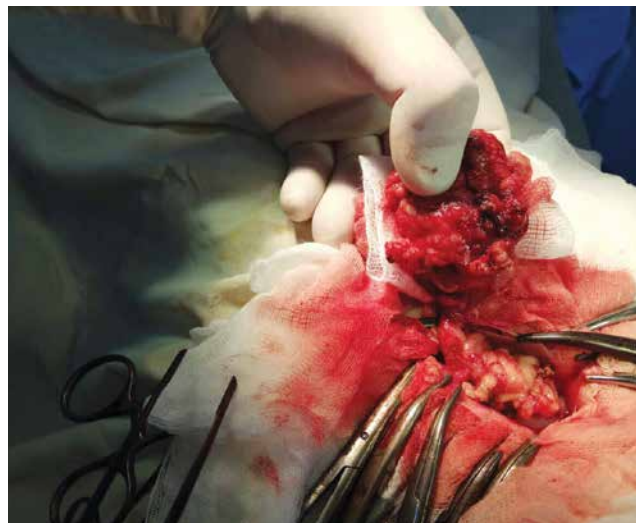


Рис. 2. Хворий П., вік 17 р., МКСХ №4448. Інтраопераційне фото: загальний вигляд перекрученого пасма великого чепця

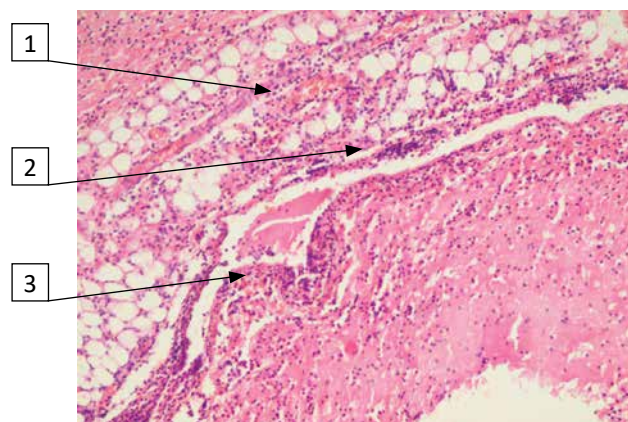


Рис. 3. Хворий П., вік 17 р., МКСХ №4448. Опис мікропрепарату видаленого пасма чепця: 1 – вогнища крововиливів; 2 – ділянки запальної інфільтрації; 3 – вогнища некрозу. Забарвлення гематоксилін та еозин, ×200

Огляди

УЗД в черевній порожнині патологічні утворення не визначаються.

Після короткочасної передопераційної підготовки дитині проведено оперативне втручання – резекцію пасма чепця та апендектомію.

Протокол операції: операційне поле оброблено тричі розчином антисептика. Доступом Волковича–Дяконова довжиною до 6,5 см у правій клубовій ділянці поширено розкрита черевна порожнина. У рану прилягає купол сліпої кишки із медіально розташованим вторинно зміненим апендиксом. При подальшій ревізії черевної порожнини справа, вище клубової ділянки, виявлено пасмо чепця довжиною до 5,0 см, яке ротовано навколо своєї вісі у 2,5 повні оберти за годинниковою стрілкою. Перекручене первинно пасмо чепця темно-багряного кольору (рис. 4). Проведено резекцію ушкодженого пасма чепця із прошиванням та перев'язкою його ніжки під накладеним на неї затискачем. Апендектомія. Із порожнини малого тазу евакуйовано до 5,0 мл геморагічного вмісту. Післяопераційна рана поширено ушита наглухо. Асептична пов'язка.

Післяопераційний діагноз: «Перекрут пасма чепця. Вторинний апендицит».

Гістологічний висновок (№1366-68): жирова тканина з тромбозом судин та крововиливами.

Перебіг післяопераційного періоду сприятливий. Хворий виписаний у задовільному стані на сьому добу. Оглянутий через місяць і через три місяці – скарги відсутні.

Аналіз наведених клінічних випадків показує, що від початку абдомінального больового синдрому до госпіталізації пройшло досить багато часу – 1,5–2,5 доби. Клінічна картина захворювання розвивалася поступово. В обох пацієнтів при госпіталізації спостерігались явища загальної інтоксикації на тлі клінічних ознак гострого апендициту. Специфічні симптоми захворювання були відсутні, пухлиноподібні утворення у черевній порожнині при пальпації не визначались. Діагноз визначений при лапаротомії, у ході якої було знайдено помірну кількість серозно-геморагічного випоту. Обидва оперативні втручання закінчилися резекцією пасма перекрученого чепця. Перебіг післяопераційного періоду в обох випадках без ускладнень.

Таким чином, вивчення літературних джерел та аналіз власних спостережень дозволяє зробити наступні **висновки**:

1. Перекрут чепця або його пасма у дітей не має патогномонічних симптомів.
2. Ультразвукове дослідження при перекруті пасма чепця зазвичай малоінформативне.

3. Застосування лапароскопії може розглядатись у якості найбільш інформативного методу діагностики перекруту чепця. Застосування даного методу дозволяє одномоментно виконати резекцію частини органу та, за необхідності, апендектомію при визначенні незворотних змін.

Автори заявляють про відсутність конфлікту інтересів.

Робота є фрагментом планової науково-дослідної роботи кафедри дитячої хірургії «Розробка та вдосконалення сучасних технологій діагностики, лікування, профілактики та реабілітації хірургічних захворювань у дітей» (№ державної реєстрації – 0118U003918).

Література

1. Власов ВВ, Латинський ЕВ, Калиновський СВ. (2008). Заворот великого сальника. Клінічна анатомія та оперативна хірургія. 7(3): 87–88.
2. Китаев ВМ, Китаев СВ. (2016). Компьютерная томография в гастроэнтерологии. Москва: МЕДпресс-информ: 200.
3. Кургузов ОП. (2005). О заворотах большого сальника. Хирургия. 7: 46–49.
4. Некрутов АВ, Карасев ОВ, Рошаль ЛМ. (2007). Большой сальник: морфофункциональные особенности и клиническое значение в педиатрии. Вопросы современной педиатрии. 6(5): 58–63.
5. Ольхова ЕБ, Соколов ЮЮ, Шувалов МЭ. (2016). Ультразвуковая диагностика перекрута сальника у ребенка (клиническое наблюдение). Радиология-практика. 4: 73–78.
6. Пиманов СИ. (2016). Ультразвуковая диагностика в гастроэнтерологии. Москва: Практик. медицина: 416.
7. Поддубный ИВ, Трунов ВО. (2002). Диагностика и лечение заболеваний большого сальника у детей. Детская хирургия. 5: 42–43.
8. Разумовский АЮ, Дронов АФ, Смирнов АН. (2016). Эндоскопическая хирургия в педиатрии. Москва: ГЭОТАР-Медиа: 608.
9. Соколов ЮЮ, Стоногин СВ, Коровин СА. (2013). Диагностика и лечение перекрутов большого сальника у детей. Детская хирургия. 3: 22–25.
10. Телешов НВ, Григорьев МВ, Леонтьев АФ. (2008). Перекрут сальника у детей. Детская хирургия. 1: 54–55.
11. Тимофеев МЕ, Федоров ЕД, Кречетова АП. (2014). Особенности диагностики и лечения перекрута жировых структур брюшной полости лапароскопическим методом. Эндоскопическая хирургия. 5: 13–16.
12. Чхве ПИ. (2018). Лучевая диагностика заболеваний желудочно-кишечного тракта. Москва: Изд-во Панфилова: 496.
13. Abadir JS, Cohen AJ, Wilson SE. (2004). Accurate diagnosis of infarction of omentum and appendices epiploicae by computed tomography. Am Surg. 70(10): 854–857.
14. Ahmed A, Jabbour G, Zitoun A, Latif E et al. (2015, Sep-Oct). Anemia as one of presenting symptoms in an adult with cyst and torsion of the omentum – a case report. Chirurgia (Bucur). 110(5): 474–7.
15. Albuz O, Ersoz N. (2010). Primary torsion of omentum: a rare cause of acute abdomen. Am J Emerg Med. 115 (28): 184–186.
16. Anyfantakis D, Kastanakis M, Karona V, Symvoulakis EK et al. (2014, Jun 15). Primary omental torsion in a 9 year old girl: a case report. J Med Life. 7(2): 220–2.
17. Brazg J, Haines L, Levine MC. (2016). Omental torsion mimicking perforated appendicitis in a pediatric patient: emergency bedside sonography. American Journal of Emergency Medicine. 34: 684.e3–684.e4.

18. Chan KW. (2007). Laparoscopy: an excellent tool in the management of primary omental torsion in children. J Laparoendosc. Adv Surg Tech. A. 6: 821–824.
19. Chinaka C, Mansoor S, Salahidin M. (2018). Torsion of the omentum: a rare cause of acute abdomen in a 14-year-old boy. Case Reports in Surgery. 1: 1–3.
20. Efthimiou M, Kouritas VK, Fafoulakis F, Fotakakis K, Chatzitheofilou K. (2009). Primary omental torsion: report of two cases. Surg Today. 39: 64–67.
21. Gargano T, Maffi M, Cantone N, Destro F, Lima M. (2013). Secondary omental torsion as a rare cause of acute abdomen in a child and the advantages of laparoscopic approach. Eur J Pediatr Surg Rep. 1: 35–37.
22. Hasbahceci M, Erol C, Seker M. (2011). Epiploic Appendagitis: is there need for surgery to confirm diagnosis in spite of clinical and radiological findings? World. J. Surg. 36(2): 441–446.
23. Itinteang T, Gelderen WF, Irwin RJ. (2004). Omental whirl: torsion of the greater omentum. ANZ J Surg. 74(8): 702–703.
24. Khattala K, Tenorkorang S, Elmadi A, Rami M, Bouabdallah Y. (2013). Primary Omental torsion in children: case report. Pan Afr Med J. 14: 57.
25. Leshner AP, Hebra A. (2010, Jan). Primary torsion of the omentum and epiploic appendix in children. Am Surg. 76(1): 110–2.
26. Madha ES, Kane TD, Manole MD. (2018, Feb). Primary omental torsion in a pediatric patient case report and review of the literature. Pediatr Emer Care. 34(2): e32-e34. doi: 10.1097/PEC.0000000000001230.
27. Mavridis G. (2007). Primary omental torsion in children: ten-year experience. Pediatr Surg Int. 9: 879–882.
28. Occhionorelli S, Zese M, Cappellari L. (2014). Acute Abdomen due to Primary Omental Torsion and Infarction. Case Rep Sur 14: 208382. <http://dx.doi.org/10.1155/2014/208382> [PMID: 25431726].
29. Pogorelec Z, Katic J, Gudelj K, Mrklic I, Vilovic K, Perko Z. (2015). Unusual cause of acute abdomen in a child – torsion of greater omentum: report of two cases. Scottish Medical Journal. 60(3): 1–4.
30. Sasmal PK, Tania O, Patle N, Khanna S. (2010). Omental torsion and infarction: a diagnostic dilemma and its laparoscopic management. Journal of laparoendoscopic & advanced surgical techniques. 20 (3): 225–229.
31. Scabini S, Rimini E, Massobrio A, Romairone E et al. (2011). Primary omental torsion: a case report. World J Gastrointest Surg. Oct. 3(10): 153–155.
32. Tannoury J, Yagni C, Gharios J, Abboud B. (2016). Omental ischemia. Presse Medicale. 45: 824–828.
33. Vázquez BJ, Thomas R, Pfluke J, Doski J et al. (2010, Apr). Clinical presentation and treatment considerations in children with acute omental torsion: a retrospective review. Am Surg. 76(4): 385–8.
34. Wertheimer J, Galloy M-A, Régent D, Champigneulle J, Lemelle J-L. (2014). Radiological, clinical and histological correlations in a right segmental omental infarction due to primary torsion in a child. Diagnostic and interventional imaging. 95: 325–331.
35. Zanchi C, Salierno P, Bellomo R. (2012). Primary acute omental torsion in an overweight girl. J Pediatr. 160: 525.

Відомості про авторів:

Коноплицький Віктор Сегрійович – д.мед.н., проф., зав. каф. дитячої хірургії Вінницького НМУ імені М.І. Пирогова. Адреса: м. Вінниця, вул. Пирогова, 56.

Погорілий Василь Васильович – д.мед.н., проф., проректор з медичної роботи, голова спеціалізованої ради з хірургічних дисциплін Вінницького НМУ імені М.І. Пирогова. Адреса: м. Вінниця, вул. Пирогова, 56.

Фомін Олександр Олександрович – д.мед.н., проф. каф. дитячої хірургії, Вінницького НМУ імені М.І. Пирогова. Адреса: м. Вінниця, вул. Пирогова, 56.

Ксьонз Ігор Володимирович – д.мед.н., проф., зав. каф. дитячої хірургії ВДНЗ України «Українська медична стоматологічна академія». Адреса: м. Полтава, вул. Шевченка, 23.

Якименко Олександр Григорович – к.мед.н., доц., Вінницький НМУ ім. М.І. Пирогова. Адреса: м. Вінниця, вул. Пирогова, 56.

Горбатюк Леонід В'ячеславович – асистент каф. дитячої хірургії Вінницького НМУ імені М.І. Пирогова. Адреса: м. Вінниця, вул. Пирогова, 56.

Анатолій Іванович Сасюк – к.мед.н., асистент каф. дитячої хірургії Вінницького НМУ імені М.І. Пирогова. Адреса: м. Вінниця, вул. Пирогова, 56.

Лукіянець Олег Олександрович – к.мед.н., асистент каф. дитячої хірургії Вінницького НМУ імені М.І. Пирогова. Адреса: м. Вінниця, вул. Пирогова, 56.

Коробко Юрій Євгенович – лікар-інтерн дитячий хірург каф. дитячої хірургії Вінницького НМУ імені М.І. Пирогова. Адреса: м. Вінниця, вул. Пирогова, 56.

Стаття надійшла до редакції 02.02.2019 р., прийнята до друку 17.06.2019 р.