

7. Каплин В. Н. Нетрадиционная иммунология инфекций/ В. Н. Каплин// Пермь: Изд-во Пермская гос. мед. акад. — 1996. — 163 с.
8. Караулов А. В. Экология и иммунитет два подхода к изучению: иммунотоксикология и экологическая иммунология /А. В. Караулов// Успехи клинической иммунологии и аллергологии. М.: Регион, отд. РАЕН, 2001. — Т. — 2. — С. 30-34.
9. Bodaghi B., Ocular tuberculosis/Bodaghi B., P. Le Hoang // Curr.Opin. Ophthalmol. — 2000. — Dec; 11 (6): P.443-448.
10. Bowyer J. D. Choroid tuberculosis diagnosed by polymerase chain reaction/J. D. Bowyer P. D. Gormley, R. Seth //Ophthalmol. — 1999. — Feb.;106 (2): P.290-294.
11. Bouza E. Ocular tuberculosis. A prospective study in a general hospital/E. Bouza, P. Merino, P. Munoz//Medicine Baltimore. — 1997. — Jan.; 76 (1): P.53.
12. Di Loreto D. A. Solitary nonreactive choroidal tuberculoma in a patient with acquired immune deficiency syndrome/D. A. Di Loreto, N. A. Rao//Am. J.Ophthalmol. — 2001. — Jan.; 131 (1): P.138-140.
13. Delves P. J. The immune system. First of two parts/ P. J. Delves, I. M. Roitt // New Engl. J. Med. — 2000. — Vol. 343. — N 1. — P. 37—49.
14. El Bakkali M. Tuberculous uveitis / M. El Bakkali, M. Halhal // J. Fr. Ophthalmol. — 2001. — Apr; 24 (4): P.396-399.
15. Nussenblatt R. B. Path physiology of uveitis/R. B. Nussenblatt //X-th Congr. Europe. Society of Ophthalmol. — Milano. — 1995. — P. 77-78.

Поступила 25.11.2009.

Рецензент канд. мед. наук Н. И. Нарицына.

STUDY OF DYNAMICS OF THE IMMUNITY IN PATIENTS WITH UVEITIS OF THE TUBERCULOSIS ETIOLOGY

Konovalova N.V.
Odessa, Ukraine

The wave-like course of the tuberculosis process in many respects depends on the interrelation of the nonspecific resistance and specific immunity. In tuberculosis - T allergic and metastatic forms of tuberculosis similarity of the pathogenesis of the immune disturbances is observed. The tensest local immunity is characteristic of uveitis of the tuberculosis etiology. Increased CD - 8 of lymphocytes with stable decrease of CD -3, CD -4, IRI and CD -19 are evidence of it.



УДК 617.713-002-02-003.6-073

ІНФОРМАТИВНІСТЬ ОПТИЧНОЇ КОГЕРЕНТНОЇ ТОМОГРАФІЇ ПЕРЕДНЬОГО ВІДДІЛУ ОКА В ОЦІНКІ РЕАКЦІЇ РОГІВКИ НА ТРАВМАТИЧНЕ УШКОДЖЕННЯ СТОРОННІМИ ТІЛАМИ.

В. Я. Усов, к. м. н., Т. М. Жмудь, аспірант, О. О. Андрушкова, к. м. н.

ДУ «Інститут очних хвороб і тканинної терапії ім. В. П. Філатова АМН України»
Вінницький національний медичний університет ім. М. І. Пирогова

Авторами статті изучен об'єктивний метод дослідження переднього отдела глаза — оптическая когерентная томография (ОКТ), позволяющая при травмах роговицы инородными телами измерить их размеры, а также оценивать динамику процесса заживления роговицы под влиянием лечения.

Ключові слова: травми рогівки, залізовмісні сторонні тіла, травматичний кератит, ОКТ переднього відділу ока.

Ключевые слова: травмы роговицы, железосодержащие инородные тела, травматический кератит, ОКТ переднего отдела глаза.

Вступ. Лікування травматичних кератитів, особливо тих, що протікають з формуванням виразкових дефектів, залишається актуальною проблемою в офтальмології. За даними ВООЗ, у 12 мільйонів жителів планети спостерігається значне зниження гостроти зору, пов'язане з захворюваннями рогівки, в тому числі і травматичним ушкодженням рогівки [1, 2, 8].

При травматичних кератитах завжди важко оцінити об'єктивно глибину враження рогівки, і такий

традиційний спосіб діагностики, як біомікроскопія, не дає можливість поширено виявити зміни рогівки, тому нашу увагу привернув найбільш сучасний об'єктивний метод діагностики — оптична когерентна томографія (ОКТ) переднього відділу ока.

Метод ОКТ (Optical Coherence Tomography — OCT) був розроблений біля 15 років тому в США, а в 2001 році зустрічаються перші літературні дані

© В. Я. Усов, Т. М. Жмудь, О. О. Андрушкова, 2010

про результати ОКТ переднього відділу ока [1]. Це не інвазивний метод візуалізації біологічних структур, який дозволяє отримати *in vivo* двохмірне зображення поперечних оптичних зрізів біологічних тканин з розрішаючою здатністю, яка наближається до клітинного рівня (10-15 мікрон). Принцип ОКТ полягає в тому, що світлові хвилі, які випромінюються суперлюмінесцентним діодом, проникають в тканини ока. Потім відбиті хвилі вловлюються датчиком і після відповідної обробки за допомогою комп'ютерної програми інтерпретуються у відображення [1]. Використання світлової хвилі довжиною 1300 нм для ОКТ дало можливість отримання крос-секційного зображення переднього відділу очного яблука, провести вимір структур рогівки, кута передньої камери, кришталика [11]. Всі сучасні ОКТ пристрої для переднього відділу ока здатні побудувати зображення з розрішенням 8-60 мкм, що фактично дозволяє отримати гістологічний зріз тканин ока *in vivo* [4, 5, 6, 7]. За даними Ch. Wirbelauer et al. (2007), результати ОКТ рогівки показують хороший кореляційний зв'язок з результатами гістологічних досліджень рогівки [12, 13, 14]. ОКТ дозволяє чітко диференціювати, в якому шарі рогівки локалізується патологічний процес: в передньому епітелії, в стромі чи в задньому епітелії [9, 15].

На сьогоднішній день в зарубіжній літературі зустрічаються роботи з описанням результатів ОКТ-дослідження після імплантації інтрастромальних рогівкових кілець при кератоконусі [8], відшаруванні десцеметової оболонки у хворих з гострим кератоконусом [3], помутнінні рогівки після наскрізної пересадки рогівки [1], а при травматичних непроникаючих ушкодженнях рогівки залізовмісними сторонніми тілами (СТ) таких досліджень не описано.

Мета дослідження — визначити інформативність оптичної когерентної томографії переднього відділу ока в оцінці величини травми та реакції рогівки на травматичне ушкодження сторонніми тілами з наявністю заліза.

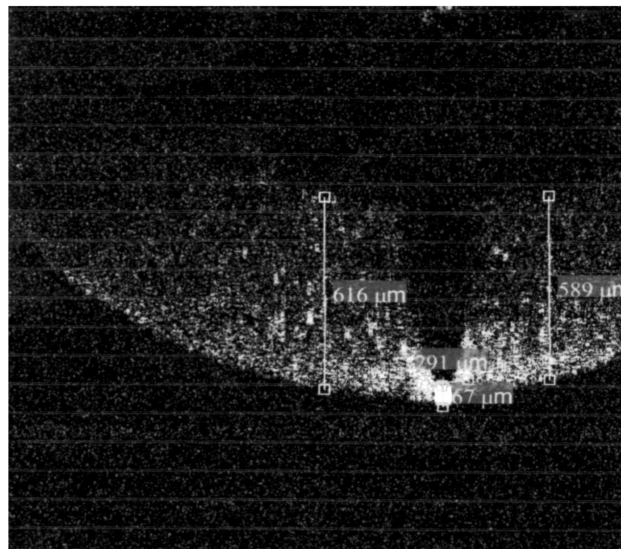
МАТЕРІАЛ І МЕТОДИ. Під спостереженням знаходилось 24 хворих (24 ока), всі чоловіки, віком від 19 до 68 років. У 9 хворих (9 очей) травми рогівки, спричинені залізовмісними (СТ) з наявністю останніх в рані, у 6 пацієнтів (6 очей) — кератити, які виникли внаслідок травми залізовмісними СТ, 9 хворих (9 очей) з травматичними кератитами, що зумовлені травмами неметалевими СТ.

Дослідження проводилось на оптичному когерентному томографі SOCT Sorpernicus, фірми Optopol Technology. Досліджувались обидва ока, здорові очі служили контролем. Число А-сканів понад 22290, ширина 4-6 мм, роздільна здатність становила 6 мкм, А-scan 4244. Протокол дослідження Astrix, лінійний, тривимірне зображення. Оцінювали такі параметри, як товщина рогівки в ділянці виразки (мкм); розміри і глибина залягання залізовмісних СТ в рогівці (мкм); глибина і діаметр набряку, інфільтрації чи помутніння рогівки. Визначали динаміку патологічного процесу в рогівці під впливом лікування. Всім хворим проводились загальні офтальмологічні обстеження: візометрія,


біомікроскопія, офтальмоскопія, флюоресцеїнова проба, безконтактна тонометрія, комп'ютерна периметрія.

РЕЗУЛЬТАТИ ДОСЛІДЖЕННЯ ТА ЇХ ОБГОВОРЕННЯ. В процесі аналізу отриманих ОКТ-зображень нами було визначено, що товщина рогівки в центрі здорового ока складає від 577 до 589 мкм, що в середньому дорівнює 585 мкм і відповідає нормі.

У дев'яти хворих (9 очей) з наявністю залізовмісних СТ в рогівці визначено максимальні розміри сторонніх тіл, які в середньому дорівнювали від 235 до 180 мкм. У цих же хворих відмічався перифокальний набряк рогівки, при якому товщина рогівки збільшувалась від 623 до 898 мкм. (мал. 1, 2)

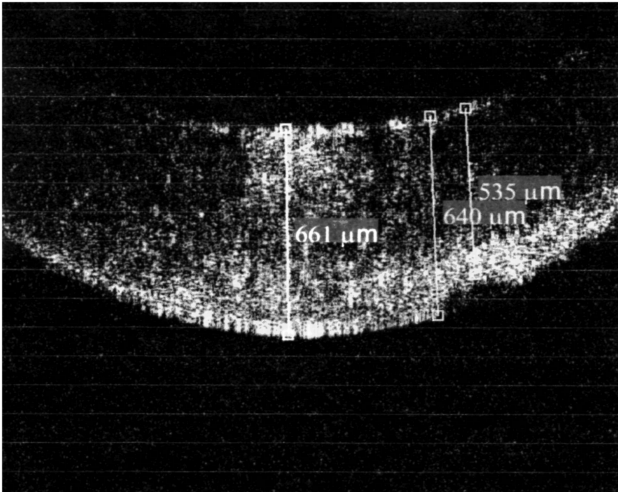


Мал. 1. Хворий Ж. з діагнозом: залізовмісне стороннє тіло рогівки лівого ока.

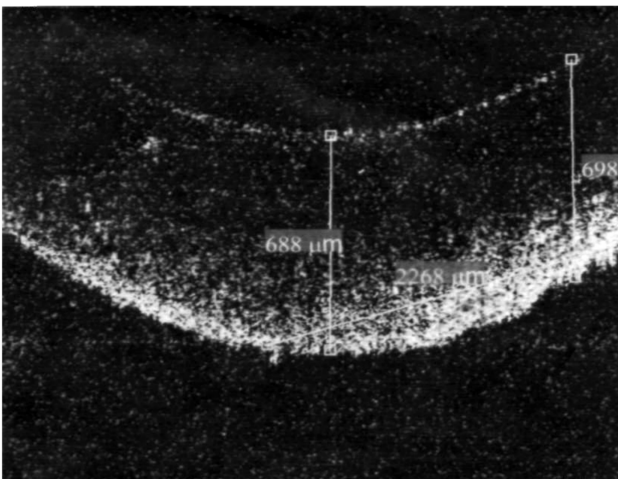


Мал. 2. Хворий Б. з діагнозом залізовмісне стороннє тіло рогівки правого ока.

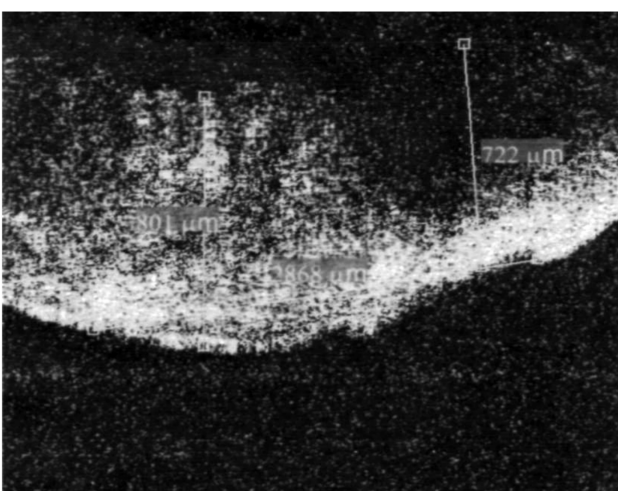
У 6 хворих (6 очей), які поступили з діагнозом травматичний кератит, викликаний травмою рогівки залізовмісними СТ, товщина рогівки в ділянці враження коливалась від 661 до 801 мкм, діаметр ушкодженої рогівки дорівнював від 2268 до 2868 мкм (мал. 3, 4, 5).



Мал. 3. Хворий О. з діагнозом травматичний кератит внаслідок травми залізовмісним стороннім тілом лівого ока.



Мал. 4. Хворий О-ко з діагнозом травматичний кератит, що виник внаслідок травми залізовмісним стороннім тілом лівого ока.



Мал. 5. Хворий М-ий з діагнозом травматичний кератит внаслідок травми залізовмісним стороннім тілом правого ока.

У 9 хворих з травматичними кератитами, що виникли внаслідок травм неметалевими СТ, товщина рогівки в ділянці враження коливалась від 589 до 716 мкм, а діаметр ушкодженої рогівки становив від 859 до 1256 мкм.

Таким чином, як видно з представлених даних, на 9 очах (39,1%) максимальний розмір (діаметр СТ) був від 200 до 300 мкм, на 6 очах від 300 до 400 мкм, більше 400 мкм — на 7 очах. Середнє значення максимального розміру складо 378 мкм (196 SD). Глибина проникнення СТ в рогівку від 50 до 100 мкм визначена на 7 очах (30,4%), на 8 очах (34,8%) від 100 до 150 мкм. Глибина проникнення СТ більше 150 мкм — на 8 очах, середнє значення — 144 мкм (70,8 SD).

Для виділення однорідних груп за фізичними параметрами травми була проведена їх класифікація по двох параметрах — розмір СТ і глибина ушкодження рогівки. Для цього був використаний метод автоматичного угруповання (кластерний аналіз, метод К середніх) і по значенню цих показників були виділені два класи, що максимально розрізняються одночасно за розміром СТ і глибиною ураження рогівки. Обидва показники мають приблизно однаковий вклад в оцінку фізичної тяжкості ($F=31,7$ $p=0,0000$ для розміру і декілька вищий для глибини $F=38,0$ $p=0,000004$).

Пацієнти, що склали I клас важкості травми (9 хворих) по розробленій нами класифікації, мають і більший розмір і велику глибину проникнення СТ (вище за середній по загальній групі), пацієнти II класу (14 хворих) — менш важке фізичне порушення цілісності структур ока. Відмінності між середніми значеннями параметрів травми представлені в табл. 1.

На наступному етапі дослідження була проаналізована реакція рогівки на травму залежно від тяжкості травми і впливу вмісту заліза в СТ. За одержаними даними, розмір СТ і глибина проникнення корелюють з реакцією рогівки. Розмір СТ більшою мірою корелює з перифокальним набряком рогівки за даними ОКТ $r=0,77$ ($p=0,000$), а глибина проникнення СТ має високу позитивну кореляцію із товщиною рогівки біля місця травми $r=0,73$ ($p=0,000$).

Таблиця 1

Відмінності середніх значень параметрів травми

Параметри травми (мкм)	I клас (n=9) М (95% ДИ)	II клас (n=14) М (95% ДИ)	p
Максимальний розмір СТ	564±197 (412-715)	259,1±44 (234-284)	0,00
Глибина ушкодження рогівки	213±62 (166-261)	100±26 (84-115)	0,00

Все це дає підставу припускати, що обсяг травми, який характеризується і діаметром СТ і глибиною проникнення впливатиме як на ступінь набря-

ку рогівки в місці травми, так і на перифокальний набряк. У таблиці 2 показані відмінності в метричних характеристиках рогівки за даними ОКТ залежно від обсягу травми.

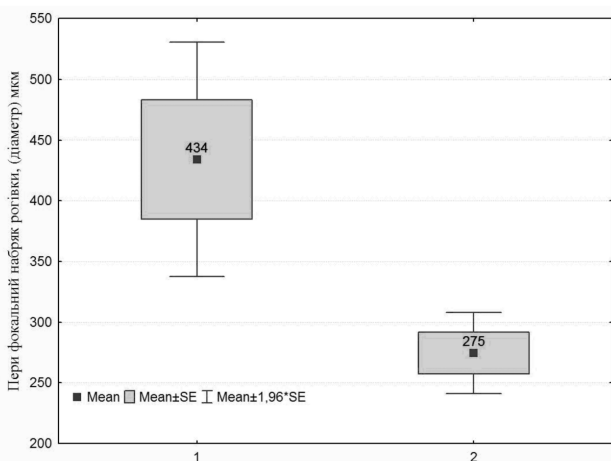
Таблиця 2

Метричні характеристики рогівки за даними ОКТ залежно від обсягу травми

ОКТ показники (мкм)	I клас (n=9)	II клас (n=14)	p
Товщина рогівки біля місця пошкодження	757,2±95	619±37	0,000
Перифокальний набряк рогівки, (діаметр)	1250±734	1121,8±354	0,001

Таким чином, розмір СТ і глибина проникнення в рогівку визначають її реакцію біля місця ураження і ще більшою мірою впливають на величину перифокального набряку, про що свідчать статистично достовірні відмінності ОКТ характеристик рогівки у хворих з різною тяжкістю травми.

Для оцінки впливу залізовмісних СТ на реакцію рогівки порівняння проводили в однорідних по тяжкості травми групах. Серед хворих з травмами залізовмісними СТ приблизно однакова кількість уражень I класу (8) і II класу (7). А в групі хворих з травмами неметалічними СТ уражень I класу важкості тільки 1 (12,5%) з 8. Тому порівняння реакції рогівки залежно від наявності заліза в сторонніх тілах проведено лише для групи із II класом важкості травми (мал. 6). Порівняння хворих однорідних по характеру травми (II клас) при наявності залізовмісних і інших сторонніх тіл (без заліза) показало, що перифокальний набряк статистично достовірно більше при наявності в сторонніх тілах заліза, ніж коли воно відсутнє (p=0,01).



Мал. 6. Відмінність величини перифокального набряку рогівки при наявності залізовмісного СТ (1) і СТ без заліза (2) у хворих з однорідною травмою (по величині СТ і глибині проникнення).

До появи оптичної когерентної томографії переднього відділу ока точно слідкувати за дина-

мікою патологічного процесу, а саме за товщиною, глибиною ушкодження та величиною набряку рогівки було неможливо. Об'єктивна оцінка даних критеріїв визначалась тільки при гістологічному дослідженні в експерименті. Тому поява ОКТ для вивчення переднього відділу ока дала можливість в клініці об'єктивно оцінювати стан патологічного процесу в рогівці і цей метод може бути покладений в основу при визначенні критеріїв важкості ушкоджень рогівки і для об'єктивної оцінки перебігу патологічного процесу під впливом лікування.

Автори висловлюють подяку за допомогу у виконанні статистичної обробки науковому співробітнику ДУ «ІОХ і ТТ ім. В. П. Філатова АМН України» О. І. Драгомирецькій.

ВИСНОВКИ

1. За даними ОКТ виділено два класи важкості ураження рогівки СТ за даними розмірів сторонніх тіл і глибиною їх проникнення в рогівку.

2. Товщина рогівки в місці травми СТ має високий кореляційний зв'язок з глибиною його проникнення в рогівку $r=0,73$ ($p=0,000$); величина перифокального набряку рогівки має високий кореляційний зв'язок з розміром СТ $r=0,77$ ($p=0,000$)

3. Наявність залізовмісних СТ збільшує реакцію рогівки на травму, в порівнянні з тими, що не містять заліза, яка проявляється величиною перифокального набряку рогівки, виміряного ОКТ ($p=0,01$).

ЛІТЕРАТУРА

1. **Имшенецкая Т. А.** Оптическая когерентная томография переднего отрезка глаза у пациентов с язвенными поражениями и помутнениями роговицы / Т. А. Имшенецкая, Г. В. Ситник // ZEISS сегодня. — 2007. — №42. — С.4-7
2. **Kaluzny B. J.** Spectral Optical Coherence Tomography. A Novel Technique for Cornea Imaging / B. J. Kaluzny, J. Kaluzny, A. Szkulmowska // Cornea. — 2006. — Vol. 25, № 8. — P. 960-965.
3. **Ezra D.** Late corneal hydrops after penetrating keratoplasty for keratoconus / D. Ezra, J. Mehta, B. Allan // Cornea. — 2004. — Vol. 26, №5. — P. 639-640.
4. **Hirano K.** Optical coherence tomography for the noninvasive evaluation of the cornea / K. Hirano, Y. Ito, T. Suzuki [et al] // Cornea. — 2001. — Vol. 20. — P. 281-289.
5. **Hoerauf H.** First experimental and clinical results with transscleral optical coherence tomography / H. Hoerauf, R. S. Gordes, Scholz C. [et al] // Ophthalm. Surg. and Lasers. — 2000. — May/June. — Vol. 31, No 3. — P. 218-222.
6. **Kaluzny B. J.** Spectral optical coherence tomography: a novel technique for cornea imaging / B. J. Kaluzny, J. J. Kaluzny, A. Szkulmowska [et al] // Cornea. — 2006. — Vol. 25, № 5. — P. 646.

7. **Kaluzny JJ.** Imaging of the anterior segment of the eye by spectral optical tomography / J. J. Kaluzny, M. Wojkowski, A. Kowalczyk // *Opt. Appl.* — 2002. — Vol. 32. — P. 581-589.
8. **Lai M.** Optical coherence tomography to assess intrastromal corneal ring segment depth in keratoconic eyes. / M. Lai // *J. Cataract Refr. Surg.* — 2006. — Vol. 32. — P. 1860-1865.
9. **Liu Z.** Evaluation of corneal thickness and topography in normal eyes using the Orbscan corneal topography system / Z. Liu, A. J. Huang, S. C. Pflugfelder // *Br. J. Ophthalmol.* — 1999. — Vol. 83. — P. 774-778.
10. **Sarodia U.** Visualisation of aqueous shunt position and patency using anterior segment optical coherence tomography / U. Sarodia // *Ophthalmology.* — 2003. — № 1. — P. 47-53.
11. **Schuman J. S., Puliafito C. A., Fujimoto J. G.** Optical coherence tomography of ocular diseases / J. S. Schuman, C. A. Puliafito, J. G. Fujimoto. Slack Inc., — Ed.2. — 2004, 714 p.
12. **Wirbelauer C.** Histopathological correlation of corneal diseases with optical coherence tomography / C. Wirbelauer, J. Wincler, G. O. Bastian [et al] // *Graefes Arch. Clin. Exp. Ophthalmol.* — 2002. — Vol. 240. — P. 727-734.
13. **Wirbelauer C.** Examination of the cornea using optical coherence tomography / C. Wirbelauer, C. Scholz, H. Hoerauf [et al] // *Ophthalmologe.* — 2001. — Vol. 98. — P. 151-156.
14. **Wirbelauer C.** Imaging and quantification of calcified corneal lesions with optical coherence tomography / C. Wirbelauer, D. T. Pharm // *Cornea.* — 2004. — Vol. 23. — P. 439-442.
15. **Wojkowski M.** Ophthalmic imaging by spectral optical coherence tomography / M. Wojkowski, T. Bajraszewski, I. Gorezynska [et al] // *Am. J. Ophthalmol.* — 2004. — Vol. 138. — P. 412-419.
16. **Sekundo W.** Long term ultrastructural changes in human corneas after tattooing with non-metallic substances / W. Sekundo, P. Seifert, B. Seitz, [et al] // *Br. J. Ophthalmol.* — 1999. — Vol. 83. — P. 219-224.

Поступила 04.02.2010.

Рецензент канд. мед. наук О. С. Петреция.

VALUE OF OPTICAL COHERENCE TOMOGRAPHY OF THE ANTERIOR EYE IN TRAUMATIC INJURY OF THE CORNEA

Usov V. Ya., Zhmud T. M., Andrushkova O. A.

Odessa, Vinnitsa, Ukraine.

In this work there was studied the modern objective method of study of the anterior eye -optical coherence tomography, which allowed to estimate the thickness of the cornea, size and depth of the iron-containing foreign bodies, depth and width of edema, infiltration, corneal opacity as well as to determine the dynamics of the pathological process under the influence of treatment.

