

ISSN 1817-7883

ВІННИЦЬКИЙ НАЦІОНАЛЬНИЙ МЕДИЧНИЙ  
УНІВЕРСИТЕТ ІМЕНІ М.І.ПИРОГОВА

---

# ВІСНИК ВІННИЦЬКОГО НАЦІОНАЛЬНОГО МЕДИЧНОГО УНІВЕРСИТЕТУ

---

НАУКОВИЙ ЖУРНАЛ  
№2 (Т. 21) 2017

# ЗМІСТ

## ОРИГІНАЛЬНІ ДОСЛІДЖЕННЯ

- Лутковський Р.А., Резанова В.Г., Вільцанюк О.А.** Математичне обґрунтування оптимального вмісту бінарної нанодобавки в поліпропіленових мононитках для виготовлення сітчастих імплантатів та шовного матеріалу **357**
- Лутkovsky R. A., Rezanova V.G., Viltanyuk O.A.** Mathematical approximation of optimum content of binary nanoaddition in polypropylene monofilaments for manufacturing soft implant and ring material
- Калашніков А.В., Апуховська Л.І., Кузів Є.Л.** Вплив вітаміну D3 на мінеральний та D-вітамінний обмін при поєднаному введенні з преднізолоном **370**
- Kalashnikov A.V., Apuhovskaya L.I., Kuziv E.L.** Impact of vitamin D3 on mineral metabolism, structural and functional state of bone and cartilage tissue administered in combination with prednisolone
- Дусик А.В.** Морфологічні зміни в товстій кишці після її резекції та впливу стресу **374**
- Dusyk A.V.** Morphological changes in large intestine after resection and stress
- Гунас І.В., Дмитрієв М.О., Волков К.С., Черкасов Е.В., Глушак А.А.** Зв'язки лінійних міжщелепних показників з характеристиками змикальної площини, положення зубів та профілем м'яких тканин лица у мешканців України юнацького віку **378**
- Gunas I.V., Dmitriev M.O., Volkov K.S., Cherkasov E.V., Glushak A.A.** Relations of linear inter-jaw indicators with locking plane characteristics, positions of the teeth and face soft tissue profiles in youth inhabitants of Ukraine
- Матківська Р.М.** Структурні зміни скупчених лімфоїдних вузликів клубової кишки щурів при експериментальній опіковій травмі шкіри за умов інфузії лактопротеїну з сорбітолом **385**
- Matkivska R.M.** Structural changes of rats' aggregated lymphoid nodules of ileum in an experimental skin burn injury under the conditions of infusion by lactoprotein with sorbitol
- Назарчук О.А., Фаустова М.О.** Мікробіологічне дослідження властивостей грампозитивних збудників інфекційно-запальних періімплантаційних ускладнень **392**
- Nazarchuk O.A., Faustova M.O.** The microbiological investigation of the properties of gram-positive pathogens of infectious and inflammatory periimplantation complications
- Марченко А.В.** Моделювання трансверсальних розмірів верхньої й нижньої щелепи та сагітальних характеристик зубної дуги в юнаків-брахіцефалів в залежності від особливостей одонтометричних і кефалометричних показників **396**
- Marchenko A.V.** Modeling of transversal sizes of the upper and lower jaws and sagittal characteristics of the dental arch in youth-brachycephalic in dependence on the odontometric and cephalometric features indicators
- Школьніков В.С., Стельмашук П.О.** Особливості структурної організації кінцевого мозку плодів людини 7-8 тижнів внутрішньоутробного розвитку **400**
- Shkolnikov V.S., Stelmashchuk P.O.** Features of structural organization of the telencephalon human fetus of 7-8 weeks fetal development
- Черкасов В.Г., Устименко О.С., Башир-Заде Т.М.** Регресійні моделі сонографічних параметрів нирок у чоловіків екто-мезоморфного соматотипу в залежності від особливостей антропометричних показників **405**
- Cherkasov V.G., Ustymenko O.S., Bashir-Zade T.A.** Regression models of sonographic kidney parameters in men with ecto-mesomorphic somatotype depending on the anthropometric indices characteristics

## КЛІНІЧНІ ДОСЛІДЖЕННЯ

- Дудник В.М., Фурман В.Г.** Жовчокам'яна хвороба у дітей, хворих на спадкову мікросфероцитарну гемолітичну анемію **410**
- Dudnyk V. M., Furman V.G.** Cholelithiasis in children with hereditary microspherocytosis
- Групко І.І.** Comparative clinical-audiological characteristics of the acoustic analyzer in patients with chronic tubotympanic otitis media with perforation of the tympanic membrane after injury and because chronic inflammation before and after tympanoplasty **414**
- Гринько І.І.** Порівняльна клініко-аудиологічна характеристика стану слухового аналізатора у хворих на хронічний туботимпанальний середній отит с перфорацією барабанної перетинки після травми та внаслідок хронічного запалення до та після тимпанопластики
- Березюк О.М.** Етіопатогенетична структура гіпохромних анемії, диференційна діагностика, підходи до лікування **419**
- Bereziuk O.M.** Etiopathogenetic structure of hypochromic anemias, differential diagnosis, approaches to the treatment
- Ліксунів О.В., Нікульніков П.І., Ратушнюк А.В.** Удосконалення методів хірургічного лікування у хворих з інфаренальною аневризмом черевної частини аорти **424**
- Liksunov O.V., Nikulnikov P.I., Ratushnyuk A.V.** Improvement of methods of surgical treatment in patients with aneurysm of the abdominal part of the aorta
- Нагайчук В.І., Хімич С.Д., Желіба М.Д., Жученко О.П., Поворозник А.М., Присяжнюк М.Б., Зеленько В.О., Грнік І.С., Чорнопишук Р.М.** Сучасні технології лікування хворих з критичними та надкритичними опіками **428**
- Nagaichuk V.I., Khimich S.D., Zheliba M.D., Zhuchenko O.P., Povoroznik A.M., Prisyazhnyuk M.B., Zelenko V.O., Grlnk I.S., Chornopyshchuk R.M.** Modern technologies of treatment of patients with critical and supercritical burns
- Капшук Н.І., Христюк Л.А.** Попередні результати хірургічного лікування первинної відкритокутової глаукоми із застосуванням трабектомії ab interno **433**
- Kapshuk N.I., Khrystych L.A.** Preliminary results of surgical treatment of primary open-angle glaucoma after trabectomy ab interno
- Назарова М.С., Станіславчук М.А., Бурдейна Л.В., Мазорчук Ю.М., Шугарева Н.В.** Використання сучасних опитувальників для визначення психологічного патерну хворих ІХС чоловічої статі із післяінфарктним кардіосклерозом **436**
- Nazarova M.S., Stanislavchuk M.A., Burdeina L.V., Mazorchuk J. N., Schuhareva N. V.** The use of modern psychological questionnaires to determine the pattern of male patients with chd with postinfarction cardiosclerosis

© Дудник В.М., Фурман В.Г.

УДК: 616.155.392.2.-053.2

Дудник В.М., Фурман В.Г.

Вінницький національний медичний університет ім. М. І. Пирогова, кафедра педіатрії №2 (вул. Пирогова, 56, м. Вінниця, Україна, 21018)

## ЖОВЧНОКАМ'ЯНА ХВОРОБА У ДІТЕЙ, ХВОРИХ НА СПАДКОВУ МІКРОСФЕРОЦИТАРНУ ГЕМОЛІТИЧНУ АНЕМІЮ

**Резюме.** Вивчені клінічні особливості основних форм жовчнокам'яної хвороби, шляхом проведення ретроспективного аналізу 46 історій хвороб дітей, віком від 1-х до 18-ти років, що знаходились на стаціонарному лікуванні в онкогематологічному відділенні Вінницької обласної дитячої клінічної лікарні в період 2009-2016 рр. Встановлено, що ураження гепатобіліарної системи спостерігалось у всіх дітей, хворих на вроджену мікросфероцитарну гемолітичну анемію. Розподіл дітей з вродженим мікросфероцитозом, що мають ураження гепатобіліарної системи, залежно від віку і статі показав, що здебільшого хворіють хлопчики віком від 12 до 18 років. Асимптомний холелітіаз виявлено у 24 хворих (52,2±3,0 %), больова форма у 1/3 хворих, нападаподібна форма з жовчними коліками у 8 (17,4±1,1 %) хворих. Відмічено достовірне збільшення загального білірубіну у всіх дітей, хворих на спадковий мікросфероцитоз, порівняно із здоровими дітьми, а також наявна достовірна різниця показника активності АЛТ, в залежності від віку, який у групі дітей від 12 до 16 років більший на 20 % від такого показника у віковій груп від 1 до 6 років.

**Ключові слова:** діти, гемолітична анемія, жовчнокам'яна хвороба.

### Вступ

Впровадження в практику педіатра високоінформативних методів діагностики дало можливість збільшити частоту виявлення патології гепатобіліарної системи при спадкових гемолітичних анеміях. Ураження гепатобіліарної системи ускладнює перебіг спадкової гемолітичної анемії, потребує систематичної медикаментозної корекції та, нерідко, хірургічного втручання.

Жовчнокам'яна хвороба (ЖКХ) у дитячому віці по даних різних авторів складає до 3-5 % в структурі гепатобіліарної системи [2]. Біля 30 % всіх випадків ЖКХ у дітей виникають внаслідок хвороб, пов'язаних з гемолізом. За різними даними серед дітей, хворих на спадкову мікросфероцитарну анемію, спостерігається від 4 до 46 % випадків холелітіазу та з віком частота збільшується до 62 % у дорослих (30-50 років) [1, 3].

У значній кількості дітей із спадковим сфероцитозом пігментні камені жовчного міхура формуються вже в періоді дошкільного віку [4].

Так, ЖКХ являє собою серйозну медичну проблему у зв'язку з прогресуючим і ускладненим перебігом у дитячому віці. В основі розвитку ЖКХ на початкових етапах лежить процес функціональних розладів біліарного тракту, некалькульозного холециститу, який у свою чергу, включає інфекційно-алергічний компонент та пов'язані з ними нейроендокринні проблеми та генетичні фактори [10].

Підвищує ризик розвитку холелітіазу супутнє успадкування синдрому Жильбера [6, 9]. Визначення поліморфізму промотора UGT1A1 при синдромі Жильбера вказує на підвищення вмісту білірубіну внаслідок зниження активності ферменту уридин-5-дифосфатглюкуронілтрансферази [8]. Цей ген у гомозиготному та компаунд-гетерозиготному стані у хворих із гемолітичною анемією призводить до збільшення ризику утворення каменів жовчного міхура [11].

Наявність запального процесу жовчно-вивідних шляхів, дисфункція жовчного міхура, дистонія сфінктера

Одді супроводжуються порушенням біохімічних властивостей та структури жовчі, яка в послідовному набуває літогенних властивостей. Як наслідок, це призводить до випадіння неорганічних компонентів жовчі - холестеролу, жовчних пігментів та солей кальцію, спочатку у вигляді осаду, потім процес переходить у заключну стадію - формування конкрементів [7].

Найбільш поширеним типом жовчних каменів при гемолітичних анеміях, зокрема і при спадковому сфероцитозі Мінковського-Шофара, є пігментні камені.

На сьогодні існує гіпотеза про цілісність механічного виникнення холестеринових та пігментних конкрементів у відповідності з новими даними про везикулярний транспорт ліпідів жовчі [13].

Патогенез холестеринового холелітіазу об'єднує такі групи: перенасичення жовчі холестерином внаслідок надлишку секреції його в жовч, недостатньої секреції жовчних кислот або фосфоліпідів, зниження скоротливої здатності жовчного міхура та дисбаланс факторів енуклеації та антиенуклеації. Утворення агрегатів холестерину, порушення складу жовчі та дисфункція жовчного міхура є основними факторами, що здатні формувати холелітіаз [12].

У просвіт каналців холестерин секретується у вигляді фосфоліпідних мікровезикул, які під дією жовчних кислот перетворюються в ліпідні міцели. При умові перенасичення жовчі холестерином або ж при зниженні в ній концентрації жовчних кислот, відбувається агрегація холестерину з утворенням багатошарових структур та кристалізація моногідратів холестерину з утворенням ядра [5].

Пігментні жовчні камені формуються у вигляді м'яких коричневих та твердих чорних пігментних каменів. В умовах гемолізу та вивільнення великої кількості некон'югованого білірубіну формуються чорні конкременти, які становлять 30 % від всіх каменів жовчного міхура. Формування таких конкрементів відбувається у сте-

рильній жовчі. Концентрація некон'югованого білірубіну, який нерозчинний у воді, у випадку гемолізу може збільшуватись в сироватці крові у 10 разів, що призводить до осідання білірубінату кальцію у жовчному міхурі [14] та сприяє утворенню конкрементів.

На початкових етапах захворювання клінічні прояви ЖКХ маскуються функціональними розладами та запальними захворюваннями біліарного тракту. У зв'язку з цим, виникає науковий інтерес щодо вивчення внеску спадкової мікросфероцитарної гемолітичної анемії Мінковського-Шоффара у розвиток ЖКХ.

Метою нашого дослідження було підвищення ефективності медичної допомоги дітям, хворим на вроджену гемолітичну анемію, шляхом вивчення у них стану гепатобіліарної системи та удосконалення лікування шляхом медикаментозної корекції її уражень.

**Матеріали та методи**

Для досягнення мети було проведено ретроспективний аналіз 46 історій хвороб дітей, хворих на спадковий мікросфероцитоз, що знаходились на лікуванні в онкогематологічному відділенні Вінницької обласної дитячої клінічної лікарні.

Критерієм включення в дослідження було проведення аналізу клінічних проявів ураження гепатобіліарної системи, біохімічні та інструментальні дані обстеження.

**Результати. Обговорення**

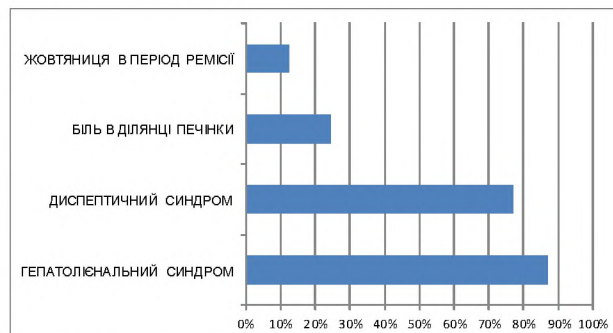
Визначення гендерних та вікових особливостей дітей, хворих на вроджений мікросфероцитоз, показали, що жовчнокам'яна хвороба спостерігається здебільшого у 28 хлопчиків (60,9±3,2 %) у віці від 12 до 18 років (табл. 1). Обтяжену спадковість щодо захворювання виявлено у 36 (78,3±4,3 %) хворих. При аналізі клінічних даних виявлено велике розмаїття стигм дизембріогенезу як фенотипових проявів сполучно-тканинної дисплазії. Так, множинні стигми дизембріогенезу (4 і більше) зафіксовані у 38 (82,6±4,8 %) обстежених дітей. Серед них готичне піднебіння - у 13 хворих, деформація грудної клітки - у 4 дітей, неправильний ріст зубів - у 8 хворих, множинні невуси - у 3, зміна вушних раковин - у 8, коротка вуздечка - у 3, епікант - у 4, сандалевидна щілина - у 5, мікроцефалія - у 1. Обтяжена спадковість щодо захворювання виявлялась у кожній третій дитини, у них на дану хворобу страждали бабусі або батьки, частіше матері.

У клінічній картині захворювання виділено три клінічних варіанти перебігу захворювання: асимптомний холелітіаз спостерігався у 24 (52,2±3,0 %) хворих, больова форма жовчнокам'яної хвороби у 14 (30,4±2,1 %) хворих, нападаподібна форма з жовчними коліками у 8 (17,4±1,1 %) хворих. Асимптомний холелітіаз у 16 (66,7±3,6 %) хворих перебігав з періодичними болями в епігастральній та правій підреберній ділянках. Клініка больової форми ЖКХ у дітей з вродженим

**Таблиця 1.** Розподіл дітей з ураженням гепатобіліарної системи з вродженим мікросфероцитозом в залежності від статі і віку.

Вік (роки)	1 - 6		7 - 11		12 - 18		Всього	
	абс.	%	абс.	%	абс.	%	абс.	%
Хлопчики	10	21,74	6	13,04	14	30,4*	30	65,2
Дівчатка	8	17,4*	2	4,34	6	13,04	16	34,8

**Примітка.** \* - різниця достовірна порівняно з групою здорових дітей (p<0,001).



**Рис. 1.** Частота клінічних симптомів ураження гепатобіліарної системи у дітей, хворих на вроджену гемолітичну анемію Мінковського-Шоффара.

мікросфероцитозом характеризувалась різними за інтенсивністю болями в животі, нудотою, у 10 (71,4±4,2 %) хворих біль супроводжувався блювотою. Дуже часто біль у животі з'являвся після прийому їжі та фізичних навантажень. У 8 (57,1±3,1 %) пацієнтів з жовчними коліками біль в животі був інтенсивним і супроводжувався багаторазовою блювотою. Частота нападів була різноманітною. Біль локалізувався в правому підреб'ї або навколо пупка. За даними ультразвукових досліджень, у дітей з асимптомним холелітіазом однаково часто зустрічались і поодинокі, і численні камені.

Діагностичний пошук було розпочато з трансабдомінального ультразвукового сканування. При ультразвуковому дослідженні жовчного міхура при ЖКХ виявляли місце розташування жовчного міхура, його форму, розміри, наявність аномалій розвитку, деформації, товщину стінки та контури. Головним критерієм наявності конкрементів в жовчному міхурі є гіперехогенне утворення, яке дає акустичну тінь. Проведення ультразвукового дослідження печінки та жовчного міхура дало можливість виявити наступні зміни з боку жовчного міхура: у всіх хворих ущільнення та потовщення стінки жовчного міхура, дисфункцію жовчного міхура за гіпотонічним типом виявлено у 30 хворих (65,2±4,1 %), S-подібний жовчний міхур у 10 хворих (21,7±1,8 %), наявність осаду в жовчному міхурі у 38 дітей (82,6±3,7 %), наявність перегинів, перетинок та перетяжок у 32 хворих (69,5±4,8 %).

Осад жовчного міхура характеризувався низькою ехогенністю, розташовувався на задній стінці з утворенням горизонтального рівня, зміщувався при зміні

**Таблиця 2.** Показники синдрому холестазу у дітей, хворих на спадковий мікросфероцитоз, в залежності від віку (M±m).

Показники	Усі хворі на спадковий мікросфероцитоз (n=46)	1-6 років (n=20)	7-11 років (n=2)	12-16 років (n=24)	Здорові діти (n=40)
Білірубін загальний (мкмоль/л)	21,0±1,02*	25,0±2,69	19,1±1,21	22,9±2,1	14,23±0,39
Прямий білірубін (мкмоль/л)	7,6±0,63*	10,0±1,85	6,2±0,7	9,6±1,17	1,83±0,08
Непрямий білірубін (мкмоль/л)	13,6±0,56*	15,1±1,30**	13,0±0,69	13,4±1,43	12,6±0,41

**Примітки:** \* - різниця достовірна порівняно з групою здорових дітей (p<0,001), \*\* - різниця вірогідна між віковими групами 1-6 років та 7-11 років (p<0,05).

**Таблиця 3.** Показники синдрому цитолізу у дітей, хворих на спадковий мікросфероцитоз, в залежності від віку (M±m).

Показники	Всі хворі на спадковий мікросфероцитоз (n=46)	1-6 років (n=20)	7-11 років (n=2)	12-16 років (n=24)	Здорові діти (n=40)
АЛТ (ммоль/год*л)	0,9±0,06*	0,8±0,11	0,9±0,07	1,0±0,14**	0,32±0,009
АСТ (ммоль/год*л)	0,8±0,04*	0,8±0,09	0,8±0,07	0,9±0,11	0,34±0,008

**Примітки:** \* - різниця достовірна порівняно з групою здорових дітей (p<0,001), \* - різниця вірогідна між віковими групами 1-6 років та 12-16 років (p<0,05).

положення тіла.

При аналізі клінічних даних встановлено, що диспепсичні явища супроводжують захворювання у 77 % дітей, біль у ділянці печінки спостерігався здебільшого у дітей, що мали нападоподібну форму з жовчними коліками, гепатоспленомегалія діагностована у 97 %, жовтяниця у міжкризовий період спостерігалась у 12,5% дітей, хворих на вроджений мікросфероцитоз.

За отриманими даними, провідним синдромом, у всіх дітей незалежно від віку, був гепатолієнальний синдром. Диспепсичні прояви спостерігалися у 13 (72,2±3,2 %) дітей віком від 1-6 років та у 20 дітей пубертатного періоду (83,4±3,3 %). Синдром жовтяниці діагностувався переважно у дітей віком 12-16 років (80±2,9 %).

Відмічено достовірне збільшення загального білірубину у всіх дітей, хворих на спадковий мікросфероцитоз, порівняно із здоровими дітьми. Рівень непрямого білірубину у дітей вікової групи 1-6 років достовірно більший, ніж у віковій групі 7-11 років на 13,9 % (табл. 2).

Одержані нами результати свідчать про наявність достовірної різниці одного із показників цитолізу у дітей, хворих на спадковий мікросфероцитоз, залежно від віку. Так, активність АЛТ у групі дітей від 12 до 16 років більша на 20 % від такого показника у віковій групі (табл. 3).

### Висновки та перспективи подальших розробок

1. Проведений ретроспективний аналіз історій хвороб показав, що ураження гепатобіліарної системи спостерігались у всіх дітей, хворих на вроджену мікросфероцитарну гемолітичну анемію Мінковського-Шоффара.

2. Розподіл дітей з вродженою гемолітичною анемією Мінковського-Шоффара, що мають ураження гепатобіліарної системи в залежності від віку і статі свідчить, що здебільшого хворіють хлопчики віком від 12 до 18 років.

3. Клінічна картина ураження гепатобіліарної систе-

ми у дітей з вродженим мікросфероцитозом характеризувалась диспепсичними явищами, які супроводжували захворювання у 77 % дітей, гепатоспленомегалія діагностована у 97 %, жовтяниця у міжкризовий період спостерігалась у 12,5 % дітей.

4. Асимптомний холелітіаз, як варіант жовчнокам'яної хвороби, виявлено у 24 хворих (52,2±3,0 %), больова форма у 1/3 хворих, нападоподібна форма з жовчними коліками у 8 (17,4±1,1 %) хворих.

5. Проведення ультразвукового дослідження печінки та жовчного міхура дало можливість виявити наступні зміни з боку жовчного міхура: у всіх хворих ущільнення та потовщення стінки жовчного міхура, дисфункцію жовчного міхура за гіпотонічним типом виявлено у 30 хворих (65,2±4,1 %), S-подібний жовчний міхур у 10 хворих (21,7±1,8 %), наявність осаду в жовчному міхурі у 38 дітей (82,6±3,7 %), наявність перегинів, перетинок та перетяжок у 32 хворих (69,5±4,8 %).

6. Відмічено достовірне збільшення загального білірубину у всіх дітей, хворих на спадковий мікросфероцитоз, порівняно із здоровими дітьми. Рівень непрямого білірубину у дітей вікової групи 1-6 років достовірно більший, ніж у віковій групі 7-11 років на 13,9 %.

7. Одержані нами результати свідчать про наявність достовірної різниці одного із показників цитолізу у дітей, хворих на спадковий мікросфероцитоз, в залежності від віку. Так, активність АЛТ в групі дітей від 12 до 16 років більша на 20 % від такого показника у віковій групі від 1 до 6 років.

Цілоком зрозуміло, що проведені дослідження свідчать про необхідність досконалого вивчення уражень гепатобіліарної системи при спадковому мікросфероцитозі. Ураження гепатобіліарної системи ускладнює перебіг спадкового мікросфероцитозу, потребує систематичної медикаментозної корекції та, нерідко, хірургічного втручання. Саме тому є необхідним подальше вивчення частоти та особливостей ураження гепатобіліарної системи у дітей, хворих на спадковий мікросфероцитоз.

## Список посилань

1. Грона, В. Н., Литовка, В. К. & Журило, И. П. (2007). Синдром желтухи в практике детского хирургия, Педиатрия на пороге третьего тысячелетия: сб. науч. тр. Донецк: Норд Компьютер.
2. Шадрин, О. Г. & Шутова, Е. В. (2013). Подходы к терапии ранней стадии желчнокаменной болезни у детей. *Здоровье ребенка*, 7, 92-95. Взято из [http://nbuv.gov.ua/UJRN/perynatology\\_2013\\_4\\_24](http://nbuv.gov.ua/UJRN/perynatology_2013_4_24).
3. Abdullah, F., Zhang, Y., Camp, M., Rossberg, M. I., Bathurst, M. A., Colombani, P. M., ... Chang, D. C. (2009). Splenectomy in Hereditary Spherocytosis: Review of 1,657 Patients and Application of the Pediatric Quality Indicators. *Pediatr. Blood Cancer*, 52(7), 834-837. doi: 10.1002/pbc.21954.
4. Bolton-Maggs, P. H., Langer, J. C., Iolascon, A., Tittensor, P. & King, M.J. (2012). Guidelines for the diagnosis and management of hereditary spherocytosis - 2011 update. *British Journal of Haematology*, 156(1), 37-49. doi: 10.1111/j.1365-2141.2011.08921.x.
5. Crisp, R. L., Solari, L., Vota, D., Garcia, E., Miguez, G., Chamorro, M. E. ... & Donato, H. (2011). A prospective study to assess the predictive value for hereditary spherocytosis using five laboratory tests (cryohemolysis test, eosin-5'-maleimide flow cytometry, osmotic fragility test, autohemolysis test, and SDS-PAGE) on 50 hereditary spherocytosis families in Argentina. *Ann. Hematol.*, 90(6), 625-634. doi: 10.1007/s00277-010-1112-0.
6. del Giudice, E.M., Perrotta, S., Nobili, B., Specchia, C., d'Urzo, G., Iolascon, A. (1999). Coinheritance of Gilbert Syndrome Increases the Risk for Developing Gallstones in Patients With Hereditary Spherocytosis. *Blood.*, 94(7), 2259-2262.
7. Karami, H., Kianifar, H., Karami, S. (2017). Cholelithiasis in Children: A Diagnostic and Therapeutic Approach. *Journal of Pediatric Review*, 5(1), doi: 10.17795/jpr-9114.
8. Kumar, D., Parakh, A. & Sharma S. (2012). Gilbert syndrome increasing unconjugated hyperbilirubinemia in a child with hereditary spherocytosis. *J Pediatr Hematol Oncol.*, 34(1), 54-56. doi: 10.1097/MPH.0b013e318228fdd1.
9. Mitsuhiro Aiso, Minami Yagi, Atsushi Tanaka, Kotaro Miura, Ryo Miura, Toshihiko Arizumi ... & Hajime Takikawa (2017). Gilbert Syndrome with Concomitant Hereditary Spherocytosis Presenting with Moderate Unconjugated Hyperbilirubinemia. *Internal medicine*, 56(6), 661-664.
10. Perrotta, S., Gallagher, P. G. & Mohandas, N. (2008). Hereditary spherocytosis. *Lancet*, 372(9647), 1411-1426. doi: 10.1016/S0140-6736(08)61588-3.
11. Rocha, S., Costa, E., Ferreira, F., Cleto, E., Barbot, J., Rocha-Pereira, P. ... & Santos-Silva, A. (2010). Hereditary spherocytosis and the (TA)nTAA polymorphism of UGT1A1 gene promoter region - A comparison of the bilirubin plasmatic levels in the different clinical forms. *Blood Cells, Molecules, and Diseases*, 44(2), 117-119. doi: 10.1016/j.bcmd.2009.10.012.
12. Uday Y. H. Abdullah, Haitham M. Jassim, Atif A. Baig, Rana M. Khorshed, Ali M. H. AL-Khayat, Ahmad F. B. Sulong ... & Wisam A. (2015). Yassin Gallstones in patients with inherited hemolytic diseases. *International Journal of Pharmacy and Pharmaceutical Sciences*, 7(7), 9-15.
13. Van Erpecum, K. J. (2011). Pathogenesis of cholesterol and pigment gallstones: An update. *Clinics and Research in Hepatology and Gastroenterology*, 35(4), 281-287. doi: 10.1016/j.clinre.2011.01.009.
14. Vitek, L. & Carey, M. (2012). New pathophysiological concepts underlying pathogenesis of pigment gallstones. *Clinics and Research in Hepatology and Gastroenterology*, 36(2), 122-129. doi: 10.1016/j.clinre.2011.08.010.

**Дудник В.М., Фурман В.Г.**

#### ЖЕЛЧЕКАМЕННАЯ БОЛЕЗНЬ У ДЕТЕЙ, БОЛЬНЫХ НАСЛЕДСТВЕННЫМ МИКРОЦИТОЗОМ

**Резюме.** Изучены клинические особенности различных форм желчекаменной болезни у 46 больных наследственным микросфероцитозом путем проведения ретроспективного анализа историй болезни детей в возрасте от 1 до 18 лет, которые находились на стационарном лечении в онкогематологическом отделении Винницкой областной детской клинической больницы в период 2009-2016 гг. Установлено, что поражение гепатобилиарной системы наблюдалось у всех детей, больных врожденным микросфероцитозом. Распределение детей, больных микросфероцитозом, которые имели поражение гепатобилиарной системы, в зависимости от возраста и пола показал, что в большинстве болеют мальчики в возрасте от 12 до 18 лет. Асимптомный холелитиаз обнаружено у 24 больных (52,2±3,0 %), болевая форма у 1/3 больных, приступообразная форма с желчными коликами у 8 (17,4±1,1 %) больных. Отмечается достоверное увеличение общего билирубина у всех детей, больных наследственным микросфероцитозом, по сравнению со здоровыми детьми, а также имеется достоверная разница показателя активности АЛТ в зависимости от возраста, который в группе детей в возрасте от 12 до 16 лет больше на 20 % по сравнению с таковым показателем группы детей от 1 до 6 лет.

**Ключевые слова:** дети, гемолитическая анемия, желчекаменная болезнь.

**Dudnyk V. M., Furman V.G.**

#### CHOLELITHIASIS IN CHILDREN WITH HEREDITARY MICROSPHEROCYTOSIS

**Summary.** The clinical features of the main forms of cholelithiasis have been studied by a retrospective analysis of 46 histories of diseases of children aged 1 to 18 years who were on inpatient treatment in the oncohematological department in Vinnytsya regional children clinical hospital during 2009-2016 years. We found that damage of hepatobiliary system was observed in all children with hereditary spherocytosis hemolytic anemia. The distribution of children with hereditary spherocytosis, which have affected the hepatobiliary system, has shown that boys are more likely to be ill at the age of 12 to 18 years. Asymptomatic cholelithiasis was detected in 24 patients (52,2±3,0 %), pain form in 1/3 of patients, symptomatic gallstones form with biliary colic in 8 (17,4±1,1 %) patients. A significant increase in total bilirubin in all children with hereditary spherocytosis was noted in comparison with healthy children. In the group of children aged 12 to 16 years the activity of ALT is higher 20 % than in groups aged 1 to 6 years.

**Key words:** children, hemolytic anemia, cholelithiasis.

**Рецензент - д.мед.н., проф. Ткачук Н.І.**

Стаття надійшла до редакції 06.06.2017р.

Дудник Вероніка Михайлівна - д.мед.н., проф., зав. кафедри педіатрії №2 ВНМУ ім. М. І. Пирогова; +38(067)7449148  
Фурман Валентина Григорівна - к.мед.н., доц. кафедри педіатрії №2 ВНМУ ім. М. І. Пирогова; +38(067)4536840