

відхилення не перевищували меж статистичної похибки ($p < 0,05$).

Висновок та перспективи подальших розробок. Таким чином, запропоновані нами критерії важкою інтубації і метод знеболення, що включає провідникові блокади, є альтернативою для пацієнтів з ожирінням.

Данні, отримані при клінічному дослідженні комбінованого знеболення свідчать про те, що операції розтину абсцесів та флегмон нижньої третини обличчя та верхньої третини шиї не супроводжуються суттєвими змінами концентрації деяких показників «гормонів стресів». Відсутність активації гіпофізарно-наднирничкової системи (яка є основним маркером хірургічної «стрес-відповіді») та збалансований глікемічний профіль можуть свідчити про адекватність анестезіологічного забезпечення та надійного захисту від пошкоджуючих впливів операційного стресу при операціях розтину абсцесів та флегмон нижньої третини обличчя та верхньої третини шиї у пацієнтів з ожирінням.

Список літератури

1. Шувалов С. М. Удосконалення провідникового знеболення операцій в ділянці дна порожнини рота та верх-

ній треті шиї / С. М. Шувалов, А. О. Малаховська // Альманах стоматології. – 2006. – № 3. – С. 15-18.

2. Прогнозирование безопасности анестезиологического обеспечения при выполнении сложных сочетанных эндохирургических вмешательств / С. В. Галлямова, В. Г. Ширинский, Э. А. Галлямов [и др.] / Эндоскопическая хирургия. – 2008. – №1. – С. 30-35.

3. Столяренко П. Ю. Местная и общая анестезия в геронтостоматологии / П. Ю. Столяренко, В. В. Кравченко. – Самара: СамГМУ, Самарский научный центр РАН, НИИ «Международный центр по проблемам пожилых», 2000. – 196 с.

4. Бараненко З. И. Опыт применения общего обезболивания у больных с воспалительными заболеваниями челюстно-лицевой области и их осложнениями. / З. И. Бараненко, Д. В. Дробыш // В кн.: Актуальные вопросы анестезии и интенсивной терапии. Сборник статей. – Донецк, 2000. – С. 18-24.

5. American Society of Anesthesiologist Task Force on Management of the Difficult Airway. Practice guidelines of management of the difficult airway. Anesthesiology, 1993, 78: 597-602

6. The unanticipated difficult with recommendations for management. / E. T. Crosby, R. M. Copper, M. J. Douglas [et. Al.] Can. J. Anaesth., 1998. – №45. – P. 757-776.

Надійшла 20.01.15

УДК 616.716 - 001.17:616-089

В. В. Нагайчук

Вінницький національний медичний університет ім. М.І. Пирогова

ПЕРЕБІГ РАНОВОГО ПРОЦЕСУ ПРИ РАННЬОМУ ХІРУРГІЧНОМУ ЛІКУВАННІ ХВОРИХ З ДЕРМАЛЬНИМИ ПОВЕРХНЕВИМИ ОПІКАМИ ЩЕЛЕПНО-ЛИЦЕВОЇ ДІЛЯНКИ

Мета роботи: вивчити перебіг ранового процесу при дермальних поверхневих опіках щелепно-лицевої ділянки після ранньої хірургічної некректомії при різних способах місцевого лікування.

Матеріали та методи дослідження. Основу клінічних досліджень становлять спостереження за 120 хворими. Визначення видового складу мікрофлори проводилось по загальноприйнятій методиці. Мікробну забрудненість ран визначали методом секторних посівів по Голду в модифікації Шелкової Н.Г., Прокopcець В.Ф. (2011).

Результати досліджень та їх обговорення. На 6-7 добу в I-II підгрупах основної групи рани епітелізували. В III підгрупі відмічали регенераторний тип цитограм, у той час як у групі порівняння тип цитограм визначається як дегенеративно-запальний. В III основній мікробна забрудненість ран була в межах 10^2 - 10^3 КУО в 1 мл. В групі порівняння мікробна забрудненість ран була в межах 10^6 - 10^8 КУО в 1 мл, при високій резистентності мікрофлори

Висновки. 1. Застосування розробленого способу ранньої хірургічної некректомії при опіках щелепно-лицевої ділянки профілактує дегенеративно-запальні процеси в ранах шляхом переведення контамінованої опікової рани в умовно чисту післяопераційну. 2. Вивчення перебігу ранового процесу після ранньої хірургічної некректомії підтвердило зниження мікробної контамінації ран з 10^6 - 10^8 до 10^2 - 10^3 КУО в 1 мл, що зменшує ризик розвитку інфекційних ускладнень та профілактує поглиблення опікових ран. 3. Аналіз результатів раннього хірургічного лікування поверхневих дермальних опіків щелепно-лицевої ділянки при різних способах місцевого

лікування післяопераційних ран показав найкращий перебіг ранового процесу у хворих при комплексному застосуванні ранньої хірургічної некректомії, вологого середовища та постійної гальванізації ран струмами низької інтенсивності без зовнішніх джерел, що підтверджує їх загоєння на 6-7 добу при значно кращих естетичних результатах лікування.

Ключові слова: дермальні поверхневі опіки, рання некректомія, перебіг ранового процесу.

В. В. Нагайчук

Винницький національний медичний університет ім. Н.І. Пирогова

ТЕЧЕНИЕ РАНЕВОГО ПРОЦЕССА ПРИ РАННЕМ ХИРУРГИЧЕСКОМ ЛЕЧЕНИИ БОЛЬНЫХ С ДЕРМАЛЬНЫМИ ПОВЕРХНОСТНЫМИ ОЖОГАМИ ЧЕЛЮСТНО-ЛИЦЕВОЙ ОБЛАСТИ

Статья посвящена вопросу течения раневого процесса при раннем хирургическом лечении больных с дермальными поверхностными ожогами челюстно-лицевой области. Основу клинических исследований составляют наблюдения за 120 больными. Выявлено, что лечение больных с ожогами челюстно-лицевой области после ранней некрэктомии в условиях влажной среды под силиконовым покрытием с использованием гальванизации послеоперационных ран токами низкой интенсивности без внешних источников является наиболее эффективным.

Ключевые слова: дермальные поверхностные ожоги, ранняя некрэктомия, течение раневого процесса.

V. V. Nagaiichuk

Vinnitsa national medical university named after N. I. Pirogov

THE COURSE OF WOUND HEALING DURING EARLY SURGICAL TREATMENT OF THE PATIENTS WITH DERMAL SUPERFICIAL BURNS OF MAXILLOFACIAL REGION

The article deals with the course of wound healing during early surgical treatment of dermal superficial burns of maxillofacial region. The basis of the clinical trials is the monitoring of the 120 patients. It was revealed that the treatment of the patients with burns of maxillofacial region after an early necrectomy in a humid environment under the silicone coating using galvanization of the postoperative wounds with currents of low intensity without external sources is the most effective.

Key words: superficial dermal burns, early necrectomy, the course of wound healing.

Вступ. Лікування хворих з травмами щелепно-лицевої ділянки, як ізольованих, так і поєднаних, залишається актуальною, без однозначного вирішення, проблемою. Велику частину серед них складають опіки, а їх лікування в плані естетичних результатів, залишається одним з найскладніших завдань сучасної хірургії [1].

Місцеве лікування хворих з опіковими ранами визначається їх загальним станом в момент початку лікування, площею і глибиною опікового ураження, локалізацією опіку, стадією перебігу ранового процесу, хірургічною тактикою лікування, яка планується, а також практикою роботи медичного персоналу, наявністю відповідного обладнання, медикаментозних препаратів та перев'язочного матеріалу [2].

Однією з найважливіших проблем в лікуванні опікових ран є проблема боротьби з інфекцією. Це обумовлено тим, що опіковий некроз є ідеальним середовищем для розвитку мікроорга-

нізмів. Саме інфекційні ускладнення є основною причиною поглиблення опікових ран, рубцевих та інших ускладнень [3]. За даними світової та вітчизняної літератури, спостерігається тенденція до зниження кількості ефективних антибактеріальних препаратів до лікування ранових гнійно-запальних ускладнень. Розвиток резистентності до найпоширеніших антибіотиків у багатьох збудників робить традиційну терапію мало ефективною [4, 5]. Відомий метод лікування опіків, який полягає в самостійному відторгненні некротичних тканин, не тільки не профілактує інфекційні та рубцеві ускладнення, а навпаки, за рахунок тривалого перебування некротизованих тканин на ранах, сприяє їх розвитку. Раннє відновлення шкірного покриву профілактує розвиток ускладнень [6, 7].

В останні роки в Україні активно впроваджується раннє хірургічне лікування обпечених. Радикальна хірургічна некректомія виконана на

2-3 добу після отримання опіку з одномоментним закриттям післяопераційних ран ліофілізованими ксенодермотрансплантатами є першою і останньою операцією у хворих з дермальними поверхневими опіками незалежно від площі та локалізації опікових ран. Вона перериває або полегшує перебіг опікової хвороби, покращує естетичні і функціональні результати лікування [8].

Водночас дискусійними залишаються питання застосування методів лікування дермальних поверхневих опіків щелепно-лицевої ділянки – консервативні чи хірургічні, відкриті (без пов'язки) чи закриті (пов'язочні), вологі чи сухі. Не вивчений перебіг ранового процесу при дермальних поверхневих опіках щелепно-лицевої ділянки після ранньої хірургічної некректомії при різних способах місцевого лікування післяопераційних ран та естетичні результати при цьому. Вищенаведене свідчить про високу соціальну і медичну значущість проблеми підвищення якості лікування хворих з опіками щелепно-лицевої ділянки.

Мета роботи. Вивчити перебіг ранового процесу при дермальних поверхневих опіках щелепно-лицевої ділянки після ранньої хірургічної некректомії при різних способах місцевого лікування.

Матеріали та методи дослідження. Клінічне дослідження включає результати лікування 120 хворих з дермальними поверхневими опіками щелепно-лицевої ділянки, серед яких 80 чоловіків та 40 жінок.

З метою визначення найбільш оптимального перебігу ранового процесу при дермальних поверхневих опіках щелепно-лицевої ділянки після ранньої хірургічної некректомії при різних способах місцевого лікування післяопераційних ран хворі основної групи були поділені нами на три підгрупи. Пацієнти, рани яких після ранньої хірургічної некректомії лікували в умовах вологого середовища під силіконовим покриттям з використанням струмів низької інтенсивності без зовнішніх джерел становили 1 основну підгрупу. Хворі, яким в умовах вологого середовища під силіконовим покриттям гальванізацію післяопераційних ран струмами низької інтенсивності без зовнішніх джерел не проводили, становили 2 основну підгрупу. В 3 основній підгрупі рани, після ранньої хірургічної некректомії, закривали ліофілізованими ксенодермоімплантатами. В групі порівняння дермальні поверхневі опікові рани лікували під багатопаровими волого-висихаючими пов'язками з бетадіном, наступним самостійним відшаруванням некротичних тканин та послідувальною епітелізацією ран.

Для вивчення динаміки ранових відбитків з поверхні дермальних опікових ран щелепно-лицевої ділянки проведено дослідження у 70 хворих (I основна підгрупа – 20 хворих, II основна підгрупа – 18 хворих, III основна підгрупа – 16 хворих і група порівняння – 16 хворих). Цитологічне дослідження проводилось на 1, 5, 11 добу. Матеріалом для цитоморфологічних досліджень були ранові відбитки за М.П. Покровською в модифікації Д.М. Штейнберга.

Динаміку мікрофлори опікових ран було досліджено шляхом вивчення ранового вмісту у 50 хворих (I основна підгрупа – 10 хворих, II основна підгрупа – 12 хворих, III основна підгрупа – 18 хворих, група порівняння – 10 хворих). Визначення видового складу мікрофлори проводилось по загальноприйнятій методиці (А.С. Лабінська, 1978). Ступінь чутливості ідентифікованої мікрофлори до антибіотиків оцінювали за величиною діаметра зони затримки росту мікроорганізмів під стандартними дисками.

Мікробну забрудненість ран визначали методом секторних посівів по Голду в модифікації Шелкової Н.Г., Прокопець В.Ф. (2011).

Статистична обробка отриманих результатів здійснювалась за допомогою програм STATISTICA (Stat Soft Inc, США) та Ms Excel у середовищі Windows-2007 (Microsoft, США) з обчисленням середньої величини M , середньої похибки середньої величини m , критерію достовірності t .

Результати досліджень та їх обговорення.

Динаміка цитологічних показників ранових відбитків. При вивченні ранових відбитків на 1 добу після травми у хворих I основної підгрупи встановлена абсолютна перевага нейтрофільних гранулоцитів із незавершеним чи спотвореним фагоцитозом. Їх вміст становив $92,06 \pm 7,22$ %. Разом з тим, простежується наявність у відбитках лімфоцитів до $6,13 \pm 0,45$ %, моноцитів $1,11 \pm 0,07$ % (рис. 1), та еозинофілів $0,73 \pm 0,06$ %. У ранових відбитках відзначена наявність значної кількості детриту, ниток фібрину, мікробних тіл, розташованих як у середині, так і позаклітинно. Тип цитограм визначався як дегенеративно-запальний.

У хворих I основної підгрупи на 5 добу визначено зниження кількості нейтрофільних гранулоцитів у 1,12 раза ($P > 0,05$), підвищення кількості лімфоцитів у 2,16 раза ($P < 0,001$) і моноцитів у 4,40 раза ($P < 0,001$) стосовно вихідного показника. Показники лімфоцитів та моноцитів були у 1,88 – 2,10 відповідно достовірно вищими, стосовно показників групи порівняння. Відзначено вміст нейтрофільних гранулоцитів із завершеним фагоцитозом на 82,5 %. Визначалась не-

значна кількість клітинного детриту і мікробних тіл. Тип цитограм відзначався як запально-регенераторний.

На 1 добу після травми у хворих II основної підгрупи встановлено велику кількість нейтрофільних гранулоцитів із незавершеним чи спотвореним фагоцитозом (рис. 2), яка складала $91,87 \pm 6,53$ %.

У ранових відбитках відзначено наявність значної кількості детриту, ниток фібрину, мікробних тіл, розташованих як внутрішньоклітинно, так і поза клітинно. Тип цитограм визначався як дегенеративно-запальний.

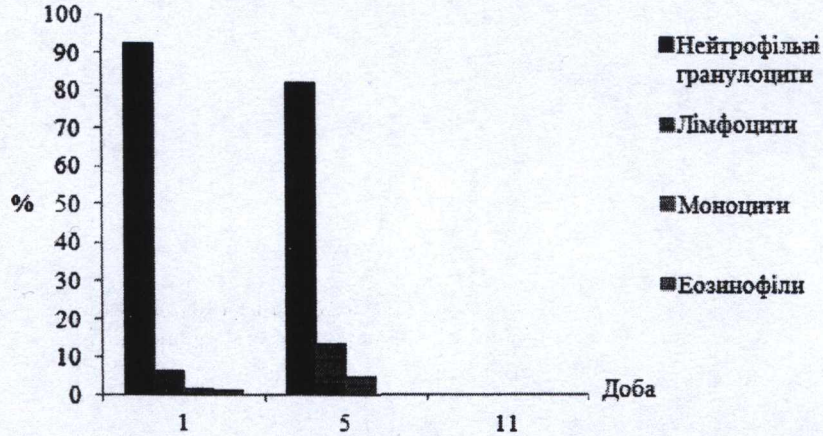


Рис. 1. Динаміка цитологічних показників ранових відбитків у зоні термічної травми I основної підгрупи.




Рис. 2. Динаміка цитологічних показників ранових відбитків у зоні термічної травми II основної підгрупи.

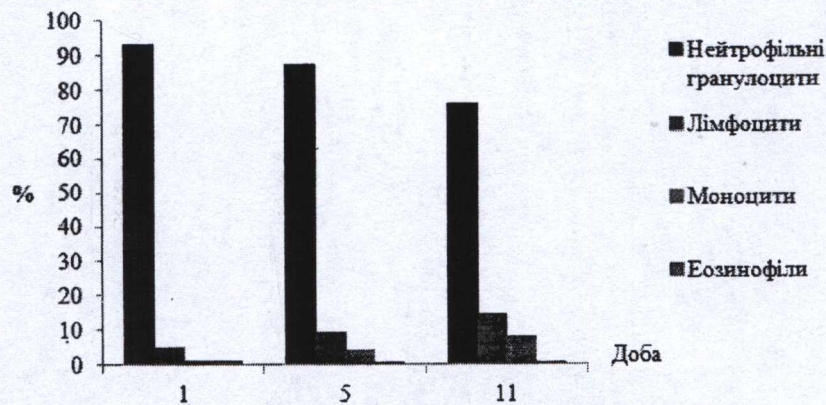


Рис. 3. Динаміка цитологічних показників ранових відбитків у зоні термічної травми III основної підгрупи.

У хворих II основної підгрупи на 5 добу показник нейтрофільних гранулоцитів зменшився на 9,93 % ($P > 0,05$) і складав $82,75 \pm 2,94$ %, з них у стані завершеного фагоцитозу було 69,7 %. У ранових відбитках кількість лімфоцитів, моноцитів і еозинофілів збільшилась в 2,54 – 3,78 – 1,32 рази відповідно. Показник лімфоцитів на 44,75 % був більшим, порівняно з групою порівняння, моноцитів на 50,11 %, а еозинофілів було на 66,88 % менше ($P < 0,001$). Визначалась незначна кількість детриту і мікробних тіл, розташованих внутрішньоклітинно. Тип цитограм визначався як запально-регенераторний.

У хворих III основної групи на 1 добу після травми показник нейтрофільних гранулоцитів становив $93,11 \pm 7,14$ % з незавершеним чи спотвореним фагоцитозом (рис. 3). У відбитках також відмічались лімфоцити до $4,98 \pm 0,52$ %, моноцити – до $1,00 \pm 0,05$ та еозинофіли – $0,82 \pm 0,02$ %.

На 5 добу після травми у хворих III основної підгрупи кількість нейтрофільних гранулоцитів зменшилась на 6,11 % ($P > 0,05$) порівняно з вихідним показником і була на 2,09 % нижчою порівняно з групою порівняння ($P > 0,05$). Кількість лімфоцитів збільшилась порівняно з вихідним показником на 45,39 % ($P < 0,001$) і була вищою порівняно з групою порівняння в 1,12 раза. Кількість моноцитів збільшилась в 4,10 раза порівняно з вихідним показником та була на 43,41 % вищою порівняно з показником групи порівняння ($P < 0,001$). Кількість еозинофілів зменшилась на 47,56 % і 86,17 % відповідно до вихідного показника та показника групи порівняння ($P < 0,05$).

На 11 добу після травми встановлено зниження кількості нейтрофільних гранулоцитів стосовно вихідних значень на 18,24 % та на 10,67 % щодо групи порівняння ($P > 0,05$). При цьому кількість нейтрофільних гранулоцитів у стані завершеного фагоцитозу збільшилась до 70,15 %. Визначено подальше підвищення вмісту лімфоцитів і моноцитів стосовно вихідних значень у 2,88 – 8,16 рази відповідно при збереженні кількості еозинофілів. Відмічено наявність окремих мікроорганізмів, розташованих внутрішньоклітинно. Тип цитограм визначався як регенераторний.

На 5 добу після травми у хворих III основної підгрупи кількість нейтрофільних гранулоцитів зменшилась на 6,11 % ($P > 0,05$) порівняно з вихідним показником і була на 2,09 % нижчою порівняно з групою порівняння ($P > 0,05$). Кількість лімфоцитів збільшилась порівняно з вихідним показником на 45,39 % ($P < 0,001$) і була вищою порівняно з групою порівняння в 1,12 раза. Кількість моноцитів збільшилась в 4,10 раза порівняно з вихідним показником та була на 43,41 % вищою порівняно з показником групи порівняння ($P < 0,001$). Кількість еозинофілів зменшилась на 47,56 % і 86,17 % відповідно до вихідного показника та показника групи порівняння ($P < 0,05$).




Рис. 4. Динаміка цитологічних показників ранових відбитків у зоні термічної травми групи порівняння.

У групі порівняння в ранових відбитках на 1 добу після травми визначалась висока кількість нейтрофільних гранулоцитів ($91,67 \pm 8,57$ %) у стані незавершеного фагоцитозу (рис. 4). Відзначено зниження кількості лімфоцитів до $6,22 \pm 0,57$ % і моноцитів до $1,52 \pm 0,09$ %. Кількість еозинофілів була незначною ($0,59 \pm 0,03$ %). Вміст детриту і мікробних тіл, розташованих як внутрішньоклітинно, так і позаклітинно, був високим. Тип цитограм визначався як дегенеративно-некротичний.

На 5 добу після травми в групі порівняння кількість нейтрофільних гранулоцитів становила $89,29 \pm 5,07$ %, з них у стані завершеного фагоцитозу було 45,37 %. Кількість лімфоцитів і моноцитів збільшилась в 1,30-1,53 рази і становила

$8,11 \pm 0,23$ % та $2,32 \pm 0,02$ % відповідно. Кількість еозинофілів зросла у 5,27 рази і становила $3,11 \pm 0,11$ %. Все ще відзначався вміст детриту і мікробних тіл, розташованих як внутрішньоклітинно, так і позаклітинно. Тип цитограм визначався як дегенеративний.

На 11 добу після травми в групі порівняння визначено зниження кількості нейтрофільних гранулоцитів на 7,04 % стосовно вихідних значень ($P > 0,05$). Вміст їх у стані завершеного фагоцитозу досягав 64,25 %. Підвищення кількості лімфоцитів і моноцитів стосовно вихідних значень були в 1,64 – 2,84 рази відповідно вищими ($P < 0,05$). Встановлено подальше зростання кількості еозинофілів ($4,8 \pm 0,07$ %). Визначено зниження вмісту мікроорганізмів, розташованих

внутрішньоклітинно. Тип цитограм визначався як дегенеративно-запальний.

Таким чином, при аналізі показників ранових відбитків у хворих основної групи з групою порівняння вже на 5 добу лікування ми спостерігали значні відмінності. У хворих групи порівняння на 5 добу тип цитограм був дегенеративним із високим вмістом нейтрофільних гранулоцитів у стані незавершеного і спотвореного фагоцитозу, наявністю значної кількості детриту і мікроорганізмів. У хворих основної групи відмічали значне зменшення кількості нейтрофільних гранулоцитів, збільшення кількості нейтрофільних гранулоцитів у стані завершеного фагоцитозу, значний вміст лімфоцитів та моноцитів. Такі відмінності свідчать про високу лікувальну ефективність застосування ранньої хірургічної некректомії, при якій видаляються з щелепно-лицевої ділянки некротичні тканини, як джерело інфекції та інтоксикації.

Відмінність показників ранових відбитків у I-II-III підгрупах свідчать про важливість вибору способу місцевого лікування на результат загоєння післяопераційних ран. На 5 добу лікування в I-II підгрупах основної групи хворих тип цитограм був запально-регенераторний, у III підгрупі – запальний.

На 6-7 добу в I-II підгрупах основної групи рани епітелізували, в III підгрупі відмічали регенераторний тип цитограм, у той час як у групі порівняння тип цитограм визначався як дегенеративно-запальний.

Динаміка мікробіологічних показників опікових ран. При верифікації збудника на 1 добу після травми, визначено, що дермальні поверхневі опікові рани обличчя були контаміновані грамполозитивною мікрофлорою, а саме *St. aureus*, *St. epidermidis* та грамнегативною (*E. coli*) мікрофлорою. Мікробна забрудненість ран у пацієнтів усіх груп була в межах $10^2 - 10^3$ КУО в 1 мл.

Дослідження стійкості мікрофлори до антибіотиків виявило чутливість збудників до переважної більшості поширених антибіотиків (напівсинтетичних пеніцилінів, цефалоспартинів I та II покоління, аміноглікозидів тощо).

В основних підгрупах на 5 добу висівалась аналогічна грамполозитивна мікрофлора від 30,0 до 41,7 % випадків у монокультури, грамнегативна мікрофлора – від 15,0 до 30,0 % випадків у монокультури. Разом з тим, від 18,6 до 28,3 % випадків з ран висівалась грамполозитивна мікрофлора, яка до 10,0 % випадків була в асоціаціях з грамнегативною мікрофлорою. Від 16,7 до 30,0 % засіяння ранових виділень росту не дали. Мікробна забрудненість ран у пацієнтів основних підгруп була в межах $10^3 - 10^4$ КУО в 1 мл.

В той же час, у групі порівняння з ран висівалась патогенна грамполозитивна та грамнегативна мікрофлора переважно в асоційованих формах. Мікробна забрудненість ран визначалась у межах $10^4 - 10^6$ КУО в 1 мл. Чутливість до антибіотиків була помірною, а кількість антибіотиків з перехресною чутливістю мікрофлори до них була обмеженою.

На 6-7 добу після травми у хворих I-II основних підгруп рани повністю загоїлись. В III основній підгрупі висівалась грамполозитивна мікрофлора, до 38,9 % в монокультури, переважно *St. aureus*. Мікробна забрудненість ран була в межах $10^2 - 10^3$ КУО в 1 мл. До 27,8 % засіяння ранових виділень росту не дали.

В групі порівняння на 11 добу лікування виявлена тенденція до зниження відсотка хворих з грамполозитивною мікрофлорою з 90,0 % до 50,0 % та одночасним зростанням кількості хворих з грамнегативною мікрофлорою як в монокультури до 20,0 %, так і в асоційованих формах до 30,0 %. Мікробна забрудненість ран була в межах $10^6 - 10^8$ КУО в 1 мл, при високій резистентності мікрофлори, що сприяло розвитку септичного стану.

Дослідження мікробіологічних показників у хворих всіх підгруп виявило мікробну контамінацію ран на початку лікування. При цьому ступінь мікробної забрудненості ран, частота асоціацій грамполозитивної і грамнегативної мікрофлори та її резистентність до антибіотиків прямо залежала від застосованих методів лікування.

Кращий перебіг ранового процесу у хворих з дермальними поверхневими опіками щелепно-лицевої ділянки спостерігався після ранньої хірургічної некректомії з наступним лікуванням післяопераційних ран в умовах вологого середовища під силіконовим покриттям з використанням постійної їх гальванізації струмами низької інтенсивності без зовнішніх джерел.

Висновки. 1. Застосування розробленого способу ранньої хірургічної некректомії при опіках щелепно-лицевої ділянки профілакує дегенеративно-запальні процеси в ранах шляхом переведення контамінованої опікової рани в умовно чисту післяопераційну.

2. Вивчення перебігу ранового процесу після ранньої хірургічної некректомії підтвердило зниження мікробної контамінації ран з $10^6 - 10^8$ до $10^2 - 10^3$ КУО в 1 мл, що зменшує ризик розвитку інфекційних ускладнень та профілакує поглиблення опікових ран.

3. Аналіз результатів раннього хірургічного лікування поверхневих дермальних опіків щелепно-лицевої ділянки при різних способах місцевого лікування післяопераційних ран показав

найкращий перебіг ранового процесу у хворих при комплексному застосуванні ранньої хірургічної некректомії, вологого середовища та постійної гальванізації ран струмами низької інтенсивності без зовнішніх джерел, що підтверджує їх загоєння на 6-7 добу при значно кращих естетичних результатах лікування.

Перспективою подальших досліджень є пошук найменш травматичних способів хірургічного лікування опіків щелепно-лицевої ділянки з оптимальними естетичними результатами.

Список літератури

1. **Фісталь Е. Я.** Пластична хірургія : підручник / [Фісталь Е. М., Мішалов В. Г., Самоленко Г.Є. та ін.]; за ред. проф. Е.Я. Фістала. – К.: ВСВ «Медицина», 2010. – 376 с.
2. **Степанович В. В.** Особенности местного лечения ожоговых ран у детей / В. В. Степанович, Г. В. Мирзоян, С. С. Коренькова, О. И. Старостин // II Съезд комбустиологов России : сб. науч. тр. – М. : Ин-т хирургии им. А. В. Вишневского РАМН, 2008. – С. 150-151.
3. **Абрамова Н. В.** Особенности возбудительной раневой инфекции у пациентов с термической травмой / Н. В. Абрамова, Н. А. Гординская, Е. В. Сабирова // II Съезд ком-

бустиологов России : сб. науч. тр. – М. : Ин-т хирургии им. А. В. Вишневского РАМН, 2008. – С. 75-76.

4. **Салманов А. Г.** Антибіотикорезистентність клінічних штабів *STAPHYLOCOCCUS AUREUS* у хірургічних стфціонарах України в 2010 році. / А. Г. Салманов, В. В. Лазоришинець, В. Ф. Марієвський // Хірургія України. – 2011. – №3. – С. 26-31.

5. **Штанюк Є. А.** Вивчення антимікробної активності мазей, які містять офлоксацин та левофлоксацин, щодо основних збудників ранової інфекції. / Є. А. Штанюк, В. В. Мінухін, М. О. Ляпунов, О. А. Лисокобилка // Biomedical and Biosocial Antropology. – 2014. – № 22. – С. 64-67.

6. **Коваленко О. М.** Вибір тактики лікування поверхневих дермальних опіків за допомогою ранових покриттів / О. М. Коваленко, А. О. Коваленко, О. І. Осадча // Клінічна хірургія. – 2014. – №11.3 – С. 48-49.

7. **Lad A. R.** Epidermiological study of 3341 burn patients during three years in Tehran Iran / A.R. Lad, R. Alaghebandan, R. Nikui // Burns. – 2001. – Vol. 26. – P. 49-53.

8. **Козинець Г. П.** Опікова травма та її наслідки : керівництво для практичних лікарів / [Г. П. Козинець, С. В. Слесаренко, О. Ю. Сорокіна та ін.]. – Дніпропетровськ : Преса України, 2008. – 224 с.

Надійшла 17.02.15

