Півторак Володимир Ізяславович
доктор медичних наук, професор кафедри оперативної хірургії та топографічної анатомії Вінницького національного медичного університету імені М. І. Пирогова. Автор та співавтор більше 250 наукових та навчально-методичних праць, у тому числі 3 підручників та 4 посібників.

Кобзар Олександр Борисович
кандидат медичних наук, доцент кафедри оперативної хірургії та топографічної анатомії Національного медичного університету імені О. О. Богомольця. Опублікував понад 100 наукових та навчально-методичних праць, в тому числі 4 підручників та 4 посібників.

Шевчук Юрій Григорович
доктор медичних наук, старший науковий співробітник, декан медичного факультету №1 Вінницького національного медичного університету імені М. І. Пирогова, з погодинним викладанням оперативної хірургії та топографічної анатомії. Має більше 50 наукових та навчально-методичних праць.

КОРОТКИЙ КУРС ТОПОГРАФІЧНОЇ АНАТОМІЇ ТА ОПЕРАТИВНОЇ ХІРУРГІЇ

В. І. Півторак, О. Б. Кобзар, Ю. Г. Шевчук

Короткий курс топографічної анатомії та оперативної хірургії

NK

В. І. Півторак, О. Б. Кобзар, Ю. Г. Шевчук

Короткий курс **ТОПОГРАФІЧНОЇ АНАТОМІЇ** та **ОПЕРАТИВНОЇ ХІРУРГІЇ**

Вінниця
Нова Книга
2015

УДК 611.9:616-089(075.8)
ББК 54.54я73
П32

Рекомендовано Центральним методичним кабінетом з вищої медичної освіти МОЗ України як навчально-методичний посібник для студентів медичних факультетів та лікарів-інтернів вищих медичних навчальних закладів IV рівня акредитації

Автори:

В. І. Півторак – доктор медичних наук, професор, професор кафедри оперативної хірургії та топографічної анатомії Вінницького національного медичного університету імені М. І. Пирогова;

О. Б. Кобзар – кандидат медичних наук, доцент кафедри оперативної хірургії та топографічної анатомії Національного медичного університету імені О. О. Богомольця;

Ю. Г. Шевчук – доктор медичних наук, старший науковий співробітник, декан медичного факультету № 1 Вінницького національного медичного університету імені М. І. Пирогова.

Рецензенти:

М. С. Гнатюк – доктор медичних наук, професор, завідувач кафедри оперативної хірургії та топографічної анатомії Державного вищого навчального закладу "Тернопільський державний медичний університет імені І. Я. Горбачевського";

Г. Я. Костюк – доктор медичних наук, професор, завідувач кафедри оперативної хірургії та топографічної анатомії Вінницького національного медичного університету імені М. І. Пирогова;

В. Г. Черкасов – заслужений діяч науки і техніки України, доктор медичних наук, професор, завідувач кафедри анатомії людини Національного медичного університету імені О. О. Богомольця.

П32 **Півторак В. І.**

Короткий курс топографічної анатомії та оперативної хірургії : навчальний посібник / В. І. Півторак, О. Б. Кобзар, Ю. Г. Шевчук. – Вінниця : Нова Книга, 2015. – 230 с.

ISBN

Посібник підготовлений у відповідності з новою навчальною програмою. Мета посібника – на основі знань клінічної анатомії підготувати висококваліфікованого фахівця. Розглянуто питання будови тіла та класичні оперативні втручання. Усі назви анатомічних елементів відповідають Міжнародній анатомічній номенклатурі, прийнятій у м. Сан-Паулу (Бразилія). Українські еквіваленти назв наведено за виданням "Міжнародна анатомічна термінологія (латинські, українські, російські та англійські еквіваленти)" за ред. В. Г. Черкасова (2010).

Рекомендується для студентів вищих медичних навчальних закладів IV рівня акредитації, інтернів і молодих спеціалістів, що приступають до самостійної роботи та підвищують кваліфікацію.

УДК 611.9:616-089(075.8)
ББК 54.54я73

© Півторак В. І., Кобзар О.Б., Шевчук Ю. Г., 2015
© Нова Книга, 2015

ISBN

ЗМІСТ

Передмова
Короткі історичні відомості про топографічну анатомію та оперативну хірургію
Визначення курсу оперативної хірургії та топографічної анатомії
Принципи і етапи оперативних втручань
Класифікація оперативних втручань
Хірургічні інструменти
Техніка роз'єднання і з'єднання тканин
Принципи первинної хірургічної обробки ран
Топографічна анатомія голови
Мозковий відділ голови
Топографія лобово-тім'яно-потиличної ділянки
Топографія скроневої ділянки
Топографія соскоподібної ділянки. Трепанаційний трикутник (Шипо)
Оболони головного мозку. Тверда мозкова оболона, її синуси й відроги
Міжоболонні простори. Характеристика інтракраніальних гематом і принципи їх оперативного лікування
Схема краніоцеребральної топографії. Основні борозни й звивини головного мозку
Кровопостачання головного мозку
Лицевий відділ голови
Топографія щічної ділянки (regio buccalis)
Топографія привушно-жувальної ділянки
Топографія привушної залози
Топографія глибокої ділянки лиця. Шляхи поширення гнійних процесів
Топографія навкологлоткового та позаглоткового просторів
Артеріальне кровопостачання лиця і його особливості
Особливості венозного відтоку від лиця. Зв'язок вен черепно-мозкового та лицевого відділів голови.
Топографія трійчастого нерва
Топографія лицевого нерва
Операції на голові
Первинна хірургічна обробка щелепно-лицевих ран
Хірургічне лікування флегмон лиця
Хірургічна обробка черепно-мозкових ран
Особливості зупинки кровотечі при черепно-мозкових ранах
Трепанація склепіння черепа (розкриття порожнини черепа)
Кістковопластична трепанація черепа
Декомпресивна трепанація черепа
Трепанація соскоподібного відростка (антротомія)
Топографічна анатомія шиї
Топографія фасцій шиї
Топографія клітковинних просторів шиї
Топографія підщелепного трикутника шиї
Топографія сонного трикутника шиї
Топографія підборідного трикутника шиї
Топографія органів шиї
Топографія гортані (larynx) і трахеї (trachea)
Топографія глотки (pharynx)

Топографія стравоходу *(oesophagus)*
Топографія щитоподібної залози *(glandula thyreoidea)*
Топографія прищитоподібної залози *(glandulae parathyreoideus)*
Топографія глотки *(pharynx)*
Топографія ділянок шиї
Топографія грудинно-ключично-соскоподібної ділянки *(regio sternocleidomastoideus)*
Топографія бічної ділянки шиї *(regio colli lateralis)*
Операції на шиї
Хірургічна обробка ран шиї
Оголення сонних артерій у сонному трикутнику
Оголення загальної сонної артерії
Оголення зовнішньої сонної артерії
Трахеотомія *(tracheotomia)*
Принципи субтотальної, субкапсулярної резекції щитоподібної залози за О. В. Ніколаєвим
Топографічна анатомія й оперативна хірургія ділянок та органів грудної порожнини
Границі
Топографія ребер і міжреброві проміжків
Топографія молочної залози *(glandulae mammae)*
Топографія діафрагми. Слабкі місця діафрагми
Топографія плеври
Топографія легень *(pulmones)*
Топографія переднього та заднього середостіння
Топографія перикарда
Топографія серця (cor)
Операції на грудній стінці та органах грудної порожнини
Пункція порожнини плеври
Пункція перикарда
Хірургічне лікування маститів
Операції при доброякісних і злоякісних пухлинах молочної залози
Сегментарна резекція молочної залози
Видалення молочної залози – радикальна мастектомія *(mastectomia radicalis)*
Резекція ребра
Первинна хірургічна обробка ран грудей. Пневмоторакс
Оперативні доступи до органів грудної порожнини
Операції на легені
Пульмонектомія
Видалення частки (зони) легені – лобектомія *(lobectomia)*
Оперативні доступи до серця
Ушивання ран серця
Хірургічна анатомія вроджених вад серця й судин. Принципи хірургічного лікування
Вроджене незарощення артеріальної (боталлової) протоки
Коарктація аорти
Дефект міжпередсердної перегородки
Дефект міжшлуночкової перегородки
Тетрада Фалло
Хірургічне лікування ішемічної хвороби серця
Топографія передньобокової стінки живота
Пошарова будова
Кровопостачання, іннервація та лімфовідтік передньобокової стінки
Складки і ямки на задній поверхні передньої черевної стінки

Хірургічна анатомія кил черевної стінки

Топографія пахвинного каналу (canalis inguinalis). Хірургічна анатомія й оперативне лікування пахвинних кил

Способи з розкриттям пахвинного каналу та зміцненням його передньої стінки

Способи укріплення задньої стінки пахвинного каналу

Способи з ліквідацією пахвинного каналу й утворенням нового ложа для сім'яного канатика

Операція при вродженій пахвинній килі

Топографія стегнового каналу. Хірургічна анатомія й оперативне лікування стегнових кил

Операція при стегновій килі стегновим способом (за Бассіні)

Операції при стегновій килі пахвинним способом

Операції при защемлених пахвинних і стегнових килах

Топографія пупка, пупкового кільця та білої лінії живота. Хірургічна анатомія пупкових кил і кил білої лінії живота

Техніка операцій при пупкових килах і килах білої лінії живота

Топографія порожнини очеревини (cavum peritonei): канали й сумки

Топографія органів черевної порожнини

Топографічна анатомія шлунка (gaster, ventriculus)

Топографія печінки (hepar)

Топографія жовчного міхура (vesica fellea) і жовчних проток

Топографія тонкої кишки (intestinum tenue). Дивертикул Меккеля

Топографія підшлункової залози (pancreas)

Топографія селезінки (lien, splen)

Топографія товстої кишки (intestinum crassum)

Оперативні втручання на органах черевної порожнини

Хірургічні доступи до органів черевної порожнини

Кишковий шов. Ушивання ран кишки

Резекція тонкої кишки

Апендектомія

Принципи операції ушивання проривної виразки шлунка

Гастростомія, види

Гастроентеростомія, види. Попередження утворення порочного кола

Принципи резекції шлунка

Принципи ваготомії

Дренажні операції

Види швів на печінці

Принципи операцій на жовчних шляхах

Принципи операцій на підшлунковій залозі при гострих і хронічних панкреатитах

Накладення калової нориці (colostomia)

Накладення протиприродного заднього проходу (anus praeternaturalis)

Топографія поперекової ділянки та заочеревинного простору

Шари поперекової ділянки

Фасції та клітковина заочеревинного простору

Топографія нирок

Хірургічна анатомія аномалій нирок

Топографія наднирників

Топографічна анатомія сечоводів

Операції на органах заочеревинного простору

Оперативні доступи до нирок і сечоводів

Паранефральна блокада
Резекція нирки (resectio renis)
Нефректомія (nephrectomia)
Розсічення ниркової миски (pielotomia)
Топографічна анатомія таза
Розміри кісткового таза
Топографія тазової й урогенітальної діафрагми
Топографія ходу очеревини в порожнині таза у чоловіків і жінок
Топографія фасцій таза
Топографія клітковинних просторів таза
Топографія прямої кишки (rectum). Хірургічна анатомія вад розвитку
Топографія сечового міхура (vesica urinaria)
Топографія передміхурової залози (prostata)
Топографія матки (uterus)
Топографія придатків матки
Операції на органах таза
Епіцистостомія (epicystostomia)
Операції при водянці яєчка, крипторхізмі, фімозі й парафімозі
Доступи до передміхурової залози. Надлобкова черезміхурова аденомектомія (adenomectomia transvesicalis)
Операції при позаматковій вагітності
Принципи операцій при гострих і хронічних парапроктитах
Операції на прямій кишці при атрезіях відхідника та кишки
Топографічна анатомія й оперативна хірургія хребта
Топографія хребта (columna vertebralis)
Топографія спинного мозку (medulla spinalis)
Топографія оболон і міжоболонних просторів спинного мозку
Вроджені вади розвитку спинного мозку й хребта
Техніка поперекової пункції
Топографічна анатомія верхньої кінцівки
Топографія плечового суглоба (articulation humeri). Вивихи в плечовому суглобі
Топографія пахвової ділянки (regio axillaris)
Топографія лопаткової ділянки(regio scapularis)
Топографія ділянки плеча (regio brachii)
Топографія передньої ліктьової ділянки (regio cubiti anterior)
Судини і нерви ліктьової ямки
Топографія ліктьового суглоба (articulatio cubiti)
Топографія передньої поверхні передпліччя (regio antebrachii anterior)
Топографія долоні (palma manus).Топографія фасціально-клітковинних просторів долоні
Топографія пальців (digiti)
Топографічна анатомія нижньої кінцівки
Топографія сідничної ділянки (regio glutea). Топографія клітковинних просторів сідничної ділянки
Топографія кульшового суглоба (articulacio coxae)
Топографія стегна
Топографія м'язової й судинної лакун передньої ділянки стегна
Топографія стегнового (скарпівського) трикутника передньої ділянки стегна
Топографія привідного каналу (canalis vasto-adductorius) передньої ділянки стегна
Топографія задньої ділянки стегна (regio femoris posterior)

Топографія задньої ділянки коліна (підколінна ямка) (regio genu posterior, s. fossa poplitea)
Топографія колінного суглоба (articulalio genus)
Топографія передньої й латеральної ділянок гомілки (regio cruris anterior et lateralis)
Топографія задньої ділянки гомілки (regio cruris posterior)
Топографія медіальної кісточки ділянки надп'ятково-гомілкового суглоба (regio articulationis talocruralis medialis).
Топографія тильної ділянки стопи (dorsum pedis)
Топографія підошви (planta pedis)
Топографія суглобів і склепіння стопи
Операції на кінцівках
Методи знеболювання при запальних процесах на руці
Принципи операцій при панариціях
Принципи операцій при флегмонах кисті й передпліччя
Оперативні доступи до артерій і нервів верхньої кінцівки
Доступ до підключичної артерії
Доступ до пахвової артерії
Доступ до плечової артерії і серединного нерва
Доступ до ліктьової артерії й променевого нерва на передпліччі
Доступ до променевої артерії й променевого нерва на передпліччі
Доступ до серединного нерва в нижній третині передпліччя
Оперативні доступи до артерій і нервів нижньої кінцівки
Доступ до стегнової артерії
Доступ до сідничного нерва в середній третині стегна
Доступ до підколінної артерії
Доступ до передньої великогомілкової артерії й глибокого малогомілкового нерва
Доступ до задньої великогомілкової артерії й великогомілкового нерва в середній третині гомілки
Доступ до задньої великогомілкової артерії й великогомілкового нерва за медіальною кісточкою великогомілкової кістки
Принципи операцій при оклюзіях магістральних артерій кінцівок
Операції при варикозному розширенні вен нижніх кінцівок
Принципи ампутацій та екзартикуляцій на кінцівках
Класифікація ампутацій (екзартикуляцій)
Ампутації й екзартикуляції на верхній кінцівці
Ампутації й екзартикуляції на нижній кінцівці
Особливості ампутацій і реампутацій кінцівки у дітей
Принципи екстра- й інтрамедулярного остеосинтезу
Принципи операцій на суглобах
Пункція плечового суглоба
Пункція колінного суглоба
Артродез
Артропластика
Принципи операцій на сухожиллях кінцівок
Принципи операцій на нервах
Принципи трансплантації й експлантації органів і тканин
Принципи екстракорпорального кровообігу
Принципи лапароскопічної хірургії
Рекомендована література

Передмова

У відповідності зі зменшенням кількості навчальних годин на вивчення предмету виникла необхідність створення посібника – короткого курсу топографічної анатомії та оперативної хірургії. Останній раз видавався короткий курс предмету за редакцією В. М. Шевкуненка в 1947 році. Проте він стає малодоступним і не враховує зміни в програмі, що сталися за 68 років. Підручник "Оперативна хірургія та топографічна анатомія" за редакцією М. П. Ковальського, виданий у 2010 році, досить детальний. Тому значна кількість студентів не виділяє головне та "заплутується" в деталях. Настала нагальна потреба в посібнику для студентів, який би відповідав вимогам МОН та МОЗ України, містив основний матеріал предмету. Рекомендовану книгу можна віднести до українських підручників нового покоління. Навчальний матеріал, що ліг в основу цієї книги, складений на базі значної кількості закордонних і вітчизняних підручників та монографій, статей та матеріалів дисертаційних досліджень; особливістю є те, що висвітлена квінтесенція предмету.

Вивчення предмету, насиченого значною кількістю фактичного матеріалу, що потребує хорошої підготовки з нормальної анатомії, стереометричного мислення, зазвичай є нелегким. Предмет належить до фундаментальних дисциплін і конче необхідний для наступного засвоєння як хірургії, так і терапії, педіатрії.

Зміст підручника побудований класично. Спочатку розглядається топографічна анатомія ділянки: кістково-м'язові орієнтири, межі ділянок, пошарова будова ділянок, проекція органів і судинно-нервових пучків на зовнішні покриви, загальне розташування органа, ділення його на частини, частки, голотопія, скелетотопія, синтопія, кровопостачання, іннервація та лімфовідтік від органів і тканин. У подальшому викладено принципи, способи і техніку хірургічних втручань. Висока інформаційна насиченість кожного розділу забезпечує студентам не тільки підготовку до занять з оперативної хірургії та топографічної анатомії, але й дозволяє самостійно оволодівати навичками правильного виконання знеболення, диференціювати способи оперативних втручань, лікарям дозволить зменшити число помилок та ускладнень після операцій, покращити діагностику патології, пов'язаної з ураженням певних структур голови та шиї.

Запропоноване видання має високий ступінь ілюстративності. При написанні підручника використані як оригінальні рисунки, так і запозичені з посиланням на авторів, на нашу думку, досить вдалі.

Підручник може бути корисний лікарям-інтернам, а також досвідченим лікарям, які завжди мають на книжковій полиці фундаментальні видання з класичних питань оперативної хірургії та топографічної анатомії.

Ми з вдячністю приймемо критичні зауваження і пропозиції відносно матеріалів підручника та врахуємо при подальшому його вдосконаленні.

З повагою,

Володимир Півторак,
Олександр Кобзар,
Юрій Шевчук.

Короткі історичні відомості про топографічну анатомію і оперативну хірургію

У становленні та формуванні топографічної анатомії та оперативної хірургії як самостійної дисципліни вирішальну роль відіграли праці **М. І. Пирогова.** Тому геніальний вчений, хірург і топографоанатом по праву вважається фундатором оперативної хірургії і топографічної анатомії.

Історія кафедри пов'язана з іменами видатних учених, що займали передові позиції у світі медичної науки й практики.

Пирогов М. І. (1810–1881) – творець топографічної анатомії і школи хірургів-анатомів, автор "Хірургічної анатомії артеріальних стовбурів і фасцій" (1837). Зробив значний внесок у розвиток теорії й практики воєнно-польової хірургії, брав участь у Кримській (1854–1855), франко-пруській (1870) і російсько-турецькій війнах (1877–1878). Один із засновників медичного факультету Університету Св. Володимира (1841). Начальник Київського навчального округу (1858–1861).

Основні праці М. І. Пирогова:

- у 1832 році, у віці 22 роки, захистив докторську дисертацію на тему: "Является ли перевязка брюшной аорты при аневризмах паховой области легко выполнимым и безопасным вмешательством";
- "Хирургическая анатомия артериальных стволов и фасций" (1838);
- "Полный курс прикладной анатомии человеческого тела с рисунками (анатомия описательно-физиологическая и хирургическая)" (1843–1848);
- "Иллюстрированная топографическая анатомия распилов, проведенных в трех направлениях через замороженное человеческое тело" в чотирьох томах (1852–1859);
- "Анналы хирургического отделения клиники императорского университета в Дерпте".

Ще в 1841 році в Київському університеті Святого Володимира, згідно з університетським Уставом, у числі перших десяти була організована кафедра, яка тоді називалась "умозрительной хирургии", "теоретической и экспериментальной хирургии". Керував кафедрою перший професор і декан медичного факультету, учень М. І. Пирогова, досвідчений хірург зі світовим ім'ям, почесний громадянин м. Києва **В. О. Караваєв.**

Караваєв В. А. (1811–1892). Один із засновників медичного факультету Університету Св. Володимира та перший його декан (1843–1847). Засновник і перший керівник кафедри оперативної хірургії Університету Св. Володимира. Автор першого вітчизняного підручника з оперативної хірургії та топографічної анатомії. За час діяльності виконав понад 16 000 операцій. Почесний громадянин м. Києва (1890).

У 1860 році в Медико-хірургічній академії Санкт-Петербурга була відкрита нова кафедра – кафедра практичної анатомії. На кафедру практичної анатомії за рекомендацією М. І. Пирогова запросили керівником видатного анатома Європи **В. Л. Грубера** (1814–1890) – учня І. Гіртля. У 1912 році кафедру оперативної хірургії і топографічної анатомії в Медико-хірургічній академії очолив **В. М. Шевкуненко.**

Шевкуненко В. М. (1872–1952) – створив школу хірургів і топографоанатомів, до якої належали О. В. Мельников, П. А. Купріянов, О. Ю. Созон-Ярошевич, М. В. Антелава, О. М. Максименков, Є. М. Маргорін, А. М. Геселевич, М. А. Среселі, Ф. І. Валькер, А. В. Цагарейшвілі, Т. В. Золотарьова, С. С. Михайлов, Є. А. Дискін та ін.

В. М. Шевкуненко встановив корелятивну залежність між формою будови тіла та топографією органів, які розміщені в тій чи іншій ділянці тіла людини, створив учення про форми індивідуальної мінливості, на якому ґрунтується діагностика деяких захворювань, вироблення раціональних оперативних доступів і прийомів. В. М. Шевкуненко і його учні (Ф. І. Валькер, Є. М. Маргорін) вивчали також вікові особливості форми, положення та взаєморозміщення

органів. Під керівництвом В. М. Шевкуненка вийшли з друку й одержали визнання такі підручники: "Курс топографической анатомии" (1932), "Курс оперативной хирургии с топографической анатомией" (1934), "Краткий курс оперативной хирургии с топографической анатомией" (1944), який витримав два перевидання (1947, 1951), "Атлас периферической нервной и венозной системы" (Сталінська премія, 1943).

У 1861 р. курс топографічної анатомії в Київському університеті першим почав читати **Ю. К. Шимановський**, запрошений з Гельсінгфорського університету на завідування кафедрою оперативної хірургії і топографічної анатомії без клініки. До того часу він уже мав значний досвід з пластичної хірургії.

Шимановський Ю. К. (1829–1868) – зробив великий внесок у розвиток воєнно-польової й пластичної хірургії.

Після смерті професора Ю. К. Шимановського (1869) викладання оперативної хірургії знову доручають професору В. О. Караваєву. **З 1886 р**. на кафедру оперативної хірургії та хірургічної факультетської клініки був призначений професор **О. Х. Рінек**.

Рінек О. Х. (1837–1916) – учасник війни Росії і Сербії з турками, зробив значний внесок у військово-польову хірургію, блискуче володів хірургічною технікою, першим у Києві ввів у хірургічну практику антисептику. Оперував українську поетесу Лесю Українку.

Багато видатних хірургів, таких як П. А. Купріянов, О. В. Мельников, І. М. Іщенко, М. В. Антелава, В. Ф. Войно-Ясенецький, П. О. Герцен, починали свою діяльність на кафедрі топографічної анатомії. Інтерес до творчої співпраці з кафедрами оперативної хірургії і топографічної анатомії виявляли такі відомі хірурги, як М. М. Амосов, О. М. Бакулєв, О. О. Вишневський, І. М. Матяшин, О. О. Шалімов, С. С. Юдін та ін.

Визначний внесок у розвиток оперативної хірургії та топографічної анатомії в Україні зробив академік Академії педагогічних наук України, лауреат Державної премії України професор **К. І. Кульчицький** – учень професора С. Т. Новицького і Б. О. Долго-Сабурова (Військово-медична академія ім. С. М. Кірова, Санкт-Петербург).

Кульчицький К. І. (1922–1997). Завідувач кафедри оперативної хірургії й топографічної анатомії (1963–1964), лауреат Державної премії України (1983), академік АПН України. Основні дослідження присвячені анатомії органів грудної й черевної порожнин у нормі, патології й при хірургічних втручаннях, біологічному моделюванню патології та її хірургічної корекції.

Дослідження К. І. Кульчицького продовжив його учень професор **М. П. Ковальський**. Основні напрямки його досліджень – моделювання портальної гіпертензії та її корекції, експериментальна хірургія серця та магістральних судин, хірургія травного тракту, дослідження властивостей шовних матеріалів. Докторська дисертація – "Морфологічна оцінка змін печінки та підшлункової залози в умовах портальної гіпертензії та її хірургічної корекції в експерименті" (1992).

Ковальський М. П. (1947–2012), у співпраці з Інститутом серцево-судинної хірургії НАМН України, Інститутом кардіології імені М. Д. Стражеска та Інститутом електрозварювання АН України, працював над проблемою формування штучного шлуночка серця з тканин людини, профілактики рестенозів при ендокоронарних втручаннях, впливу плазми на загоєння ран. М. П. Ковальський – співавтор підручників "Оперативна хірургія та топографічна анатомія" (1989, 1994), редактор підручників "Оперативна хірургія та топографічна анатомія" (2010, 2012).

Вчення В. М. Шевкуненка про індивідуальну мінливість органів тіла людини продовжив професор М. С. Скрипніков.

Скрипніков М. С. (1936–2010) захистив докторську дисертацію на тему "Топографічна анатомія і морфофункціональна характеристика лабіринтів решітчастої кістки людини". Результати його творчих наукових пошуків висвітлені в підручниках "Оперативна хірургія та топографічна анатомія" у співавторстві з професором К. І. Кульчицьким; "Клінічна анатомія і оперативна хірургія гнійно-запальних процесів голови і шиї" (співавтор – професор Г. М. Топоров); "Хірургічні хвороби" (співавтор – професор В. С. Шевченко); "Анатомія опорно-рухового апарату" (співавтор – професор В. М. Лупир). Він – співавтор перших вітчизняних "Атласу заочеревинного простору" (1995) та "Атласу хірургічної анатомії кровоносних судин голови та шиї" (1998 р.).

Значний вклад у розвиток топографічної анатомії вніс професор Тєрєнтьєв Г. В.

Тєрєнтьєв Г. В. (1924–1993) – захистив дисертацію на здобуття наукового ступеня кандидата медичних наук на тему "Хирургическая анатомия глубокой бедренной артерии с особенностями коллатерального кровообращения". У 1973 році захищена докторська дисертація на тему "Топографо-анатомическое и экспериментальное исследования к хирургическому вмешательству в панкреато-дуоденальной области".

Українська школа оперативної хірургії та топографічної анатомії широко відома. Запропонована проф. Бурих М. П. (Харківський медуніверситет) система топографоанатомічних координат тіла людини отримала широке визнання в Європі, за що харківський учений нагороджений медаллю Кембріджського університету "За досягнення у XX столітті". Вивчення індивідуальної анатомічної мінливості довгий час продовжував професор Беков Д. Б. (випускник Військово-медичної академії, Санкт-Петербург), який є автором значних праць з морфології артерій і вен великого мозку, 2-х атласів, монографій з індивідуальної анатомічної мінливості. Цікавий напрямок у вигляді ембріотопографії розвинули в Чернівцях професори В. М. Круцяк (1936–2000), Ю. Т. Ахтемійчук (1958–2014).

Зокрема, Ю. Т. Ахтемійчук був ініціатором створення наукового фахового видання України "Клінічна анатомія та оперативна хірургія" (видається з 2002 року), був його головним редактором.

Нині в Україні школа оперативної хірургії та топографічної анатомії базується на 15 кафедрах медичних університетів. За останні роки опубліковано статті та видано посібники з викладенням нових способів операцій на голові та шиї. Українськими школами вивчається морфогенез патологічних станів і розробляються нові топографо-анатомічні підходи при оперативних втручаннях на голові та шиї (Вінниця, Львів, Луганськ, Полтава, Тернопіль).

Визначення курсу оперативної хірургії та топографічної анатомії

Топографічна анатомія – наука про будову, форму та взаємовідношення органів і тканин, їх взаємозв'язок в окремих ділянках людського тіла. Ділянка тіла – це частина тіла, обмежена умовними лініями, складками шкіри, кістковими виступами і т.п.

Топографічна анатомія вивчає:

- кістково-м'язові орієнтири;
- пошарову будову ділянок;
- проекцію органів і судинно-нервових пучків на зовнішні покриви;
- положення органа в конкретній ділянці (голотопія);
- положення органа стосовно хребта (скелетотопія);
- взаємне розташування органів і тканин (синтопія);
- кровопостачання, іннервацію і лімфовідтік органів і тканин;
- форми статури (конституційні, вікові, статеві розходження).

Оперативна хірургія – наука про принципи і методи оперативних втручань.

Принципи і етапи оперативних втручань

Хірургічна операція – це механічне втручання на органах і тканинах, проведене з метою діагностики, полегшення стану або лікування від хвороб. Всі операції повинні проводитися відповідно до *принципів хірургічного втручання (принципи Бурденка):*

1. Принцип анатомічної доступності, відповідно до якого операція повинна бути анатомічно можлива й не призводить до смерті хворого (наприклад, при пухлині довгастого мозку операція анатомічно неможлива).

2. Принцип фізіологічного дозволу, відповідно до якого операція повинна створювати умови для життя хворого (наприклад, фізіологічно не можна видаляти повністю всю тонку кишку, печінку, обидві нирки).
3. Принцип технічної можливості, відповідно до якого ризик операції не повинен перевищувати ризику самого захворювання.
4. Принцип юридичного дозволу, відповідно до якого всяка операція повинна проводитися за згодою хворого або близьких, її проведення повинне обґрунтовуватися чинними законами.
5. Принцип морального або етичного дозволу, відповідно до якого операція не повинна порушувати моральні, етичні й релігійні погляди хворого та суспільства (наприклад, у світі діє мораторій на пересадження головного мозку, ряд країн і релігій не дозволяють пересадження серця).

Кожна операція складається з *3-х етапів:* оперативного доступу, оперативного прийому й закриття рани.

Оперативний доступ забезпечує підхід до органа, кровоносної судини або нервового стовбура (рис.1). Оперативний доступ повинен відповідати наступним вимогам: а) виконуватися в зоні проекції органа або пучка, забезпечуючи найбільш короткий і раціональний підхід; б) створювати достатній простір при хірургічному втручанні; в) бути малотравматичним; г) проводитися пошарово; д) проводитися уздовж ліній Лангера; е) проводитися уздовж великих судин і нервів. Для характеристики оперативного доступу застосовують наступні показники:

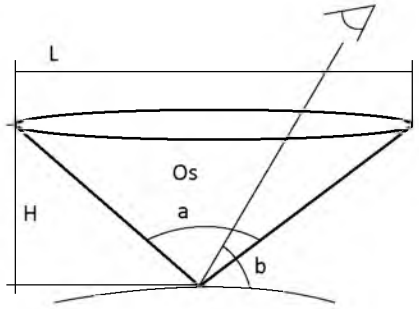

Рис. 1. Показники, що характеризують оперативний доступ:
L – довжина операційної рани – відстань між кутами розрізу;
H – глибина операційної рани – відстань від поверхневого покриву до поверхні органа;
a – кут операційної дії – кут, утворений лініями через кути операційної рани до поверхні органа (мінімально допустимий – 25°, оптимальний – 90–120°);
OS – вісь операційної дії – умовна лінія від ока хірурга до об'єкта операції;
b – кут нахилу осі операційної дії – кут між віссю операційної дії й поверхнею органа (оптимальний – 90°).

Оперативний прийом – це ті або інші хірургічні маніпуляції на органі, які й становлять мету проведеної операції.

Хірургічні операції поділяються таким чином (табл. 1):

Таблиця 1. **Класифікація оперативних втручань**

Ознака	Результат поділу	Характеристиа
За травматичністю	Криваві	
	Безкровні	(наприклад – вправляння вивихів)
За цілями	Діагностичні	
	Лікувальні	

За обсягом	Радикальні	Спрямовані на повне усунення патологічного процесу й повне лікування хворого.
	Паліативні	Спрямовані на полегшення стану хворого, коли неможливо повністю усунути патологічний процес.
За строками	Екстрені	Проводяться за життєвими показаннями, коли невтручання призводить до негайної смерті (наприклад – зупинка артеріальної кровотечі, трахеостомія при закупорці дихального горла).
	Невідкладні	Проводяться в терміновому порядку, коли стан хворого дозволяє уточнити діагноз і підготувати хворого до операції (наприклад – запальні захворювання).
	Планові	Робляться при захворюваннях, що не вимагають негайного хірургічного втручання. Їх виконують після ретельного обстеження, встановлення діагнозу й підготовки хворого.
За етапністю	Одномоментні	Хірургічне втручання здійснюється в один прийом, у ході якого усуваються всі причини хвороби (наприклад – видалення зуба).
	Двохмоментні	при яких небезпека виникнення ускладнень або стан хворого не дозволяють усунути причини хвороби в один етап (наприклад – формування стом порожнистих органів).
	Багатомоментні	при яких відновлення функції або органа здійснюється в кілька етапів (наприклад – шкірна пластика за Філатовим).
За перідом проведення	Первинні	Проводиться відразу після встановлення діагнозу.
	Вторинні	Проводиться через кілька (8–10) діб після встановлення діагнозу.
	Повторні	Проводиться кілька разів з приводу того самого захворювання.

Хірургічні втручання також класифікуються **за видом втручання** й назвою органа, на якому оперують:

punctio – прокол;
incisio – насічення;
tomia – розріз чи розсічення органа або порожнини (наприклад, розсічення трахеї – *tracheotomia*, стінки шлунка – *gastrotomia*, порожнини живота – *laparotomia*);
stomia – утворення зовнішньої нориці органа (наприклад, шлунка – *gastrostomia*, товстої кишки – *colostomia*);
resectio – часткове видалення органа;
amputatio – видалення периферичної частини органа;
ectomia – повне видалення органа (червоподібного відростка – *appendectomia*, жовчного міхура – *holecystectomia*, нирки – *nephrectomia*);
trepanacio – розкриття кісткових порожнин;
hemostasis – зупинка кровотечі.

Хірургічні інструменти

Хірургічні інструменти поділяються на групи:

1. Хірургічні інструменти для роз'єднання тканин (рис. 2, 3, 4, 5)

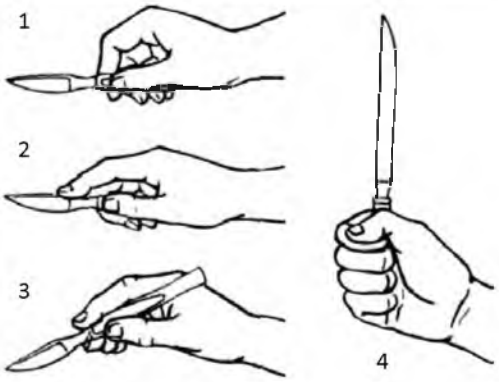

Рис. 2. Способи тримання інструментів у руці (позначення в тексті)

Скальпель призначений для розтину м'яких тканин, за формою робочої частини виділяють гострі, черевцеві. Виділяють три позиції скальпеля (положення в руці): смичка (1), столового ножа (2), писального пера (3).

Медичні ножі призначені для розсічення значних масивів м'яких тканин, виділяють: ампутаційні і резекційні (лінійні однобічні із загостреним кінцем 1, 3), мозкові (лінійні двосторонні з тупим кінцем 2), списоподібні (двосторонній у формі списа), циркулярні, спеціальні (для гіпсу – 5). Позиція ампутаційного ножа – ручка стиснута в руці, гострий кінець спрямований догори, лезо – до хірурга (4). Позиція резекційного ножа – столового ножа (2).

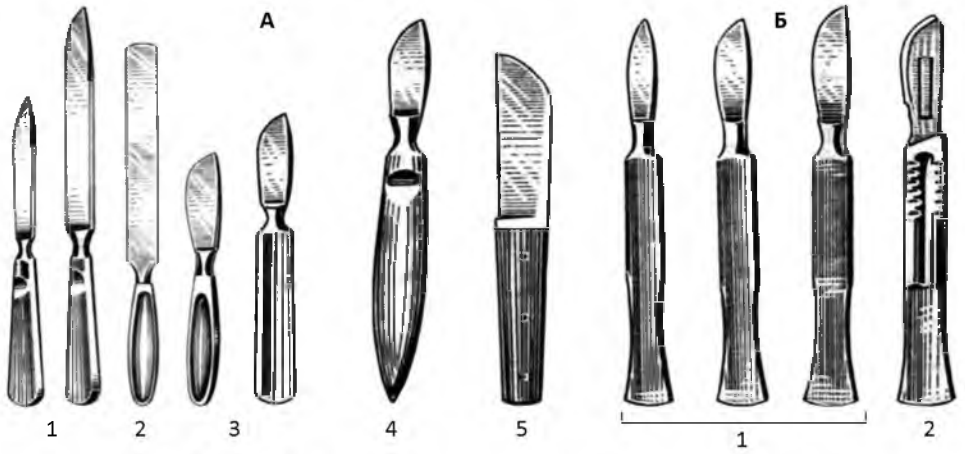

Рис. 3. Різновидності ножів та скальпелів:
А – Ножі медичні:
1 – малий і середній ампутаційні; 2 – мозковий; 3 – хрящовий і резекційний; 5 – для гіпсу.
Б – Скальпелі:
1 – гострий і черевцевий; 2 – зі змінним лезом

Рис. 4. Медичні ножиці

Медичні ножиці використовуються для розсічення тканин, однак разом з тим вони роздавлюють їх до розсічення, тому м'язи, сухожилля, паренхіматозні органи ними не розсікаються.

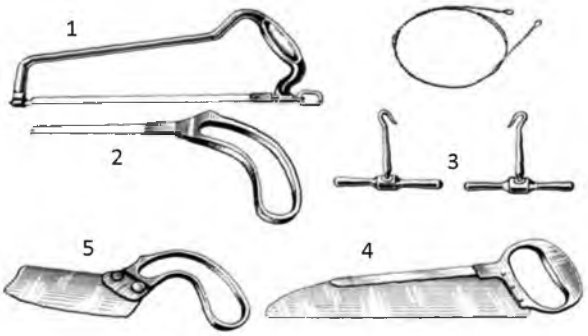

Рис. 5. Медичні пилки (пояснення в тексті)

Медичні пилки використовуються для роз'єднання кісток. Листова пилка (2, 4) призначена для перепилювання трубчастих кісток. Дугова пилка (1) – для розпилювання дрібних кісток, однієї з кісток передпліччя або гомілки. Дротяна пилка (3) – для розпилювання плоских і дрібних кісток.

2. Хірургічні інструменти для фіксації тканин (рис. 6, 7, 8, 9)

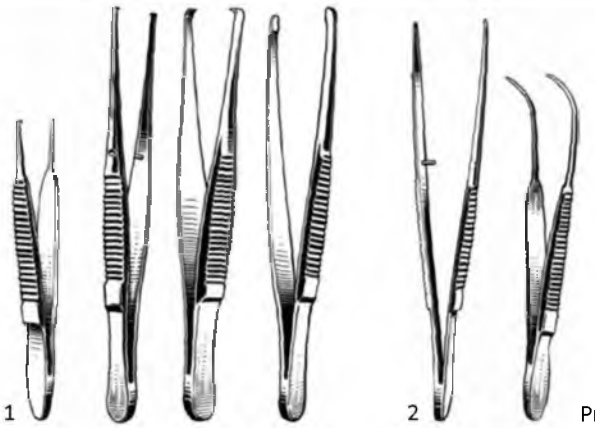

Рис. 6. Види пінцетів

Хірургічні пінцети (1) мають на кінцях зубці, ними захоплюють шкіру, фасції, апоневрози, сухожилля.

Анатомічні пінцети (2) мають гладкі з поперечними насічками захоплюючі поверхні, призначені для фіксації м'язів, внутрішніх органів, судин, нервів.

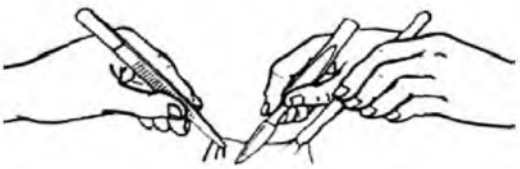

Рис. 7. Спосіб тримання пінцета

Утримують пінцет під час роботи у вигляді писального пера великим, вказівним і середнім пальцями.

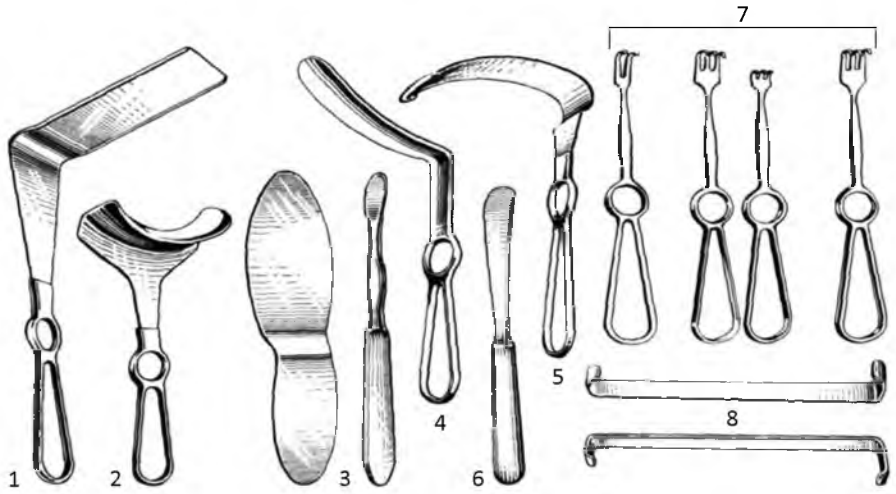

Рис. 8. Хірургічні гачки

Для розширення країв рани використовуються ***хірургічні гачки.*** Гострі хірургічні гачки (7) застосовуються для фіксації шкіри, апоневрозів, фасцій і сухожиль, кісток. Тупі хірургічні гачки (дзеркала) використовуються для втримання внутрішніх органів: 1 – дзеркало печінкове; 2 – дзеркало для стінки живота; 3 – дзеркало для виділення нирки, 4 – елеватор м'яких тканин; 5 – дзеркало для серця; 6 – лопаточка Буяльського; 8 – лопатки Фарабефа.

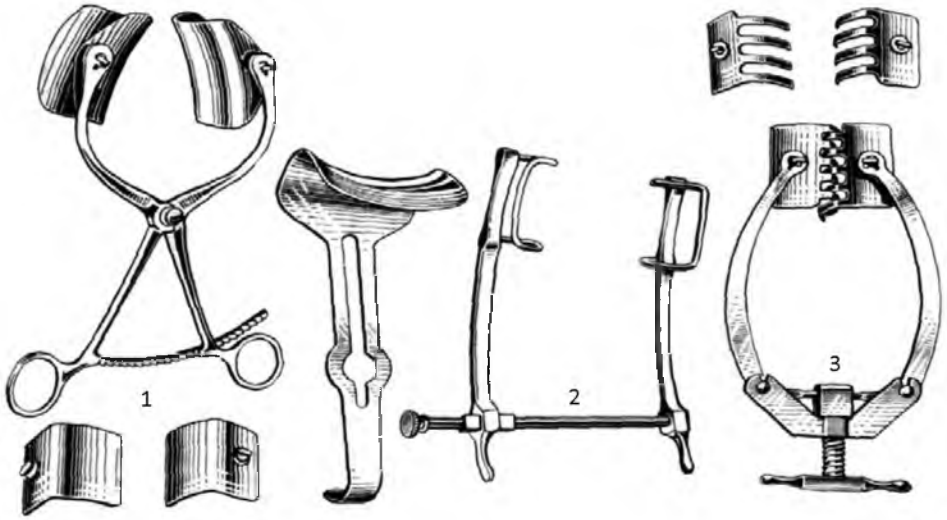

Рис. 9. Ранорозширювачі

Для втримання країв рани під час оперативного прийому використовуються ***ранорозширювачі*** гвинтові (3), санні (2), з різними спеціальними браншами (1).

3. Хірургічні інструменти для зупинки кровотечі (рис. 10)

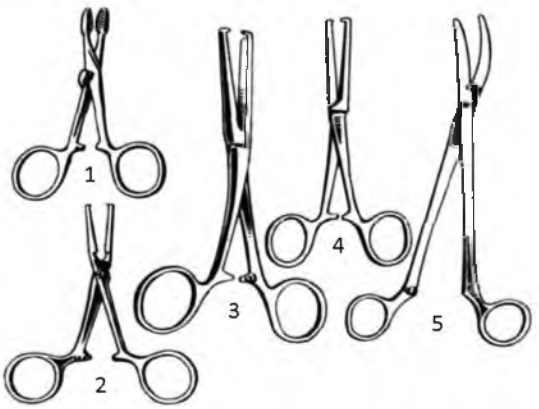

Рис. 10. Кровоспинні затискачі

Кровоспинні затискачі призначені для зупинки кровотечі в рані. Застосовуються прямі й вигнуті затискачі Кохера (2, 3, 4) із зубцями на кінцях по типу хірургічного пінцета, якими зупиняють кровотечу із судин шкіри, підшкірної клітковини, фіксують шкіру, апоневрози. Використовуються прямі й вигнуті затискачі Більрота (5) з поперечними насічками по типу анатомічного пінцета, якими зупиняють кровотечу із судин м'язів, внутрішніх органів, серозних оболонок. Застосовуються прямі й вигнуті затискачі "москіт" зі стоншеним кінчиком і поперечними насічками по типу анатомічного пінцета, якими зупиняють кровотечу із судин м'язів, внутрішніх органів, серозних оболонок.

4. Хірургічні інструменти для з'єднання тканин (рис. 11)

Рис. 11. Голкотримачі

Для з'єднання тканин використовуються хірургічні голки, шовний матеріал і голкотримачі.

Хірургічні голки розрізняються за формою (вигнуті й прямі), формою поперечного перерізу (трикутні – ріжучі, круглі – колючі), наявністю вушка (багаторазові й атравматичні). Атравматичними називаються голки без вушок, у торець яких закріплена нитка. Ріжучі (трикутні) голки застосовуються при зшиванні шкіри, фасцій, апоневрозів, кісток. М'язи, серозні листки, тканини внутрішніх органів, судини, нерви зшивають колючими (круглими) або атравматичними голками.

Хірургічні голки втримуються голкотримачами різних типів: типу Гегара (6, 7), для судинного шва (1); Троянова (3).

Шовний матеріал представлений матеріалами, що розсмоктуються (кетгут), і такими, що не розсмоктуються (шовк), які за будовою можуть бути монофіламентними (мононитка без капілярного ефекту), плетеними й крученими.

5. Хірургічні інструменти спеціального призначення (рис. 12-17) для виконання спеціальних оперативних прийомів на окремих органах (мозок, серце, легені, шлунок, матка, судини й ін.)

Рис. 12. Медичні распатори

Медичні распатори застосовуються для відшарування окістя при операціях на кістках; застосовуються распатори Фарабефа (1 – прямий; 2, 3, 4 – вигнуті), овальний (5), жолобуватий з напівкруглою виямкою (6), для першого ребра (8); реброві (9 – правий,10 – лівий), ребровий Дуайєна (правий/лівий) (11).

Рис. 13. Медичні долота

Для видалення кісткової тканини застосовуються ***медичні долота***: плоскі (1), жолобуваті (2) і ложкоподібні (3).

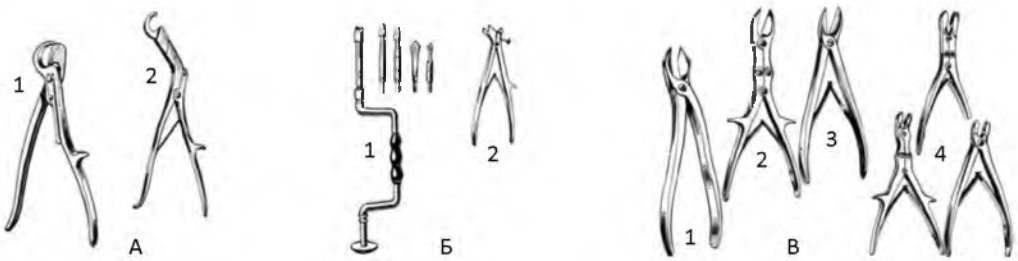

Рис. 14. Інструменти для роботи з кістковою тканиною

Для роботи на кістковій тканині застосовуються реброві ножиці (А – 1, 2), коловорот з медичними фрезами (еліпсоподібними та списоподібними) (Б – 1); трепанаційні кусачки Дальгрена (Б – 2), кусачки Лістона (В – 1–3) і Люера (В – 4)

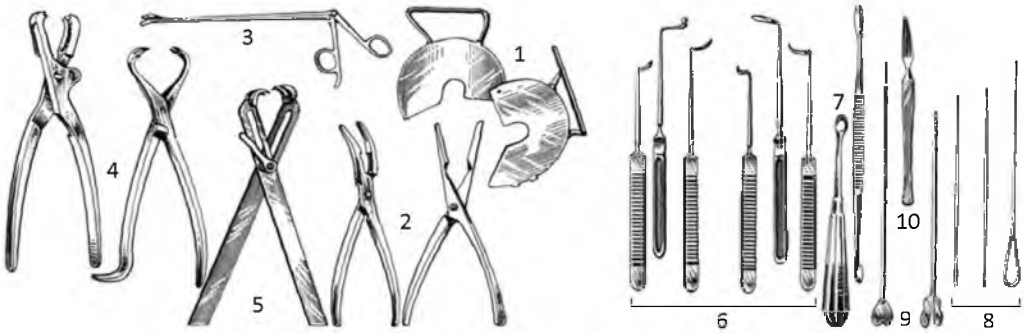

Рис. 15. Інструменти спеціального призначення:
1 – ретрактор ампутаційний; 2–3 – гострозубці секвестральні щипці для взяття тканини (біопсії); 4 – для втримання кісток; 5 – інструмент для зближення ребер; 6 – голки лігатурні; 7 – ложки кісткові; 8–10 – зонди хірургічні – ґудзиковий, жолобуватий і зобний

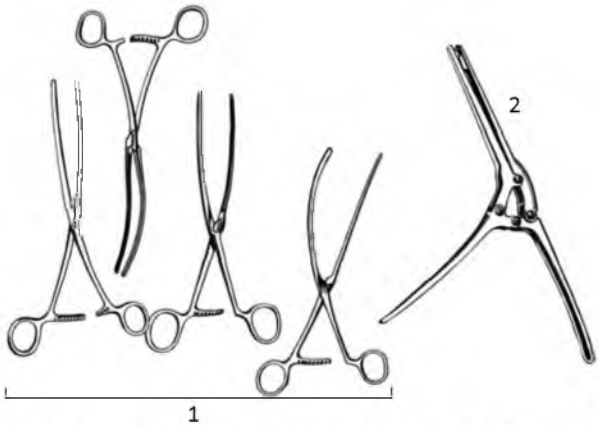

Рис. 16. Різновиди жомів

Жоми застосовуються для затискання ділянок органів: 1, – еластичні кишкові жоми, 2 – шлунковий жом.

Рис. 17. Інструменти для трахеостомії:
1 – гострий однозубий гачок; 2 – розширювач трахеї; 3 – трахеостомічна канюля; 4 – внутрішня трубка канюлі

Техніка роз'єднання і з'єднання тканин

Основні принципи *роз'єднання тканин* – мала травматичність, строга пошаровість, проведення уздовж ліній Лангера та великих судин і нервів.

Техніка. Розріз шкіри роблять скальпелем, фіксуючи шкіру в момент розрізу пальцями лівої руки. Рану роз'єднують гострими гачками й зупиняють кровотечу. Далі розсікають скальпелем підшкірну клітковину і розрізають ножицями поверхневу фасцію. Власну фасцію піднімають пінцетами й роблять скальпелем або ножицями невеликий надріз, у який вводять жолобуватий зонд і по ньому скальпелем або ножицями розсікають власну фасцію. М'язи розшаровують тупо за ходом волокон. Серозні оболонки розсікають ножицями між двома пінцетами. Окістя розрізають скальпелем і відокремлюють распатором, кістки перепилюють пилками.

Принципи первинної хірургічної обробки ран

Первинна хірургічна обробка ран виконується до появи клінічних ознак ранової інфекції з метою профілактики ранової інфекції й створення сприятливих умов для загоєння рани. Вона досягається радикальним висіченням усіх мертвих і нежиттєздатних тканин. Проводиться гемостаз, здійснюється дренування рани. Стінками ранового каналу повинні стати живі, добре васкуляризовані тканини. Первинна хірургічна обробка, зроблена в оптимальний термін (до 24 год. після поранення), називається ранньою. Сучасні засоби протибактеріальної терапії дозволяють затримувати розвиток ранової інфекції і при необхідності відстрочити хірургічну обробку до 48 годин (відстрочена первинна хірургічна обробка ран). Первинна хірургічна обробка, зроблена після 48 годин, називається пізньою. У сучасній хірургії намітилася тенденція проводити первинну хірургічну об-

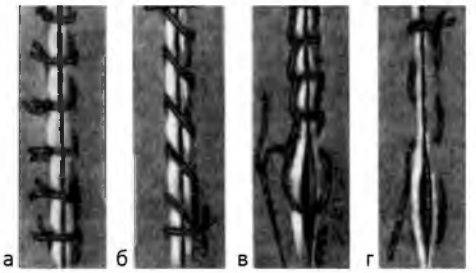

Рис. 18. Види швів

Основні принципи ***з'єднання тканин*** – сувора пошаровість (у порядку, оберненому роз'єднанню), ретельне зіставлення країв, максимальне їх зближення і відсутність натягу при накладенні швів. Існують такі шви (рис. 18): вузлові (а) і безперервні (б); виділяють також безперервний обвивний шов Мультановського (в), матрацний шов (г). Перевага вузлового шва – при прорізуванні або знятті одного шва сусідні стібки втримують краї рани. Перевага безперервного шва – гемостатичність і швидкість накладення.

Техніка. М'язи зшиваються П-подібними швами. Фасції, апоневрози зшивають вузловими швами або неперервним обвивним швом. На товстий шар підшкірної клітковини й шкіру накладають вузлові шви (рис. 19). Стібок від стібка прошивають на відстані 0,5–2 см.

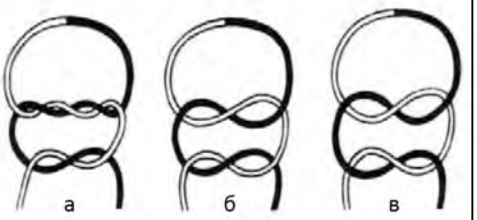

Рис. 19. Види вузлів

При накладенні швів необхідно зав'язувати лігатурні вузли: а – подвійний хірургічний; б – простий (жіночий); в – морський.

робку рани як одномоментну первинно-відновлюючу операцію, широко застосовуючи первинну й ранню відстрочену шкірну пластику, металевий остеосинтез, відновні операції на сухожиллях, периферичних нервах і кровоносних судинах.

Первинний хірургічний шов застосовують як заключний етап первинної хірургічної обробки з метою відновлення анатомічної безперервності тканин, попередження вторинного мікробного забруднення рани і створення умов для загоєння первинним натягом. Рана може бути зашита наглухо тільки в тому випадку, якщо вдається виконати радикальну первинну хірургічну обробку. Накладення первинних швів допустиме лише при відсутності забруднення рани, висіченні всіх нежиттєздатних тканин і видаленні сторонніх предметів, збереженні кровопостачання ділянки рани, можливості зближення країв рани без грубого натягу.

Для профілактики ранової інфекції первинну хірургічну обробку рани поєднують із використанням антибіотиків, які вводять у вигляді розчинів безпосередньо в рану або навколишні тканини шляхом внутрішньом'язових ін'єкцій.

Якщо після первинної хірургічної обробки, завершеної первинним швом, загоєння відбувається первинним натягом, на 2–3-й день міняють пов'язку і більше рану не перев'язують до зняття швів (зазвичай на 7–10-й день).

Топографічна анатомія голови

Мозковий відділ голови

Голова має два великих відділи: мозковий *(pars cerebralis)*, що містить головний мозок, і лицевий *(pars facialis)*, що має в собі органи зору, нюху. Границя між ними визначається по умовній лінії, проведеній від надперенісся *(glabella)*, по надочноямковому краю *(margo supraorbitalis)*, а далі по задньому краю виличного відростка *(processus zygomaticus)*, лобового відростка виличної кістки *(processus frontalis)* та горизонтально по виличній дузі *(arcus zygomaticus)* до зовнішнього слухового отвору *(porus acusticus externus)*.

Топографія лобово-тім'яно-потиличної ділянки

Границі – перенісся, верхній край очниці, виличний відросток, верхня скронева лінія, зовнішній потиличний виступ.

Шари (рис. 20).

Шкіра – зрощена з надчерепним м'язом і сухожильним шоломом.

Підшкірна клітковина – містить сполучнотканинні тяжі, які йдуть від шкіри до апоневрозу, розділена на комірки, що обмежують поширення гематом, транссудатів, анестезуючих речовин. У шарі містяться кровоносні, лімфатичні судини й нерви, адвентиція судин зрощена з тяжами. При пораненнях і розрізах судини зяють і дають сильну кровотечу.

Сухожильний шолом і двочеревцевий надчерепний м'яз.

Підапоневротична клітковина – пухка, по ній легко поширюються гематоми та гній на всю поверхню склепіння.

Окістя – фіксоване по лінії кісткових швів.

Підокісна клітковина – пухка, обмежена межами кісток склепіння.

Кістки склепіння – мають три шари: зовнішня компактна пластинка *(lamina externa)*; губчаста речовина *(diploe)* з великою кількістю вен *(vv. diploicae)*; внутрішня компактна пластинка *(lamina vitrea)*.

Кровопостачання. У лобовому відділі здійснюється гілками *a. ophtalmica* із системи внутрішньої сонної артерії – надблоковою *(a. supratrochlearis)* (рис. 21) і надорбітальною *(a. supraorbitalis)* артеріями. Бічну поверхню ділянки забезпечують кров'ю поверхнева скронева *(a. temporalis superficialis)*

і задня вушна *(a. auricularis posterior)* артерії (рис. 22). Задню поверхню ділянки – потилична артерія *(a. occipitalis)* (рис. 23).

У підшкірній клітковині поверхневі вени супроводжують артерії й анастомозують з венами губчастого шару кісток і венозними синусами твердої мозкової оболони, лицевою веною. З диплоїтичними венами й синусами анастомоз здійснюється через випускники *(vv. emissariae)*, найбільші з яких – тім'яний і соскоподібний *(vv. emissariae parietalis et mastoidea)*.

Іннервація. Лобовий відділ іннервується *n. frontalis і n. supraorbitalis* від першої гілки трійчастого нерва, скроневий і тім'яний відділи – *n. auriculotemporalis* із третьої гілки трійчастого нерва, потиличний відділ – великий потиличний *(n. occipitalis major)* із другого шийного сегмента спинного мозку й малим потиличним нервом *(n. occipitalis minor)* із шийного сплетення.

Крововиливи в м'які тканини склепіння черепа залежно від розташування бувають:

- підшкірні – виступають над поверхнею, еластичні (при пальпації форма змінюється мало й швидко відновлюється), мають чіткі контури, не поширюються в сусідні ділянки;
- підапоневротичні – м'які (при пальпації залишається вм'ятина), не мають чітких контурів, легко поширюються на всю поверхню склепіння;
- підокісні – м'які (при пальпації залишається вм'ятина), контури збігаються із границями кістки, поширюються в межах однієї кістки.

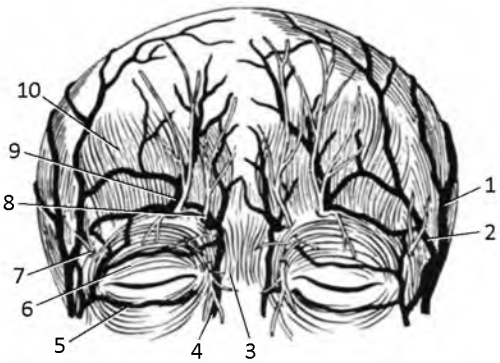

Рис. 21. Артерії та вени лобової ділянки:
1 – *r. parietalis a. temporalis superficialis;* 2 – *r. frontalis a. temporalis superficialis;* 3 – *n. infratrochlearis;* 4 – *a. angularis;* 5 – *arcus palpebralis inferior;* 6 – *arcus palpebralis superior;* 7 – *n. lacrimalis;* 8 – *n. et a. supratrochlearis;* 9 – *a. et n. supraorbitalis;* 10 – *m. occipitofrontalis*

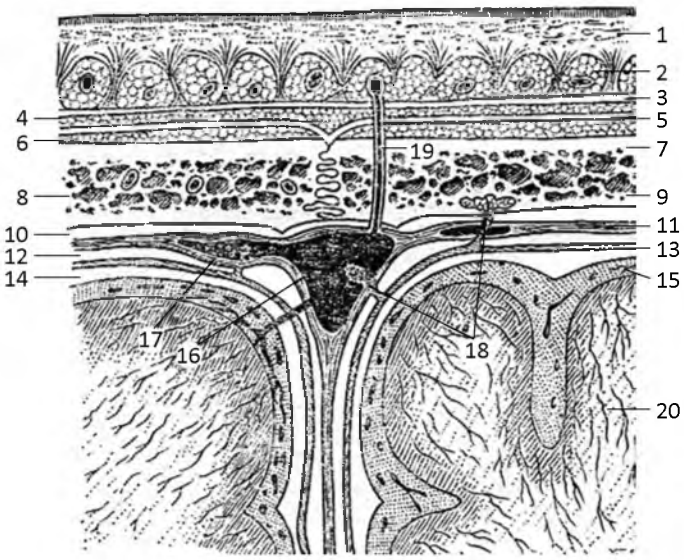

Рис. 20. Пошарова будова склепіння черепа:
1 – шкіра;
2 – підшкірна клітковина;
3 – апоневроз;
4 – підапоневротична клітковина;
5 – окістя;
6 – підокісна клітковина;
7 – зовнішня пластинка кістки;
8 – губчастий шар;
9 – внутрішня пластинка;
10 – епідуральний простір;
11 – тверда мозкова оболона;
12 – субдуральний простір;
13 – павутинна оболона;
14 – підпавутинний простір;
15 – м'яка мозкова оболона;
16 – венозний синус;
17 – бічна бухта синуса;
18 – пахіонові грануляції;
19 – емісарна вена;
20 – мозкова тканина

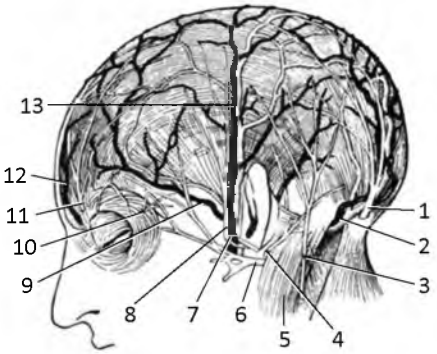

Рис. 22. Судини і нерви скроневої ділянки:
1 – *n. occipitalis major;* 2 – *a. occipitalis;* 3 – *n. occipitalis minor;* 4 – *n. auricularis posterior;* 5 – *m. sternocleidomastoideus;* 6 – *n. facialis;* 7 – *a. et v. temporalis superficialis;* 8 – *n. auriculotemporalis;* 9 – *r. frontalis a. temporalis superficialis;* 10 – *n. lacrimalis;* 11 – *n. supraorbitalis;* 12 – *a. supraorbitalis;* 13 – *r. parietalis a. temporalis superficialis*

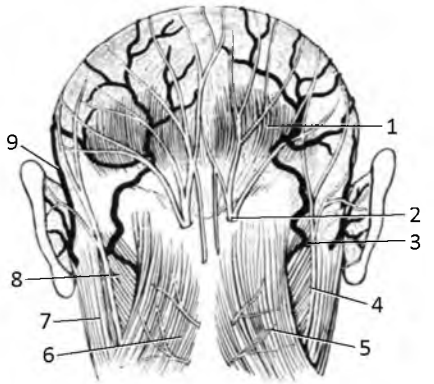

Рис. 23. Артерії та нерви потиличної ділянки:
1 – *m. occipitofrontalis;* 2 – *n. occipitalis major;* 3 – *a. occipitalis;* 4 – *n. occipitalis minor;* 5 – *rr. dorsales (posteriores) nn. spinales;* 6 – *m. trapezius;* 7 – *m. sternocleidomastoideus;* 8 – *m. splenius;* 9 – *a. auricularis posterior*

Топографія скроневої ділянки

Границі – виличний відросток лобової кістки, скронева лінія *(linea temporalis)* тім'яної кістки, знизу ділянка обмежена виличною дугою, а на кістковій частині ділянки – підскроневим гребенем *(crista infratemporalis)*.

Шари (рис. 24).

Шкіра.

Підшкірна клітковина, у якій проходять основні судини й нерви.

Поверхнева фасція – продовження сухожильного шолома.

Власна скронева фасція – починається від верхньої скроневої лінії, спускається донизу і розшаровується на дві пластинки, які фіксуються до зовнішньої й внутрішньої поверхонь виличної дуги.

Міжапоневротичний клітковинний простір – між двома листками власної фасції, містить середню скроневу артерію.

Підапоневротична клітковина.

Скроневий м'яз починається від однойменної лінії тім'яної кістки, іде під виличну дугу й фіксується до вінцевого відростка нижньої щелепи. Відшарувати сухожилля

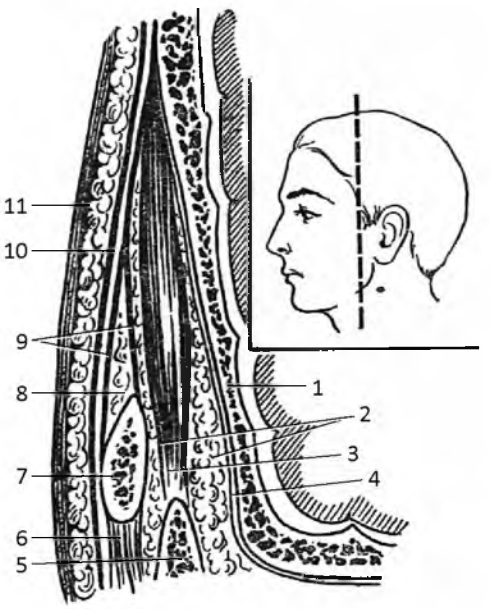

Рис. 24. Скронева ділянка на фронтальному розтині:
1 – скронева кістка; 2 – підапоневротична клітковина і клітковина глибше скроневого м'яза; 3 – скроневий м'яз; 4 – окістя; 5 – вінцевий відросток нижньої щелепи; 6 – жувальний м'яз; 7 – вилична дуга; 8 – міжфасціальна клітковина; 9 – листки власної фасції; 10 – поверхнева фасція; 11 – шкіра

м'яза від відростка важко, тому при резекції щелепи перекушують вінцевий відросток, а не звільняють його від сухожилля м'яза.

Підм'язова клітковина.

Окістя – щільно пов'язане з кісткою в нижній частині ділянки, у верхній частині – є підокісна клітковина.

Скронева кістка не містить диплоїтичного шару, дуже тонка.

Кровопостачання. У підшкірній клітковині проходить поверхнева скронева артерія *(a. temporalis superficialis),* що пальпується на 0,5 см вперед від козелка вушної раковини. У міжапоневротичному просторі лежить середня скронева артерія *(a. temporalis media),* у підм'язовій клітковині і в самому скроневому м'язі проходять глибокі скроневі артерії *(aa. temporales profundae).* Однойменні вени супроводжують артерії і впадають у крило-піднебінне сплетення.

Іннервація забезпечується гілками *n. mandibularis:* чутлива – вушно-скроневим нервом *(n. auriculotemporalis),* рухова – скроневий м'яз іннервується глибокими скроневими нервами *(nn. temporales profundi).*

Клітковинні щілини скроневої ділянки та їхні зв'язки. Особливості травм скроневої ділянки. ***Підшкірна клітковина*** виражена слабко, в ній тяжі поступово зникають. Між двома листками власної фасції над виличною дугою є замкнутий *міжапоневротичний* клітковинний простір, у якому лежать середні скроневі судини. Під власною фасцією лежить шар пухкої *підапоневротичної* клітковини з жировими включеннями, що переходить під виличною дугою в жирову клітковину щоки (жирове тіло Біша). Під скроневим м'язом лежить пухка *підм'язова* клітковина, в якій глибокі судини і нерви підходять до скроневого м'яза. В цих клітковинних просторах можуть виникати гематоми і запальні процеси, а гній може поширюватися в сусідні ділянки.

Кістка в цій ділянці втрачає диплоїтичний шар і стає дуже тонкою, тому при травмах кісткова пластинка легко ламається, ушкоджується (розривається) середня оболонна артерія, що проходить у порожнині черепа.

Топографія соскоподібної ділянки. Трепанаційний трикутник (Шипо)

Границі – відповідають контурам соскоподібного відростка скроневої кістки.

Шари

Шкіра.

Підшкірна клітковина.

Поверхнева фасція.

Окістя щільно прилягає до кістки, у нього вплітається грудинно-ключично-соскоподібний м'яз *(m. sternocleidomastoideus),* ремінний м'яз голови *(m. splenius capitis),* заднє черевце двочеревцевого м'яза *(m. digastricus),* довгий м'яз голови *(m. longissimus capitis),* які прикріплюються до кістки.

Кістка. У товщі соскоподібного відростка є кісткові комірки *(cellulae mastoidea),* вистелені слизовою оболонкою. Виділяють пневматичний (комірок багато і вони займають весь відросток) і склеротичний (комірок майже немає або вони виражені слабко) типи відростка. Серед комірок виділяють найбільшу – соскоподібну печеру *(antrum mastoideum),* що пов'язана з порожниною середнього вуха й лежить на глибині 1,5–2 см від кісткової поверхні відростка і на 2 мм назад від кісткової частини слухового проходу.

Кровопостачання здійснюється задньою вушною і гілками потиличної артерій. Венозна кров відтікає в однойменну вену, що впадає в зовнішню яремну вену.

Іннервація – гілками потиличних і великого вушного нервів, а також гілками заднього вушного нерва (від *n. facialis*).

На передньоверхній частині відростка розташована гладка трикутної форми площадка – *трепанаційний трикутник Шипо* (рис. 25): верхня границя трикутника – горизонтальна лінія уздовж виличної дуги, передня – лінія,

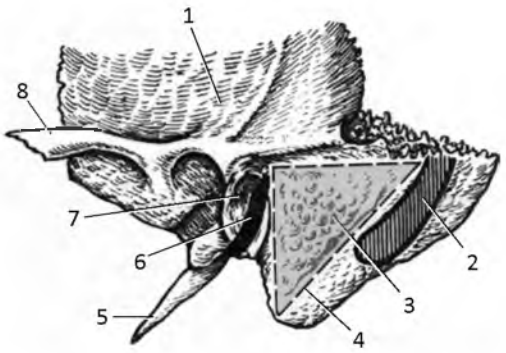

Рис. 25. Трепанаційний трикутник Шипо:
1 – луска скроневої кістки; 2 – проекція лицевого нерва; 3 – *cellulae mastoideae;* 4 – *crista mastoidei;* 5 – шилоподібний відросток; 6 – проекція сигмоподібного синуса, 7 – *porus acusticus externus;* 8 – вилична дуга

що йде позаду зовнішнього слухового отвору до верхівки соскоподібного відростка, задня – гребінь соскоподібного відростка *(crista mastoidea)*. При порушенні границь трепанаційного трикутника (під час артротомії) можливі ускладнення: – верхньої – влучення в середню черепну ямку; – верхньо-передньої – влучення в барабанну порожнину, де розташовані молоточок *(malleus)*, стремінце *(stapes)* і коваделко *(incus)*; передньої – поранення лицевого нерва; задньої – поранення сигмоподібної венозної пазухи *(sinus sigmoideus)*.

Оболони головного мозку. Тверда мозкова оболона, її синуси й відроги

Головний мозок покритий трьома оболонами – твердою оболоною *(dura mater encephali)*, павутинною оболоною *(arachnoidea mater encephali)* і ближче до мозку прилягає м'яка оболона *(pia mater encephali)*.

Тверда оболона головного мозку пухко пов'язана з кістками склепіння черепа і міцно зростається з кістками основи черепа. Тверда мозкова оболона складається з 3-х шарів: зовнішнього і внутрішнього листків, між якими розташовується інтрадуральний простір, що в ньому проходять артерії оболони. У порожнині черепа тверда оболона має відроги: серп великого мозку, намет і серп мозочка, діафрагму турецького сідла, трійчасту порожнину. ***Серп великого мозку (falx cerebri)*** тягнеться в сагітальному напрямку від *crista galli* до *protuberantia occipitalis interna* і доходить до мозолистого тіла *(corpus callosum)*. ***Намет мозочка (tentorium cerebelli)*** розташований майже горизонтально і прикріплюється спереду й з боків до верхніх країв пірамід скроневої кістки й *processus clinoideus* клиноподібної кістки, позаду уздовж борозни поперечної пазухи потиличної кістки, відокремлює мозочок від півкуль великого мозку. ***Серп мозочка (falx cerebelli)*** розташований у сагітальній площині, відходить від нижньої поверхні намету мозочка й проникає в борозну між півкулями мозочка. *Діафрагма сідла (diaphragma sellae)* – відросток твердої оболони мозку, що покриває турецьке сідло.

Тверда мозкова оболона містить ***венозні пазухи*** *(sinus durae matris)*, які мають тригранну форму, не мають клапанів, вистелені ендотелієм. Виділяють такі синуси (рис. 26):

- верхня сагітальна пазуха *(sinus sagittalis superior)* – по верхньому краю серпа великого мозку;
- нижня сагітальна пазуха *(sinus sagittalis inferior)* – по нижньому краю серпа великого мозку;
- пряма пазуха *(sinus rectus)* – на місці з'єднання серпа великого мозку й намету мозочка;
- поперечна пазуха (*sinus transversus)* – на місці прикріплення намету мозочка;
- сигмоподібна пазуха *(sinus sigmoideus)* – розташована в однойменній борозні *(sulcus sinus sigmoideus)* і переходить у внутрішню яремну вену;
- потилична пазуха *(sinus occipitalis*) у товщі серпа мозочка;

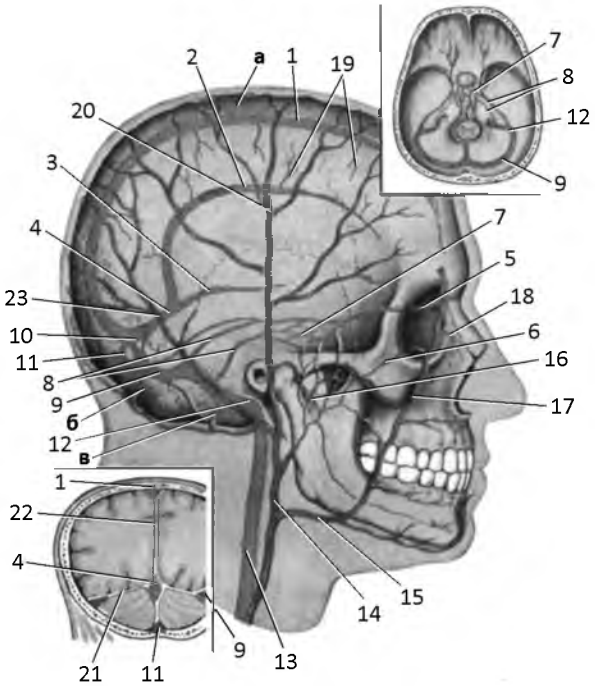

Рис. 26. Синуси твердої мозкової оболони і поверхневі вени голови:
1 – *sinus sagittalis superior;*
2 – *sinus sagittalis inferior;*
3 – *v. cerebri magna;*
4 – *sinus rectus;*
5 – *v. ophtalmica superior;*
6 – *v. ophtalmica Inferior;*
7 – *sinus cavernosus;*
8 – *sinus petrosus superior et inferior;*
9 – *sinus transversus;*
10 – *confluens sinuum;*
11 – *sinus occipitalis;*
12 – *sinus sigmoideus;*
13 – *v. jugularis interna;*
14 – *v. retromandibularis;*
15 – *v. facialis;*
16 – *plexus pterygoideus;*
17 – *v. facialis;*
18 – *v. nasalis;*
19 – *vv. cerebri;*
20 – *v. temporalis superficialis;*
21 – *tentorium cerebelli;*
22 – *falx cerebri;*
а – *v. emissaria parietale;*
б – *v. emissaria occipitale;*
в – *v. emissaria mastoideum*

- пазушний стік (*confluens sinuum)* – місце злиття верхнього сагітального, прямого, потиличного й поперечного синусів біля ділянки внутрішнього потиличного виступу;
- печериста пазуха *(sinus cavernosus)* – парна пазуха з двох боків турецького сідла, спереду й ззаду з'єднується міжпечеристими пазухами *(sinus intercavernosi)* і утворює циркулярну пазуху. У печеристі пазухи впадають верхні й нижні орбітальні вени, верхня і нижня кам'янисті пазухи, вени лиця, емісарні вени з'єднують пазуху з венозним сплетенням глибокої ділянки лиця *(pl. pterygoideus)*. У просвіті й товщі стінки пазухи проходять внутрішня сонна артерія, окоруховий, блоковий, відвідний і зоровий нерви, до зовнішньої стінки пазухи прилягає трійчастий вузол;
- верхня і нижня кам'янисті пазухи *(sinus petrosus superior et inferior),* які з'єднують печеристу пазуху із сигмоподібною;
- синус малого крила *(sinus alae parvae);*
- основна пазуха *(sinus basillaris)* – на схилі потиличної кістки за рахунок злиття поперечних гілок нижніх кам'янистих пазух.

Кровопостачання твердої мозкової оболони здійснюється передніми, середніми і задніми артеріями й однойменними венами. ***Передня артерія твердої мозкової оболони*** *(a. meningea anterior)* відходить від гілки очноямкової артерії й розгалужується в основному в ділянки лобової кістки. ***Середня артерія твердої мозкової оболони*** *(a. meningea media)* відходить від щелепної артерії й входить у порожнину черепа через остистий отвір, піднімається вище виличної дуги й ділиться на передню й задню гілки, іде на поверхні або між листками твердої мозкової оболони. ***Задня артерія твердої мозкової оболони*** *(a. meningea posterior)* відходить від висхідної глоткової артерії й у порожнину черепа проникає через яремний отвір, постачаючи кров'ю задню поверхню намету мозочка й мозочкового відростка.

Вени твердої мозкової оболони супроводжують артерії: передні і задні впадають у верхню сагітальну пазуху, а середня – у крилоподібне венозне сплетення.

Іннервація твердої мозкової оболони здійснюється в основному гілками трійчастого і блукаючого нервів.

Міжоболонні простори. Характеристика інтракраніальних гематом і принципи їх оперативного лікування

Між внутрішньою поверхнею кісток склепіння черепа і твердою мозковою оболоною знаходиться ***епідуральний простір***, утворений клітковиною, в якій можуть локалізуватись епідуральні гематоми. Епідуральний простір є тільки на склепінні черепа, на основі черепа тверда мозкова оболона щільно прилягає до внутрішніх поверхонь кісток, тому епідурального простору на основі черепа немає і не буває епідуральних гематом на основі черепа. Між твердою мозковою й павутинною оболонами розташований ***субдуральний простір,*** де можуть бути субдуральні гематоми. ***Підпавутинний простір*** розташовується між павутинною й судинною оболонами головного мозку, заповнений спинномозковою рідиною. Над борознами головного мозку й заглибленнями на основі мозку павутинна і м'яка оболони розходяться й утворюються розширення цього простору – цистерни підпавутинного простору, найбільші з яких – мозочково-бульбарна, цистерна сільвієвої ямки, цистерна мозолистого тіла.

Залежно від локалізації крововиливів стосовно оболонок і речовини мозку розрізняють: епідуральні, субдуральні гематоми, субарахноїдальні та внутрішньошлуночкові крововиливи, внутрішньомозкові крововиливи (геморагічний інсульт), основу клініки яких становлять синдроми подразнення оболонок і здавлення головного мозку, що перебігають у 4 фази (таблиця 2).

Таблиця 2. Фази синдромів подразнення оболон мозку і здавлення головного мозку

	Назва фази	Механізм розвитку симптомів	Клініка	
1	***Компенсації – "світлий проміжок"***	Гематома наростає й здавлює "резервні" лікворні об'єми, відбувається переміщення ліквору в субарахноїдальний простір спинного мозку	Клінічні симптоми майже не виражені	Тиск ліквору при спинномозковій пункції у всіх фазах різко підвищений (норма – 100–120 мм вод. ст. лежачи, 120–150 мм вод. ст. – сидячи)
2	***Декомпенсації***	Здавлення вен мозку й уповільнення венозного кровотоку, збільшення проникності їхніх стінок, застійна гіперемія мозку й оболонок	Збудження Гіперемія лиця Менінгеальні симптоми (подразнення оболонок) – головний біль, блювота, застій очного дна Вогнищева симптоматика – подразнення ділянок кори мозку під місцем локалізації гематоми	
3	***Анемічна***	Розвиваються порушення тканинного дихання, гіпоксія й метаболічний ацидоз. Поступово наростає місцевий набряк тканин мозку, збільшення його обсягу	Загальномозкові симптоми (загальне здавлення мозку) – втрата свідомості, контралатеральний геміпарез, мідріаз на стороні гематоми.	

			Менінгеальні симптоми Стовбурні симптоми (здавлення стовбура мозку) – спонтанний ністагм, зниження корнеальних, зіничних, рогівкових, сухожильних і м'язових рефлексів, зниження м'язового тонусу	
4	***Термінальна***	Збільшення мозку призводить до блокування шляхів відтоку ліквору, деформації мозку, а в кінцевій стадії – вклинення у великий потиличний отвір мозочка й довгастого мозку	Термінальне дихання Зупинка дихання і серцевої діяльності	

Залежно від локалізації гематоми мають деякі розходження в клінічному перебігу, діагностичних ознаках, принципах лікування (таблиця 3).

Таблиця 3. Характеристика гематом

Назва крововиливу	Джерело	Типова локалізація за схемою Кронлейна	Особливості клініки	Ліквор	Принципи лікування
Епідуральна гематома	Травматичне ушкодження a.meningea media, рідше – диплоїтичних вен, вен і синусів твердої мозкової оболони	Уздовж стовбура і гілок a.meningea media	Клініка проявляється відразу, "світлий проміжок" не характерний. Домінують загальномозкові й менінгеальні симптоми, вогнищеві симптоми – не характерні	Тиск підвищений. Кров відсутня	**Хірургічне:** Трепанація черепа Видалення гематоми з епідурального простору Зупинка кровотечі із судин
Субдуральна гематома	Порушення цілісності вен твердої мозкової оболони у місцях впадання вен мозку в синуси	Уздовж великих борозен головного мозку	Характерний "світлий проміжок" і підгострий початок Характерні вогнищеві симптоми Домінують менінгеальні симптоми	Тиск підвищений. Домішки крові	При стабілізації стану – **консервативне**. При прогресуючому погіршенні – хірургічне: трепанація черепа, видалення гематоми із субдурального простору, зупинка кровотечі із судин
Субарахноїдальний крововилив	Порушення цілісності вен м'якої мозкової оболони й мозку, пахіонові грануляції	Немає типової локалізації – поширюється на весь простір	Інсультоподібний початок – рання поява симптомів 2 фази, швидкий перехід у 4 фазу	Тиск підвищений Завжди кров	При стабілізації стану – консервативне: поперекові пункції, гемостатики, стимулятори дихання і серцевої діяльності, дегідратація, ШВЛ

Назва крововиливу	Джерело	Типова локалізація за схемою Кронлейна	Особливості клініки	Ліквор	Принципи лікування
Внутрішлуночковий крововилив	Гілки артерій мозку	Локалізується в порожнинах шлуночків мозку	Гостра кома Швидка поява симптомів 4 фази	Тиск підвищений Завжди кров	При стабілізації стану – консервативне: люмбальні пункції, гемостатики, стимулятори дихання й серцевої діяльності, дегідратація, ШВЛ. При прогресуючому погіршенні – хірургічне: вентрикулопункція
Геморагічний інсульт (внутрішньомозкова гематома)	Гілки артерій мозку	Безпосередньо в басейнах основних гілок артерій мозку	Інсультоподібний початок Характерні вогнищеві симптоми	Підвищення тиску і кров непостійні	Консервативне: попекові пункції, гемостатики, стимулятори дихання й серцевої діяльності, дегідратація, ШВЛ

Схема краніоцеребральної топографії. Основні борозни й звивини головного мозку

Схема черепномозкової топографії Р. Кронлейна – використовується для пошуку епідуральних (локалізуються за ходом стовбура і гілок *a. meningea media*) і субдуральних гематом (локалізуються в борознах мозку).

Схема черепномозкової топографії Р. Кронлейна – С. С. Брюсової використовується для розшифрування ангіограм головного мозку, пошуку внутрішньочерепних аневризм, пухлин (рис. 27).

Середня артерія твердої мозкової оболони *(a. meningea media)* відходить від щелепної артерії і проходить у порожнину черепа через остистий отвір, вище рівня виличної дуги ділиться на передню й задню гілки, іде на поверхні або між листками твердої оболони головного мозку.

Рис. 27. Схема черепнолицевої топографії Кронлейна – Брюсової:
ABC – нижня горизонталь; *DEF* – середня горизонталь;
GHI – верхня горизонталь; *ADG* – передня вертикаль;
BEH – середня вертикаль; *CFI* – задня вертикаль;
D-J – проекція центральної борозни;
H-J – справжня довжина центральної борозни;
D-I – проекція латеральної борозни;
A – проекція основного стовбура *a. meningea media;*
D – проекція передньої гілки *a. meningea media;*
F – проекція задньої гілки *a. meningea media.*
Проекція артеріального кола мозку:
прямокутник *a-b-e-d* – проекція a. carotis interna
лінія – *d-g-h-i* – проекція a. cerebri anterior
лінія *B-I* – проекція латеральної борозни й проекція *a. cerebri media;*
лінія *B-E-F* – проекція *a. communicans posterior*
лінія *D-E* – проекція артеріального кола великого мозку

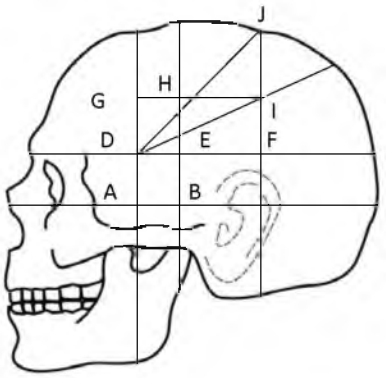

Кровопостачання головного мозку

Головний мозок кровопостачається внутрішніми сонними й хребтовими артеріями (рис. 28). ***Хребтова артерія*** *(a. vertebralis)* відходить від підключичної артерії, спрямовується в отвори поперечним відростком шийних хребців, входить через великий потиличний отвір у порожнину черепа, де права й ліва хребтові артерії утворюють ***основну артерію*** *(a. basilaris),* від якої відходять дві задні артерії великого мозку *(aa. cerebri posteriores).* ***Внутрішня сонна артерія*** *(a. carotis interna)* відходить від загальної сонної артерії, входить у сонний канал *(canalis caroticus)* скроневої кістки й у порожнині черепа віддає передню мозкову артерію *(a. cerebri anterior),* середню мозкову *(a. cerebri media)* і задню сполучну *(a. communicans posterior).* Остання з'єднує системи *a. carotis interna* і *a. cerebri posterior.* Між передніми мозковими артеріями також є анастомоз *(a. communicans anterior),* внаслідок чого на основі мозку утворене замкнуте кільце – артеріальне коло великого мозку.

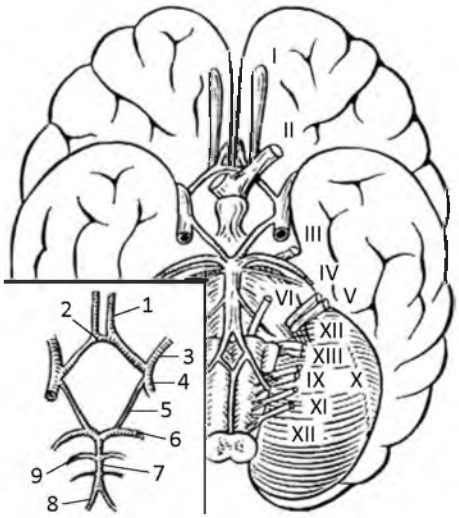

Рис. 28. Основа мозку й артеріальне коло мозку: 1 – передня мозкова артерія; 2 – передня сполучна артерія; 3 – середня мозкова артерія; 4 – внутрішня сонна артерія; 5 – задня сполучна артерія; 6 – задня мозкова артерія; 7 – базилярна артерія; 8 – хребтова артерія: 9 – верхня мозочкова артерія

Вени великого мозку не супроводжують артерій. Глибокі мозкові вени, які беруть початок від венозних сплетень, зливаються й утворюють ***велику мозкову вену*** *(v. cerebri magna),* що впадає в пряму пазуху. Кров із системи поверхневих мозкових вен впадає у верхній сагітальний синус і венозні пазухи на основі черепа.

Лицевий відділ голови

Лице – передня частина голови. Основними зовнішніми орієнтирами лиця, які відділяють його від мозкового черепа, є: надперенісся, верхній край очної ямки, виличний відросток лобової кістки та лобовий відросток виличної кістки, вилична кістка та вилична дуга, передній край зовнішнього слухового проходу та соскоподібний відросток. Від шиї лицевий відділ відмежований підборіддям, нижнім краєм нижньої щелепи, її кутом до вершини соскоподібного відростка. Умовно у лицевому відділі голови виділяють передній і два бокових відділи, які у свою чергу мають ділянки та порожнини. В передньому відділі розрізняють: очну ямку, підочноямкову, носову, ротову та підборідну ділянки. В боковому – виділяють парні привушно-жувальні ділянки з позащелепними ямками, щічні, виличні та глибокі бокові ділянки обличчя.

Топографія щічної ділянки *(regio buccalis)*

Границі: зверху – нижній край очниці, знизу – край нижньої щелепи, попереду – носогубна борозна, позаду – передній край жувального м'яза.

Шари. *Шкіра* тонка, легко зміщується.

Підшкірна клітковина досить виражена. У клітковині є пластинки поверхневої фасції, що оточують розташовані тут мімічні м'язи. У цьому шарі розташований фасціальний листок, під яким закладена значна грудка жирової тканини Біша *(corpus adiposus buccae),* що відповідає положенню щічного м'яза й заходить у сусідні ділянки.

Fascia buccopharyngea, що вистилає щічний м'яз і позаду переходить на бічну стінку глотки.

Щічний м'яз.

Підслизова основа.

Слизова оболонка присінка рота. На слизовій оболонці проти 1–2-го верхнього кутнього зуба відкривається устя протоки привушної залози, яке проходить жировий мішок щоки й щічний м'яз. Щічний м'яз при своїх скороченнях притискає протоку привушної залози й тим регулює надходження слини в присінок рота.

Кровопостачання. У клітковині ділянки проходить лицева артерія *(a. facialis).* Артерія, перегнувшись через край нижньої щелепи біля переднього краю жувального м'яза, іде до кута рота, а потім до внутрішнього кута очної щілини. На шляху судина відповідно рівню губ віддає *aa. labiales superiores et inferiores,* анастомозує з a. *transversa faciei, a. buccinatoria, a. infraorbitalis.* Артерію супроводжує *v. facialis,* що збирає кров з ділянки носа, губ, бічної ділянки. Вона анастомозує з крилоподібним венозним сплетенням, розташованим у глибокій ділянці лиця, через *v. angularis* – з венами очниці й далі з *sinus cavernosus.* Наявність цих анастомозів робить небезпечним розвиток запального процесу в клітковині, що супроводжує лицеву вену, у важких випадках змушує рекомендувати перев'язку вен, що йдуть на з'єднання з венами очниці і крило-піднебінної ямки. Під жировою грудкою на щічному м'язі розташовані гілки *a. buccalis* (із щелепної артерії), однойменні вени і нерв.

Лімфатичні судини несуть лімфу в піднижньощелепні, привушні, глибокі шийні лімфатичні вузли.

Іннервація шкіри здійснюється за рахунок гілок *n. infraorbitalis* (від другої гілки трійчастого нерва), *n. buccalis і n. mentalis* (від третьої гілки трійчастого нерва). Рухову іннервацію здійснює лицевий нерв, що іннервує мімічні м'язи, підходячи до них з глибини, що необхідно враховувати при оперативних втручаннях у цій ділянці.

Топографія привушно-жувальної ділянки

Границі: угорі – вилична дуга, внизу – край нижньої щелепи, спереду – передній край жувального м'яза, позаду – задній край гілки нижньої щелепи.

Шари. *Шкіра, підшкірна клітковина* (пронизана сполучнотканинними тяжами, які зв'язують шкіру із власною фасцією).

Поверхнева фасція.

Поверхневий листок власної фасції – fascia parotideomasseterica – утворює фасціальну капсулу привушної залози й жувального м'яза, вивідної протоки залози і жирового тіла щоки (Біша).

Привушна залоза й жувальний м'яз.

Глибокий листок власної фасції.

Субмасетеріальна клітковина.

Зовнішня поверхня гілки нижньої щелепи.

Топографія привушної залози

Привушна залоза *(glandula parotis)* – слинна залоза, розташована в основному в защелепній ямці *(fossa retromandibularis),* що обмежена гілкою нижньої щелепи, медіальним крилоподібним м'язом, соскоподібним відростком, початком груднинно-ключично-соскоподібного м'яза і заднім черевцем двочеревцевого м'яза, зовнішнім слуховим ходом (рис. 29). Фасція привушної залози *(fascia parotidea)* утворює фасціальну капсулу залози й віддає відростки, які проникають у товщу залози між часточками. Фасціальна капсула має два слабких місця – угорі (в ді-

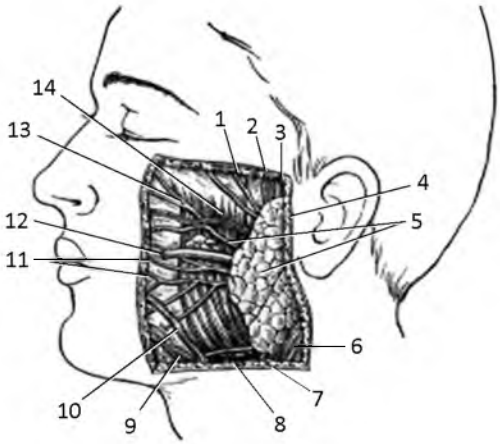

Рис. 29. Привушно-жувальна ділянка:
1 – *r. temporalis n. facialis;* 2 – *a. temporalis superficialis;* 3 – *n. auriculotem-poralis;* 4 – *a. transversa faciei;* 5 – *glandula parotis;* 6 – *m. sternocleidomastoideus;* 7 – *r. colli n. facialis;* 8 – *r. marginalis mandibulae n. facialis;* 9 – *a. fa-cialis;* 10 – *V. facialis;* 11 – *rr. buccales n. facialis;* 12 – *ductus parotideus;* 13 – *r. zygomaticus n. facialis;* 14 – *m. masseter*

лянці зовнішнього слухового ходу) і медіально (в ділянці глоткового відростка, що з'єднує ложе привушної залози з навкологлотковим простором). Це спричиняє поширення гнійних процесів з ложа залози в навкологлотковий простір і в зовнішній слуховий хід при гнійному паротиті (рис. 30).

Вивідна протока залози *(ductus parotideus)* розташована в горизонтальному напрямку на зовнішній поверхні жувального м'яза, біля переднього краю якого протока пронизує щічний м'яз і відкривається на слизовій оболонці присінка рота між першим і другим верхніми молярами. Вивідна протока проектується між лініями Цакадзе: верхня – від козелка вуха до крила носа, нижня – від мочки вуха до кута рота.

У товщині привушної залози проходять зовнішня сонна артерія, гілки занижньощелепної вени, вушно-скроневий і лицевий нерви, глибокі й поверхневі привушні лімфатичні вузли.

Кровопостачання ділянки здійснюється гілками зовнішньої сонної артерії, що у товщі залози ділиться на щелепну, поверхневу скроневу (a. temporalis superficialis) і задню вушну артерії. У товщі залози в зовнішню яремну вену вливаються поперечна лицева, за нижньощелепна й задня вушна вени, які забезпечують венозний відтік.

Іннервація. Секреторна іннервація залози й чутлива всієї ділянки –вушно-скроневий нерв.

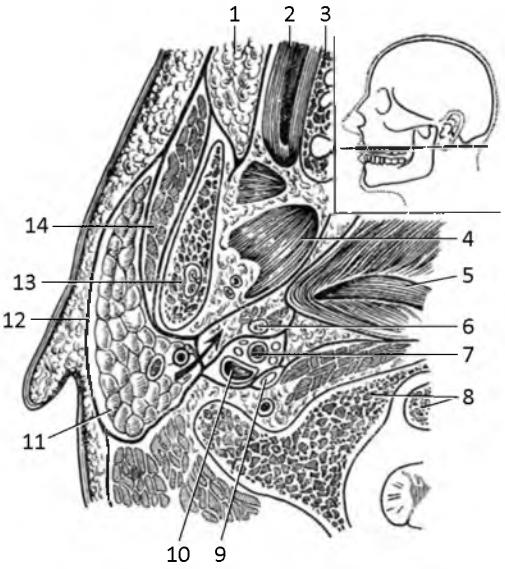

Рис. 30. Привушно-жувальна ділянка та навкологлотковий простір (горизонтальний розпил):
1 – жирова грудка щоки;
2 – *m. buccinator;*
3 – *верхня щелепа;*
4 – *m. pterygoideus medialis;*
5 – *глотка;*
6 – шилоподібний відросток з м'язами, що прикріплюються до нього;
7 – *a. carotis interna з n. vagus, n. accessorius, n. hypoglossus;*
8 – 1 і II шийні хребці;
9 – *ganglion cervicalis superior trunci sympatini;*
10 – *v. jugularis interna, n. glossopharyngeus;*
11 – привушна слинна залоза;
12 – зовнішній листок власної фасції лиця;
13 – нижня щелепа;
14 – *m. masseter*

Стрілка веде з ложа привушної залози в навкологлотковий простір.

Топографія глибокої ділянки лиця. Шляхи поширення гнійних процесів

Глибока ділянка лиця

Міжщелепна ділянка за М. І. Пироговим. Обмежена із зовнішньої сторони – гілкою нижньої щелепи, спереду – горбом верхньої щелепи, зсередини – крилоподібним відростком клиноподібної кістки, зверху – основою черепа. Тут розташовані скроневий м'яз *(m. temporalis),* латеральний і медіальний крилоподібні м'язи *(mm. pterygoideus lateralis et medialis),* які розділені сполучнотканинною пластиною – міжкрилоподібною фасцією.

У глибокій ділянці виділяють два проміжки – скронево-крилоподібний *(interstitium temporopterygoideum)* і міжкрилоподібний *(interstitium interpterygoideum),* які з'єднуються між собою і утворені пухкою клітковиною.

Скронево-крилоподібний проміжок обмежений ззовні гілкою нижньої щелепи зі скроневим м'язом, а зсередини – міжкрилоподібною фасцією з медіальним крилоподібним м'язом. Унизу щілина закінчується в місці фіксації медіального крилоподібного м'яза до внутрішньої поверхні кута нижньої щелепи. У скронево-крилоподібній щілині розташовуються верхньощелепна артерія і крилоподібне венозне сплетення. Догори щілина поширюється в підскроневу ямку – простір між скроневим м'язом та окістям скроневої кістки. Дозаду ця щілина сполучається з защелепним простором через проміжок, утворений крилоподібною фасцією у вигляді *lig. sphenomandibulare* і суглобовим відростком щелепи. Через цей проміжок у глибоку ділянку лиця вступає *a. maxillaris.* Попереду скронево-крилоподібна щілина сполучається з жировим тілом щоки (Біша) через проміжок, утворений переднім краєм нижньої щелепи, тілом верхньої щелепи і виличною кісткою. У передньому відділі простір відкривається у *fossa pterygopalatina* і через овальний отвір сполучається з порожниною черепа, через нижню очноямкову щілину *(fissura orbitalis inferior)* – з порожниною очниці, через клинопіднебінний отвір *(foramen sphenopalatinum)* – з порожниною носа, через піднебінний канал *(canalis palatinas)* – з порожниною рота.Через клітковину скронево-крило-піднебінної щілини проходять судини й нерви глибокої ділянки лиця: *a. maxillaris, plexus venosus pterygoideus, nn. alveolaris inferior, lingualis* та ін. Всі ці елементи обкутані відрогами міжкрилоподібної фасції.

Міжкрилоподібний проміжок – між латеральним і медіальним крилоподібним м'язами сполучається зі скронево-крилоподібним і навкологлотковим просторами, через овальний і остистий отвори – з порожниною черепа, за ходом язикового нерва досягає дна порожнини рота. У цьому проміжку розташовані крило-піднебінне венозне сплетення, верхньощелепна артерія та її гілки, гілки нижньощелепного нерва – язиковий і нижній альвеолярний, які розділені міжкрилоподібною фасцією, що спричиняє невдачі при мандибулярній анестезії.

Клітковина глибокої ділянки лиця може втягуватися в гнійний запальний процес при остеофлегмонах, тобто нагноєннях клітковини з первинним вогнищем у кістці й нижніх кутніх зубах. При цьому втягується в процес медіальний крилоподібний м'яз, наслідком чого є тризм, тобто запальна контрактура названого м'яза, що утрудняє відкривання рота. Подальше поширення інфекції може призвести до флебіту вен крилоподібного сплетення з наступним переходом запального процесу на вени ок. Нагноєння клітковини скронево-крилоподібного проміжку може перейти на тверду мозкову оболону за ходом *a. meningea media* або гілок трійчастого нерва (через остистий, овальний або круглий отвори).

Жувально-щелепна щілина замкнута між жувальним м'язом і гілкою нижньої щелепи з мембраною, натягнутою від вінцевого до суглобового відростка кістки. Знизу й частково позаду вона обмежена полем прикріплення м'яза до нижньої щелепи. Догори щілина відкрита в клітковинний простір, розташований під апоневрозом скроневої ділянки. Гнійний процес із жувально-щелепної щілини під виличною дугою може поширитися між згаданим апоневрозом і скроневим м'язом.

Топографія навкологлоткового та позаглоткового просторів

Навкологлотковий (парафарингеальний) простір *(spacium peripharyngeum)* оточує глотку з боків, відділений від позаглоткового простору бічною перегородкою, що утворює фасціальний листок, натягнутий між передхребтовою фасцією і фасцією глотки *(aponeurosis pharyngoprevertebralis)* (рис. 31). Навкологлотковий простір розташований між

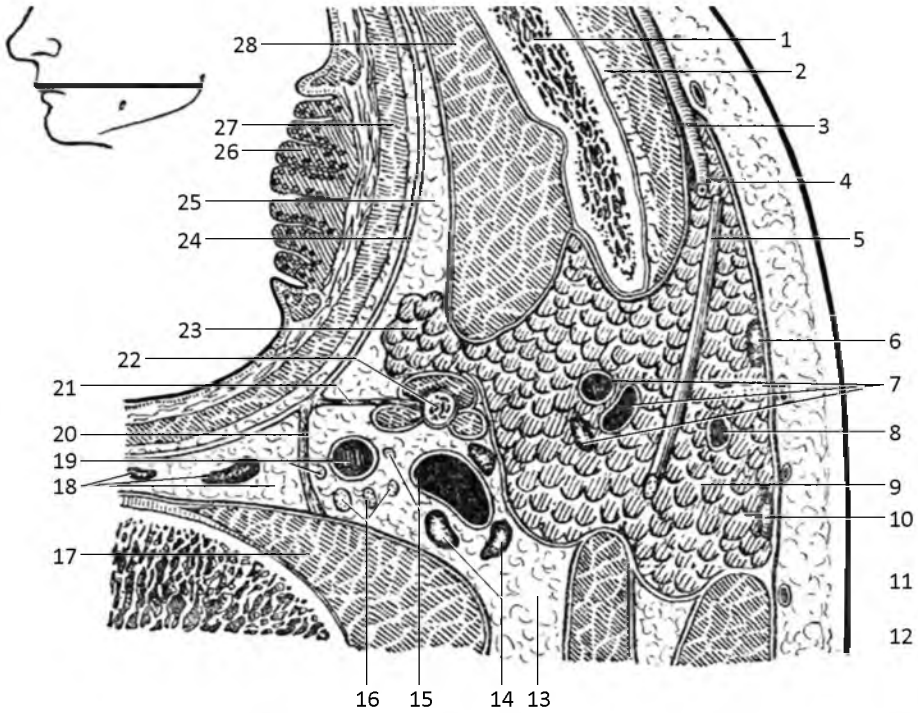

Рис. 31. Ложе привушної залози та навкологлотковий (парафарингеальний) простір (горизонтальний розріз):
1 – mandibula; 2 – m. masseter; 3 – ductus parotideus; 4 – tascia parotideomasseterica; 5 – a. facialis; 6, 10 – nodi lymphatici parotidei (superficiales); 7 – a. facialis, v. retromandibularis і nodus lymphaticus parotideus (protundus); 8 – v. jugularis externa; 9 – gl. parotis; 11 – m. digastricus; 12 – m. sternocleidomastoideus; 13 – задній відділ навкологлоткового простору; 14 – верхня група глибоких шийних лімфатичних вузлів; 15 – v. jugularis interna і n. glossopharyngeus; 16 – верхній шийний вузол симпатичного нерва, n. vagus і n. accessorius; 17 – передхребтові м'язи і fascia prevertebralis, що їх покриває; 18 – nodi lymphatici retropharyngei і позаглотковий простір, 19 – a. carotis interna і n. hypoglossus; 20 – aponeurosis pharyngoprevertebralis (перегородка Шарпі); 21 – aponeurosis stylopharyngea; 22 – processus styloideus з м'язами, що починаються від нього; 23 – глотковий відросток привушної залози; 24 – aponeurosis pharyngobasilaris; 25 – передній відділ навкологлоткового простору; 26 – піднебінна мигдалина; 27 – m. constrictor pharyngis superior; 28 – m. pterygoideus medialis

глоткою (зсередини), ложем привушної залози й медіальним крилоподібним м'язом (зовні). Угорі простір досягає основи черепа, внизу – під'язикової кістки. У ньому розрізняють два відділи: передній і задній. Границю між ними утворює шилоподібний відросток з м'язами, що починаються від нього *(mm. stylopharyngeus, styloglossus і stylohyoideus)* і фасціальний листок, натягнутий між шилоподібним відростком і глоткою *(aponeurosis stylopharyngea)*. До переднього відділу навкологлоткового простору прилягають: попереду – піднебінна мигдалина, зовні (у проміжку між медіальним і крилоподібним м'язом та шилоподібним відростком) – глотковий відросток привушної залози; у цьому відділі розташовуються гілки висхідної піднебінної артерії та однойменних вен, що відіграють роль у поширенні запалення з піднебінної мигдалини. У задньому відділі навкологлоткового простору проходять судини й нерви: *v. jugularis interna, a. carotis interna* та *nn. glossopharyngeus, vagusi, accessorius, hypoglossus* і *sympathicus,* глибокі шийні лімфатичні вузли. Інфікування навкологлоткового простору спостерігається при ураженнях сьомого й восьмого зубів нижньої щелепи, при переході гнійного процесу зі *spatium parotideum* або по лімфатичних шляхах. Запалення клітковини навкологлоткового простору призводить до утруднення ковтання й дихання. Якщо інфекція з переднього відділу *spatium parapharyngeum* проникає в задній (руйнування *aponeurosis stylopharyngea)*, то вона поширюється по *spatium vasonervorum* шиї в переднє середостіння. При гнійному ураженні клітковини заднього відділу навкологлоткового простору виникає небезпека омертвіння стінки внутрішньої сонної артерії (з наступною артеріальною кровотечею) або розвитку септичного тромбозу внутрішньої яремної вени.

Позаглотковий простір *(spatium retropharyngeum)* розташований між глоткою (з її фасцією) і предхребтовою фасцією й тягнеться від основи черепа до рівня VI шийного хребця, де переходить у *spatium retrovisceralе* шиї. Позаглотковий простір ділиться перегородкою на правий і лівий відділи, що пояснює однобічну локалізацію позаглоткових абсцесів. При інфікуванні *spatium retropharyngeum* подальше поширення гною відбувається уздовж стравоходу в заднє середостіння.

Артеріальне кровопостачання лиця і його особливості

Лице кровопостачається зовнішньою і внутрішньою сонними артеріями *(aa. carotis externa et interna),* які є гілками загальної сонної артерії *(a. carotis communis).*

Від внутрішньої сонної артерії в кровопостачанні лиця бере участь ***a. ophthalmica,*** що забезпечує артеріальне кровопостачання тканин очної ямки та анастомозує з лицевою артерією в ділянці внутрішнього кута ока.

Від зовнішньої сонної артерії (рис. 32) відходять лицева артерія *(a. facialis),* поверхнева скронева артерія *(a. temporalis superficialis),* верхньощелепна артерія *(a. maxillaris).*

Лицева артерія *(a. facialis)* відходить від сонної артерії на шиї, перегинаючись через край нижньої щелепи, з'являється на лиці біля переднього краю жувального м'яза, де її можна придавити до краю щелепи для тимчасової зупинки кровотечі при ушкодженнях лиця. У підшкірній клітковині між мімічними м'язами артерія йде до кута рота й потім до внутрішнього кута ока, де своєю кінцевою гілкою – *a. angularis* – анастомозує з *a. dorsalis nasi* – гілкою *a. ophthalmica* (від *a. carotis interna*). Лицева артерія віддає гілки на шиї й лиці: висхідну піднебінну, підпідборідну, нижню й верхню губні артерії та ін.

Поверхнева скронева артерія *(a. temporalis superficialis)* – кінцева гілка зовнішньої сонної артерії, проходить у товщі привушної слинної залози й виходить під шкіру спереду козелка вушної раковини. Поверхнева скронева артерія віддає гілки до привушної залози *(pp. parotidei)* і вушної раковини *(pp. au-*

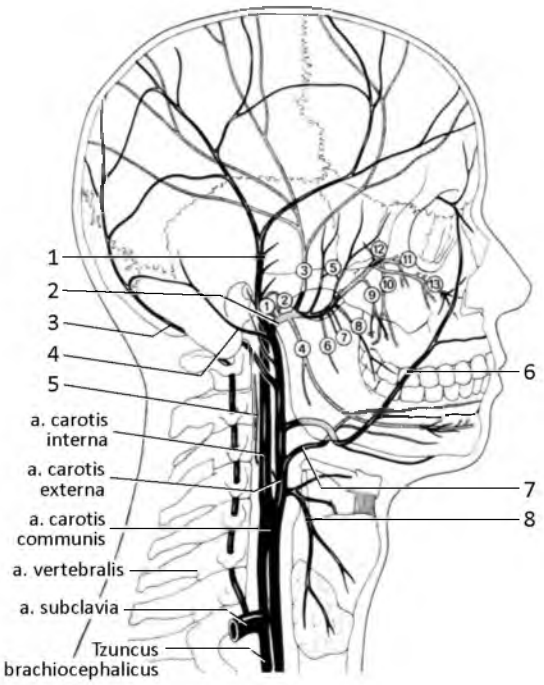

Рис. 32. Топографія A. carotis externa:
1 – a. temporalis та її гілки – rr. parotidei, a. transversa faciei, rr. auriculares anteriores, a. zygomaticoorbitalis, a. temporalis media, r. frontalis, r. parietalis; 2 – a. maxillaris та її три відділи; 3 – a. occipitalis; 4 – a. auricularis posterior; 5 – a. pharyngea ascendens; 6 – a. facialis; 7 – a. lingualis; 8 – a. thyroidea superior.

Гілки ретромандибулярного відділу *(позначення в колі):*

1 – a. auricularis profunda; 2 – a. tympanica anterior; 3 – A. meningea media; 4 – A. alveolaris inferior.

Гілки середнього відділу:
5 – aa. temporales profundae; 6 – a. masseterica; 7 – rr. pterygoidei; 8 – a. buccalis.

Кінцевий відділ:
9 – a. alveolaris superior posterior; 10 – a. palatina descendens; 11 – a. sphenopalatina; 12 – A. canalis pterygoidei; 13 – A. infraorbitalis

riculares anteriores), до поперечної артерії лиця, середньої скроневої й виличної артерії. Розділяється на дві кінцеві гілки – тім'яну й лобову (*r. parietalis et r. frontalis).*

Верхньощелепна артерія *(a. maxillaris)* – друга кінцева гілка зовнішньої сонної артерії, проходить у глибокій ділянці лиця й умовно ділиться на три відділи: перший – обгинає шийку нижньої щелепи, другий – проходить у скронево-крилоподібному проміжку між *m. temporalis* та *m. pterygoideus lateralis,* третій – проникає в крилоподібну ямку *(fossa pterygopalatina).*

У першому відділі від верхньощелепної артерії відходять:

- глибока вушна артерія *(a. auricularis profunda)* – кровопостачає барабанну перетинку, капсулу скронево-нижньощелепного суглоба й частину зовнішнього слухового ходу;
- передня барабанна артерія *(a. tympanica anterior)* – кровопостачає слизову оболонку барабанної порожнини;
- нижня альвеолярна артерія (*a. alveolaris inferior)* через *foramen mandibulare* іде в однойменний канал нижньої щелепи й кровопостачає зуби і ясна, виходить через підборідний отвір *(foramen mentale)* під назвою *a. mentalis* і розгалужується в шкірі й м'язах підборіддя;
- середня менінгеальна артерія *(a. meningea media)* піднімається по медіальній поверхні латерального крилоподібного м'яза, через остистий отвір *(foramen spinosum)* проникає в порожнину черепа й ділиться на передню і задню гілки, які кровопостачають тверду мозкову оболону.

У другому відділі від верхньощелепної артерії відходять:

- жувальна артерія *(a. masseterica)* – кровопостачає *m. masseter;*
- глибокі скроневі артерії *(aa. temporales profundae)* – кровопостачають скроневий м'яз;
- щічна артерія *(a. buccalis)* – кровопостачає однойменний м'яз;
- задня верхня альвеолярна *(a. alveolaris superior posterior)* – гілки цієї артерії кровопостачають верхні моляри, ясна й слизову оболонку верхньощелепної пазухи;

- крилоподібні гілки (*rr. pterygoidei)* – кровопостачають латеральний і медіальний крилоподібні м'язи.

У третьому відділі від верхньощелепної артерії, розташованій у крило-піднебінній ямці, відходять:

- підорбітальна артерія *(a. infraorbitalis)* із крило-піднебінної ямки через нижню орбітальну щілину входить у порожнину очної ямки й через *sulcus et canalis infraorbitalis* досягає однойменного отвору й розгалужується у *fossa canina* щічної ділянки, де анастомозує з лицевою артерією. У нижньоорбітальному каналі підорбітальна артерія віддає передні верхні альвеолярні артерії *(aa. alveolares superiores anteriores)* до зубів верхньої щелепи;
- низхідна піднебінна артерія *(a. palatina descendens)* опускається вниз по великому піднебінному каналу *(canalis palatinus major)* і закінчується великою й малою піднебінними артеріями *(a. palatina major et aa. palatinae minores)*, які кровопостачають тверде і м'яке піднебіння;
- клиноподібна артерія *(a. sphenopalatina)* проходить через однойменний отвір на бічній стінці носа в носову порожнину й кровопостачає перегородку і задню частину зовнішньої стінки порожнини носа.

Артеріальні судини лиця утворюють рясну сітку з розвиненими анастомозами, чим забезпечується хороше кровопостачання м'яких тканин. Завдяки цьому рани м'яких тканин лиця швидко гояться, а пластичні операції на лиці закінчуються сприятливо. З іншого боку, операції на лиці супроводжуються сильною кровотечею, а при деяких (резекція щелепи, ампутація язика, обробка ран та ін.) необхідна попередня перев'язка зовнішньої сонної артерії.

Особливості венозного відтоку від лиця. Зв'язок вен черепно-мозкового та лицевого відділів голови

Вени лиця утворюють дві сітки: поверхневу й глибоку (рис. 33). Поверхнева сітка складається із двох вен: лицевої і позадущелепної.

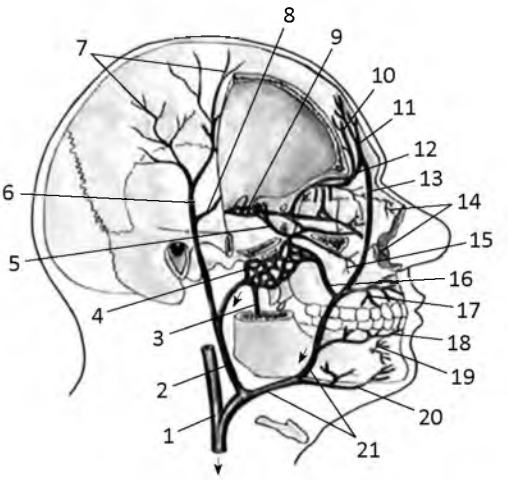

Рис. 33. Глибокі та поверхневі вени лиця *(venae faciales superficialis et profundae):*
1 – внутрішня яремна вена *(vena jugularis interna);*
2 – позадущелепна вена *(vena retromandibularis);*
3 – нижньощелепна вена *(vena mandibularis);*
4 – крилоподібне венозне сплетення *(plexus venosus pterygoidei);*
5 – вена овального отвору *(vena foraminis ovalis);*
6 – поверхнева скронева вена *(vena temporalis superficialis);*
7 – підшкірна венозна сітка тім'яної ділянки;
8 – середня скронева вена *(vena temporalis media);*
9 – печеристий синус *(sinus cavervosus);*
10 – надочноямкова вена *(vena supraorbitalis);*
11 – надблокова вена *(vena supratrochlearis);*
12 – лобово-носова вена *(vena frontonasalis);*
13 – кутова вена *(vena angularis);*
14 – зовнішні вени носа *(venae nasales externae);*
15 – підочноямкова вена *(vena infraorbitalis);*
16 – глибока вена лиця *(vena faciei profunda);*
17 – верхня губна вена *(vena labialis superior);*
18 – нижня губна вена *(vena labialis inferior);*
19 – підборідна вена *(vena mentalis);*
20 – підпідборідна вена *(vena submentalis);*
21 – лицева вена *(vena facialis)*

Лицева вена *(v. facialis)* супроводжує однойменну артерію, початковий відділ вени біля внутрішнього кута ока, називається кутовою веною *(v. angularis),* анастомозує з верхньою очноямковою веною й синусами порожнини черепа. *V. facialis* пов'язана із глибоким крилоподібним сплетенням за допомогою *v. faciei profunda,* що проходить біля переднього краю жувального м'яза.

Позадущелепна вена *(v. retromandibulari)* утворюється шляхом злиття *v. temporalis superficialis et vv. maxillares* і збирає кров від ділянок, що постачаються кінцевими гілками зовнішньої сонної артерії. Вени проходять у товщі привушної залози, де в неї впадають вени вушної раковини, суглоба, середнього вуха, залози.

V. facialis зливається з *v. retromandibularis* і впадає в *v. jugularis interna.*

Глибока венозна мережа представлена ***крилоподібним сплетенням*** *(plexus pterygoideus),* що лежить між гілкою нижньої щелепи й крилоподібними м'язами. Відтік венозної крові зі сплетення відбувається по *vv. maxillares* у позадущелепну вену, можливий також відтік через емісарні вени й вени очниці в печеристу пазуху твердої мозкової оболони.

Венозна система лиця має дві особливості: 1) вени лиця не мають клапанів, що уможливлює в них кровотік у різних напрямках; 2) поверхнева й глибока венозні системи лиця анатомозують між собою й пов'язані з системою синусів твердої мозкової оболони порожнини черепа. Лицева вена може бути залучена в гнійні запальні процеси (фурункули, карбункули), що локалізуються на верхній губі, крилах носа і його зовнішній поверхні. У нормальних умовах відтік венозної крові від лиця відбувається вниз, у напрямку до внутрішньої яремної вени. У патологічних умовах, коли лицева вена або її притоки затромбовані або здавлені оточуючою рідиною чи ексудатом, плин крові може мати інший напрямок (ретроградний) – догори, і септичний ембол може досягти печеристої пазухи, що призводить до розвитку флебіту пазухи, синус-тромбозу, менінгіту або піємії. При тромбозі кавернозного синуса або здавленні його пухлиною розвивається синдром Толоси – Ханта, що проявляється однобічним ретроорбітальним болем, диплопією, набряком очниці, руховим паралічем м'язів ока з появою спочатку збіжної косоокості в результаті первісного ураження, що йде в порожнині кавернозного синуса *n. abducens* (іннервує зовнішній прямий м'яз ока), а потім – розбіжної косоокості й опущення верхньої повіки при подальшому поширенні тромбозу й запалення на *n. oculomotorius,* розташованому в зовнішній стінці синуса (іннервує інші прямі м'язи ока й м'яз-підіймач верхньої повіки).

Топографія трійчастого нерва

Трійчастий нерв *(n. trigeminus)* – V черепний нерв, виникає із двох корінців – великого чутливого й малого рухового *(radix sensoria et radix motoria).* На передній поверхні кам'янистої частини скроневої кістки чутливий корінець утворює трійчастий вузол *(ganglion trigeminale).* Від вузла відходять три нерви: очний, верхньощелепний і нижньощелепний (рис. 34).

Очний нерв *(n. ophthalmicus)* чутливий. Із порожнини черепа виходить через верхню очноямкову щілину й ділиться на три нерви (рис. 35): лобовий *(n. frontalis),* сльозовий *(n. lacrimalis)* і носовійковий (*n. nasociliaris).*

Лобовий нерв розділяється на надблоковий *(n. supratrochlearis)* і надочноямковий *(n. supraorbitalis)* нерви. Надблоковий нерв іннервує шкіру й кон'юнктиву верхньої повіки, кореня носа, нижньої поверхні лоба й сльозовий мішок. Надочноямковий нерв ділиться на медіальну *(r. medialis)* і латеральну *(r. lateralis)* гілки, що іннервують шкіру лоба.

Сльозовий нерв *(n. lacrimalis)* проходить по зовнішньому краю очниці, приєднує до себе сполучну гілку від виличного нерва *(ramus communicans cum n. zygomatico)* і йде до сльозової залози.

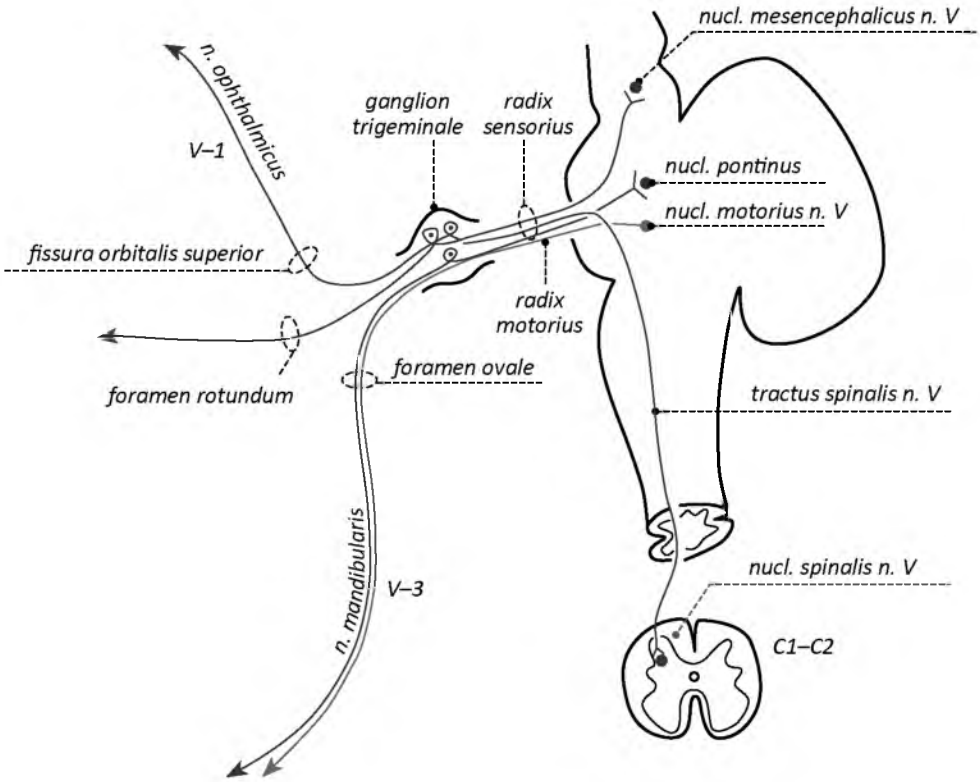

Рис. 34. Схема розгалуження трійчастого нерва на гілки 1-го порядку *(за І. В. Гайворонським, Г. І. Ничипорук, 2009)*

Носовійковий нерв *(n. nasociliaris)* входить в очницю через верхню очноямкову щілину й ділиться на гілки:

а) підблокову *(r. subtrochlearis)* – поєднується з надблоковим нервом та іннервує шкіру медіального кута ока й корінь носа, сльозовий мішок;

б) передню решітчасту *(ramus ethmoidalis anterior)* – через передній решітчастий отвір входить у порожнину черепа, а потім через решітчасту пластинку (lamina cribrosa) проходить у порожнину носа й іннервує слизову оболонку лобових пазух і передню частину перегородки носа;

в) задню решітчасту *(r. ethmoidalis posterior)* – через задній решітчастий отвір входить у задні решітчасті комірки й іннервує слизову оболонку цих комірок і клиноподібної пазухи;

г) довгі війкові нерви *(nn. ciliares longi)* – 2–4 гілочками підходять до очного яблука й разом з короткими війчастими нервами (від війчастого вузла) іннервують судинну оболонку й склеру ока.

У задній частині очниці між зоровим нервом і зовнішнім прямим м'язом очного яблука лежить війчастий вузол *(ganglion ciliare), від* якого відходять *nn. ciliares breves go* очного яблука.

Друга гілка трійчастого нерва – **верхньощелепна *(n. maxillaris)*** – з порожнини черепа виходить через круглий отвір у крило-піднебінну ямку, де від нього відходять (рис. 36–37):

- виличний нерв *(n. zygomaticus)* через нижньоочноямкову щілину проникає

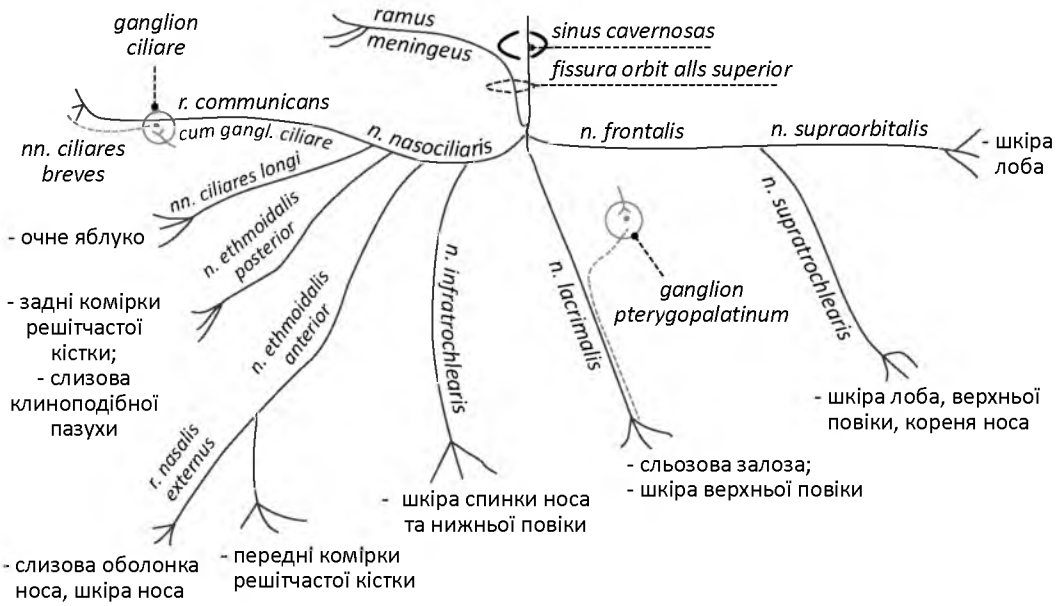

Рис. 35. Схема розгалуження очного нерва *(за І. В. Гайворонським, Г. І. Ничипорук, 2009)*

в очницю, де розділяється на вилично-скроневу й вилично-лицеву гілки й іннервує шкіру виличної ділянки та зовнішній кут ока;

- задні верхні альвеолярні нерви *(nn. alveolares superiores posteriores)*, які в кількості 2–7 вступають в горб верхньої щелепи, іннервують верхні 6, 7, 8 зуби, вестибулярну поверхню ясен на рівні цих зубів, альвеолярні відростки й слизову щоки;
- середній верхній альвеолярний нерв *(n. alveolaris superior medius)*, що бере участь в іннервації верхніх 1–5 зубів;
- підочноямковий нерв *(n. infraorbitalis)* в очницю входить через нижню очноямкову щілину, разом з артерією розміщується в борозні на нижній стінці очниці, потім переходить у нижній очноямковий канал *(canalis infraorbitalis)*, у якому від нерва відходять 1–3 передньоверхні альвеолярні гілки *(r. r. alveolares superiores anteriores)*, які спільно із середнім альвеолярним нервом іннервують верхні 1–5 зуби, вестибулярну поверхню ясен, альвеолярні відростки й слизову щоки;
- крило-піднебінні нерви *(nn. pterygopalatini)* відходять від верхньощелепного нерва і йдуть в *gang. pterygopalatinum*, від якого відходять наступні гілочки:
  - *rr. orbitales* – слизова оболонка клиноподібної пазухи й задніх комірок решітчастої кістки;
  - *rr. nasales posteriores* – слизова оболонка носових ходів, перегородки носових раковин, верхньощелепні пазухи, слухові труби;
  - *rr. nasopalatinus* – слизова оболонка перегородки носа переходить у різцевий канал і на твердому піднебінні з'являється через різцевий отвір, що іннервує передню частину слизової оболонки твердого піднебіння між різцями;
  - *n. palatinus major* – спускається вниз по піднебінному каналу *(canalis palatinus)*, іннервує слизову верхньощелепної пазухи, твердого піднебіння, ясна й верхні 4–8 зуби;
  - *n. palatinus minoris* – спускається вниз по піднебінному каналу *(canalis pala-*

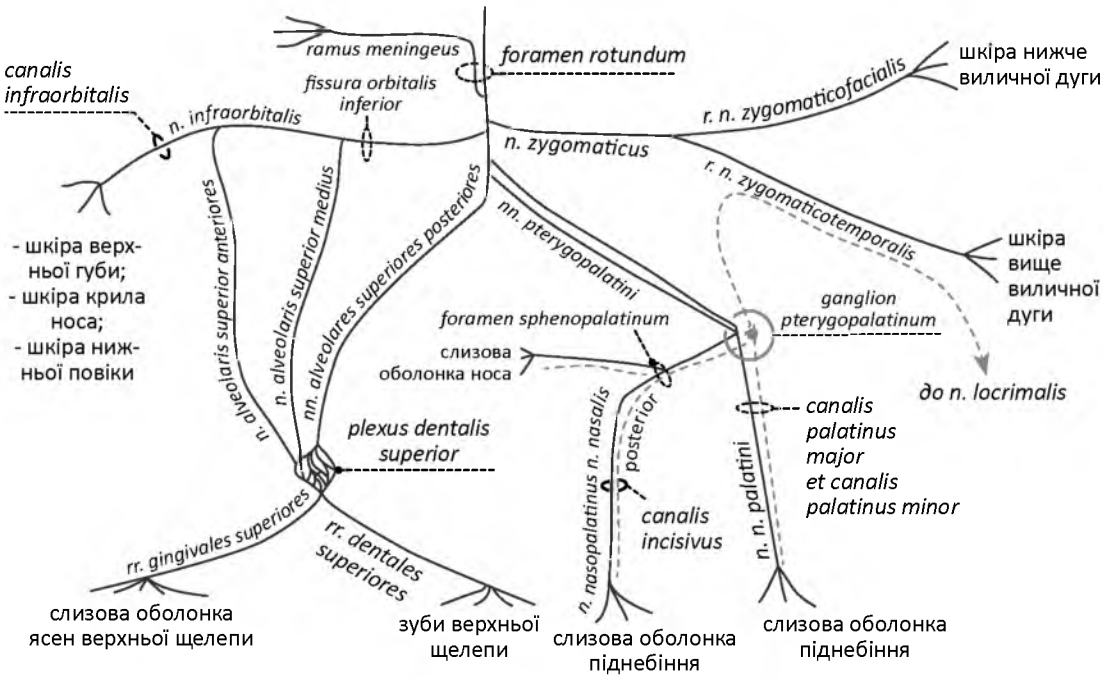

Рис. 36. Схема розгалуження верхньощелепного нерва *(за І. В. Гайворонським, Г. І. Ничипорук, 2009)*

tinus), іннервує слизову м'якого піднебіння, *mm. uvula et levator veli palatini.*

Третя гілка трійчастого нерва – **нижньощелепний нерв *(n. mandibularis)*** – утворюється чутливою й руховою частинами трійчастого нерва, виходить із порожнини черепа через овальний отвір. Від початкового відділу цього нерва нижче овального отвору відходить оболонна гілка *(r. meningeus),* що повертається в порожнину черепа через остистий отвір та іннервує тверду мозкову оболону. Після виходу з порожнини черепа нижньощелепний нерв розпадається на окремі нерви:

Нерв жувального м'яза (n. masseteri-cus) – перед входом у м'яз нерв віддає ряд тоненьких гілочок до скронево-нижньощелепного суглоба.

Глибокі скроневі нерви (nn. temporales profundi) у кількості 2–4 входять із внутрішньої поверхні в скроневий м'яз та іннервують його.

Латеральний крилоподібний нерв (n. pterygoideus lateralis) іннервує однойменний жувальний м'яз.

Медіальний крилоподібний нерв (n. pterygoideus medialis) іннервує однойменний м'яз, також з постгангліонарними волокнами утворює дві гілочки – до *m. tensoris veli palatini й m. tensoris tympani.*

Щічний нерв (n. buccalis) іннервує шкіру, слизову оболонку щоки на рівні 6, 7 нижніх зубів і кута рота.

Вушно-скроневий нерв (n. auriculotemporalis), змішаний – має чутливі, секреторні волокна, від нерва відходять: поверхневий скроневий нерв, передній вушний нерв, нерв зовнішнього слухового ходу, гілочки до привушної залози, капсула скронево-нижньощелепного суглоба.

Нижній альвеолярний нерв (n. alveolaris inferior) – змішаний (рис. 38). Ще до входу в канал від нього відходить щелепно-під'язиковий нерв *(n. mylohyoideus),* що прямує до однойменного м'яза й переднього черевця двочеревцевого м'яза. Нерв іннервує всі зуби нижньої щелепи, слизову ясен. Підборідний нерв *(n. mentalis),* вийшовши з каналу в м'які