Вісник морфології. – 2011. – Т. 17, № 3. – С. 653-656

УДК: 541.61. 617.5 611.9 616-091 611 591.4

Експериментальне підтвердження ефективності нового способу відновлення прохідності маткових труб

Голубовський І.А.

Кафедра топографічної анатомії та оперативної хірургії Вінницького національного медичного університету ім. М.І.Пирогова (вул. Пирогова,56, м. Вінниця, Україна, 21018)

Резюме. В роботі доведена ефективність нового способу відновлення прохідності маткових труб в експерименті шляхом усунення злук в слизовій оболонці маткового рога самок собак і відтворення його просвіту з використанням катетеру протягом 30 діб. Встановлено, що відновлення пошарової будови та прохідності маткового рога після розсічення їх стінки в місці непрохідності відбувається в цілому до 30 діб. Для успішного відтворення слизової оболонки, розшарування злук і збереження просвіту маткового рога необхідно використовувати катетер в якості ділятатора протягом 30 діб.

Ключові слова: трубне безпліддя, відновлення прохідності маткових труб.

Вступ

Патологія маткових труб серед великої кількості патологічних станів є однією з найбільш поширених причин безпліддя, що призводять до порушення репродуктивної функції у жінок і становить 38-85%. З них у жінок з первинним безпліддям - 48-73%, у жінок з вторинним безпліддям – 42,5-80,5% [Кулаков и др., 2002].

Результати лікування трубного безпліддя, як звичайними хірургічними методами, так і за допомогою мікрохірургічної техніки залишаються недостатньо задовільними про, що свідчать наступні дані: частота настання вагітності сягає всього 20-35%, а пологів – 12,5-15,8% [Кириченко и др.,

2004]. Впровадження мікрохірургічної техніки при пластичних операціях на маткових трубах дозволило значно підвищити показник наступлення вагітності - до 40-60% [Квициани, 2009; Іванюта, 2005], але, на наш погляд, ці методи лікування не в змозі в повній мірі забезпечити відновлення генеративної функції у хворих трубним безпліддям [Голубовський та ін., 2007].

Мета: експериментально довести ефективність нового способу відновлення прохідності маткових труб.

Матеріали та методи

Експериментальне дослідження було проведене на 36 статевозрілих безпородних самках собак віком від 2 до 5 років, вагою від 15 до 20 кг. в проліферативну фазу менструального циклу.

Виконання експерименту безпосередньо на маткових трубах у собак ускладнено в зв’язку з їх невеликими розмірами, тому ми оперували на маткових рогах. Оскільки маткові труби та матка, а у самок-собак рога матки являються похідними одних і тих самих ембріональних зародків і подібні по своїй будові, то результати експериментів, виконаних на маткових рогах закономірні і для маткових труб [Голубовський та ін., 2009].

Для створення моделі трубної непрохідності в проліферативну фазу менструального циклу інтраопераційно марлевою поворозкою перев’язували маткові роги собаки.

Через 14 діб проводили повторну операцію. Виконували нижню серединну лапаратомію з висіченням післяопераційного рубця. Проводили ревізію черевної порожнини. Мобілізували матковий ріг собаки. Знімали раніше накладену марлеву поворозку. Непрохідность маткової труби підтверджували інтраопераційною гідротубацією та УЗД.

Стінку маткового рога в місці звуження розтинали повздовжнім розрізом починаючи від серозної оболонки і закінчуючи в підслизовому шарі, при цьому м’язові шари проходили тупим шляхом. Довжина розрізу становила від 1 до 2 см, але слизовий шар маткової труби не розсікали. Для

відновлення прохідності маткових труб ділянку розрізу не ушивали [Голубовський та ін., 2010].

Під контролем УЗД для розшарування злук трансвагінально в просвіт маткового рога під її розсічену ділянку ми вводили катетер Фогарті 6.F [Голубовський та ін., 2008]. Катетер залишали в просвіті маткового рога для запобігання зарощення просвіту маткового рога сполучною тканиною терміном на 5 та 30 діб.

Проведення експерименту саме в проліферативну фазу менструального циклу зумовлено тим, що під час фази проліферації значно покращуються процеси регенерації [Голубовський та ін., 2006].

Перевірка результатів експерименту здійснювалась шляхом макроскопічного і гістологічного вивчення динаміки регенераторних процесів в місці розтину стінки маткового рога. Забір матеріалу для дослідження інтактних та експериментальних тварин проводили згідно з загальноприйнятими методиками та дотриманням вимог біоетики.

Піддослідні тварини були поділені на 2 групи. В одній з яких катетер залишали в просвіті маткового рога на 5 діб, в іншій – на 30 діб.

Результати. Обговорення

Через 15 діб в тварин, що складали першу групу макроскопічно маткові рога мали рожеве забарвлення, в черевній порожнині розташовувались вільно, явища запального процесу в перітонеумі були відсутніми. Просвіт труби часто набував форму пісочного годинника, був значно звуженим по середені і розширеним по краям.

Мікроскопічно цілісність стінки була частково відновлена, але в слизовій оболонці і в регенераційній тканині були виражені явища запального процесу, внаслідок якого на 15 добу після операції в першій групі тварин спостерігали розростання сполучної тканини, в слизовій оболонці – зниження кількості залоз. В багатьох місцях мали місце злуки складок слизової оболонки, які деформували просвіт труби. Злуки проросли судинами (рис. 1).

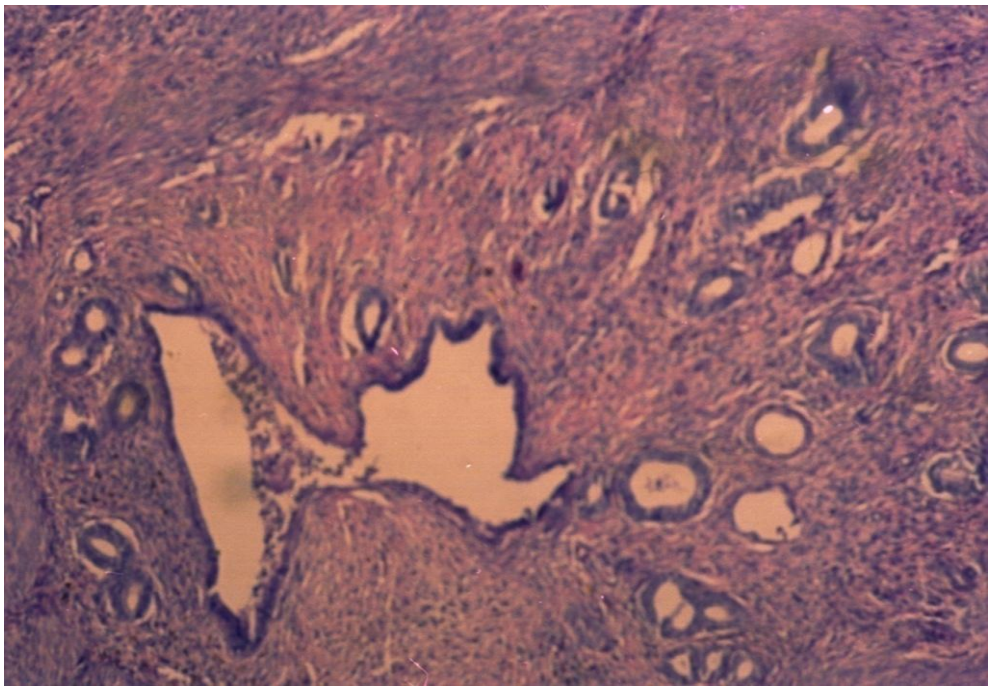

Рис. 1 Злуки між складками слизової оболонки. Деформація просвіту. Фіброз та гістіолімфоцитарна інфільтрація слизової оболонки. Фрагмент стінки маткового рога собаки. Перша група тварин, 15 доба. Забарвлення за Ван-Гізон х 100.

На 30 добу в першій групі тварин макроскопічно був сформований широкий сполучнотканинний рубець, який деформував стінку маткового рога, а просвіт труби був значно звужений.

Мікроскопічно в ендометрії спостерігали ділянки некрозу і інтенсивну лейкоцитарну інфільтрацію. В судинах – фібріноідний некроз стінок. Грубі морфофункційні порушення (дистрофічні зміни) призводили до повного зростання складок слизової оболонки, розростання сполучної тканини в слизовій і м’язовій оболонці (рис. 2).

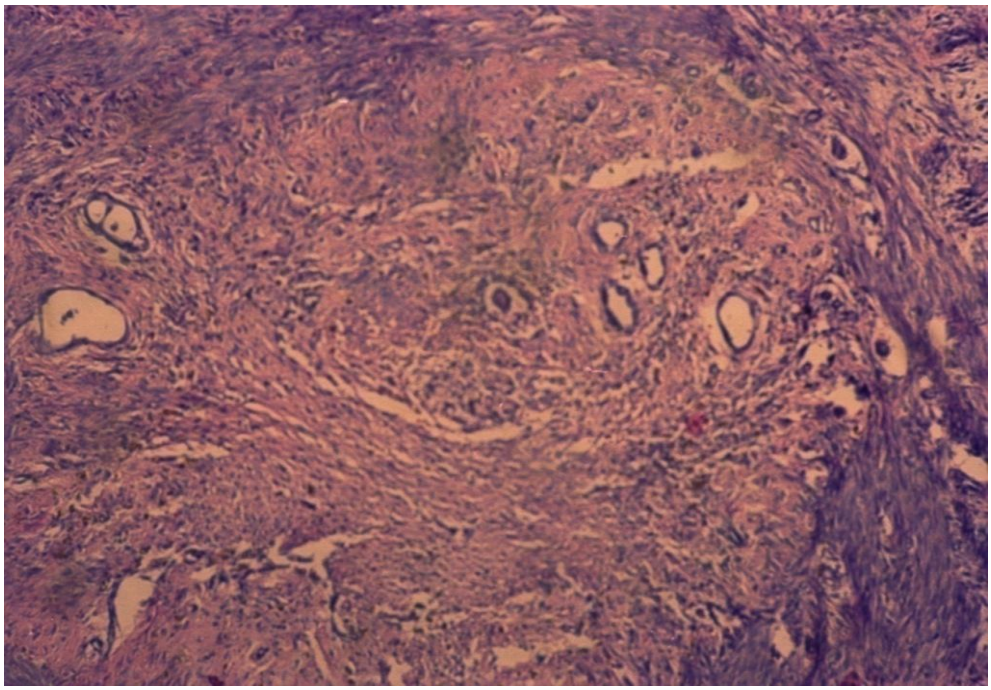

Рис. 2 Фіброз слизової оболонки, облітерація просвіту. Виражена гістіолімфоцитарна інфільтрація слизової оболонки. Фрагмент стінки маткового рога собаки. Перша група тварин, 30 доба. Гемотоксилін-еозин х 100.

Через 15 діб в другій групі тварин рана була клиновидно заповнена сполучною тканиною в якій спостерігали велику чисельність кровоносних капілярів у порівнянні з ділянками віддаленими від країв рани, а також фібробластів, лімфоцитів і макрофагів. Останні часто мали контакти з фібробластами. Також були добре розвинені колагенові волокна, які утворювали сітку (рис. 3).

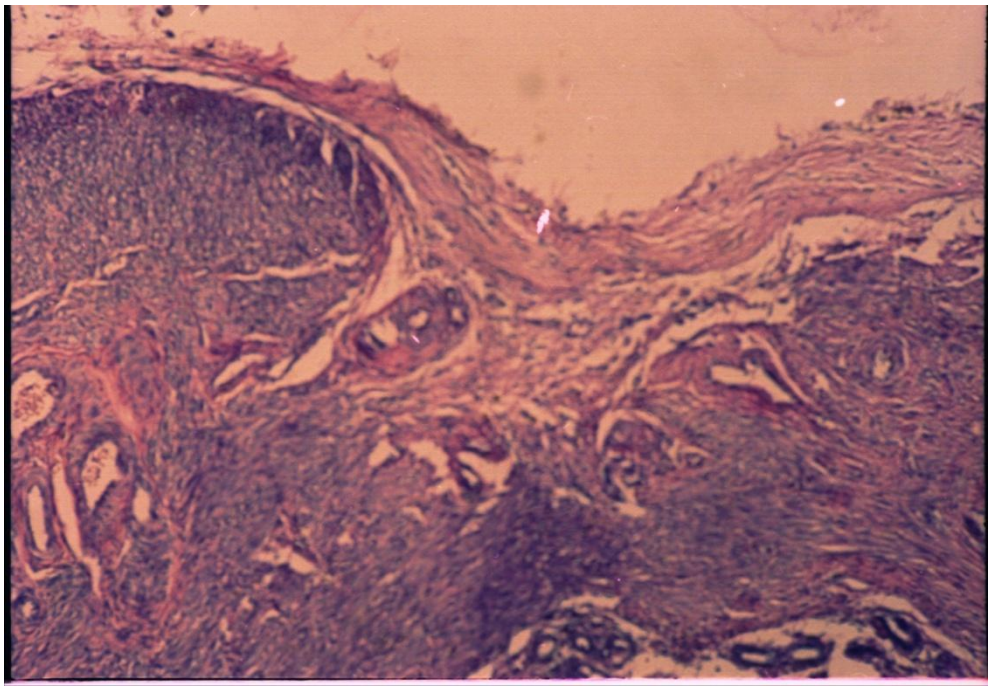

Рис. 3 Рана клиновидно заповнена сполучною тканиною. Фрагмент стінки маткового рога собаки. Друга група тварин, 15 доба після відновлення прохідності. Гемотоксилін-еозин х 100.

В слизовій оболонці епітеліальний пласт був цілісним. В товщі регенерату близько до країв дефекту розташовувались чисельні кровоносні капіляри, однак їх було менше ніж в першій групі тварин на цей самий термін, але більше ніж в не оперованих ділянках маткової труби. В слизовій оболонці були розташовані поодинокі залози, однак в ділянці слизової під розрізом їх чисельність значно зменшена.

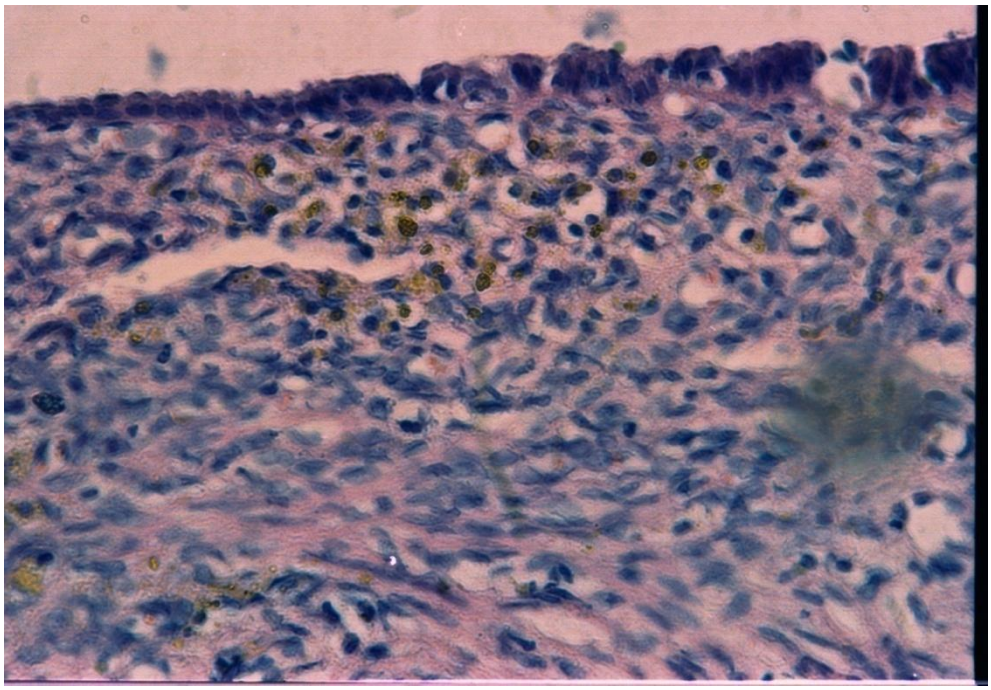

Рис. 4 Епітеліальний пласт слизової оболонки цілісний. Клиновидне зменшення висоти пласта в напрямку від краю до центру дефекту. Фрагмент стінки маткового рога собаки. Друга група тварин, 15 доба. Гемотоксилін-еозин х 100.

М’язові клітини в ділянці країв рани мали не однакову будову. Так в ділянках країв рани регенерація відбувалась за рахунок проліферації гладеньких міоцитів. В ділянках віддалених від країв рани ми спостерігали гіпертрофію гладеньких міоцитів, що проявлялось значним збільшенням розмірів міоцитів. М’язові пучки мали різну товщину та напрямок. Так ми відмічали наявність пучків м’язових волокон, що були направлені на зустріч один одному у вигляді клину з країв рани. Також спостерігали пучки, які мали косо направлений напрямок. В ділянці проліферації гладеньких міоцитів була значно збільшена чисельність кровоносних капілярів (рис. 5).

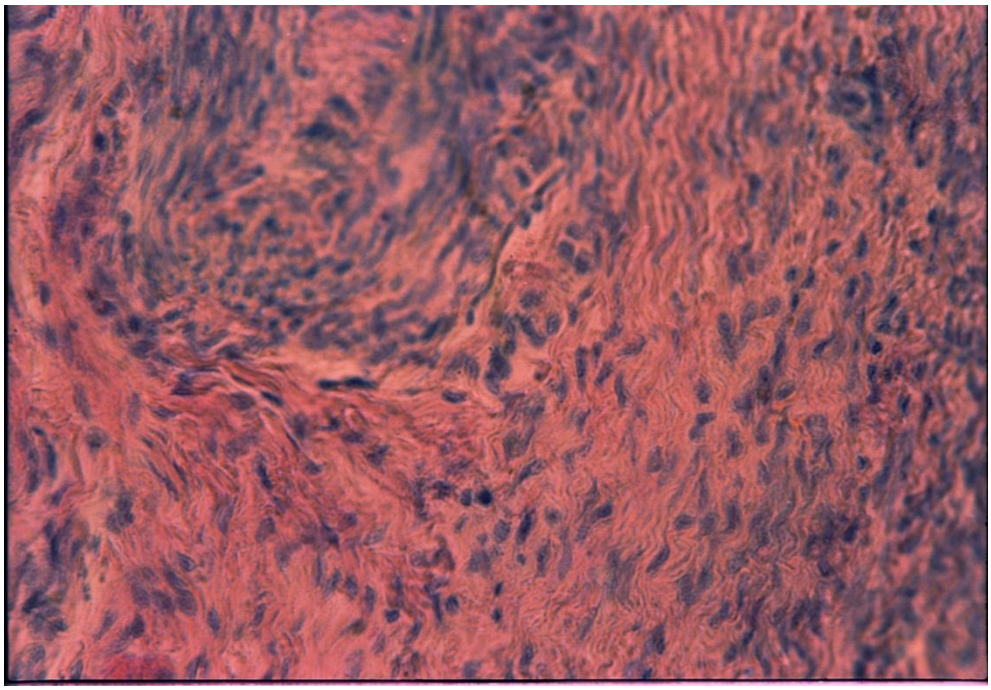

Рис. 5 Проліферація гладеньких міоцитів. Фрагмент стінки маткового рога собаки. Друга група тварин, 15 доба. Гемотоксилін-еозин х 100.

В другій групі тварин при макроскопічному дослідженні через 30 діб мікроскопічно цілісність стінки маткової труби була відновлена. Слизова оболонка була добре розвинута, її епітеліальний пласт був цілісним. В м’язовій оболонці пучки гладеньких міоцитів в ділянці рани розташовувались циркулярно і поздовжньо, як і в неушкоджених ділянках стінки маткової труби. В поверхневих шарах серозної оболонки рана була заповнена регенераторною тканиною в якій були добре виражені фібробласти, макрофаги, а також сітка з колагенових волокон. В рані, а також навколо неї відмічали значно зменшену кількість кровоносних судин (рис. 6).

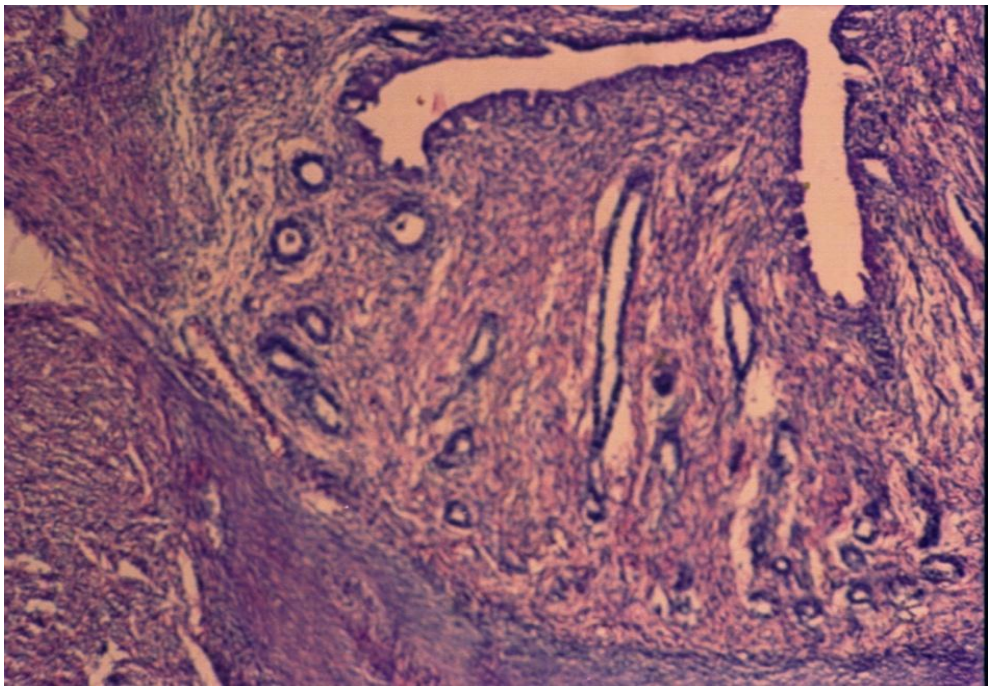

Рис. 6 Просвіт маткового рогу в оперованій ділянці не відрізнявся від інших не оперованих ділянок. Фрагмент стінки маткового рога собаки. Друга група тварин, 30 доба. Гемотоксилін-еозин х 100.

Висновки перспективи подальших розробок

1. Запропонований новий спосіб, направлений на збільшення просвіту та відновлення прохідності маткових труб є мало травматичним та передбачає після розсічення серозної оболонки тупе розшарування м’язової оболонки без порушення цілісності слизової оболонки та виключення застосування шовного матеріалу.

2. Находження катетеру в просвіті маткового рога протягом 5 діб з метою відновлення їх прохідності є недостатнім та призводить до утворення злук. Для відновлення тканин стінки маткового рога та збереження її просвіту катетер в якості ділятатора необхідно зберігати протягом 30 діб.

3. Відновлення пошарової будови стінки маткового рога, в місці утворення злук, після застосування запропонованого способу, завершується до 30 діб післяопераційного періоду.

4. Отримані в досліді морфологічні дані про регенераторні можливості маткових рогів самок собак при відновленні її прохідності відіграють

важливе значення в розробці нових методів відновлення прохідності маткових труб.

Література

1. Кулаков В. И. Современные подходы к диагностике и лечению женского бесплодия / В. И. Кулаков, И. В. Коренева // Междунар. мед. журн. – 2002. – № 1. – С. 56–60.
2. Кириченко А.К. Современные представления о патогенезе трубной беременности / А.К. Кириченко, А.П. Милованов, М.И. Базина // Проблемы репродукции. - 2004. - № 2. - С. 16.
3. Квициани К. Д. Методы оценки состояния маточных труб у женщин с бесплодием / К. Д. Квициани // Акушерство и гинекология. – 2009. – № 2. – С. 13–15.
4. Іванюта Л.І. Неплідний шлюб / Л.І. Іванюта, СО. Іванюта. - К.: ТОВ «Задруга», 2005. - С. 9-49.
5. Голубовський І. А. Експериментально-морфологічне обґрунтування відновлення прохідності маткових труб / І. А. Голубовський, Г. Я. Костюк, А. П. Король // Таврический медико-биологический вестн. – 2006. – Т. 9, № 3. – С. 50–52.
6. Голубовський І. А. Морфологічне обґрунтування нового способу відновлення прохідності істмічного відділу маткових труб / І. А. Голубовський // Вісн. морфології. – 2009. – Т. 15, № 1. – С. 72–74.
7. Голубовський І. А. Морфологічні особливості маткових труб при непрохідності як обґрунтування нового способу хірургічної корекції неплідності трубного походження / І. А. Голубовський, Г. Я. Костюк, А. П. Король // Галицький лікарський вісн. – 2010. – Т. 17, № 2. – С. 49–51.
8. Голубовський І. А. Порівняльна морфологічна характеристика маткових труб при відновленні їх прохідності в експерименті / І. А.

Голубовський, Г. Я. Костюк, А. П. Король // Вісн. морфології. – 2006. – Т. 12, № 2. – С. 157–160.

9. Морфофункціональні аспекти неплідності трубного походження та способи її корекції: (огляд літератури) / І. А. Голубовський, Г. Я. Костюк, А. П. Король [та співавт.] // Вісн. проблем біології і медицини. – 2007. – № 1. – С. 10–16.
10. Пат. 34743 Україна, МПК A61B17/00. Спосіб відновлення прохідності істмічного відділу маткових труб / І. А. Голубовський, Г. Я. Костюк, В. І. Півторак [та співав.] ; заявник і патентовласник Вінниц. нац. мед. ун-т ; заявка u200802077 ; заявл. 18.02.2008 ; опубл. 26.08.2008, Бюл. № 16.

Экспериментальное подтверждение эффективности нового способа восстановления проходимости маточных труб

Голубовский И.А.

Резюме. В работе доказана эффективность нового способа восстановления проходимости маточных труб в эксперименте путем устранения спаек в слизистой маточного рога самок собак и воспроизведение его просвета с использованием катетера в течение 30 суток. Установлено, что восстановление послойного строения и проходимости маточной трубы после рассечения их стенки в месте непроходимости происходит в целом до 30 суток. Для успешного воспроизводства слизистой оболочки, расслоение спаек и сохранения просвета маточного рога необходимо использовать катетер в качестве дилятатора течение 30 суток.

Ключевые слова: трубное бесплодие, восстановление проходимости маточных труб.

Experimental confirmation of the effectiveness of the new method of restoration of tubal patency

Golubovsky I.

Summary. We prove the effectiveness of a new method of restoration of tubal patency in the experiment by removing the adhesions in the uterine horns of the mucous female dogs and playing with its lumen catheter for 30 days. It is established that the restoration of layered structure and patency of the fallopian tube after dissection of the wall at the site of obstruction is generally up to 30 days. For successful reproduction of the mucous membrane, separation of adhesions and preservation of the lumen of uterine horns should be used as a dilator catheter for 30 days.

Key words: tubal infertility, the restoration of tubal patency.