

Маланчук Світлана Геннадіївна - к.біол.н., асистент кафедри загальної та клінічної імунології та алергології Харківського національного університету імені В.Н. Каразіна; svetlanagen@ukr.net  
 Козлов Олександр Петрович - к.мед.н., доцент кафедри загальної та клінічної імунології та алергології Харківського національного університету імені В.Н. Каразіна; kozlov@karazin.ua

© Поліщук С.С.

УДК: 616-001.41: 616.01/-099: 616-06

Поліщук С.С.

Вінницький національний медичний університет імені М.І. Пирогова, кафедра хірургічної стоматології та щелепно-лицевої хірургії (вул. Пирогова 56, м.Вінниця, 21018, Україна)

## ЕКСПЕРИМЕНТАЛЬНЕ ДОСЛІДЖЕННЯ ЗАГОЄННЯ ТРАВМАТИЧНИХ ПОШКОДЖЕНЬ СЛИЗОВОЇ ОБОЛОНКИ ПОРОЖНИНИ РОТА ЩУРІВ ПРИ ПОРУШЕННІ ФУНКЦІЇ ГЕПАТОБІЛІАРНОГО ТРАКТУ

**Резюме.** Експеримент був проведений на 20 щурах-самцях лінії Вістар, вік тварин - 5 місяців та масою 240-270 г, що знаходилися на загальному раціоні харчування, мали вільний доступ до води і їжі та стандартних умовах перебування в клітках виварію ВНМУ ім. М.І. Пирогова. Тваринам наносили рану слизової оболонки порожнини роту та порушували функцію жовчовивідного протоку шляхом його пересічення. Спостерігали за клінічними проявами загоєння пошкодження шляхом реєстрації прояву ерозії, виразкування та епітелізації, починаючи з третього дня дослідження. Виявлено достовірне погіршення процесів загоєння у щурів з перерізкою загального жовчного протоку. При порушенні функції гепато-біліарного тракту загоєння ран слизової оболонки порожнини роту щурів погіршується на 3-4 доби, що важливо враховувати при складенні комплексного плану лікування таких травм.

**Ключові слова:** щур, слизова оболонка порожнини роту, щелепно-лицева ділянка, рана, травма, патологія гепато-біліарного тракту.

### Вступ

Одним з найбільш частих пошкоджень слизової оболонки в травматології щелепно-лицевої ділянки являються рани. Важливе місце при лікуванні травматичних пошкоджень м'яких тканин щелепно-лицевої ділянки займає супутня патологія. Серед таких захворювань найбільш часто зустрічаються патології серцево-судинної системи, хвороби органів травлення (ХОТ), ендокринної системи [1; 2; 4; 5; 7; 11; 12; 13; 14; 17]. Найбільшу тенденцію до збільшення мають хвороби органів травлення, зокрема захворювання гепатобіліарного тракту (ГБТ), жовчнокам'яна хвороба (ЖКХ), хронічні гепатиту, цироз печінки, холецистит, холангіт. Поширеність ЖКХ в Україні у 2013 р. зареєстровано на рівні 643,7 на 100 тис. населення. З 2009 р. відмічено її зростання на 9,4%. Аналіз стану та динаміки показників захворювань печінки, також розкриває проблеми, що потребують уваги [15; 16]. Хвороби жовчовивідних шляхів супроводжуються порушенням виділення жовчі, що виробляється в клітинах печінки. Жовч виконує ряд важливих для організму функцій: забезпечення нормального перебігу процесів травлення і всмоктування їжі в кишечнику, компоненти жовчі, зокрема, жовчні кислоти, сприяють перетравленню жирів, стимулюють моторику кишечника, мають бактерицидну дію. Клініцистам відомо, що на тлі патології ГБТ відмічається погіршення загоєння ран [1; 9; 10; 13]. Але інформації по загоєнню ран щелепно-лицевої ділянки, у хворих з захворюваннями гепатобіліарного тракту, нами не знайдено.

З ускладнень, які можуть зустрічатися при ранах щелепно-лицевої ділянки, на перший план виходять нагноєння ран чи абсцедування, виразкування чи ерозу-

вання країв рани, розходження швів, післятравматична запальна інфільтрація.

На сучасному етапі розвитку щелепно-лицевої хірургії, в лікуванні ран обличчя на перше місце має виставлятися проблема профілактики чи зменшення загрози, яку складає рана чи її ймовірне ускладнення для організму. Загоєння рани відбувається завдяки здатності живого організму до регенерації деяких тканин, насамперед сполучної та епітелію, внаслідок чого або відновлюється попередня структура тканини, або (частіше) ранові дефекти в тканинах заповнюються сполучнотканинними "латками", які органічно зливаються з краями навколо дефекту (репарація) [8; 9; 10].

Лікарі поки що не можуть прискорити регенерацію та керувати цим процесом, тому лікування рани полягає в її детальній санації та запобіганні можливим ускладненням, створенні оптимальних умов для прояву власних сил організму, спрямованих на загоєння рани на фоні супутньої патології. Нами було проведено дослідження впливу порушення функції ГБТ на умови загоєння ран щелепно-лицевої ділянки в експерименті.

**Мета дослідження** - експериментально дослідити вплив порушення функції гепато-біліарного тракту на умови загоєння травматичного пошкодження слизової оболонки порожнини роту щурів.

### Матеріали та методи

Експеримент був проведений на 20 білих щурах-самцях лінії Вістар. Тварини знаходилися на загальному раціоні харчування, мали вільний доступ до води і їжі та стандартних умовах перебування в клітках виварію

ВНМУ ім. М.І.Пирогова. Вік тварин - 5 місяців. Маса пацюків коливалася в межах 240-270 г.

Порушення ГБС можуть бути у вигляді різноманітних станів, захворювань та на різних рівнях враження, тому є доцільним вивчення впливу різних механізмів порушення цієї системи на протікання процесів регенерації м'яких тканин щелепно-лицевої ділянки.

З даних літератури відомо декілька моделей нанесення ран на слизовій оболонці порожнини роту [6; 8; 18; 19; 20]. Але не всі ці методики дають стандартизацію рани, що в подальшому буде заважати об'єктивній оцінці. При нанесенні травми слизової оболонки щоки щурів за допомогою очного трепана, дозволить отримати стандартизовану рану площею до 7,07 мм<sup>2</sup> [8].

Рану на слизовій оболонці правої щоки, по лінії змикання зубів, утворювали з допомогою нанесення дозованої травми гладким трепаном з діаметром 3 мм., шляхом легкого натискання, пошкоджуючи при цьому слизову. Травму наносили під тіопенталовим наркозом (20 мг/кг внутрішньочеревенно). Площа отриманого дефекту слизової оболонки (рани) дорівнював 7,07 мм<sup>2</sup>. Дефект наносили обережно, щоб пошкодити лише слизову оболонку щоки і не травмувати м'язи і судини. Ця модель дослідження рекомендована Фармакологічним комітетом МОЗ України, як базова для дослідження препаратів, призначених для прискорення процесів загоєння ушкоджень слизової оболонки порожнини роту [8]. Дана модель нами була вибрана для дослідження, як найбільш адекватна, інформативна, доступна та відповідаюча меті нашого дослідження.

Блокування виділення жовчі досягали за допомогою перев'язки та пересічення між двома лігатурами жовчного протоку [18; 19].

Щури були поділені на 2 групи:

1. Контрольна група - 10 щурів - з травмою слизової оболонки порожнини роту, але без пошкодження жовчного протоку.

2. Дослідна група - 10 щурів - з травмою слизової оболонки порожнини роту та пересіченням жовчного протоку.

Клінічну оцінку стану ранової поверхні щоки проводили щоденно, починаючи з 3 доби досліді. Для оцінки загоєння використовували таку характеристику: "виразка" - ранова поверхня являє собою типову виразку з травматичним набряком, рановим запаленням і лейкоцитарною інфільтрацією; "епітелізація" - відновлення епітеліального пласта сполучної тканини слизової оболонки; "загоєння" - повне відновлення дефекту слизової оболонки щоки [3; 8].

### Результати. Обговорення

Результати щоденного огляду стану ранової поверхні показали, що вже на 3-й день експерименту спостігалася наступна клінічна картина: у першій (контрольній) групі тварин процес загоєння у яких протікав спонтанно, без зовнішнього впливу, мав місце великий на-

бряк, ранова поверхня була покрита гнійним нашаруванням. У дослідній групі процес загоєння супроводжувався ще більшим набряком слизової оболонки травмованої щоки та більш інтенсивним густим гнійним вмістом та нашаруваннями на пошкодженій слизовій оболонці, що майже не знімалися.

Загоєння травматичних пошкоджень слизової оболонки порожнини роту здійснюється через розвиток запалення, формування добре вираженої грануляційної тканини з послідуною їй епітелізацією без утворення рубців [3].

У щурів контрольної групи з травмою слизової оболонки порожнини роту, але без пошкодження жовчного протоку, на 4-й день спостережень у деяких тварин спостігалася наступна картина: рани очистилися від гнійного вмісту, по їх краям з'явилася молода грануляційна тканина, набряк щоки і діаметр ранової поверхні зменшився, що вказує на початок процесів епітелізації. Регенеруючий епітелій поступово поширюється з периферії до центру, зменшуючи при цьому діаметр ранової поверхні. Спостереження за динамікою процесів загоєння травматичного дозованого ушкодження слизової порожнини роту щурів свідчить про те, що вже на 4-й день з моменту нанесення рани у 6 із 10 (60%) тварин контрольної групи відмічався початок процесів епітелізації. В інших тварин відмічали в ділянці травми виразкування. У щурів дослідної групи на 4 день з моменту нанесення рани та пересічення протоку загального жовчного протоку лише у 3 із 10 (30%) тварин відмічався початок процесів епітелізації, що являється в 2 рази гіршим показником, ніж у тварин контрольної групи та місцеві прояви запальної реакції були більш виражені (рис. 1, 2, 3.).

У результаті спостережень за процесом загоєння травматичних ран слизової оболонки порожнини роту нами було помічено, що порушення функції гепатобілярного тракту, опосередковано негативно впливає на загоєння ран.

На 5 день з моменту нанесення рани у 7 із 10 (70%) тварин контрольної групи відмічався початок процесів епітелізації, а у тварин, дослідної дослідної групи на 5 день з моменту нанесення рани та пересічення загального жовчного протоку лише у 5 із 10 (50%) тварин відмічався початок процесів епітелізації (рис. 1, 2, 3).

На 6 день з моменту нанесення рани у 9 із 10 (90%) тварин контрольної групи відмічалися процеси епітелізації. У тварин, дослідної групи, на 6 день з моменту нанесення рани та пересічення загального жовчного протоку у 7 із 10 (70%) тварин відмічалася епітелізація та місцеві прояви запальної реакції були більш виражені, ніж у контрольній групі. Загоєння ран не спостігалася (рис. 1, 2, 3).

На 7 день з моменту нанесення рани у 9 із 10 (90%) тварин контрольної групи спостігалися процеси епітелізації, а у тварин, дослідної групи на 7 день з моменту нанесення рани та пересічення загального жовчного протоку у 8 із 10 (80%) тварин відмічалася епітелізація



рани, що зберігає тенденцію до негативного впливу функції ГБТ на умови загоєння ран. При цьому місцеві прояви запальної реакції були менш виражені у тварин контрольної групи. Щурів з повним загоєнням ран в цей день не спостерігалось (рис. 1, 2, 3).

На 8 день з моменту нанесення рани у 8 (80%) тварин контрольної групи відмічено процеси епітелізації, та у 2 щурів із 10 (20%) відмічалось повне загоєння пошкодження. Ранова поверхня тварин, у котрих відмічене повне загоєння ран, була повністю вкрита тонким епітеліальним шаром, який не відрізняється від оточуючої травми слизової оболонки. Візуально товщина травмованої щоки наближувалась до товщини контрлатеральної щоки, що свідчило про відсутність проявів запальної реакції в товщині всієї слизової оболонки. У щурів дослідної групи на 8 день з моменту нанесення рани та пересічення загального жовчного протоку у 9 із 10 (90%) тварин відмічалась епітелізація рани, при цьому у одного щура (10%) залишалось виразкування рани (рис. 1, 2, 3).

На 9 день з моменту нанесення рани у половини тварин контрольної групи (50%) спостерігались процеси епітелізації та у 5 щурів (50%) відмічалось повне загоєння пошкодження, а у щурів, дослідної групи на 9 день з моменту нанесення рани та пересічення загального жовчного протоку у всіх 10 щурів відмічалась лише епітелізація рани, у жодного щура цієї групи виразкування рани не спостерігалось так само, як і не спостерігалось повне загоєння ран (рис. 1, 2, 3).

На 10 день з моменту початку експерименту у 3 тварин (30%) контрольної групи, ще спостерігались процеси епітелізації, а у 7 щурів із 10 (70%) відмічалось повне загоєння пошкодження, на противагу тваринам у аналогічній дослідній групі. Ранова поверхня пошкодження слизової оболонки щоки тварин у яких відмічене повне загоєння ран була повністю вкрита тонким епітеліальним шаром, який не відрізняється від оточуючої травми слизової оболонки. Візуально товщина травмованої щоки наближувалась до товщини контрлатеральної щоки, що свідчить про відсутність проявів запальної реакції в товщині всієї слизової оболонки. У щурів дослідної групи на 10 день з моменту пошкодження слизової оболонки порожнини роту та пересічення загального жовчного протоку у 8 із 10 (80%) тварин залишалось реєстрування епітелізації рани, при цьому лише у 2 щурів (20%) відмічене повне загоєння травмованої рани слизової оболонки щоки, що є підтверд-

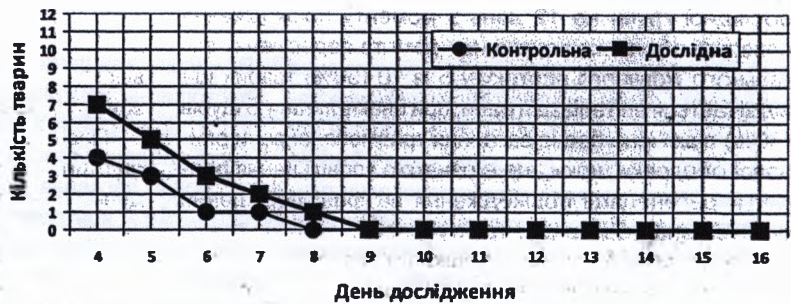

Рис. 1. Динаміка прояву виразки при загоєнні травматичних ран слизової оболонки щоки пацюків усіх груп дослідження (n=20).

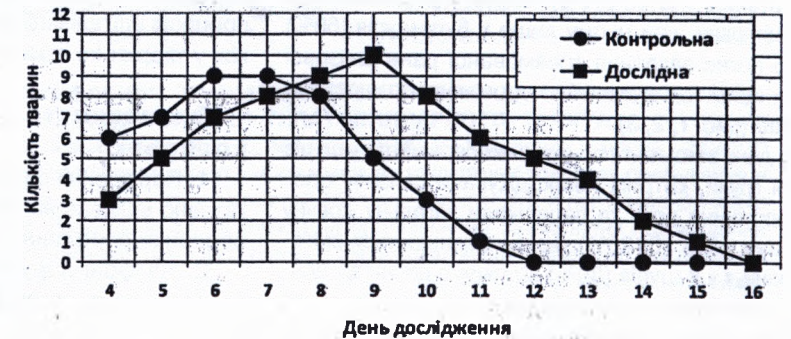


Рис. 2. Динаміка прояву ерозій при загоєнні травматичних ран слизової оболонки щоки пацюків усіх груп дослідження (n=20).

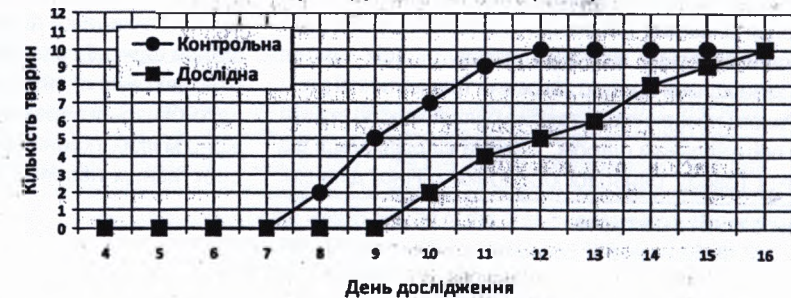


Рис. 3. Динаміка реєстрації повної епітелізації при загоєнні травматичних ран слизової оболонки щоки пацюків усіх груп (n=20).

жучим моментом негативного впливу порушення функції ГБТ на процеси загоєння слизової (рис. 1, 2, 3).

На 11 день з моменту нанесення рани у одній тварині контрольної групи (10%), ще спостерігались процеси епітелізації та у 9 щурів (90%) відмічалось повне загоєння травматичного пошкодження слизової оболонки щоки. У тварин дослідної групи, на 11 день з моменту нанесення рани та пересічення загального жовчного протоку у 6 щурів відмічалась епітелізація рани, та у 4 щурів (40%) цієї групи спостерігалось повне загоєння рани (рис. 1, 2, 3). Різниця показників контрольної та дослідної групи підтверджує про важливий вплив функції гепатобіліарної системи на загоєння пошкоджень м'яких тканин порожнини роту.

На 12 день з моменту початку експерименту у всіх тварин (100%) контрольної групи встановлені ознаки повного загоєння травматичного пошкодження слизової оболонки порожнини роту щурів. У щурів першої



дослідної групи на 12 день з моменту пошкодження слизової оболонки порожнини рота та пересічення загального жовчного протоку у 5 із 10 (50%) тварин ще відмічається епітелізація рани, при цьому лише у 5 щурів (50%) відмічено повне загоєння травмованої рани слизової оболонки щоки, що є ознакою уповільнення процесів регенерації пошкодження на фоні порушення функції гепатобіліарного тракту (рис. 1, 2, 3).

На 13 день з моменту пошкодження слизової оболонки порожнини рота та пересічення загального жовчного протоку у 4 із 10 (40%) тварин ще відмічається епітелізація рани, при цьому лише у 6-ти щурів (60%) відмічено повне загоєння травмованої рани слизової оболонки щоки, що є ознакою сповільненого процесу регенерації (рис. 1, 2, 3).

На 14 день з моменту початку експерименту у щурів дослідної групи, котрим пошкоджували слизову оболонку порожнини рота та пересікали загальну жовчну протоку вже у 2 із 10 (20%) тварин залишається епітелізація рани, і у 8 щурів (80%) відмічено повне загоєння травмованої рани слизової оболонки щоки, при цьому місцеві прояви запальної реакції були менш виражені, ніж у попередні дні дослідження (рис. 1, 2, 3).

На 16 день у щурів дослідної групи, яким окрім пошкодження слизової оболонки порожнини рота ще і пересікали загальну жовчну протоку, у всіх тварин (100%) завершився процес загоєння травматичної рани щоки. Ранова поверхня цих тварин була повністю вкрита тонким епітеліальним шаром, який не відрізняється від оточуючої травму слизової оболонки щічної ділянки.

### Список літератури

1. Бабак О.Я. Фиброз печени: современные представления о механизмах, способах диагностики и лечения / О.Я.Бабак, Е.В.Колесникова, Н.А.Кравченко //Сучасна гастроентерол.- 2009.- №2 (46).- С.5-17.
2. Бабак О.Я. Достижения и перспективы гастроэнтерологии /О.Я. Бабак /Сучасна гастроентерол.- 2009.- №6 (50).- С.6-26.
3. Биохимические маркеры воспаления тканей ротовой полости: метод. рекомендации /[Левицкий А.П., Денга О.В., Макаренко О.А. и др.]-Одесса: КП ОГТ, 2010.- 16с.
4. Боднар П.М. Неалкогольная жировая хвороба печінки у хворих на цукровий діабет типу 2: патогенез, діагностика та лікування /П.М.Боднар, Г.П.Михальчишина, Н.М.Кобиляк /Ендокринологія.- 2012.- Т.17, №1.- С.94-101.
5. Бунтін С.Є. Дискінезія біліарного тракту (клініко-інструментальна, лабораторна діагностика і питання лікування): автореф. дис. ... к. мед. н. /С.Є.Бунтін.- М., 1992.- 20с.
6. Влияние квертулина на биохимические показатели воспаления и дисбиоза в десне крыс после воздействия липополисахарида /А.П.Левицкий, О.А.Макаренко, И.А.Селиванская [и др.] // Вісник морської медицини.- 2012.- №4 (58).- С.99-103.
7. Диагностика и хирургическое лечение изолированных и сочетанных травматических повреждений печени /А.Е.Борисов, К.Г.Кубачев, Н.Д.Мухуддинов [и др.] //Вестник хирургии.- 2007.- Т.166, №4.- С.35-39.
8. Доклінічне вивчення засобів для лікування та профілактики захворювань слизової оболонки порожнини рота /[Скиба В.Я., Косенко К.М., Левицький А.П. та ін.]- Київ: Державний фармакологічний центр МОЗ України, 2002.- 19с.
9. Желіба М.Д. Гнійні ускладнення операційної рани після апендектомії та їх запобігання //Перший (XVII) з'їзд хірургів України: тези доп.- Львів: Світ, 1994.- С.389.
10. Желіба М.Д. Порівняльна характеристика місцевого лікування гнійно-запальних процесів м'яких тканин //Матер. V республ. учбово-метод. та наукової конф. завідуючих кафедрами загальної хірургії медвузів України.- Тернопіль, 1996.- С.70-72.
11. Кутняк В.М. Ендоскопічна служба в Україні: перспективи розвитку /В.М. Кутняк //Здоров'я України.- 2011.- №3 (21) (тематичний номер).- С.58.
12. Лоранская И.Д. Лечение хронических холециститов /И.Д.Лоранская, Л.Г.Ракитская, Е.В.Малахова [и др.] //Лечащий врач.- 2006.- №6.- С.12-17.
13. Механизмы антиэндотоксиновой защиты печени /Л.Ф.Панченко, С.В.Пирожков, Н.Н.Теребилина [и др.] //Пат. физиол. и экспер. терапия.- 2012.- №2.- С.62-69.
14. Молчанов Д. Дополнительные терапевтические эффекты у пациентов с сердечно-сосудистыми заболеваниями /Д.Молчанов //Здоров'я України. Гастроентерологія. Гепатологія. Колопроктологія.- 2012.- №3 (25).- С.17.
15. Москаленко В.Ф. Формування глобальної комплексної інтегральної міжсекторної

Візуально товщина травмованої щоки наближувалася до товщини контрлатеральної щоки, що свідчило про відсутність проявів запальної реакції у товщині всієї слизової оболонки (рис. 3).

Повне загоєння (100%) стандартних травматичних ран щоки у контрольній групі тварин відбулося на 12 день, у першій дослідній групі - на 16. Отримані нами результати щоденних спостережень за динамікою процесів загоєння травматичних ран слизової оболонки щоки, доводять те, що у тварин, у яких не була порушена функція загального жовчного протоку, швидкість процесів епітелізації та регенерації була значно вища, ніж у тварин контрольної групи.

### Висновки та перспективи подальших розробок

1. Порушення функції гепато-біліарного тракту негативно впливає на процеси загоєння травм слизової оболонки порожнини рота щурів.

2. На фоні порушення функції гепато-біліарного тракту процеси загоєння м'яких тканин порожнини рота щурів погіршуються та подовжуються терміни загоєння на 3-4 доби.

3. При складанні плану комплексного лікування ран щелепно-лицевої ділянки доцільно враховувати порушення функції гепатобіліарного тракту.

Враховуючи значну поширеність захворювання гепато-біліарного тракту, загоєння травматичних пошкоджень м'яких тканин обличчя на їх фоні, вважаємо перспективним напрямком подальших досліджень.

- ральної системи профілактики - інноваційний підхід до вирішення сучасних проблем громадського здоров'я (огляд літератури та власних досліджень) / В.Ф. Москаленко // Журнал АМН України. - 2009. - Т. 15, №3. - С.516-542.
16. Ткач С.М. Перспективи розвитку гепатології в найближчому і недалекому майбутньому / С.М.Ткач // Здоров'я України. Гастроентерологія. Гепатологія. Колопроктологія. - 2012. - №3 (25). - С.10-11.
17. Хронічні хвороби печінки: Проблеми прогресування цирозу / І.В.Євстігнєєв, В.І.Чорний, О.М.-Капшученко [та ін.] // Сучасна гастроентерологія. - 2008. - №2 (40). - С.103-107.
18. Шульгай А.Г. Морфологічні паралелі зміненої ацинарної тканини і артерій околушної слинної залози при експериментальній механічній желтухи / А.Г.Шульгай, М.О.Левків // Математическа морфологія. Електронний математический і медико-біол. журнал. - 2012. - Т.11, Вып.4. - С.11-14.
19. Експериментальне вивчення впливу біополімерів на течення запального процесу слизистої оболонки порожнини рота / Л.А.Хоменко, Б.В.Антонішин, Ж.І.Рахній [і др.] // Стоматологія. - 1992. - №2. - С.20-23.
20. Експериментальне обґрунтування ефективності застосування рекомбінантного епідермального фактора росту в лікуванні ран слизистої оболонки порожнини рота при імунідефіцитному стані / А.І.Воложин, В.В.Гемонов, Д.В.Кабалова [і др.] // Стоматологія. - 2010. - №4. - С.4-6.

**Полищук С.С.**

**ЭКСПЕРИМЕНТАЛЬНОЕ ИССЛЕДОВАНИЕ ЗАЖИВЛЕНИЯ ТРАВМАТИЧЕСКИХ ПОВРЕЖДЕНИЙ СЛИЗИСТОЙ ОБОЛОЧКИ ПОЛОСТИ РТА КРЫС ПРИ НАРУШЕНИИ ФУНКЦИИ ГЕПАТОБИЛИАРНОГО ТРАКТА**

**Резюме.** Эксперимент был проведен на 20 крысах-самцах линии Вистар, возраст животных - 5 месяцев и масса - 240-270 г, находившихся на общем рационе питания, имели свободный доступ к воде, пище и стандартных условиях пребывания в клетках вивария ВМУ им. Н.И.Пирогова. Животным наносили рану слизистой оболочки полости рта и нарушали функцию желчевыводящего протока путем его пересечения. Наблюдали за клиническими проявлениями заживления повреждения путем регистрации проявления эрозии, язвы и эпителизации, начиная с третьего дня исследования. Выявлено достоверное ухудшение процессов заживления у крыс с перерезкой общего желчного протока. При нарушении функции гепато-билиарного тракта заживления ран слизистой оболочки полости рта крыс ухудшается на 3-4 суток, что важно учитывать при составлении комплексного плана лечения таких травм.

**Ключевые слова:** крыса, слизистая оболочка полости рта, челюстно-лицевая область, рана, травма, патология гепато-билиарного тракта.

**Polischuk S.S.**

**EXPERIMENTAL INVESTIGATION OF THE HEALING OF TRAUMATIC INJURIES OF THE ORAL MUCOSA OF RATS IN VIOLATION OF THE FUNCTION OF THE HEPATOBILIARY TRACT**

**Summary.** The experiment was conducted on 20 male rats Wistar, the age of animals - 5 months and weighing 240-270 g, that were in the general diet, had free access to food and water and on the standard conditions of stay in the cells of the vivarium VNMU named after Pirogov. The animals were wounding the oral mucosa and conducted the dysfunction of the bile duct by its transection. The rats were observed for clinical signs of healing of damage by registration of manifestations of erosion, ulceration and epithelialization starting from the third day of the study. As a result of the dynamic observation of the wound healing of the oral mucosa of rats showed a significant deterioration of the healing process in rats with transection of the common bile duct. In violation of the function of the hepatobiliary tract wound healing of the oral mucosa of rats deteriorating for 3-4 days, it is important to consider when drawing up a complex plan of the treatment of such injuries.

**Key words:** rat, oral mucosa, maxillofacial region, wound, trauma, pathology of the hepatobiliary tract.

Рецензент - д.мед.н., проф. Шувалов С.М.

Стаття надійшла до редакції: 14.10.2015 р.