

КЛІНІЧНА АНАТОМІЯ

ISSN 1727-0847

ISSN 1993-5897

ТА

ОПЕРАТИВНА ХІРУРГІЯ

1

2026

Чернівці

БДМУ

КЛІНІЧНА АНАТОМІЯ ТА ОПЕРАТИВНА ХІРУРГІЯ

Том 25, № 1 (93)
2026

Науково-практичний медичний журнал
Видається 4 рази на рік
Заснований в квітні 2002 року

Почесний головний редактор, професор Ахтемійчук Юрій Танасович

Головний редактор
Слободян О.М. (Чернівці, Україна)

**Перший заступник
головного редактора**
Іващук О.І. (Чернівці, Україна)

Заступник головного редактора
Ковальчук О.І. (Київ, Україна)

Відповідальний секретар
Лаврів Л.П. (Чернівці, Україна)

Редакційна колегія

Білоокій В.В. (Чернівці, Україна)
Олійник І.Ю. (Чернівці, Україна)
Польовий В.П. (Чернівці, Україна)
Хмара Т.В. (Чернівці, Україна)
Цигикало О.В. (Чернівці, Україна)

ISSN 1727-0847
Klinična anatomiâ ta operativna hirurgiâ (Print)
Clinical anatomy and operative surgery

ISSN 1993-5897
Klinična anatomiâ ta operativna hirurgiâ (Online)
Kliničeskaâ anatomiâ i operativnaâ hirurgiâ

Засновник і видавець: Буковинський державний медичний університет МОЗ України
Адреса редакції: 58002, пл. Театральна, 2, Чернівці, Україна

Адреса для листування:

Головний редактор журналу, професор Слободян Олександр Миколайович

Контактний телефон: +38 (050) 507-5320

E-mail: slobodjanaleksandr@ukr.net



Офіційний WEB-сайт журналу: <https://kaos.bsmu.edu.ua/>;

E-mail: cas@bsmu.edu.ua

РЕДАКЦІЙНА РАДА

Білаш С. М. (Полтава, Україна), Вовк О. Ю. (Київ, Україна), Гнатюк М. С. (Тернопіль, Україна), Катеренюк І. М. (Кишинів, Республіка Молдова), Кубікова Е. (Братислава, Словацька Республіка), Матешук-Вацеба Л. Р. (Львів, Україна), Пархоменко К. Ю. (Харків, Україна), Полак Ш. (Братислава, Словацька Республіка), Сава А. (Ясси, Румунія), Саволок С. І. (Київ, Україна), Стан К. (Ясси, Румунія), Черно В. С. (Миколаїв, Україна), Шапринський В. О. (Вінниця, Україна), Шкарбан В. П. (Київ, Україна)

EDITORIAL COUNCIL

Bilash S. M. (Poltava, Ukraine), Vovk O. Yu. (Kyiv, Ukraine), Hnatiuk M. S. (Ternopil, Ukraine), Catereniuc I. M. (Chisinau, Republic of Moldova), Kubíková E. (Bratislava, Slovak Republic), Mateshuk-Vatseba L. R. (Lviv, Ukraine), Parkhomenko K. Yu. (Kharkiv, Ukraine), Polák Š. (Bratislava, Slovak Republic), Sava A. (Iasi, Romania), Savoliuk S. I. (Kyiv, Ukraine), Chernov V. S. (Mykolayiv, Ukraine), Shaprynskyi V. O. (Vinnytsia, Ukraine), Shkarban V. P. (Kyiv, Ukraine), Stan C. (Iasi, Romania)

**Свідоцтво про державну реєстрацію –
серія КВ № 6031 від 05.04.2002 р.**

Журнал включений у каталоги та наукометричні бази:
Google Scholar, Національна бібліотека України імені В.І. Вернадського
(V. I. Vernadsky National Library of Ukraine), Українська науково-освітня
телекомунікаційна мережа URAN (Open Journal Systems), CrossRef, Bielefeld
Academic Search Engine (BASE)

**Журнал «Клінічна анатомія та оперативна хірургія» –
наукове фахове видання України
(Постанова президії ВАК України від 14.10.2009 р., № 1-05/4), перереєстровано наказом
Міністерства освіти і науки України від 29 червня 2021 року № 735 щодо включення
до переліку наукових фахових видань України, категорія «Б»,
галузь науки «Медицина», спеціальність – 222 та внесений в
Реєстр суб'єктів у сфері медіа (ідентифікатор медіа R30-03394)
рішення від 28 березня 2024 року № 1037**

Рекомендовано вченою радою
Буковинського державного медичного університету МОЗ України
(протокол № 8 від 26.03.2026 року)

*Журнал розсилається відповідно до Державного реєстру у провідні бібліотеки,
державні установи та медичні заклади вищої освіти України*

<i>Оригінальні дослідження</i>		<i>Original Researches</i>
<i>В. С. Коноплицький, О. Ф. Ткач, Ю. Є. Коробко</i> МАТЕМАТИЧНА МОДЕЛЬ ТРИВИМІРНОГО ВИЗНАЧЕННЯ СТУПЕНЯ ДЕФОРМАЦІЇ ХРЕБТА ПРИ ПІДЛІТКОВОМУ ІДІОПАТИЧНОМУ СКОЛІОЗІ	6	<i>Konoplytskyi Viktor S., Tkach Oleh F., Korobko Yurii Ye.</i> MATHEMATICAL MODEL OF THREE- DIMENSIONAL DETERMINATION OF THE DEGREE OF SPINE DEFORMATION IN ADOLESCENT IDIOPATHIC SCOLIOSIS
<i>В. І. Зайцев, О. С. Федорук, Ю. М. Гурженко, І. І. Люк, К. А. Владиченко</i> ПРАКТИЧНІ АСПЕКТИ ДІАГНОСТИКИ ЕТІОЛОГІЧНОГО ЧИННИКА ХРОНІЧНОГО БАКТЕРІАЛЬНОГО ПРОСТАТИТУ У ЧОЛОВІКІВ МОЛОДОГО ВІКУ	18	<i>Zaitsev Valeriy I., Fedoruk Oleksandr S., Gurzhenko Yuriy M., Iliuk Iryna I., Vladychenko Kostiantyn A.</i> PRACTICAL ASPECTS OF DIAGNOSING THE ETIOLOGICAL FACTOR OF CHRONIC BACTERIAL PROSTATITIS IN YOUNG MEN
<i>Я. О. Олійніченко</i> ЗМІНИ СТРУКТУРНОЇ ОРГАНІЗАЦІЇ СЛИЗОВОЇ ОБОЛОНКИ КЛУБОВОЇ КИШКИ ПРИ ВВЕДЕННІ КОМПЛЕКСУ ХІМІЧНИХ ХАРЧОВИХ ДОБАВОК	25	<i>Oliinichenko Yaryna O.</i> CHANGES IN THE STRUCTURAL ORGANIZATION OF THE ILEAL MUCOSA FOLLOWING ADMINISTRATION OF A COMPLEX OF CHEMICAL FOOD ADDITIVES
<i>І. В. Дудка, О. С. Хухліна, Т. В. Дудка</i> ОСОБЛИВОСТІ ПАТОГІСТОЛОГІЧНИХ ЗМІН ТКАНИНИ ЛЕГЕНЬ У ХВОРИХ НА ХРОНІЧНЕ ОБСТРУКТИВНЕ ЗАХВОРЮВАННЯ ЛЕГЕНЬ ТА ЗА КОМОРИДНОСТІ З ХРОНІЧНИМ ПАНКРЕАТИТОМ	33	<i>Dudka Inna V., Khukhlina Oksana S., Dudka Tetiana V.</i> FEATURES OF PATHOHISTOLOGICAL CHANGES IN LUNG TISSUE IN PATIENTS WITH CHRONIC OBSTRUCTIVE PULMONARY DISEASE AND WITH COMORBIDITY WITH CHRONIC PANCREATITIS
<i>М. П. Первак</i> ОСОБЛИВОСТІ ПЕРІОДУ ПОСТНАПАДОВОЇ ДЕПРЕСІЇ У КІНДЛІНГОВИХ ЩУРІВ НА ТЛІ ТРАНСКРАНІАЛЬНОГО ЗАСТОСУВАННЯ НИЗЬКОІНТЕНСИВНОГО ПУЛЬСУЮЧОГО УЛЬТРАЗВУКУ	45	<i>Pervak Mykhailo P.</i> FEATURES OF THE POST-SEIZURE DEPRESSION PERIOD IN KINDLED RATS UNDER TRANSCRANIAL APPLICATION OF LOW-INTENSITY PULSED ULTRASOUND
<i>М. М. Дроняк, О. М. Слободян, І. В. Челпанова</i> ПРОФІЛАКТИКА ТА ЛІКУВАННЯ КИШКОВОЇ НЕПРОХІДНОСТІ В ЕКСПЕРИМЕНТІ	54	<i>Droniak Mykola M., Slobodian Oleksandr M., Chelpanova Ilona V.</i> PREVENTION AND TREATMENT OF INTESTINAL IMPULSE IN AN EXPERIMENT
<i>І. В. Стояновський</i> НЕДОЛІКИ ХІРУРГІЧНИХ ВТРУЧАНЬ ПРИ НЕКРОТИЗУЮЧОМУ ФАСЦІЇТІ	61	<i>Stoianovskyi Ihor V.</i> SHORTCOMINGS OF SURGICAL INTERVENTIONS IN NECROTIZING FASCIITIS

<i>Короткі повідомлення</i>	<i>Short report</i>
<p><i>I. М. Дейкало, Д. В. Осадчук, П. О. Герасимчук, Д. Б. Фіра</i> СИНДРОМ БУВЕРЕ – РІДКІСНИЙ ВАРІАНТ ГАСТРО-ДУОДЕНАЛЬНОЇ НЕПРОХІДНОСТІ</p>	<p><i>Deykalo Ihor M., Osadchuk Dmytro V., Gerasymchuk Petro O., Fira Dmytro B.</i> BOUVERET SYNDROME IS A RARE VARIANT OF GASTRODUODENAL OBSTRUCTION</p>
67	
<p><i>В. П. Польовий, О. Я. Попадюк, О. М. Плегуца, І. В. Шелефонтьок, С. І. Бойко, К. В. Шелест</i> ХІРУРГІЧНА ТАКТИКА У ХВОРОГО З ОБЛІТЕРУЮЧИМ АТЕРОСКЛЕРОЗОМ, УСКЛАДНЕНИМ ГАНГРЕНОЮ НИЖНЬОЇ КІНЦІВКИ (КЛІНІЧНИЙ ВИПАДОК)</p>	<p><i>Polovyi Victor P., Popadyuk Oleh Ya., Plehutsa Oleksandr M., Shelefontiuk Ihor V., Boiko Svitlana I., Shelest Kateryna V.</i> SURGICAL TACTICS IN A PATIENT WITH OBLITERATING ATHEROSCLEROSIS COMPLICATED BY LOWER LIMB GANGRENE (CLINICAL CASE)</p>
75	
<i>Проблеми викладання</i>	<i>Problems of teaching</i>
<p><i>О. М. Проніна, С. М. Білаш, А. В. Пирог-Заказникова, М. М. Коптев, О. В. Мамай, С. В. Донченко, В. В. Олексієнко</i> СТУДЕНТСЬКА НАУКОВА РОБОТА ЯК ПРІОРИТЕТНИЙ НАПРЯМОК КАФЕДРИ АНАТОМІЇ З КЛІНІЧНОЮ АНАТОМІЄЮ ТА ОПЕРАТИВНОЮ ХІРУРГІЄЮ ПОЛТАВСЬКОГО ДЕРЖАВНОГО МЕДИЧНОГО УНІВЕРСИТЕТУ В ПРОЦЕСІ ФОРМУВАННЯ ВИСОКОКВАЛІФІКОВАНИХ СТУДЕНТІВ-МЕДИКІВ МАЙБУТНЬОГО</p>	<p><i>Pronina Olena M., Bilash Serhii M., Pyroh-Zakaznikova Anhelina V., Koptev Mykhailo M., Mamai Oleksandr V., Donchenko Svitlana V., Oleksienko Vladyslav V.</i> STUDENT SCIENTIFIC WORK AS A PRIORITY DIRECTION OF THE DEPARTMENT OF ANATOMY WITH CLINICAL ANATOMY AND OPERATIVE SURGERY OF PSMU IN THE PROCESS OF FORMING HIGHLY QUALIFIED MEDICAL STUDENTS OF THE FUTURE</p>
82	
<p><i>М. П. Митченко, Т. С. Кіцак, Т. І. Муринюк, А. В. Котельбан, О. О. Вітковський</i> ВИКОРИСТАННЯ СИМУЛЯЦІЙНИХ ТЕХНОЛОГІЙ ПРИ ПРОФЕСІЙНІЙ ПІДГОТОВЦІ МАЙБУТНІХ ЛІКАРІВ-СТОМАТОЛОГІВ</p>	<p><i>Mytchenok Mariia P., Kitsak Tetiana S., Muryniuk Taras I., Kotelban Anastasiia V., Vitkovskyi Oleksandr O.</i> USE OF SIMULATION TECHNOLOGIES IN PROFESSIONAL TRAINING OF FUTURE DENTISTS</p>
88	
<i>Сторінки історії</i>	<i>Pages of history</i>
<p><i>А. О. Шмаргальов, С. С. Малахов, В. Б. Ікрамов, Ю. П. Журавльова, Ю. М. Онашко, М. Аль-Фаурі</i> АНАТОМІЧНА ШКОЛА ПРОФЕСОРА Ю. М. ВОВКА В МІЖНАРОДНОМУ ВИМІРІ: ТРАДИЦІЯ, НАПРЯМКИ, СУЧАСНІ ВИКЛИКИ ТА ПОДАЛЬШІ ПЕРСПЕКТИВИ</p>	<p><i>Shmarhalov Andrii O., Malakhov Stanislav S., Ikramov Volodymyr B., Zhuravlova Iuliia P., Onashko Yuliia M., Al-Fauri Maryna</i> THE ANATOMICAL SCHOOL OF PROFESSOR YURII M. VOVK IN AN INTERNATIONAL DIMENSION: TRADITION, DIRECTIONS, CONTEMPORARY CHALLENGES, AND FUTURE PERSPECTIVES</p>
95	

<i>Наукові огляди</i>		<i>Scientific reviews</i>
<i>Т. Г. Копчук, М. В. Дікал</i> ОСОБЛИВОСТІ ФАРМАКОТЕРАПІЇ У ДІТЕЙ РАНЬОГО ВІКУ, ПРОБЛЕМИ ТА ШЛЯХИ ОПТИМІЗАЦІЇ	104	<i>Kopchuk Tamara H., Dikal Mariana V.</i> FEATURES OF PHARMACOTHERAPY IN YOUNG CHILDREN, PROBLEMS AND WAYS OF OPTIMISATION
<i>С. І. Дундюк-Березіна, В. О. Костюк</i> МОРФОГЕНЕТИЧНІ ОСОБЛИВОСТІ ПРЕ- І ПОСТНАТАЛЬНОГО РОЗВИТКУ ЗУБОЩЕЛЕПНОЇ СИСТЕМИ У ЩУРІВ	112	<i>Dundiuk-Berezina Sofia I., Kostiuk Viacheslav O.</i> MORPHOGENETIC FEATURES OF PRE- AND POSTNATAL DEVELOPMENT OF THE DENTAL SYSTEM IN RATS
<i>М. Е. Латинський, Л. П. Лаврів</i> СУЧАСНІ ВІДОМОСТІ ПРО МОРФОГЕНЕЗ СТРУКТУР І УТВОРІВ ЗОВНІШНЬОЇ ОСНОВИ ЧЕРЕПА В ОНТОГЕНЕЗІ ТА ЇХ ПРАКТИЧНЕ ЗНАЧЕННЯ	119	<i>Latynskiy Mykola E., Lavriv Lesia P.</i> MODERN INFORMATION ON THE MORPHOGENESIS OF THE STRUCTURES AND FORMATIONS OF THE EXTERNAL SKULL BASE DURING ONTOGENESIS AND THEIR PRACTICAL SIGNIFICANCE
<i>Ж. Г. Твердовська, К. Г. Загородня, М. М. Ясінський, Д. В. Проняєв</i> РАННЄ ВИЯВЛЕННЯ ПЕРЕДРАКОВИХ СТАНІВ РОТОВОЇ ПОРОЖНИНИ: РОЛЬ СКРИНІНГУ В ПРАКТИЦІ СТОМАТОЛОГА	129	<i>Tverdovska Zhanna H., Zahorodnia Kateryna H., Yasinskyi Mykola M., Proniaiev Dmytro V.</i> EARLY DETECTION OF ORAL POTENTIALLY MALIGNANT DISORDERS: THE ROLE OF SCREENING IN DENTAL PRACTICE

УДК 611.711:616-053.6:004

DOI: 10.24061/1727-0847.25.1.2026.01

V. S. Konoplytskyi, O. F. Tkach, Yu. Ye. Korobko

Department of Pediatric Surgery (Head – prof. V. S. Konoplytskyi) Vinnytsia National Pirogov Memorial Medical University, Vinnytsia

MATHEMATICAL MODEL OF THREE-DIMENSIONAL DETERMINATION OF THE DEGREE OF SPINE DEFORMATION IN ADOLESCENT IDIOPATHIC SCOLIOSIS

МАТЕМАТИЧНА МОДЕЛЬ ТРИВИМІРНОГО ВИЗНАЧЕННЯ СТУПЕНЯ ДЕФОРМАЦІЇ ХРЕБТА ПРИ ПІДЛІТКОВОМУ ІДІОПАТИЧНОМУ СКОЛІОЗІ

Резюме. Відомо, що в Україні кожна четверта дитина має порушення постави. За даними центру громадського здоров'я МОЗ України, в 2019 р. у 99467 дітей було виявлено підлітковий ідіопатичний сколіоз різного ступеня, а згідно із даними центру медичної статистики МОЗ України, лише під час профілактичних оглядів у 2020 р. було виявлено 92322 дитини із підлітковим ідіопатичним сколіозом піком 0-17 р., серед яких 45553 склали хлопчики.

Мета – комплексна оцінка виразності деформації хребта у сагітальній, фронтальній та аксіальних площинах з урахуванням первинної сколіотичної кривизни у пацієнтів із підлітковим ідіопатичним сколіозом.

Так як сколіоз являє собою деформацію у трьох площинах, для визначення його ступеню необхідне кількісне визначення сколіотичного (фронтальна площина), кіфотичного (сагітального) та ротаційного (аксіального) компонентів деформації. Доведено, що візуальний аналіз просторової орієнтації хребців при сколіотичній деформації у підлітків на основі двовимірних рентгенограм зазвичай оманливий та не надає достовірних даних, оскільки результати пласких зображень не здатні показати справжні фронтальні (коронарні) та бічні (сагітальні) лінійні параметри анатомічних об'єктів (відповідного хребця). Для обчислення ступеню сколіотичної деформації хребта з урахуванням ротаційного зміщення хребців була побудована система координат їх певних реперних точок у двох площинах: сагітальній та фронтальній. На відміну від деяких дослідників, які для вимірювання обертання хребців навколо своєї вертикальної осі, використовували показник ширини тіла хребця в ділянці 1/2 його висоти, нами в якості базової основи при визначенні кута нахилу кожного окремого хребця була обрана площина поверхонь їх замикальних пластинок. Такий вибір є інтуїтивно зрозумілим та об'єктивно обґрунтованим, так як замикальні пластинки, які є активними ділянками зон росту хребців у дітей підліткового віку, які найбільш чітко візуалізуються на рентгенограмах у пацієнтів даного вікового періоду, дозволяючи об'єктивно визначити середину тіла хребця, що значно допомагає у побудові схем розрахункового обчислення параметрів даного анатомічного об'єкту. Висновки. Розроблена та запропонована математична модель визначення справжньої величини викривлення хребта при підлітковому ідіопатичному сколіозі шляхом 3D реконструктивного моделювання рентгенологічних двовимірних зображень у фронтальній та сагітальній проєкціях, що дозволяє враховувати компоненти деформації хребців по всім просторовим векторам, а саме: сколіотичному, кіфотичному та аксіальному (ротаційному). Запропонована розрахункова математична модель визначення ступеня викривлення хребта при ідіопатичному сколіозі у дітей можлива до застосування як при правобічній так і при лівобічній локалізації патології незалежно від її ступеня виразності. Розроблена модель

тривимірною визначення ступеня деформації хребта при підлітковому ідіопатичному сколіозі дозволяє прогнозувати перебіг патології в залежності від локалізації сторони формування патології. Так, при правобічному сколіозі, за умов максимальних величин нахилу Th2 визначається III ступінь захворювання. Розв'язування відповідних лінійних рівнянь засвідчує більш деструктивні (виразні) прояви при лівобічній локалізації патології, в тому числі характерною є більша частота та виразність реберного горба.

Ключові слова: підлітковий ідіопатичний сколіоз, математичне моделювання, деформація, викривлення хребта, кут Cobb, 3-D зображення, рентгенограми, діагностика, лікування, прогнозування перебігу.

Adolescent idiopathic scoliosis (AIS), according to current concepts, is a systemic disorder of the body, the main manifestation of which is a three-dimensional (3D) spinal deformity in the sagittal, frontal, and horizontal planes, accompanied by lateral deviation of the spine and vertebral rotation in the frontal plane. The prevalence of AIS in the pediatric population ranges from 0.47% to 5.2%, with girls being affected several times more often than boys. The sex ratio depends on the magnitude of the Cobb angle: at 10-20° – 1.3:1, at 20-30° – 5.4:1, and when exceeding 30° – 7.0:1 or more. The term «AIS» was first introduced by Kleinberg in 1922. Although several types of scoliosis exist, AIS is the most common, accounting for up to 80% of scoliosis cases and partially depending on the geographical latitude of the patients' residence [1, 2].

In Ukraine, approximately every fourth child has postural disorders. According to the Public Health Center of the Ministry of Health of Ukraine, in 2019 AIS of varying severity was detected in 99.467 children, and during preventive examinations in 2020 – in 92.322 children aged 0-17 years, of whom 45.553 were boys [3, 4].

The etiology and pathophysiology of AIS remain not fully elucidated. Morphological studies of vertebral bodies and intervertebral discs based on two-dimensional radiographs have shown that discs have a more wedge-shaped appearance than vertebral bodies, which corresponds to the Hueter-Volkman law (1862-1873) and explains the secondary nature of vertebral body deformation and the rotational component of the deformity [5]. Recent studies have established that the main factors contributing to curve progression include the sex of the patient, the curve pattern, and the physiological maturity of the child [6]. Prognostically, it has been shown that girls with right-sided thoracic curves exceeding 100° according to Cobb, who have not yet reached menarche, have a high risk of progression, whereas in boys the greatest tendency to progression is observed in right-sided lumbar curves. Left-sided thoracic curves generally demonstrate a more benign course due to a low tendency to progress [7]. Diagnosis of AIS and determination of its severity are complicated by the variability of curve localization and the patient's

age due to discrepancies between the Cobb angle measured radiographically and clinical assessments, particularly the Adams test. The accuracy of early diagnosis depends on evaluating the relationship between the angle of trunk inclination and the Cobb angle as acceptable criteria [8]. After Cobb proposed a method for digital determination of vertebral axial displacement using coronal radiographs, vertebral rotation began to be assessed using 2D radiographs, 3D bone modeling, rasterstereography, and CT [9]. The magnitude of 3D spinal deformity in AIS is individual and depends on the number and length of curves, the degree of rotation, and the angular curvature around the axis; therefore, qualitative and quantitative assessment is possible only when taking into account parameters in the frontal, sagittal, and axial planes [5, 10]. The study by Ketenci I. E. et al. (2018) demonstrated that the minimal rotational angles were observed at Th₁₂, with slightly greater angles on the concave side than on the convex side, and with the greatest difference at Th₇–Th₈ due to intravertebral rotation of the apical segment [11, 12]. CT remains one of the most accurate imaging methods for evaluating bony structures, and considering 3D deformity, the true axial plane of each vertebra is defined as the plane of inclination. For measurements, multiplanar thin slices (0.6 mm) of the thoracic and lumbar spine are used. Limitations of such methods include the complexity of sagittal plane measurements and comparison with normative values, given that discs contribute more to 3D deformity than bony structures [5].

The main challenge in AIS is predicting the course of the pathology upon initial presentation [13]. Approximately 10% of patients require conservative treatment, while 0.1-0.3% require surgical intervention when the Cobb angle exceeds 40° [1, 14].

The aim of the study is to comprehensively assess the severity of spinal deformity in the sagittal, frontal, and axial planes, taking into account the primary scoliotic curvature in patients with adolescent idiopathic scoliosis.

Material and methods. In constructing the mathematical model, morphometric data obtained through linear measurements on radiographs of 45 patients of both sexes with previously diagnosed grade

I-II scoliosis were used. The age of the patients ranged from 10 to 18 years (mean age 15.2 ± 0.45 years), which, according to the United Nations definition, corresponds to adolescence [1, 15]. Among the examined individuals, the left-sided form of scoliosis was observed in 21 patients, whereas the right-sided form was found in 24 children. Measurements of the selected anatomical parameters were performed simultaneously on two two-dimensional radiographic projections of the spine – frontal and sagittal. For each projection, the localization of reference points was performed at the upper endplate of Th_2 and the lower endplate of Th_{11} . Thus, in all clinical observations, the measurement distance for assessing deformity severity was limited to the arc between Th_2 - Th_{11} [9, 10]. All radiological examinations were performed on the same

digital X-ray machine with identical (standardized) projection magnification by the same specialist. To reduce potential errors and image discrepancies, all radiographs were obtained in the vertical position (standing) in two projections: frontal and sagittal, during morning hours [16].

Research results and their discussion. Fundamentals of methodology and stages of constructing the mathematical model. In the normal vertical position of the torso, all vertebrae are subjected to axial compression, and specific spinal regions experience additional multidirectional shear loads depending on their spatial orientation. It has been proven that posteriorly directed loads reduce the rotational stability of a segment compared with regions subjected to anterior shear loading [17] (Fig. 1).

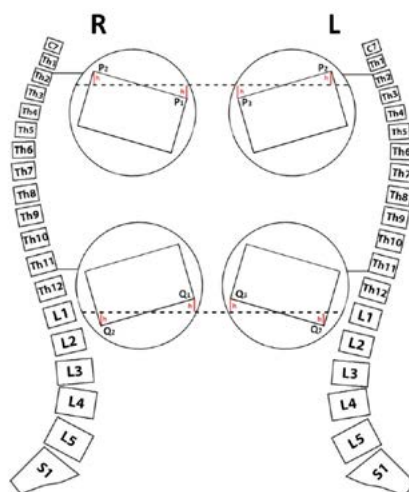


Fig. 1. Diagram of spinal regions that, in the vertical position, are subjected to posteriorly directed (red arrows) and anteriorly directed (green arrows) shear loads

Taking this into consideration, along with the Hueter-Volkman's law and the fact that AIS is a three-dimensional spinal deformity, diagnostic measures aimed at determining its severity should not rely solely on radiographic data obtained in the frontal plane. Pathological changes in other projections must also be considered, acknowledging that frontal and sagittal deformities are interrelated, and therefore changes in the frontal plane induce pathological deformities in the sagittal plane. At the same time, sagittal spinopelvic deformities in AIS are directly associated with rotational vertebral displacement, which collectively determine the magnitude of the Cobb angle [18]. An important related aspect is the formation of thoracic cage deformities in AIS, ranging from underdevelopment of the thoracic cage to rib prominences or rib humps, which arise due to the rotational component of the spinal deformity [6, 17, 19].

Since scoliosis represents a deformity in three planes, determining its severity requires quantitative

assessment of the scoliotic (frontal plane), kyphotic (sagittal plane), and rotational (axial plane) components of deformation [20]. A plane in three-dimensional Euclidean space is defined using three non-collinear points. It has been shown that visual analysis of vertebral spatial orientation in adolescents with scoliotic deformity based on two-dimensional radiographs is generally misleading and does not provide reliable information, as flat radiographic images cannot accurately depict the true frontal (coronal) and lateral (sagittal) linear parameters of anatomical structures (the corresponding vertebra) [21]. To calculate the degree of scoliotic deformity considering vertebral rotational displacement, a coordinate system of specific reference points was constructed in two planes: sagittal and frontal. Unlike some researchers who measured vertebral rotation around the vertical axis using vertebral body width at half its height, we selected the plane of the vertebral endplate surfaces as the basic reference for

determining the inclination angle of each individual vertebra [9, 22]. This choice is intuitively clear and objectively justified, as the endplates, which represent active growth zones in adolescents, are the most clearly visualized structures on radiographs in patients

of this age group, allowing for objective identification of the midpoint of the vertebral body. This greatly facilitates the construction of computational schemes for calculating the parameters of this anatomical structure (Fig. 2).

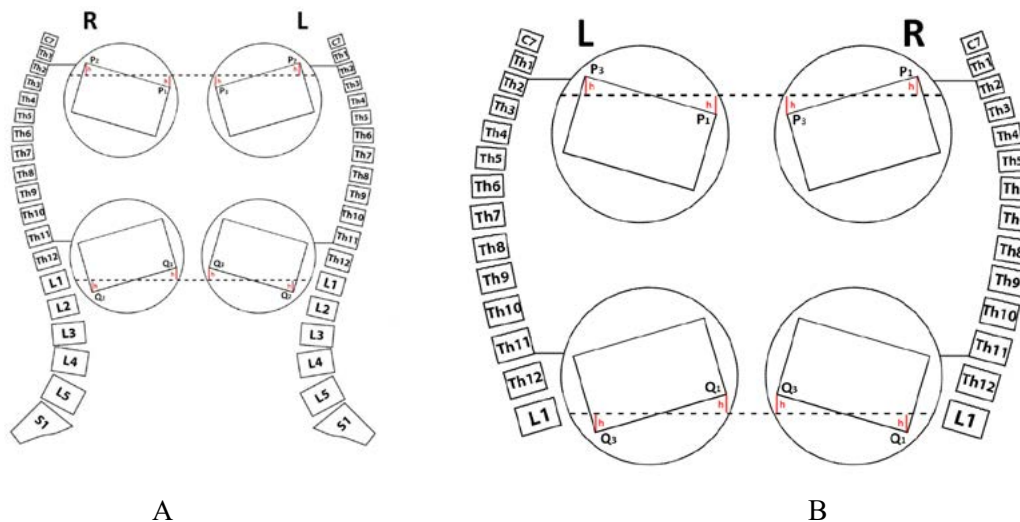


Fig. 2. Diagram of determining the coordinates of vertebral reference points in the sagittal (A) and frontal (B) planes

The upper boundary of the computational model of the scoliotic spinal arc was schematically positioned precisely along the plane of the upper portion of the Th₂ endplate (according to standing radiographs in the sagittal and frontal projections), corresponding to points P₁, P₂, P₃, while the lower boundary of the arc corresponded precisely to the plane of the lower endplate, corresponding to points Q₁, Q₂, Q₃.

For morphometric measurement of vertebral tilt in the corresponding plane, horizontal lines were drawn through the center of the upper (Th₂) and lower (Th₁₁) endplates, at half the width of the vertebral

body. The value h, representing the distance from the horizontal line to the perpendicularly determined reference point, constituted the linear magnitude of the vertebral inclination angle at the upper and lower limits of the scoliotic arc.

The basis for developing a three-dimensional method for calculating the degree of scoliotic deformity was the Cobb scheme. According to the Cobb scheme, after determining the spatial localization of the Th₂ and Th₁₁ planes, the angle of their intersection (α) corresponded to the true 3D magnitude of the scoliotic spinal deformity (Fig. 3).

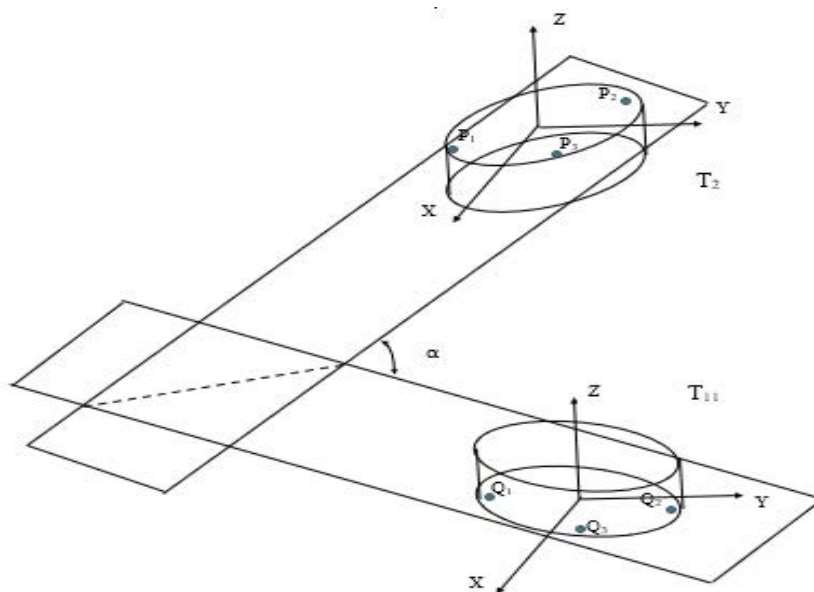


Fig. 3. Determination of the angle of intersection between two planes in scoliotic spinal deformity

If the coordinates of three points on the vertebral surface are known, and these points are not collinear, then a unique plane can be constructed.

We obtain the equation of a plane passing through the points $P_1(x_1, y_1, z_1); P_2(x_2, y_2, z_2); P_3(x_3, y_3, z_3)$. The plane passes through point P_1 and has the following equation:

$$A(x - x_1) + B(y - y_1) + C(z - z_1) = 0,$$

where A, B, C are the coordinates of the normal vector.

The plane under investigation passes through point P_2 ; therefore, the following equality must hold:

$$A(x_2 - x_1) + B(y_2 - y_1) + C(z_2 - z_1) = 0.$$

Point P_3 also lies on the plane, and its coordinates satisfy the equation:

$$A(x_3 - x_1) + B(y_3 - y_1) + C(z_3 - z_1) = 0.$$

These three equations contain three unknown parameters – the coordinates of the normal vector of the required plane. These equations are linear with respect to the unknowns A, B, C. Thus, we obtain a system of linear algebraic equations:

$$\begin{cases} A(x - x_1) + B(y - y_1) + C(z - z_1) = 0 \\ A(x_2 - x_1) + B(y_2 - y_1) + C(z_2 - z_1) = 0 \\ A(x_3 - x_1) + B(y_3 - y_1) + C(z_3 - z_1) = 0 \end{cases}$$

Solving this system of linear algebraic equations yields the equation of the plane passing through the three points on the vertebral surface.

For example, in right-sided scoliosis, the coordinates of the points on the upper surface of the Th₂ vertebra are: $P_1(4, 25; 0; -3); P_2(-4, 25; 0; 3); P_3(0; 3, 25; 0)$. The plane equation defined by these three points is as follows: $=12x + 17z = 0$. (1)

For the lower surface of the Th₁₁ vertebra, the coordinates of the three points are:

$$Q_1(6, 75; 0; 3); Q_2(-6, 75; 0; -3); Q_3(0; 4, 75; 0)$$

The plane equation defined by these three points is as follows: $4x - 9z = 0$. (2)

To calculate the angle between the two planes (Fig. 4), which are defined by the following equations:

$$A_1x + B_1y + C_1z = 0;$$

$$A_2x + B_2y + C_2z = 0.$$

use formula:

$$\alpha = \arccos \left(\frac{|A_1A_2 + B_1B_2 + C_1C_2|}{\sqrt{A_1^2 + B_1^2 + C_1^2} \sqrt{A_2^2 + B_2^2 + C_2^2}} \right).$$

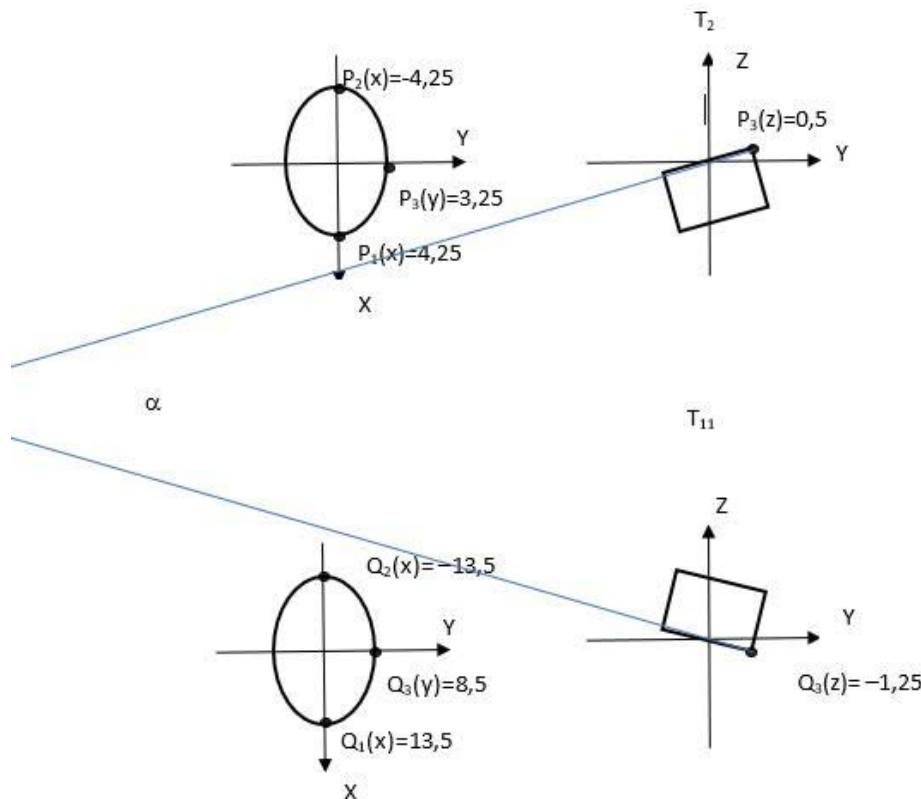


Fig. 4. 3D modelling of the scheme for determining angle α depending on the spatial localisation of the reference points Th₂ and Th₁₁

For right-sided scoliosis, according to equations (1) and (2), the intersection angle between the two planes was calculated. The same approach was used to analyse the plane-intersection angles for kyphosis, as well as for right-sided and left-sided scoliosis.

The next stage of our study was the development of a predictive model for the degree of scoliotic deformity depending on the inclination of the Th₂ and Th₁₁ vertebrae in the frontal and sagittal planes, i.e. taking into account the rotational displacement of the respective vertebra. Separate calculations were performed for right-sided and left-sided deformities.

The predictive model of scoliotic deformity was constructed by developing separate linear equations describing the dependence of the position of reference

points on the value of h, which represented the true rotational displacement of Th₂ and Th₁₁ in the corresponding plane for right- and left-sided scoliosis.

For this purpose, a separate table was compiled, summarising the minimum and maximum reference values of h for the main reference points of Th₂ and Th₁₁, taking into account the direction of deviation (indicated by «+» or «-») from the horizontal line drawn through the centre of the respective endplate (upper or lower) of each vertebra (Table 1).

The predictive assessment of the magnitude of spinal deformity correlated with the classification criteria of the current scoliosis severity grading and with SOSORT recommendations based on the Cobb angle (Table 2) [8].

Table 1

Reference values of h for left-sided and right-sided scoliosis in the frontal and sagittal projections

Vertebral level	Measurement point	h value (mm)		Direction of h measurement
		Min	Max	
Pathology and projection of examination	Right-sided scoliosis. Frontal radiographic projection.			
Th ₂	P ₁	0	3	Upward from the horizontal line
Th ₁₁	Q ₁	0	-3	Downward from the horizontal line
Pathology and projection of examination	Left-sided scoliosis. Frontal radiographic projection.			
Th ₂	P ₃	0	3	Upward from the horizontal line
Th ₁₁	Q ₃	0	-7	Downward from the horizontal line
Pathology and projection of examination	Right-sided / left-sided scoliosis. Sagittal radiographic projection.			
Th ₂	P ₂	1	4	Upward from the horizontal line
Th ₁₁	Q ₂	-3	-5	Downward from the horizontal line

Table 2

Distribution of scoliosis severity according to classification criteria based on Cobb angle

Degree of classified pathological manifestations	Spinal curvature magnitude according to Cobb angle
Normal	0°
Scoliotic posture	1-3°
Scoliosis I st.	4-10°
Scoliosis II st.	11-30°
Scoliosis III st.	31-60°
Scoliosis IV st.	61° and above

Among the cohort of patients included in this study, the maximum Cobb angle was 26°, which, according to the classification criteria, corresponded to grade II pathology. Based on the obtained reference values of h for right-sided and left-sided scoliosis and

the classification distribution of pathology according to the Cobb angle, corresponding linear dependency graphs for the Th₂ and Th₁₁ vertebrae were constructed and transformed into linear equations (Figs. 5, 6, 7, 8).

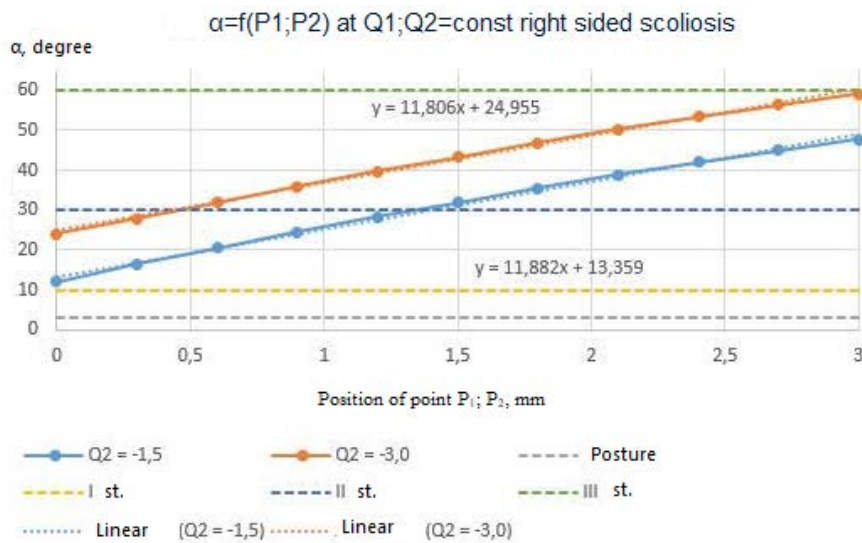


Fig. 5. Linear graph of the dependence of Th2 vertebral tilt angle on the value of h in right-sided scoliosis

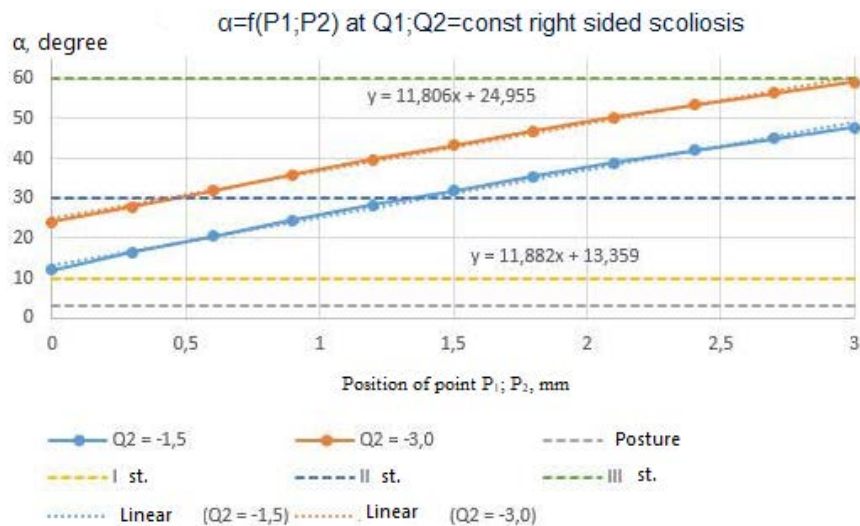


Fig. 6. Linear graph of the dependence of Th11 vertebral tilt angle on the value of h in right-sided scoliosis

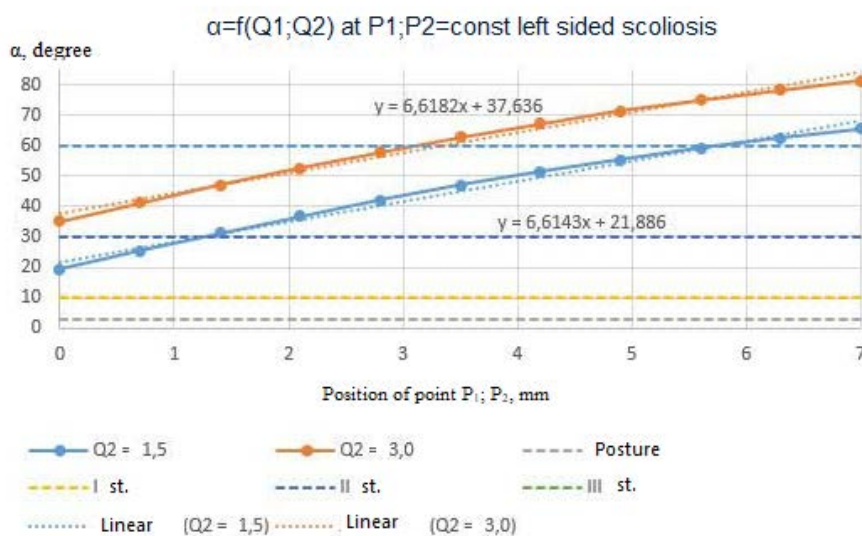


Fig. 7. Linear graph of the dependence of Th2 vertebral tilt angle on the value of h in left-sided scoliosis

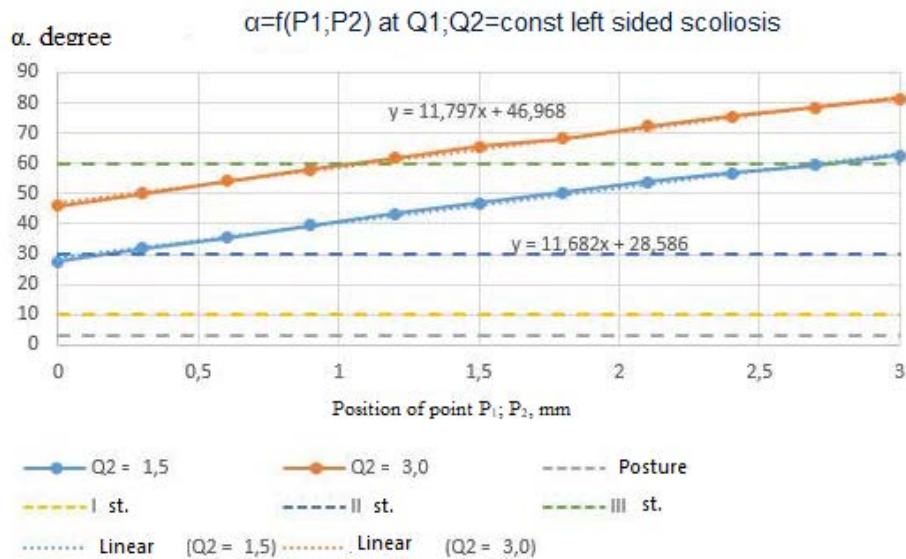


Fig. 8. Linear graph of the dependence of Th11 vertebral tilt angle on the value of h in left-sided scoliosis

Solving the linear equations, we obtained the following predictive values for the course of the pathology. For right-sided scoliosis, the impact of the displacement (tilt) of the Th₂ vertebra exceeds the corresponding displacement of Th₁₁ by a factor of 1.47. Moreover, at the maximum Th₂ tilt, grade III scoliosis is determined. Regarding left-sided scoliosis, according to the obtained data, the influence on Th₂ displacement is 1.78 times greater than that on Th₁₁. In addition, the results of solving the linear equations convincingly indicate that left-sided scoliosis shows a stronger tendency for progression. The data obtained during the development and calculation of the mathematical model also explain the causal relationship for the higher frequency and greater prominence of the rib hump in left-sided scoliosis. The predominance of Th₂ displacement in left-sided scoliosis, in our view, prognostically indicates a higher latent potential vulnerability of the left-sided spinal deformity, which must be considered at all stages of treatment and patient follow-up.

Conclusions. 1. A mathematical model has been developed and proposed for determining the true magnitude of spinal curvature in adolescent idiopathic scoliosis through 3D reconstruction of 2D radiographic images in the frontal and sagittal projections. This allows the consideration of vertebral deformity components along all spatial vectors: scoliotic, kyphotic, and axial (rotational). The proposed computational mathematical model for determining the degree of spinal curvature in children with idiopathic scoliosis can be applied for

both right- and left-sided pathology, regardless of its severity. 2. The creation and solution of linear equations describing the mutual dependence of Th₂ and Th₁₁ tilt angles in right- and left-sided adolescent idiopathic scoliosis shows that, for right-sided pathology, the displacement of Th₂ is 1.47 times greater than Th₁₁, while for left-sided pathology, Th₂ displacement relative to Th₁₁ increases by 1.78 times, i.e., by 17.42%. 3. The developed 3D model for determining the degree of spinal deformity in adolescent idiopathic scoliosis allows prediction of the pathology course depending on the side of the deformity. In right-sided scoliosis, with maximum Th₂ tilt, grade III disease is determined. Solving the corresponding linear equations indicates more destructive (pronounced) manifestations in left-sided pathology, including higher frequency and greater prominence of the rib hump.

Prospects for further research. Further studies should focus on validating the proposed mathematical 3D model in larger clinical cohorts with different types and severities of idiopathic scoliosis, as well as on comparing its accuracy with modern three-dimensional imaging techniques. Integration of the model with digital radiographic systems and software for automated calculation of spinal deformity parameters appears promising, as it may enhance the objectivity of diagnosis and dynamic follow-up. Particular attention should be paid to using the obtained 3D parameters to predict scoliosis progression and to substantiate individualized approaches to conservative and surgical treatment in children and adolescents.

Список використаної літератури

1. Франк С, Франк М, Франк Г. Відновлювальне лікування ідіопатичного сколіозу методом мануальної терапії. *World science*. 2020;1,1(53):51-7. https://doi.org/10.31435/rsglobal_ws/31012020/6896.

2. Hirase T, Ling JF, Haghshenas V, Thirumavalavan J, Dong D, Hanson DS, et al. Anterior versus posterior spinal fusion for Lenke type 5 adolescent idiopathic scoliosis: a systematic review and meta-analysis of comparative studies. *Spine Deform.* 2022 Mar;10(2):267-81. doi: 10.1007/s43390-021-00436-x. Epub 2021 Nov 1. Erratum in: *Spine Deform.* 2022 Mar;10(2):283. doi: 10.1007/s43390-021-00447-8.
3. Labelle H, Richards SB, De Kleuver M, Grivas TB, Luk KD, Wong HK, et al. Screening for adolescent idiopathic scoliosis: an information statement by the scoliosis research society international task force. *Scoliosis.* 2013 Oct 31;8:17. doi: 10.1186/1748-7161-8-17.
4. Поляруш ІА, Василенко ЄВ, Кобінський ОВ. Огляд сучасних підходів до застосування засобів фізичної терапії при сколіотичній хворобі у підлітків. *Спортивна медицина, фізична терапія та ерготерапія.* 2022;2:125-31. DOI: <https://doi.org/10.32652/spmed.2022.2.125-131>.
5. Schlösser TP, van Stralen M, Brink RC, Chu WC, Lam TP, Vincken KL, et al. Three-dimensional characterization of torsion and asymmetry of the intervertebral discs versus vertebral bodies in adolescent idiopathic scoliosis. *Spine (Phila Pa 1976).* 2014 Sep 1;39(19):E1159-66. doi: 10.1097/BRS.0000000000000467.
6. Grivas TB, Vynichakis G, Chandrinou M, Mazioti C, Papagianni D, Mamzeri A, et al. Morphology, Development and Deformation of the Spine in Mild and Moderate Scoliosis: Are Changes in the Spine Primary or Secondary? *J Clin Med.* 2021 Dec 16;10(24):5901. doi: 10.3390/jcm10245901.
7. Soucacos PN, Zacharis K, Gelalis J, Soultanis K, Kalos N, Beris A, et al. Assessment of curve progression in idiopathic scoliosis. *Eur Spine J.* 1998;7(4):270-7. doi: 10.1007/s005860050074.
8. Kluszczyński M, Mosler D, Wąsik J. Morphological differences in scoliosis curvatures as a cause of difficulties in its early detection based on angle of trunk inclination. *BMC Musculoskelet Disord.* 2022 Nov 2;23(1):948. doi: 10.1186/s12891-022-05878-6.
9. Atmaca H, Inanmaz ME, Bal E, Caliskan I, Kose KC. Axial plane analysis of Lenke 1A adolescent idiopathic scoliosis as an aid to identify curve characteristics. *Spine J.* 2014 Oct 1;14(10):2425-33. doi: 10.1016/j.spinee.2014.02.015.
10. Brink RC, Schlösser TPC, van Stralen M, Vincken KL, Kruijff MC, Hui SCN, et al. Anterior-posterior length discrepancy of the spinal column in adolescent idiopathic scoliosis—a 3D CT study. *Spine J.* 2018 Dec;18(12):2259-65. doi: 10.1016/j.spinee.2018.05.005.
11. Ketenci İE, Yanik HS, Erdem Ş. Pedicle morphometry of thoracic and lumbar vertebrae in adolescent idiopathic scoliosis. *Medeniyet Medical Journal.* 2018;33(2):69-74. DOI: 10.5222/MMJ.2018.01336.
12. Larson AN, Polly DW Jr, Diamond B, Ledonio C, Richards BS 3rd, Emans JB, et al; Minimize Implants Maximize Outcomes Study Group. Does higher anchor density result in increased curve correction and improved clinical outcomes in adolescent idiopathic scoliosis? *Spine (Phila Pa 1976).* 2014 Apr 1;39(7):571-8. doi: 10.1097/BRS.0000000000000204.
13. Nault ML, Mac-Thiong JM, Roy-Beaudry M, Turgeon I, Deguise J, Labelle H, et al. Three-dimensional spinal morphology can differentiate between progressive and nonprogressive patients with adolescent idiopathic scoliosis at the initial presentation: a prospective study. *Spine (Phila Pa 1976).* 2014 May 1;39(10):E601-6. doi: 10.1097/BRS.0000000000000284.
14. Мезенцев АО, Петренко ДЄ, Демченко ДО. Аналіз результатів лікування грудного ідіопатичного сколіозу з куттом Cobb 80-100°. *Хірургія дитячого віку.* 2023;2(79):28-34. doi: 10.15574/PS.2023.79.28.
15. Mantelatto Andrade R, Gomes Santana B, Vertú Schmidt A, Eduardo Barsotti C, Pegoraro Baroni M, Tirotti Saragiotto B, Ribeiro AP. Effect of traditional rehabilitation programme versus telerehabilitation in adolescents with idiopathic scoliosis during the COVID-19 pandemic: a cohort study. *J Rehabil Med.* 2024 Feb 26;56:jrm5343. doi: 10.2340/jrm.v56.5343.
16. Brink RC, Colo D, Schlösser TPC, Vincken KL, van Stralen M, Hui SCN, et al. Upright, prone, and supine spinal morphology and alignment in adolescent idiopathic scoliosis. *Scoliosis Spinal Disord.* 2017 Feb 22;12:6. doi: 10.1186/s13013-017-0111-5.
17. Thakur A, Heyer JH, Wong E, Hillstrom HJ, Groisser B, Page K, et al. The Effects of Adolescent Idiopathic Scoliosis on Axial Rotation of the Spine: A Study of Twisting Using Surface Topography. *Children (Basel).* 2022 May 5;9(5):670. doi: 10.3390/children9050670.
18. Mak T, Cheung PWH, Zhang T, Cheung JPY. Patterns of coronal and sagittal deformities in adolescent idiopathic scoliosis. *BMC Musculoskelet Disord.* 2021 Jan 8;22(1):44. doi: 10.1186/s12891-020-03937-4.

19. Мезенцев АО, Петренко ДЄ, Демченко ДО. Результати застосування торакопластики у хворих на підлітковий ідіопатичний сколіоз. *Хірургія дитячого віку*. 2024;3(84):80-5. doi 10.15574/PS.2024.3(84).8085.
20. Chen H, Schlösser TPC, Brink RC, Colo D, van Stralen M, Shi L, et al. The Height-Width-Depth Ratios of the Intervertebral Discs and Vertebral Bodies in Adolescent Idiopathic Scoliosis vs Controls in a Chinese Population. *Sci Rep*. 2017 Apr 18;7:46448. doi: 10.1038/srep46448.
21. Aksekili MAE, Çağlar C, Bozer M, Demir P. Morphological analysis of thoracolumbar spine pedicles in adolescent idiopathic scoliosis. *J Turk Spinal Surg*. 2022;33(3):83-90. DOI: 10.4274/jtss.galenos.2022.24633.
22. Soucacos PN, Zacharis K, Gelalis J, Soultanis K, Kalos N, Beris A, et al. Assessment of curve progression in idiopathic scoliosis. *Eur Spine J*. 1998;7(4):270-7. doi: 10.1007/s005860050074.
23. Гамма ТВ, Григус ІМ, Орел ІО, Гірак АМ. Фізична терапія дітей віком 10-12 років зі сколіозом II ступеня. *Rehabilitation and Recreation*, 2022;11:10-7. DOI: <https://doi.org/10.32782/2522-1795.2022.11.1>.

References

1. Frank S, Frank M, Frank H. Vidnovlyuval'ne likuvannya idiopatichnoho skoliozu metodom manual'noyi terapiyi. *World science*. 2020;1,1(53):51-7. https://doi.org/10.31435/rsglobal_ws/31012020/6896. [in Ukrainian].
2. Hirase T, Ling JF, Haghshenas V, Thirumavalavan J, Dong D, Hanson DS, et al. Anterior versus posterior spinal fusion for Lenke type 5 adolescent idiopathic scoliosis: a systematic review and meta-analysis of comparative studies. *Spine Deform*. 2022 Mar;10(2):267-81. doi: 10.1007/s43390-021-00436-x. Epub 2021 Nov 1. Erratum in: *Spine Deform*. 2022 Mar;10(2):283. doi: 10.1007/s43390-021-00447-8.
3. Labelle H, Richards SB, De Kleuver M, Grivas TB, Luk KD, Wong HK, et al. Screening for adolescent idiopathic scoliosis: an information statement by the scoliosis research society international task force. *Scoliosis*. 2013 Oct 31;8:17. doi: 10.1186/1748-7161-8-17.
4. Полярush ІА, Васыленко YEV, Kobins'kyu OV. Ohlyad suchasnykh pidkhodiv do zastosuvannya zasobiv fizychnoyi terapiyi pry skoliotychniy khvorobi u pidlitkiv. *Sportyvna medytsyna, fizychna terapiya ta erhoterapiya*. 2022;2:125-31. DOI: <https://doi.org/10.32652/spmed.2022.2.125-131>. [in Ukrainian].
5. Schlösser TP, van Stralen M, Brink RC, Chu WC, Lam TP, Vincken KL, et al. Three-dimensional characterization of torsion and asymmetry of the intervertebral discs versus vertebral bodies in adolescent idiopathic scoliosis. *Spine (Phila Pa 1976)*. 2014 Sep 1;39(19):E1159-66. doi: 10.1097/BRS.0000000000000467.
6. Grivas TB, Vynichakis G, Chandrinou M, Mazioti C, Papagianni D, Mamzeri A, et al. Morphology, Development and Deformation of the Spine in Mild and Moderate Scoliosis: Are Changes in the Spine Primary or Secondary? *J Clin Med*. 2021 Dec 16;10(24):5901. doi: 10.3390/jcm10245901.
7. Soucacos PN, Zacharis K, Gelalis J, Soultanis K, Kalos N, Beris A, et al. Assessment of curve progression in idiopathic scoliosis. *Eur Spine J*. 1998;7(4):270-7. doi: 10.1007/s005860050074.
8. Kluszczynski M, Mosler D, Wąsik J. Morphological differences in scoliosis curvatures as a cause of difficulties in its early detection based on angle of trunk inclination. *BMC Musculoskelet Disord*. 2022 Nov 2;23(1):948. doi: 10.1186/s12891-022-05878-6.
9. Atmaca H, Inanmaz ME, Bal E, Caliskan I, Kose KC. Axial plane analysis of Lenke 1A adolescent idiopathic scoliosis as an aid to identify curve characteristics. *Spine J*. 2014 Oct 1;14(10):2425-33. doi: 10.1016/j.spinee.2014.02.015.
10. Brink RC, Schlösser TPC, van Stralen M, Vincken KL, Kruijff MC, Hui SCN, et al. Anterior-posterior length discrepancy of the spinal column in adolescent idiopathic scoliosis—a 3D CT study. *Spine J*. 2018 Dec;18(12):2259-65. doi: 10.1016/j.spinee.2018.05.005.
11. Ketenci İE, Yanik HS, Erdem Ş. Pedicle morphometry of thoracic and lumbar vertebrae in adolescent idiopathic scoliosis. *Medeniyet Medical Journal*. 2018;33(2):69-74. DOI: 10.5222/MMJ.2018.01336.
12. Larson AN, Polly DW Jr, Diamond B, Ledonio C, Richards BS 3rd, Emans JB, et al; Minimize Implants Maximize Outcomes Study Group. Does higher anchor density result in increased curve correction and improved clinical outcomes in adolescent idiopathic scoliosis? *Spine (Phila Pa 1976)*. 2014 Apr 1;39(7):571-8. doi: 10.1097/BRS.0000000000000204.
13. Nault ML, Mac-Thiong JM, Roy-Beaudry M, Turgeon I, Deguise J, Labelle H, et al. Three-dimensional spinal morphology can differentiate between progressive and nonprogressive patients with adolescent idiopathic

scoliosis at the initial presentation: a prospective study. *Spine (Phila Pa 1976)*. 2014 May 1;39(10): E601-6. doi: 10.1097/BRS.0000000000000284.

14. Mezentsev AO, Petrenko DYE, Demchenko DO. Analiz rezul'tativ likuvannya hrudnoho idiopatychnoho skoliozu z kutom Cobb 80-100°. *Khirurgiya dytyachoho viku*. 2023;2(79):28-34. doi: 10.15574/PS.2023.79.28. [in Ukrainian].

15. Mantelatto Andrade R, Gomes Santana B, Vertú Schmidt A, Eduardo Barsotti C, Pegoraro Baroni M, Tirotti Saragiotto B, Ribeiro AP. Effect of traditional rehabilitation programme versus telerehabilitation in adolescents with idiopathic scoliosis during the COVID-19 pandemic: a cohort study. *J Rehabil Med*. 2024 Feb 26;56:jrm5343. doi: 10.2340/jrm.v56.5343.

16. Brink RC, Colo D, Schlösser TPC, Vincken KL, van Stralen M, Hui SCN, et al. Upright, prone, and supine spinal morphology and alignment in adolescent idiopathic scoliosis. *Scoliosis Spinal Disord*. 2017 Feb 22;12:6. doi: 10.1186/s13013-017-0111-5.

17. Thakur A, Heyer JH, Wong E, Hillstrom HJ, Groisser B, Page K, et al. The Effects of Adolescent Idiopathic Scoliosis on Axial Rotation of the Spine: A Study of Twisting Using Surface Topography. *Children (Basel)*. 2022 May 5;9(5):670. doi: 10.3390/children9050670.

18. Mak T, Cheung PWH, Zhang T, Cheung JPY. Patterns of coronal and sagittal deformities in adolescent idiopathic scoliosis. *BMC Musculoskelet Disord*. 2021 Jan 8;22(1):44. doi: 10.1186/s12891-020-03937-4.

19. Mezentsev AO, Petrenko DYE, Demchenko DO. Rezul'taty zastosuvannya torakoplastyky u khvorykh na pidlitkovyy idiopatychnyy skolioz. *Khirurgiya dytyachoho viku*. 2024;3(84):80-5. doi 10.15574/PS.2024.3(84).8085. [in Ukrainian].

20. Chen H, Schlösser TPC, Brink RC, Colo D, van Stralen M, Shi L, et al. The Height-Width-Depth Ratios of the Intervertebral Discs and Vertebral Bodies in Adolescent Idiopathic Scoliosis vs Controls in a Chinese Population. *Sci Rep*. 2017 Apr 18;7:46448. doi: 10.1038/srep46448.

21. Aksekili MAE, Çağlar C, Bozer M, Demir P. Morphological analysis of thoracolumbar spine pedicles in adolescent idiopathic scoliosis. *J Turk Spinal Surg*. 2022;33(3):83-90. DOI: 10.4274/jtss.galenos.2022.24633.

22. Soucacos PN, Zacharis K, Gelalis J, Soultanis K, Kalos N, Beris A, et al. Assessment of curve progression in idiopathic scoliosis. *Eur Spine J*. 1998;7(4):270-7. doi: 10.1007/s005860050074.

23. Hama TV, Hryhus IM, Orel IO, Hirak AM. Fizychna terapiya ditey vikom 10-12 rokiv zi skoliozom II stupenya. *Rehabilitation and Recreation*, 2022;11:10-7. DOI: <https://doi.org/10.32782/2522-1795.2022.11.1>. [in Ukrainian].

MATHEMATICAL MODEL OF THREE-DIMENSIONAL DETERMINATION OF THE DEGREE OF SPINE DEFORMATION IN ADOLESCENT IDIOPATHIC SCOLIOSIS

Abstract. It is known that in Ukraine every fourth child has postural disorders. According to the Public Health Center of the Ministry of Health of Ukraine, in 2019, 99,467 children were diagnosed with adolescent idiopathic scoliosis of varying severity, and according to the Medical Statistics Center of the Ministry of Health of Ukraine, only during preventive examinations in 2020, 92,322 children aged 0-17 were found to have adolescent idiopathic scoliosis, of whom 45,553 were boys.

Objective – to comprehensively assess the severity of spinal deformity in the sagittal, frontal, and axial planes, taking into account the primary scoliotic curvature in patients with adolescent idiopathic scoliosis.

Since scoliosis is a deformity in three planes, its grading requires quantitative assessment of the scoliotic (frontal plane), kyphotic (sagittal plane), and rotational (axial plane) components. It has been proven that visual analysis of vertebral spatial orientation in adolescents with scoliotic deformity based on two-dimensional radiographs is usually misleading and does not provide reliable data, as flat images cannot accurately depict the true frontal (coronal) and lateral (sagittal) linear parameters of anatomical structures (the corresponding vertebra). To calculate the degree of scoliotic spinal deformity considering vertebral rotational displacement, a coordinate system of their specific reference points was constructed in two planes: sagittal and frontal.

Unlike some researchers who measured vertebral rotation around the vertical axis using the width of the vertebral body at half its height, we selected the plane of the surfaces of the vertebral end plates as the basic reference for determining the tilt angle of each individual vertebra. This choice is intuitively clear and objectively justified, since the end plates are active growth zones in adolescents, are clearly visualized on radiographs in this age group, and allow accurate identification of the midpoint of the vertebral body, significantly aiding in constructing computational schemes for assessing the parameters of this anatomical structure.

Conclusions. A mathematical model has been developed and proposed to determine the true magnitude of spinal curvature in adolescent idiopathic scoliosis by means of 3D reconstructive modeling of two-dimensional

radiographic images in frontal and sagittal projections. This enables consideration of all components of vertebral deformity across spatial vectors: scoliotic, kyphotic, and axial (rotational). The proposed computational mathematical model for determining the degree of spinal curvature in idiopathic scoliosis in children can be applied for both right-sided and left-sided pathology regardless of its severity. The developed three-dimensional model for assessing the degree of spinal deformity in adolescent idiopathic scoliosis makes it possible to predict the course of the pathology depending on the side of curvature formation. For example, in right-sided scoliosis, grade III is determined when Th2 tilt reaches maximal values. Solving the corresponding linear equations indicates more destructive (pronounced) manifestations in left-sided pathology, including a higher frequency and greater severity of the rib hump.

Key words: adolescent idiopathic scoliosis, mathematical modeling, deformation, curvature of the spine, Cobb angle, 3-D images, radiographs, diagnosis, treatment, prognosis.

Conflict of interest. The authors declare no conflict of interest regarding this article.

Відомості про авторів:

Коноплицький Віктор Сергійович – доктор медичних наук, професор, завідувач кафедри дитячої хірургії Вінницького національного медичного університету імені М. І. Пирогова, м. Вінниця, ORCID ID: <https://orcid.org/0000-0001-9525-1547>;

Ткач Олег Федорович – аспірант кафедри дитячої хірургії Вінницького національного медичного університету імені М. І. Пирогова, м. Вінниця, ORCID ID: <https://orcid.org/0009-0003-0671-9542>;

Коробко Юрій Євгенійович – доктор філософії, асистент кафедри дитячої хірургії Вінницького національного медичного університету імені М. І. Пирогова, м. Вінниця, ORCID ID: <https://orcid.org/0000-0002-3299-878X>.

Information about the authors:

Konoplytskyi Viktor S. – Doctor of Medical Sciences, Professor, Head of the Department of Pediatric Surgery, Vinnytsia National Pyrogov Memorial Medical University, Vinnytsia, ORCID ID: <https://orcid.org/0000-0001-9525-1547>;

Tkach Oleh F. – Assistant of the Department of Pediatric Surgery, Vinnytsia National Pyrogov Memorial Medical University, Vinnytsia, ORCID ID: <https://orcid.org/0009-0003-0671-9542>;

Korobko Yuriy Ye. – PhD, Assistant of the Department of Pediatric Surgery, Vinnytsia National Pyrogov Memorial Medical University, Vinnytsia, ORCID ID: <https://orcid.org/0000-0002-3299-878X>.



Дата першого надходження рукопису до видання: 03.12.2025 р.
Дата прийнятого до друку рукопису після рецензування: 26.12.2025 р.
Дата публікації: 26.03.2026 р.

УДК 616.61:579.8

DOI: 10.24061/1727-0847.25.1.2026.02

В. І. Зайцев, О. С. Федорук, Ю. М. Гурженко*, І. І. Ілюк, К. А. Владиченко*Кафедра загальної хірургії та урології (зав. – проф. В. П. Польовий) закладу вищої освіти Буковинського державного медичного університету МОЗ України, м. Чернівці; *Державна установа «Інститут урології імені академіка О. Ф. Возіанова НАМН України», м. Київ*

ПРАКТИЧНІ АСПЕКТИ ДІАГНОСТИКИ ЕТІОЛОГІЧНОГО ЧИННИКА ХРОНІЧНОГО БАКТЕРІАЛЬНОГО ПРОСТАТИТУ У ЧОЛОВІКІВ МОЛОДОГО ВІКУ

Резюме. Незважаючи на появу сучасних високоспецифічних методів виявлення збудників запального процесу, діагностика інфекційного агента при хронічному бактеріальному простатиті (ХБП) далека від оптимальної. Тест Meares-Stamey залишається «золотим стандартом» для локалізації інфекції, але він технічно складний і не завжди виконується, тому практично застосовують спрощені варіанти цього тесту і/або комбінують із ПЛР та засівами на живильні середовища. Метою дослідження було встановити особливості мікробного спектру в уретрі та простаті в чоловіків із ХБП та особливості використання різних методів виявлення збудника запального процесу у даного контингенту хворих.

Обстежено 326 чоловіків молодого віку, в яких діагностовано хронічний бактеріальний простатит (ХБП). Усі вони були обстежені за допомогою рутинної мікроскопії препаратів, імунофлуоресценції, полімеразно-ланцюгової реакції, засівів на середовища. Результати свідчать, що чутливість аналізу мазка з уретри значно поступається чутливості аналізу соку простати для виявлення хронічної інфекції статевих шляхів чоловіків (особливо трихомонад), присутність яких у 80,8% випадків супроводжується одночасним виявленням хламідій та молікутів. Моноінфекція статевих органів діагностується тільки у 7,6-13,7% випадків та найбільш характерна для хламідій, найменш – для представників КБФ.

Було зроблено висновок, що у молодих чоловіків атипові мікроорганізми є важливими етіологічними факторами ХБП і у ця категорія пацієнтів обов'язково повинна бути обстежена відповідними методами. Було показано, що чутливість аналізу мазка з уретри значно поступається чутливості аналізу соку простати для виявлення хронічної інфекції статевих шляхів чоловіків. Присутність трихомонад у статевих шляхах у 80,8% випадків супроводжується одночасним виявленням хламідії та молікутів. Моноінфекція при ХБП діагностується тільки у 7,6-13,7% випадків та найбільш характерна для хламідій, а одночасна персистенція представників КБФ з патогенними збудниками спостерігається значно частіше, ніж поєднання таких збудників між собою.

Ключові слова: простатит, обстеження, хламідії, трихомонади, молікути.

Значні зміни мікробного пейзажу при інфекційному ураженні статевої системи, які відбулись останніми роками, примушують науковців та практичних лікарів по новому підходити до діагностики та лікування таких пацієнтів. Означені зміни стосуються як виду інфекційних агентів, так і їх розповсюдження та збільшення частоти полімікробних асоціацій. Незважаючи на появу сучасних високоспецифічних методів виявлення збудників запального процесу, якість як етіологічного, так і топографічного діагнозу далека від оптимальної. Тест Meares-Stamey залишається «золотим стандартом» для локалізації інфекції [1], але він технічно складний і не завжди виконується, тому практично застосовують спрощені варіанти цього тесту і/або комбінують із ПЛР та засівами

на живильні середовища [2-4]. Крім того, власне виконання цього тесту напряму впливає на якість результатів [5]. Останніми роками з'явилися більш сучасні тестові системи, які дозволяють одночасно досліджувати цілий ряд бактерій, в тому числі атипових [6, 7]. Ще одним важливим моментом є локалізація місця знаходження інфекції, що критично для оптимального лікування [8]. Досі немає узгодженості який субстрат найкраще використовувати для дослідження – сечу, сперму, виділення з уретри чи секрет простати [9, 10]. Крім того, поява резистентних штамів та полімікробних асоціацій значно ускладнила як діагностику, так і лікування таких пацієнтів [11]. Тому в літературі існують різні точки зору на сучасні особливості колонізації сечових шляхів та статевих органів різними мікро-

організмами та їх асоціаціями, а також на практичній підході до діагностики та лікування запального процесу [3, 4]. Бракує також даних про особливості полімікробних асоціацій та співвідношення частоти їх одночасного виявлення в уретрі та простаті.

Мета дослідження: встановити особливості мікробного спектру в уретрі та простаті в чоловіків із хронічним бактеріальним простатитом та особливості використання різних методів виявлення збудника запального процесу у даного контингенту хворих.

Матеріал і методи. Були обстежені пацієнти із хронічним бактеріальним простатитом (ХБП) (326 чол.) віком від 19 до 59 років (середній вік $27 \pm 5,2$ років). Усі пацієнти були сексуально активними гетеросексуалами. Запальний процес локалізувався в уретрі, простаті, додатках яєчок у різних комбінаціях. Усі пацієнти підлягали загальноклінічному та урологічному обстеженню, трансабдомінальному та трансректальному УЗД простати, сім'яних міхурців та УЗД органів калитки. Виявлення збудників проводилося методами рутинної мікроскопії препа-

ратів, імунофлуоресценції, полімеразно-ланцюгової реакції, засівів на середовища. За результатами комплексної оцінки всіх результатів обстежень приймалось рішення про етіологічну природу запального процесу у кожному випадку.

Статистичну обробку проводили з використанням χ^2 -тесту Пірсона.

Результати дослідження та їх обговорення. Усі пацієнти були розподілені на наступні групи відповідно до виявлених мікробних чинників: із хламідійною інфекцією, із трихомонадною інфекцією, із наявністю молікутів та пацієнти з умовно-патогенною флорою, до яких ми включили коково-бацилярну флору та гарднерели.

У обстежених 326 пацієнтів майже з однаковою частотою виявлялись хламідії (175 чол., або 53,7%), молікути (170 чол., або 52,1%) та КБФ (171 чол., або 52,5%), дещо рідше – трихомонади – 125 чол., або 38,3%.

Більш детальні результати обстеження пацієнтів надані в табл. 1-4.

Таблиця 1

Персистенція мікрофлори в уретрі та простаті в обстежених пацієнтів

	Уретра						
	Трихомонади	Грибки роду Candida	Коково-бацилярна флора	Гарднерели	Уреаплазми	Мікоплазми	Хламідії
Виявлено штамів	9	2	50	55	40	22	97
%	3,2	0,7	17,9	19,7	14,3	7,9	34,8
Простата							
Виявлено штамів	115	17	147	90	103	66	161
%	37,0	5,5	47,3	28,9	33,1	21,2	51,8
Співвідношення простата/уретра	11,5	7,6	2,6	1,5	2,3	2,7	1,5
χ^2 критичний	100,93	10,64	56,94	6,75	28,25	20,61	17,28
Вірогідність відм.між уретрою та простатою	p<0,001	p<0,01	p<0,001	p<0,01	p<0,001	p<0,001	p<0,001

Примітка: *p<0,05 при порівнянні частоти виділення основного збудника у групі з трихомонадою (найменша) та у відповідних групах, та у групі з хламідією (найбільша) порівняно з іншими групами; #p<0,05 при порівнянні частоти виявляємості хламідій

Таблиця 2

Комбінація мікроорганізмів, виявлених в уретрі (по горизонталі) за даними дослідження мазків та основних збудників, виявлених в статевих шляхах при комплексному обстеженні (по вертикалі)

Збудник		Трихомонада	Грибки Candida	КБФ	Гарднерели	Уреаплазма	Мікоплазма	Хламідія
Трихомонада	N	9	1	16	22	14	8	28
	%	8,4*	0,9	15,0	20,6	13,1	7,5	26,2#
Хламідія	N	3	1	28	33	16	8	97
	%	1,9	0,6	17,8	21,0	10,2	5,1	61,8*
Молікути	N	5	1	28	29	40	22	46
	%	3,4	0,7	18,8	19,5	26,8*	14,8*	30,9
КБФ	N	3	1	50	55	21	10	56
	%	2,0	0,7	34,0*	37,4	14,3	6,8	38,1#

Примітка: N – кількість пацієнтів із даним збудником, % – відсоток у даній групі;

*p<0,05 при порівнянні частоти виділення основного збудника у групі з трихомонадою (найменша) та у відповідних групах, та у групі з хламідією (найбільша) порівняно з іншими групами; #p<0,05 при порівнянні частоти виявляємості хламідій

Таблиця 3

Комбінація мікроорганізмів, виявлених в простаті (по горизонталі) за даними дослідження соку простати та основних збудників, виявлених в статевих шляхах при комплексному обстеженні (по вертикалі)

Збудник		Трихомонада	Грибки Candida	Герпес	КБФ	Гарднерела	Уреаплазма	Мікоплазма	Хламідія
Трихомонада	N	118	7	0	57	36	31	24	60
	%	94,4	5,6	0,0	45,6	28,8	24,8*	19,2	48,0#
Хламідія	N	59	8	0	91	56	48	28	163
	%	34,1	4,6	0,0	52,6	32,4	27,7*	16,2	94,2
Молікуліти	N	60	11	0	80	58	104	66	74
	%	35,7	6,5	0,0	47,6	34,5	61,9	39,3	23,5
КБФ	N	59	11	0	147	91	61	37	95
	%	34,5	6,4	0,0	86,0	53,2	35,7*	21,6	55,6#

Примітка: N – кількість пацієнтів із даним збудником, % – відсоток у даній групі.

#p<0,05 щодо частоти виявляємості хламідій; *p<0,05 щодо частоти виявляємості уреоплазми в групі з КБФ порівняно з іншими

Таблиця 4

Частота асоціацій декількох збудників за даними комплексного дослідження (уретри, простати та крові) у групах пацієнтів з різними інфекційними агентами

		Трихомонада	Молікуліти	Хламідія	КБФ
1 збудник	N	12	22	24	13
	%	9,6	12,9*	13,7*	7,6*
2 збудника	N	44	60	63	61
	%	35,2	35,3	36,0	35,7
3 збудника	N	49	66	67	74
	%	39,2	38,8	38,3	43,3
Більше 3 збудників	N	20	22	21	23
	%	16,0	12,9	12,0	13,5
Усього	N	125	170	175	171
	%	100,0	100,0	100,0	100,0

Примітка: N – кількість пацієнтів із даним збудником, % – відсоток у даній групі;

*p<0,05 при порівнянні групи КБФ з групами з молікулітами та хламідією

При їх аналізі слід звернути увагу на наступні факти. При мікробіологічному обстеженні уретри (проведено в 278 пацієнтів) та простати (проведено в 315 пацієнтів) найчастіше траплялися хламідії (34,8% в уретрі та 51,8% у простаті), коково-бацилярна флора (17,9% та 47,3% відповідно), трихомонада (3,2% та 37,0% відповідно, табл. 1). Поширеність усіх збудників у простаті в декілька разів перевищувала таку в уретрі, причому мінімальні відмінності спостерігалися відносно хламідій та гарднерел (в 1,5 рази), максимальні – відносно трихомонади (в 11,5 рази). Пояснення таким фактам ми в літературі не знайшли. Можна припустити, що саме особливості тропності трихомонад до епітелію простатичних проток зумовлюють такий нерівномірний розподіл збудника. З іншого боку, це може бути зумовлено й тим, що трихомонади заселяють здебільшого проксимальні частини уретри, внаслідок чого аналіз, взятий із дистального відділу, часто не виявляє збудника. Виходячи

з отриманих даних, можна дійти до важливого практичного висновку про значне зменшення чутливості аналізу мазка з уретри (навіть сучасними методами) для виявлення хронічної інфекції статевих шляхів чоловіків.

Подальший поглиблений аналіз пацієнтів з розподілом на вказані вище групи показав певні особливості перебігу інфекційного процесу при різних інфекційних агентах за наявності і східних ознак.

У групі пацієнтів із діагностованим хламідійним процесом хламідія була виявлена в мазках з уретри у 61,8% пацієнтів, в аналізі соку простати – у 94,2% пацієнтів (табл. 2, 3). Частота виявлення основного збудника в уретрі у цій групі була вірогідно найбільшою серед усіх інших груп, що свідчить про часту хламідійну інвазію уретри. У простаті поєднання хламідії з уреоплазмою було вірогідно менш частим, ніж у поєднання уреоплазми з КБФ у відповідній групі. Інших вірогідних

розбіжностей по розповсюдженості інфекційних агентів в уретрі чи простаті з іншими групами ми не відмітили.

Найчастіше за даними комплексного дослідження (табл. 4) відзначалось поєднання хламідій з КБФ (57,7%), молікутами (46,3%), та трихомонадою (36,0%). Приблизно у 2/3 пацієнтів було діагностовано одночасну асоціацію з молікутами та трихомонадами. За порівнянням з іншими групами при хламідійному ураженні найменша частота поєднання з молікутами, хоча при статистичному аналізі було знайдено вірогідну відмінність тільки порівняно з групою з діагностованою КБФ. Крім того, у цій групі було діагностовано найменший відсоток одночасного поєднання з трихомонадами та молікутами, який вірогідно відрізнявся від групи з трихомонадним ураженням.

Хламідія як моноінфекція діагностувалась тільки у 13,7% пацієнтів, що приблизно дорівнювало аналогічному показнику у групі з молікутами та було вірогідно частіше, ніж у групи з КБФ (табл. 4). У той же час, приблизно у половини хворих відзначалась присутність 3 та більше збудників запального процесу, що було відносно нижчим, ніж в інших групах, але без статистично вірогідної відмінності.

Серед пацієнтів з трихомонадним ураженням виявляємість трихомонади в уретрі була найнижчою серед усіх груп – усього у 8,4% пацієнтів, що вірогідно нижче, ніж діагностування основного збудника в уретрі в усіх інших групах, у простаті – на рівні інших груп (94,4%). У цій групі також вірогідно нижче порівняно з групою з КБФ діагностувались хламідії як в уретрі, так і в простаті, а також уреоплазма в простаті (табл. 2, 3).

Поєднання з молікутами, хламідіями та КБФ за даними комплексного обстеження відзначалось практично однаково часто – на рівні 50-52%. У той же час, комбінація трихомонади з молікутами та хламідіями діагностувалась вірогідно частіше, ніж така же комбінація в групі з хламідіями та в групі з молікутами (табл. 4). У більшій частині пацієнтів (54,2%) цієї групи спостерігалось одночасно 3 та більше збудників запального процесу, що заходить на рівні інших груп.

У групі пацієнтів із діагностованими молікутами у статевих шляхах за даними комплексного дослідження частіше виявлялась уреоплазма у порівнянні з мікоплазмою (в мазках з уретри відповідно у 26,8% та 14,8% пацієнтів, χ^2 розрах.=6,59 при χ^2 крит.=3,84, в аналізі соку простати – у 61,9% та 39,3% пацієнтів відповідно, χ^2 розрах.=17,19 при χ^2 крит.=3,84). Звертає на себе увагу, що в уретрі частота виявлення основних збудників вірогідно

нижче, ніж в групі з хламідіями. У простаті порівняно з трихомонадною групою вірогідно рідше діагностувались хламідії. При цьому вірогідних розбіжностей по розповсюдженості інших інфекційних агентів в уретрі чи простаті з іншими групами ми не відмітили (табл. 2, 3).

Найчастіше відзначалось поєднання молікутів з КБФ (56,5%), хламідією (47,6%), та трихомонадою (37,6%). При цьому частота асоціацій з хламідією (47,6%) була вірогідно нижче, ніж у групі з КБФ (табл. 4). У 69,4% пацієнтів було діагностовано одночасну асоціацію з молікутами та трихомонадами. При порівнянні з групою з трихомонадним ураженням спостерігалась вірогідно менша частота одночасного поєднання з молікутами та хламідією.

Молікути як моноінфекція діагностувалась у 13,5% пацієнтів, що приблизно дорівнювало аналогічному показнику у групі з хламідією та було вірогідно частіше, ніж у групи з КБФ. У той же час, приблизно у половини хворих відзначалась присутність 3 та більше збудників запального процесу, що відповідало цьому показнику в інших групах.

Серед пацієнтів, у яких виявлено змішану КБФ, її присутність в уретрі була у 34,0% пацієнтів, що вірогідно нижче, ніж діагностування основного збудника в уретрі в групі з хламідією, а у простаті – на рівні інших груп (86,0%). У цій групі також вірогідно частіше діагностувались хламідії в уретрі, простаті (порівняно з групою з трихомонадою), а також за даними комплексного дослідження (порівняно з групою з молікутами). Вірогідно частіше також виявлялась уреоплазма порівняно з групою з хламідією (табл. 2, 3). Комбінація з іншими збудниками за даними комплексного обстеження діагностувалась на рівні з іншими групами.

Тільки КБФ без інших збудників виявлялась відносно рідко (вірогідно рідше у порівнянні з групою з хламідіями). Частини пацієнтів цієї групи, у яких спостерігалось одночасно 3 та більше збудників запального процесу (56,8%), була найбільшою серед інших груп, але без вірогідної відмінності.

Проведене дослідження дозволило виявити особливості колонізації статевих шляхів молодих сексуально активних чоловіків. Наші дані підтверджують загальносвітові тенденції, які полягають у тому, що при патогени, виділені при гострих і хронічних випадках простатиту, переважно включають *Escherichia coli*, *Staphylococcus aureus*, *Staphylococcus epidermidis*, *Klebsiella*, *Proteus* spp., *Enterococcus* spp., *Pseudomonas aeruginosa*

та *Corynebacterium* [12]. ХБП також може бути спричинений анаеробними бактеріями, найпоширенішими серед яких є *Streptococcus sanguis* та *Bacteroides*. Дане дослідження, як і ряд інших, також показало, що мікроорганізми, що передаються статевим шляхом, такі як мікоплазма, *Chlamydia trachomatis*, *Neisseria gonorrhoeae*, вірус папіломи людини та *Trichomonas vaginalis*, належать до найпоширеніших збудників хронічного простатиту і у молодих чоловіків можуть зустрічатись у відносно більшій кількості випадків [1, 13]. У зв'язку з цим обстеження таких чоловіків з використанням тесту Meares-Stamey, навіть із додаванням засіву на стандартні живильні середовища, часто не виявить реального збудника запалення. У таких випадках некоректне антибактеріальне лікування не тільки не призведе до вилікування пацієнта, а і сприяє виникненню антибіотикорезистентних штамів бактерій та появі додаткових ускладнень, пов'язаних із лікуванням [14, 15].

Висновки: 1. У молодих чоловіків атипіві мікроорганізми є важливими етіологічними факторами хронічного бактеріального простатиту і у ця категорія пацієнтів обов'язково повинна бути об-

стежена відповідними методами. 2. Чутливість аналізу мазка з уретри значно поступається чутливості аналізу соку простати для виявлення хронічної інфекції статевих шляхів чоловіків, у зв'язку з чим ізольоване обстеження уретри показано тільки при клінічно вираженому гострому уретриті. В усіх інших ситуаціях обстеження простати є обов'язковим. 3. Особливостями колонізації уретри є висока частота діагностування хламідій (61,8%) та низька – трихомонад (8,4%). 4. Присутність трихомонад у статевих шляхах у 80,8% випадків супроводжується одночасним виявленням хламідії та молікутів. 5. Одночасна персистенція представників КБФ з патогенними збудниками спостерігається значно частіше, ніж поєднання таких збудників між собою. 6. Моноінфекція статевих органів діагностується тільки у 7,6-13,7% випадків та найбільш характерна для хламідій, найменш – для представників КБФ.

Перспективи подальших досліджень.

Подальші дослідження можуть бути спрямовані на апробацію та застосування специфічних інфекційних панелей на основі сучасних методів виявлення інфекційних чинників, підбір яких буде відповідати таким у конкретної когорти пацієнтів.

Список використаної літератури

1. Kranz J, Bartoletti R, Bruyère F, Cai T, Geerlings S, Köves B, et al. European Association of Urology Guidelines on Urological Infections: Summary of the 2024 Guidelines. *Eur Urol.* 2024 Jul;86(1):27-41. doi: 10.1016/j.eururo.2024.03.035.
2. Stamatiou K, Moschouris H, Tzelepis K, Perletti G, Magri V. Three-glass test to culture prostate secretion and semen of chronic prostatitis patients. *Diagnostics.* 2025;15:1589. doi:10.3390/diagnostics15131589.
3. Lam JC, Lang R, Stokes W. How I manage bacterial prostatitis. *Clin Microbiol Infect.* 2023;29(1):32-7. doi:10.1016/j.cmi.2022.05.035.
4. Nickel JC, Shoskes D, Wang Y, Alexander RB, Fowler JE Jr, Zeitlin S, et al. Comparison of the pre-massage and post-massage 2-glass test with the Meares–Stamey 4-glass test in men with chronic prostatitis/chronic pelvic pain syndrome. *J Urol.* 2006;176(1):119-24. doi:10.1016/S0022-5347(06)00498-8.
5. Cai T, Tamanini I, Odorizzi K, Gallelli L, Lanzafame M, Mazzoli S, et al. The diagnostic yield of the Meares & Stamey test can be significantly improved by symptom-based patient selection and the experience of the test performer. *Prostate Cancer Prostatic Dis.* 2024 Jun;27(2):300-4. doi: 10.1038/s41391-024-00824-0.
6. Wu Y, Jiang H, Tan M, Lu X. Screening for chronic prostatitis pathogens using high-throughput next-generation sequencing. *Prostate.* 2020;80(7):577-87. doi:10.1002/pros.23971.
7. Puerta Suárez J, Hernandez JC, Cardona Maya WD. Molecular analysis of microorganisms in the semen and their impact on semen parameters. *Arch Ital Urol Androl.* 2022 Jun 30;94(2):199-205. doi: 10.4081/aiua.2022.2.199.
8. Magri V, Perletti G, Stamatiou K. Pathogen detection and diagnostic scenarios in chronic prostatitis. *Diagnostics.* 2025;15(6):762. doi:10.3390/diagnostics15060762.
9. Zegarra Montes LZ, Sanchez Mejia AA, Loza Munarriz CA, Gutierrez EC. Semen and urine culture in the diagnosis of chronic bacterial prostatitis. *Int Braz J Urol.* 2008;34(1):30-7. doi:10.1590/S1677-55382008000100006.
10. Marquez-Algaba E, Burgos J, Almirante B. Pharmacotherapeutic interventions for bacterial prostatitis. *Expert Opin Pharmacother.* 2022;23(9):1091-101. doi:10.1080/14656566.2022.2077101.

11. Antimicrobial Resistance Collaborators. Global burden of bacterial antimicrobial resistance in 2019: a systematic analysis. *Lancet*. 2022 Feb 12;399(10325):629-55. doi: 10.1016/S0140-6736(21)02724-0. Epub 2022 Jan 19. Erratum in: *Lancet*. 2022 Oct 1;400(10358):1102. doi: 10.1016/S0140-6736(21)02653-2.
12. Thorne C, Manjunath A, Healy R. Chronic prostatitis (chronic pelvic pain syndrome). *BMJ*. 2023;382:e073908. doi:10.1136/bmj-2023-073908.
13. Wagenlehner FME, Weidner W, Naber KG. Chlamydial infections in urology. *World J Urol*. 2006;24:4-12. doi:10.1007/s00345-005-0047-x.
14. Jerkovic I, Seselja Perisin A, Bukic J, Leskur D, Bozic J, Modun D, et al. Registered drug packs of antimicrobials and treatment guidelines for prostatitis: Are they in accordance? *Healthcare (Basel)*. 2022;10(7):1158. doi:10.3390/healthcare10071158.
15. Argoff CE, Chou R, Johnson D, Parekattil SJ, Bresler L, Kirkby E, et al. Male chronic pelvic pain: AUA guideline. Part II: Treatment of chronic prostatitis/chronic pelvic pain syndrome. *J Urol*. 2025;214(2):127-137. doi:10.1097/JU.0000000000004565.

PRACTICAL ASPECTS OF DIAGNOSING THE ETIOLOGICAL FACTOR OF CHRONIC BACTERIAL PROSTATITIS IN YOUNG MEN

Abstract. Despite the emergence of modern highly specific methods for detecting causative agents of inflammatory processes, the diagnosis of the infectious agent in chronic bacterial prostatitis (CBP) remains far from optimal. The Meares-Stamey test continues to be the «gold standard» for localizing infection; however, it is technically demanding and not always feasible in routine practice. Therefore, simplified versions of this test and/or combinations with polymerase chain reaction (PCR) and culture on nutrient media are commonly used. The aim of the study was to determine the characteristics of the microbial spectrum in the urethra and prostate in men with CBP, as well as the features of using various methods to identify the causative agents of inflammation in this patient population.

A total of 326 young men diagnosed with chronic bacterial prostatitis were examined. All patients underwent routine microscopic examination of specimens, immunofluorescence testing, polymerase chain reaction (PCR), and culture-based microbiological studies. The results indicate that the sensitivity of urethral smear analysis is significantly lower than that of prostatic secretion analysis for detecting chronic male urogenital infections, particularly *Trichomonas*. In 80.8% of cases, the presence of *Trichomonas* was accompanied by the concomitant detection of *Chlamydia* and mollicutes. Mono-infection of the genital tract was diagnosed in only 7.6-13.7% of cases and was most characteristic of *Chlamydia* and least characteristic of representatives of the chronic bacterial flora.

It was concluded that atypical microorganisms are important etiological factors of chronic bacterial prostatitis in young men, and that this category of patients should be examined using appropriate diagnostic methods. The sensitivity of urethral smear analysis was shown to be significantly inferior to that of prostatic secretion analysis for detecting chronic male urogenital infections. The presence of *Trichomonas* in the urogenital tract was accompanied by the simultaneous detection of *Chlamydia* and mollicutes in 80.8% of cases. Mono-infection in CBP was diagnosed in only 7.6-13.7% of cases and was most typical for *Chlamydia*, whereas the concomitant persistence of representatives of the chronic bacterial flora with pathogenic microorganisms was observed significantly more often than combinations of these pathogens with each other.

Key words: prostatitis, examination, *Chlamydia*, *Trichomonas*, mollicutes.

Конфлікт інтересів. Автори свідомо засвідчують відсутність фактичного або потенційного конфлікту інтересів щодо результатів цієї роботи. Всі автори гарантують, що вони не отримували жодних винагород у будь-якій формі, здатних вплинути на результати роботи.

Інформація про авторів:

Зайцев Валерій Іванович – доктор медичних наук, професор, професор кафедри загальної хірургії та урології закладу вищої освіти Буковинського державного медичного університету, м. Чернівці, ORCID ID: <https://orcid.org/0000-0001-6847-1835>;

Федорук Олександр Степанович – доктор медичних наук, професор, професор кафедри загальної хірургії та урології закладу вищої освіти Буковинського державного медичного університету, м. Чернівці, ORCID ID: <https://orcid.org/0000-0001-8816-3418>;

Гурженко Юрій Миколайович – доктор медичних наук, професор, головний науковий співробітник відділу сексопатології та андрології Державної установи «Інститут урології імені академіка О. Ф. Возіанова НАМН України», м. Київ, ORCID ID: <https://orcid.org/0000-0002-9116-2157>;

Ілюк Ірина Іванівна – кандидат медичних наук, доцент кафедри загальної хірургії та урології закладу вищої освіти Буковинського державного медичного університету, м. Чернівці, ORCID ID: <https://orcid.org/0000-0002-0270-8294>;

Владиченко Костянтин Анатолійович – кандидат медичних наук, асистент кафедри загальної хірургії та урології закладу вищої освіти Буковинського державного медичного університету, м. Чернівці, ORCID ID: <https://orcid.org/0000-0001-5523-8735>.

Information about the authors:

Zaitsev Valeriy I. – Doctor of Medical Sciences, Professor, Professor of the Department of General Surgery and Urology of the Bukovinian State Medical University, Chernivtsi, ORCID ID: <https://orcid.org/0000-0001-6847-1835>;

Fedoruk Oleksandr S. – Doctor of Medical Sciences, Professor, Professor of the Department of General Surgery and Urology of the Bukovinian State Medical University, Chernivtsi, ORCID ID: <https://orcid.org/0000-0001-8816-3418>;

Gurzhenko Yuriy M. – Doctor of Medical Sciences, Professor, Chief Scientist of the Department of sexopathology and andrology of State Institution «Academic O. F. Vozianov Institute of Urology of the National academy of medical sciences of Ukraine», Kyiv, ORCID ID: <https://orcid.org/0000-0002-9116-2157>;

Iliuk Iryna I. – Candidate of Medical Sciences, Associate Professor of the Department of General Surgery and Urology of the Bukovinian State Medical University, Chernivtsi, ORCID ID: <https://orcid.org/0000-0002-0270-8294>;

Vladychenko Kostiantyn A. – Candidate of Medical Sciences, Assistant Professor of the Department of General Surgery and Urology of the Bukovinian State Medical University, Chernivtsi, ORCID ID: <https://orcid.org/0000-0001-5523-8735>.

Дата першого надходження рукопису до видання: 10.12.2025 р.
Дата прийнятого до друку рукопису після рецензування: 06.01.2026 р.
Дата публікації: 26.03.2026 р.

