

КАРАЗІНСЬКИЙ УНІВЕРСИТЕТ
КЛАСИКА, ЩО ВИПЕРЕДЖАЄ ЧАС

ТОМ XXXIII
6(57) | 2025

ISSN 2313-6693 (Print)
ISSN 2313-2396 (Online)

УДК 61

Унікальний префікс DOI
видавництва журналу:
10.26565

Затверджено до друку
вченою радою
Харківського національного
університету
імені В.Н. Каразіна Міністерства
освіти і науки України
(проголошено № 30 від 24.11.2025 р.)

Ідентифікатор медіа
у Реєстрі суб'єктів
у сфері медіа: R30-04449
(Рішення № 1538 від 09.05.2024 р.
Національної ради України
з питань телебачення
і радіомовлення.
Протокол № 15)

Свідчення про внесення
суб'єкта видавничої справи
до Державного реєстру
видавців, виготовлювачів
і розповсюджувачів
видавничої продукції
серія ДК № 3367 від 13.01.2009 р.

Адреса редакції:
майдан Свободи, буд. 4,
м. Харків, 61022, Україна
тел./факс: +38 (057) 702-04-55
e-mail: ukrmedsci@gmail.com,
journal.medicine@karazin.ua

Науково-практичне видання

ВІСНИК

**Харківського національного
університету імені В.Н. Каразіна.
Серія МЕДИЦИНА**

<https://ukrmedsci.com/index.php/visnyk>

Засновник і видавець Харківський національний університет
імені В.Н. Каразіна Міністерства освіти і науки України
Засновано 1992 року
Періодичність виходу – 6 разів на рік



**МІНІСТЕРСТВО
ОСВІТИ І НАУКИ
УКРАЇНИ**

Входить до Переліку наукових друкованих
фахових видань України (категорія «А»),
у яких можуть публікуватися результати дисертаційних робіт
в галузі знань «1 – Охорона здоров'я та соціальне
забезпечення» (Додаток 7 до наказу від 08.07.2025 № 986)
за спеціальностями: «12 – Медицина», «16 – Технології медичної
діагностики та лікування (за спеціалізаціями)»



Робота редакційної колегії орієнтована на норми та принципи
International Committee of Medical Journal Editors

Контент доступний за ліцензією Creative Commons «Attribution» 4.0

ЗМІСТ


CONTENTS

ОРИГІНАЛЬНІ ДОСЛІДЖЕННЯ

ORIGINAL RESEARCH

- Коцар О.В., Кочнєва О.В., Ковальов М.М., Циганенко О.С.**
Етіологічна роль *Pseudomonas aeruginosa* в розвитку ранової інфекції та опікової хвороби
940
- Яковлева Л.М., Омельченко І.В., Целуйко В.Й.**
Чинники, що асоціюються з наявністю тромбу у вухку лівого передсердя (результати ретроспективного аналізу)
953
- Міщук В.Г., Мізюк Т.М., Міщук В.В., Венгрович О.З., Шаламай У.П.**
Вплив терапії з включенням препарату 5-аміносаліцилової кислоти та пробіотика на деякі механізми розвитку неускладненої дивертикулярної хвороби товстої кишки
964
- Овдій М.О., Кондратиук М.В., Зайцев В.О., Ляшенко В.П., Радченко А.В.**
Роль психоемоційних факторів у формуванні болю, інвалідизації та зниженні якості життя при неспецифічному хронічному болю у нижній ділянці спини: статевий аналіз
977
- Шило Н.Г., Целуйко В.Й.**
Чинники несприятливого прогнозу у хворих на тромбоемболію легеневої артерії на тлі раку
994
- Полковнікова К.В., Коноплицький В.С., Фоміна Л.В., Коробко Ю.Є.**
Лікування гемангіом у дітей шляхом лазерної коагуляції
1004
- Студент В.О., Гладких Ф.В., Лядова Т.І., Матвієнко М.С.**
Роль NO-ергічної системи та білкового гомеостазу у формуванні нефропротективного ефекту безклітинних кріоконсервованих біологічних засобів на моделі кеторолак-індукованої нефропатії
1023
- Бондаренко А.К., Москаленко Р.А.**
Роль штучного інтелекту та цифрової патології в телемедичних рішеннях для патоморфологічної діагностики: бібліометричний аналіз
1042
- Павлюкович Н.Д., Павлюкович О.В.**
Сучасні уявлення про фіброз міокарда: комплексна оцінка за біохімічними, епігенетичними та візуалізаційними маркерами
1056
- Недельська С.М., Ярцева Д.О., Кряжев О.В., Самохін І.В., Мазур В.І., Кляцька Л.І., Лямцева О.В., Федосєєва О.С.**
Локальні набряки шкіри: причини і механізми розвитку
1084
- Плетенецька А.О., Бондарчук А.Г., Стрельченко А.М., Мостепанюк Л.О., Смаглиук О.В.**
Кримінально-правова та судово-експертна оцінка черепно-мозкової травми та зумовлених нею психічних порушень
1101
- Козлова Т.В., Чиж М.О., Лядова Т.І., Гладких Ф.В., Кошурба І.В.**
Кріоконсервовані клітини та тканинні екстракти у кардіопротекції: сучасний стан проблеми
1121
- Kotsar O.V., Kochnieva O.V., Kovalov M.M., Tsyganenko O.S.**
Etiological role of *Pseudomonas aeruginosa* in the development of wound and burn infections
940
- Yakovleva L.M., Omelchenko I.V., Tseluyko V.Y.**
Factors associated with left atrial appendage thrombus (results of a retrospective analysis)
953
- Mishchuk V.H., Miziuk T.M., Mishchuk V.V., Vengrovych O.Z., Shalamai U.P.**
The impact of 5-aminosalicylic acid and probiotic therapy on certain pathogenetic mechanisms of uncomplicated colonic diverticular disease
964
- Ovdii M.O., Kondratiuk M.V., Zaitsev V.O., Liashenko V.P., Radchenko A.V.**
The role of psycho-emotional factors in the development of pain, disability and reduced quality of life in non-specific chronic lower back pain: gender analysis
977
- Shylo N.H., Tseluyko V.Y.**
Factors of unfavorable prognosis in patients with pulmonary embolism associated with cancer
994
- Polkovnikova K.V., Konoplitskyi V.S., Fomina L.V., Korobko Yu.Ye.**
Treatment of hemangiomas in children by laser coagulation
1004
- Student V.O., Hladkykh F.V., Liadova T.I., Matvieienko M.S.**
Role of the nitric oxide system and protein homeostasis in the nephroprotective effect of cell-free cryopreserved biological products in a model of ketorolac-induced nephropathy
1023
- Bondarenko A.K., Moskalenko R.A.**
The role of artificial intelligence and digital pathology in telemedicine solutions for histopathological diagnosis: a bibliometric analysis
1042
- Pavliukovych N.D., Pavliukovych O.V.**
Modern insights into myocardial fibrosis: a comprehensive assessment by biochemical, epigenetic and imaging biomarkers
1056
- Nedelska S.M., Yartseva D.O., Kriazhev O.V., Samokhin I.V., Mazur V.I., Kliatska L.I., Liamtseva O.V., Fedosieieva O.S.**
Localized skin edema: etiologies and mechanisms of development
1084
- Pletenetska A.O., Bondarchuk A.H., Strelchenko A.M., Mostepaniuk L.O., Smahliuk O.V.**
Criminal law and forensic assessment of traumatic brain injury and resulting mental disorders
1101
- Kozlova T.V., Chyzh M.O., Liadova T.I., Hladkykh F.V., Koshurba I.V.**
Cryopreserved cells and tissue extracts in cardioprotection: current state of the problem
1121

DOI: <https://doi.org/10.26565/2313-6693-2025-57-06>
УДК: 616-006.311:616.5-053



Лікування гемангіом у дітей шляхом лазерної коагуляції

Полковникова К.В., [ID](https://orcid.org/0009-0005-2601-9943) <https://orcid.org/0009-0005-2601-9943>, e-mail: kate_polkovnikova@icloud.com
Коноплицький В.С., [ID](https://orcid.org/0000-0001-9525-1547) <https://orcid.org/0000-0001-9525-1547>, e-mail: vkonoplytsky@gmail.com
Фоміна Л.В., [ID](https://orcid.org/0000-0002-1695-3442) <https://orcid.org/0000-0002-1695-3442>, e-mail: fomina@vnm.edu.ua
Коробко Ю.Є., [ID](https://orcid.org/0000-0002-3299-878X) <https://orcid.org/0000-0002-3299-878X>, e-mail: lundqist@gmail.com

Вінницький національний медичний університет імені М.І. Пирогова
Міністерства охорони здоров'я України, Вінниця, Україна

Treatment of hemangiomas in children by laser coagulation

Polkovnikova K.V., [ID](https://orcid.org/0009-0005-2601-9943) <https://orcid.org/0009-0005-2601-9943>, e-mail: kate_polkovnikova@icloud.com
Konoplytskyi V.S., [ID](https://orcid.org/0000-0001-9525-1547) <https://orcid.org/0000-0001-9525-1547>, e-mail: vkonoplytsky@gmail.com
Fomina L.V., [ID](https://orcid.org/0000-0002-1695-3442) <https://orcid.org/0000-0002-1695-3442>, e-mail: fomina@vnm.edu.ua
Korobko Yu.Ye., [ID](https://orcid.org/0000-0002-3299-878X) <https://orcid.org/0000-0002-3299-878X>, e-mail: lundqist@gmail.com

National Pirogov Memorial Medical University
of the Ministry of Health of Ukraine, Vinnytsya, Ukraine

Ключові слова:

судинна пухлина, гемангіома, діти, хірургічна інтервенція, алгоритм лікування, динамічне спостереження, лазерне опромінення.

Для кореспонденції:

Коробко Юрій Євгенійович
Вінницький національний медичний університет ім. М.І. Пирогова Міністерства охорони здоров'я України, кафедра дитячої хірургії; вул. Пирогова, буд. 56, м. Вінниця, Україна, 21000; e-mail: lundqist747@gmail.com

© Полковникова К.В.,
Коноплицький В.С.,
Фоміна Л.В., Коробко Ю.Є., 2025

РЕЗЮМЕ

Вступ. Гемангіоми шкіри у дітей є поширеною формою судинної патології, яка може супроводжуватися функціональними порушеннями, формуванням стійких косметичних дефектів та зниженням психологічного благополуччя. Незважаючи на широке впровадження лазерних методів лікування, питання оптимального вибору терапевтичної тактики з урахуванням клінічної форми ураження та впливу лікування на якість життя дітей залишається недостатньо стандартизованим.

Мета роботи – оцінити ефективність впровадженого алгоритму лікування гемангіом у дітей із застосуванням лазерної коагуляції шляхом порівняльного аналізу результатів терапії та оцінки динаміки фізичного та психологічного компонентів якості життя пацієнтів за допомогою опитувальників.

Матеріали та методи. Проведено ретроспективне порівняльне когортне дослідження за участю 87 дітей із поверхневими гемангіомами та резидуальними шкірними змінами. Пацієнтів поділено на групу порівняння, проліковану без використання лазерної коагуляції, та групу дослідження, в якій лікування здійснювали відповідно до розробленого алгоритму із застосуванням лазерної коагуляції. Оцінювання якості життя проводили шляхом анкетування батьків до початку лікування та після його завершення з використанням стандартизованого опитувальника фізичного та психологічного здоров'я.

Результати. У пацієнтів групи дослідження досягнуто повної регресії судинних утворень або мінімальних залишкових змін, що не потребували подальшого втручання. Аналіз фізичного компонента якості життя показав зіставлювані значення між групами за більшістю шкал, за винятком загального стану здоров'я, який у групі дослідження був вищим на 29,6 бала. Найбільш виражені відмінності встановлено у психологічному компоненті. У дітей, пролікованих за алгоритмом із використанням лазерної коагуляції, життєва активність була вищою у 1,59 раза, соціальне функціонування – у 1,66 раза, рольове емоційне функціонування – майже у 2,2 раза, а показник психічного здоров'я – у 1,66 раза порівняно з групою порівняння. Це свідчить про суттєве покращення емоційного стану та соціальної адаптації пацієнтів.

Отримані результати підтверджують доцільність диференційованого підходу до лікування гемангіом у дітей із урахуванням локалізації, клінічного перебігу та наявності залишкових змін. Включення лазерної коагуляції до алгоритму лікування дозволяє не лише досягти стабільного клінічного ефекту, але й зменшити ризик формування стійких косметичних дефектів, що має вирішальне значення для психологічного благополуччя дитини.

Висновки. Запропонований алгоритм лікування гемангіом із використанням лазерної коагуляції забезпечує вищу ефективність терапії та достовірне покращення якості життя дітей, насамперед за рахунок позитивного впливу на психологічний компонент здоров'я.

Для цитування:

Полковнікова К.В., Коноплицький В.С., Фоміна Л.В., Коробко Ю.Є. Лікування гемангіом у дітей шляхом лазерної коагуляції. *Вісник Харківського національного університету імені В.Н. Каразіна. Серія Медицина.* 2025. Т. 33. № 6(57). С. 1004-1022. DOI: <https://doi.org/10.26565/2313-6693-2025-57-06>

Keywords:

vascular tumor, hemangioma, children, surgical intervention, treatment algorithm, dynamic observation, laser irradiation.

For correspondence:

Korobko Yuriy Yevheniiiovych
National Pirogov Memorial Medical University of the Ministry of Health of Ukraine, Department of Pediatric Surgery;
56 Pirogov Str., Vinnytsya, Ukraine, 21000;
e-mail: lundqist747@gmail.com

© Polkovnikova K.V., Konopliitskiy V.S.,
Fomina L.V., Korobko Yu.Ye., 2025

RESUME

Background. Cutaneous hemangiomas in children represent a common form of vascular pathology that may be associated with functional impairments, the development of persistent cosmetic defects, and a decline in psychological well-being. Despite the widespread implementation of laser treatment modalities, the optimal selection of therapeutic strategies considering the clinical form of the lesion and the impact of treatment on children's quality of life remains insufficiently standardized.

Purpose – to evaluate the effectiveness of the implemented treatment algorithm for hemangiomas in children using laser coagulation through a comparative analysis of therapeutic outcomes and an assessment of changes in the physical and psychological components of patients' quality of life based on questionnaire data.

Materials and Methods. A retrospective comparative cohort study was conducted involving 87 children with superficial hemangiomas and residual cutaneous changes. Patients were divided into a comparison group treated without laser coagulation and a study group in which treatment was carried out according to the developed algorithm incorporating laser coagulation. Quality of life was assessed by parent-reported questionnaires administered before treatment initiation and after treatment completion using a standardized instrument for evaluating physical and psychological health.

Results. In patients of the study group, complete regression of vascular lesions or minimal residual changes not requiring further intervention was achieved. Analysis of the physical component of quality of life demonstrated comparable values between the groups across most scales, with the exception of general health status, which was higher in the study group by 29.6 points. The most pronounced differences were observed in the psychological component. In children treated according to the algorithm incorporating laser coagulation, vitality was higher by a factor of 1.59, social functioning by 1.66, role emotional functioning by nearly 2.2, and mental health by 1.66 compared with the comparison group. These findings indicate a substantial improvement in emotional state and social adaptation among patients.

The obtained results support the appropriateness of a differentiated approach to the treatment of hemangiomas in children, taking into account lesion localization, clinical course, and the presence of residual changes. Incorporation of laser coagulation into the treatment algorithm enables not only the achievement of stable clinical outcomes but also a reduction in the risk of persistent cosmetic defects, which is critically important for a child's psychological well-being.

Conclusions. The proposed treatment algorithm for hemangiomas incorporating laser coagulation ensures higher therapeutic efficacy and a statistically significant improvement in children's quality of life, primarily due to its positive impact on the psychological component of health

For citation:

Polkovnikova KV, Konopliitskiy VS, Fomina LV, Korobko YuYe. Treatment of hemangiomas in children by laser coagulation. *The Journal of V.N. Karazin Kharkiv National University. Series Medicine.* 2025;33(6(57)):1004-1022. DOI: <https://doi.org/10.26565/2313-6693-2025-57-06>

ВСТУП

Судинні ураження шкіри становлять одну з найпоширеніших проблем сучасної педіатрії. До цієї групи патологій належать гемангіоми (зокрема інфантильні), які характеризуються доброякісним розростанням ендотеліальних клітин, а також судинні мальформації – вроджені стійкі аномалії розвитку кровоносних і/або лімфатичних судин. Вказані стани мають принципові відмінності у клінічному перебігу, прогнозі, діагностичному підході та методах лікування. На початку 1990-х років R.R. Anderson і J. Parris сформулювали концепцію селективного фототермолізу, що стала основою сучасних технологій лікування судинних дефектів шкіри [1]. Її сутність полягає у прицільному

INTRODUCTION

Vascular lesions of the skin are one of the most common problems of modern pediatrics. This group of pathologies includes hemangiomas (in particular infantile), which are characterized by benign proliferation of endothelial cells, as well as vascular malformations – congenital persistent anomalies of the development of blood and/or lymphatic vessels. These conditions have fundamental differences in clinical course, prognosis, diagnostic approach and treatment methods. In the early 1990s, R.R. Anderson and J. Parris formulated the concept of selective photothermolysis, which became the basis of modern technologies for the treatment of vascular defects of the skin [1]. Its essence lies in targeted microsurgical influence

мікрохірургічному впливі за рахунок вибіркового поглинання імпульсного світлового випромінювання. Завдяки цьому відкрилися нові можливості для ефективно корекції різних форм дермальної судинної патології. Для досягнення оптимального терапевтичного ефекту джерело світла (лазер) повинно відповідати певним критеріям: довжина хвилі має максимально збігатися з піком поглинання світла оксигемоглобіном; тривалість імпульсу повинна бути коротшою за час теплопередачі від судини до навколишніх тканин. Такі умови забезпечують досягнення температури, необхідної для коагуляції судини-мішені, без надмірного перегрівання сусідніх структур, що дозволяє уникнути місцевих або системних ускладнень, зокрема косметичних дефектів. У нашій практиці застосування апаратів монохроматичного світла здійснювалося з урахуванням клінічних особливостей судинної патології, з особливим наголосом на тривалості імпульсу та потужності випромінювання. Підбір параметрів проводився з орієнтацією на відсутність стійкого ефекту «пурпури» після процедури, що свідчило про адекватне накопичення енергії в судині-мішені при збереженні охолодження між імпульсами – показник селективного впливу без пошкодження навколишніх тканин. У педіатричній практиці лазерна терапія застосовувалася у дітей із гемангіомами різної локалізації, а також у пацієнтів із залишковими проявами після системного лікування пропранололом [1, 2, 3].

Попри широке застосування лазерних технологій у лікуванні гемангіом у дітей, на сьогодні відсутній уніфікований алгоритм вибору терапевтичної тактики з урахуванням клінічної форми ураження та стадії процесу. Більшість досліджень зосереджені на клінічній ефективності лікування, тоді як вплив застосованих методів на якість життя пацієнтів, зокрема її психологічний компонент, залишається недостатньо вивченим. Це зумовлює необхідність проведення дослідження, спрямованого на оцінювання ефективності алгоритму лікування гемангіом у дітей із використанням лазерної коагуляції та його впливу на показники якості життя.

Мета роботи – оцінити ефективність впровадженого алгоритму лікування гемангіом у дітей із застосуванням лазерної коагуляції шляхом порівняльного аналізу результатів терапії та оцінки динаміки фізичного та психологічного компонентів якості життя пацієнтів за допомогою опитувальників.

МАТЕРІАЛИ ТА МЕТОДИ ДОСЛІДЖЕННЯ

Дослідження виконано у форматі одноцентрового ретроспективного порівняльного когортного дослідження з аналізом послідовних клінічних випадків. Проаналізовано медичну документацію дітей із поверхневими гемангіомами зовнішньої локалізації, які проходили лікування у 2022 р. та завершили курс лікування не менше ніж три роки тому.

Джерела даних включали амбулаторні карти, результати додаткових інструментальних обстежень (ультразвукове дослідження з доплерографією, при показаннях – КТ або МРТ), протоколи лікувальних втручань та фотодокументацію. Оцінювання якості життя проводили шляхом анкетування батьків пацієнтів із використанням стандартизованого опитувальника

due to selective absorption of pulsed light radiation. This has opened up new opportunities for effective correction of various forms of dermal vascular pathology. To achieve an optimal therapeutic effect, the light source (laser) must meet certain criteria: the wavelength should coincide as much as possible with the peak of light absorption by oxyhemoglobin; the pulse duration should be shorter than the time of heat transfer from the vessel to the surrounding tissues. Such conditions ensure that the temperature necessary for coagulation of the target vessel is achieved without excessive overheating of neighboring structures, which allows avoiding local or systemic complications, including cosmetic defects. In our practice, the use of monochromatic light devices was carried out taking into account the clinical features of vascular pathology, with special emphasis on the pulse duration and radiation power. The selection of parameters was carried out with an orientation towards the absence of a persistent «purpura» effect after the procedure, which indicated adequate energy accumulation in the target vessel while maintaining cooling between pulses – an indicator of selective effect without damage to surrounding tissues. In pediatric practice, laser therapy has been used in children with hemangiomas of various locations, as well as in patients with residual manifestations after systemic treatment with propranolol [1, 2, 3].

Despite the widespread use of laser technologies in the treatment of hemangiomas in children, there is currently no unified algorithm for choosing therapeutic tactics, taking into account the clinical form of the lesion and the stage of the process. Most studies focus on the clinical effectiveness of treatment, while the impact of the methods used on the quality of life of patients, in particular its psychological component, remains insufficiently studied. This necessitates the need for a study aimed at assessing the effectiveness of the algorithm for treating hemangiomas in children using laser coagulation and its impact on quality of life indicators.

Objective – to assess the effectiveness of the implemented algorithm for treating hemangiomas in children using laser coagulation by comparative analysis of therapy results and assessment of the dynamics of the physical and psychological components of patients' quality of life using questionnaires.

MATERIALS AND METHODS.

The study was performed in the format of a single-center retrospective comparative cohort study with the analysis of consecutive clinical cases. The medical documentation of children with superficial hemangiomas of external localization who underwent treatment in 2022 and completed the course of treatment at least three years ago was analyzed.

Data sources included outpatient charts, results of additional instrumental examinations (ultrasound with Doppler, if indicated – CT or MRI), protocols of medical interventions and photo documentation. Quality of life assessment was performed by surveying the patients' parents using the standardized SF-36 questionnaire at two time points: before the start of treatment and after

SF-36 у двох часових точках: до початку лікування та після завершення курсу терапії, з фінальною перевіркою стабільності результату не раніше ніж через 6 місяців після завершення лікування. Для оцінки якості життя дітей застосовували опитувальник SF-36 у версії українською мовою, адаптований для проксі-оцінки батьками чи опікунами. Питання охоплювали фізичне, емоційне та соціальне функціонування дитини. Результати трансформували за стандартною шкалою 0–100, де 100 відповідає найвищому рівню якості життя. Використання SF-36 у такому форматі дозволяло отримати порівняльні дані про динаміку якості життя до та після лікування у дітей.

Пацієнти розподілялися на дві когорти:

I група порівняння – діти, проліковані до впровадження розробленого алгоритму лікування без застосування лазерної коагуляції.

II група дослідження – пацієнти, які лікувалися після впровадження алгоритму з використанням лазерної коагуляції.

Критерії включення:

1. Діти, які завершили курс лікування понад три роки тому.

2. Пацієнти з поверхневими гемангіомами різних локалізацій та/або з резидуальними проявами після попереднього лікування.

3. Особи, що проходили терапію з використанням різних методів.

Критерій виключення:

Пацієнти, які завершили лікування менш ніж три роки тому.

Вибірка формувалася послідовно серед усіх доступних випадків медичної документації, які відповідали критеріям включення. Розмір вибірки визначали на основі мінімальної клінічно значущої зміни показника SF-36 (10 балів), стандартного відхилення 10, з потужністю дослідження 80 % та рівнем значущості $\alpha = 0.05$, виходячи з попередніх власних даних ($n = 87$).

Дослідження включало два часові етапи:

1. Використання стандартних методів лікування гемангіом.

2. Після впровадження розробленого алгоритму оптимальної терапевтичної тактики із застосуванням лазерної коагуляції.

Основна наукова гіпотеза передбачала, що показники динаміки якості життя дітей із поверхневими гемангіомами при застосуванні вдосконаленого підходу до лікування є вищими порівняно з традиційною терапевтичною тактикою.

РЕЗУЛЬТАТИ

Під час розробки програми лікування гемангіом (ГА) у дітей та визначення оптимального часу для її початку ми спиралися на практичні клінічні рекомендації Європейської експертної групи (2015 р.) та Американської академії педіатрії (2019 р.) [2, 3].

На нашу думку, одним із безпосередніх показань до початку терапії є відсутність ознак інволюції гемангіоми у віці 5–6 років, оскільки в таких випадках ймовірність її повного самостійного регресу є мінімальною.

Ключовим чинником, що зумовлює необхідність раннього початку лікування, ми вважаємо локалізацію

the end of the course of therapy, with a final check of the stability of the result no earlier than 6 months after the end of treatment. To assess the quality of life of children, the SF-36 questionnaire was used in the Ukrainian version, adapted for proxy assessment by parents or guardians. The questions covered the physical, emotional, and social functioning of the child. The results were transformed on a standard scale of 0–100, where 100 corresponds to the highest level of quality of life. Using the SF-36 in this format allowed for comparative data on the dynamics of quality of life in children before and after treatment.

Patients were divided into two cohorts:

Study group I – children treated before the implementation of the developed treatment algorithm without the use of laser coagulation.

Study group II – patients who were treated after the implementation of the algorithm using laser coagulation.

Inclusion criteria:

1. Children who completed treatment more than three years ago.

2. Patients with superficial hemangiomas of various locations and/or with residual manifestations after previous treatment.

3. Individuals who have undergone therapy using various methods.

Exclusion criterion:

Patients who completed treatment less than three years ago.

The sample was drawn sequentially from all available medical records that met the inclusion criteria. The sample size was determined based on a minimum clinically meaningful change in SF-36 score (10 points), a standard deviation of 10, with a power of 80% and a significance level of $\alpha = 0.05$, based on previous own data ($n = 87$).

The study included two time phases:

1. Using standard methods of treating hemangiomas.

3. After implementing the developed algorithm of optimal therapeutic tactics using laser coagulation.

The main scientific hypothesis predicted that the indicators of the dynamics of the quality of life of children with superficial hemangiomas when using an improved treatment approach are higher compared to traditional therapeutic tactics.

RESULTS

When developing a treatment program for hemangiomas (HA) in children and determining the optimal time for its initiation, we relied on practical clinical recommendations from the European Expert Group (2015) and the American Academy of Pediatrics (2019) [2, 3].

In our opinion, one of the immediate indications for starting therapy is the absence of signs of hemangioma involution at the age of 5–6 years, since in such cases the probability of its complete spontaneous regression is minimal.

утворення, особливо якщо воно розташоване у так званих критичних (життєво важливих) зонах тіла, які ми визначаємо як «червоні лінії» [4, 5, 6].

Так, приблизно у половини дітей із гемангіомами дихальних шляхів одночасно спостерігаються сегментарні на шкірі гемангіоми в ділянці шиї та нижньої частини обличчя, що може бути прямим індикатором потенційної загрози життєво важливим функціям.

До інших функціонально значущих ризиків належать: утруднення процесу годування; офтальмологічні порушення, такі як косогляд, анізометропія або астигматизм; механічний птоз, який здатен швидко спричинити розвиток амбліопії.

Одним із ключових чинників, що зумовили зміну парадигми у визначенні показань до раннього початку лікування гемангіом (ГА), є ризик формування косметичних та анатомічних спотворень. Незважаючи на здатність гемангіом до природної інволюції, у значної частини пацієнтів після їх регресу залишаються рубцеві зміни шкіри, деформації та порушення нормальних анатомічних контурів. У зв'язку з цим ризики розвитку постійних дефектів, спричинених неконтрольованим ростом ГА, суттєво переважають над ризиками функціональних або життєво небезпечних ускладнень, що робить раннє втручання клінічно обґрунтованим [7, 8].

Наявність гемангіом шкіри може свідчити про структурні вади розвитку, які часто входять до складу комплексних синдромів, зокрема PHACES та LUMBAR. Останній, по суті, може розглядатися як аналог PHACES-синдрому, але для нижньої половини тіла.

Для LUMBAR-синдрому характерна наявність сегментарних гемангіом, що уражають шкіру попереково-крижової та/або промежнинної ділянки, з можливим поширенням на одну з нижніх кінцівок. У таких випадках часто спостерігаються аномалії росту кінцівки – як гіпоплазія, так і гіпертрофія. Гемангіоми при цьому синдромі, як правило, мають мінімальну тенденцію до проліферації, морфологічно представлені телеангіоектатичними плямами, які переважають над об'ємними поверхневими вузлами. Серед позашкірних проявів LUMBAR-синдрому найпоширенішою є мієлопатія, зокрема спинальний дизрафізм, що часто супроводжує такі дерматологічні зміни [9, 10, 11, 12].

У педіатричній практиці при лікуванні гемангіом (ГА) різної локалізації параметри лазерного впливу підбиралися індивідуально – з урахуванням анамністичних даних, клінічних особливостей перебігу патології, анатомо-фізіологічних характеристик шкіри, зокрема її типу за класифікацією Т. Фіцпатріка [13, 14, 15].

Виходячи з цих принципів, для лазерного опромінення судинних утворень у дітей різного віку було обрано селективний імпульсний лазер VBeam Perfecta (Candela, USA) з довжиною хвилі 595 нм. Такий параметр забезпечує оптимальне проникнення світлового потоку в дерму без значних енергетичних втрат, що досягається завдяки мінімізації розсіювання випромінювання.

Терапевтичний ефект даного методу зумовлений проникненням світлових хвиль через епідерміс і вибірковою поглинанням енергії хромофором-«мішенню» дерми, роль якого відіграють різні форми гемоглобіну, присутні в судинному руслі. Максимум поглинання світла

We consider the localization of the tumor to be a key factor determining the need for early treatment, especially if it is located in the so-called critical (vital) areas of the body, which we define as «red lines» [4, 5, 6].

Thus, approximately half of children with respiratory tract hemangiomas simultaneously have segmental cutaneous hemangiomas in the neck and lower face, which may be a direct indicator of a potential threat to vital functions.

Other functionally significant risks include: difficulty in feeding; ophthalmological disorders such as strabismus, anisometropia, or astigmatism; and mechanical ptosis, which can rapidly lead to the development of amblyopia.

One of the key factors that has led to a paradigm shift in the indication for early treatment of hemangiomas (HA) is the risk of cosmetic and anatomical disfigurement. Despite the ability of hemangiomas to naturally regress, a significant proportion of patients remain with scarring, deformities, and disruption of normal anatomical contours after their regression. Therefore, the risks of permanent defects caused by uncontrolled HA growth significantly outweigh the risks of functional or life-threatening complications, making early intervention clinically justified [7, 8].

The presence of skin hemangiomas may indicate structural malformations, which are often part of complex syndromes, in particular PHACES and LUMBAR. The latter, in fact, can be considered an analogue of PHACES syndrome, but for the lower half of the body.

LUMBAR syndrome is characterized by the presence of segmental hemangiomas affecting the skin of the lumbosacral and/or perineal region, with possible extension to one of the lower extremities. In such cases, limb growth abnormalities are often observed – both hypoplasia and hypertrophy. Hemangiomas in this syndrome, as a rule, have a minimal tendency to proliferation, morphologically represented by telangiectatic spots, which predominate over voluminous surface nodes. Among the extracutaneous manifestations of LUMBAR syndrome, the most common is myelopathy, in particular spinal dysraphism, which often accompanies such dermatological changes [9, 10, 11, 12].

In pediatric practice, when treating hemangiomas (HA) of various localization, the parameters of laser exposure were selected individually – taking into account anamnestic data, clinical features of the course of the pathology, anatomical and physiological characteristics of the skin, in particular its type according to the classification of T. Fitzpatrick [13, 14, 15].

Based on these principles, the selective pulsed laser VBeam Perfecta (Candela, USA) with a wavelength of 595 nm was chosen for laser irradiation of vascular formations in children of different ages. This parameter ensures optimal penetration of the light flux into the dermis without significant energy losses, which is achieved by minimizing radiation scattering.

The therapeutic effect of this method is due to the penetration of light waves through the epidermis and the selective absorption of energy by the chromophore-«target» of the dermis, the role of which is played by various forms of hemoglobin present in the vascular bed. The maximum light absorption depends on the degree of saturation of hemoglobin with oxygen: for

залежить від ступеня насичення гемоглобіну киснем: для оксигемоглобіну він становить близько 577 нм, для карбоксигемоглобіну – приблизно 585 нм, тому довжина хвилі 595 нм є оптимальною, охоплюючи обидва піки.

Зазвичай діаметр світлової плями коливався у межах 10–12 мм, потужність випромінювання – від 9,5 до 12,5 Дж/см², а тривалість імпульсу становила 0,45–1,5 мс. Тривалість процедури варіювала від 10 до 30 хвилин, залежно від площі оброблюваної ділянки та клінічних характеристик ураження. Важливим візуальним критерієм ефективності впливу була поява пурпури в зоні опромінення, що свідчила про досягнення необхідного рівня коагуляції судин.

Кількість сеансів лазерної терапії становила від 1 до 8, а інтервали між процедурами визначалися індивідуально, відповідно до клінічної динаміки – у середньому від 4–6 тижнів до 3–6 місяців.

При використанні лазера на барвниках із ламповою накачкою VBeam Perfecta (Candela, USA) особливу увагу приділяли тривалості світлового імпульсу. Вона повинна бути меншою за час теплопередачі від судини-«мішені» до навколишніх тканин, що дозволяє досягти необхідного рівня температури для коагуляції судини без пошкодження прилеглих структур. Недотримання цього співвідношення може призвести до перегріву та порушення часу термічної релаксації, що, у свою чергу, спричиняє ураження навколишніх тканин або навіть прилеглих органів.

З огляду на критичне значення цього параметра, вибір характеристик так званого «ідеального джерела світла» безпосередньо залежав від тривалості імпульсу. Коротші імпульси застосовувалися при поверхневому розташуванні судинних утворень, структура яких, за результатами дерматоскопії, характеризувалася тонкими судинами. Такі гемангіоми зазвичай локалізувалися у верхніх шарах дерми й не виступали над її поверхнею. У подібних випадках тривалість імпульсу не перевищувала 0,9 мс (рис. 1).

oxyhemoglobin it is about 577 nm, for carboxyhemoglobin – about 585 nm, therefore the wavelength of 595 nm is optimal, covering both peaks.

Typically, the diameter of the light spot ranged from 10–12 mm, the radiation power from 9.5 to 12.5 J/cm², and the pulse duration was 0.45–1.5 ms. The duration of the procedure varied from 10 to 30 minutes, depending on the area of the treated area and the clinical characteristics of the lesion. An important visual criterion for the effectiveness of the effect was the appearance of purpura in the irradiation zone, which indicated the achievement of the required level of vascular coagulation.

Number of laser therapy sessions ranged from 1 to 8, and the intervals between procedures were determined individually, according to clinical dynamics – on average from 4–6 weeks to 3–6 months.

When using the lamp-pumped dye laser VBeam Perfecta (Candela, USA), special attention was paid to the duration of the light pulse. It should be less than the time of heat transfer from the «target» vessel to the surrounding tissues, which allows reaching the required temperature level for coagulation of the vessel without damaging the surrounding structures. Failure to comply with this ratio can lead to overheating and disruption of the thermal relaxation time, which, in turn, causes damage to the surrounding tissues or even adjacent organs.

Given the critical importance of this parameter, the choice of the characteristics of the so-called «ideal light source» directly depended on the pulse duration. Shorter pulses were used for superficial vascular lesions, the structure of which, according to the results of dermatoscopy, was characterized by thin vessels. Such hemangiomas were usually localized in the upper layers of the dermis and did not protrude above its surface. In such cases, the pulse duration did not exceed 0.9 ms (Fig. 1).

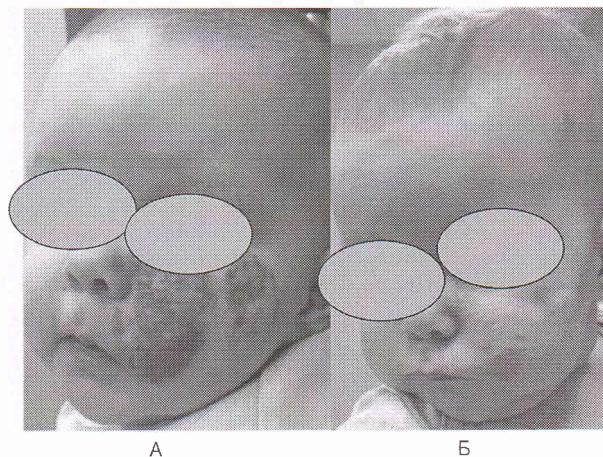


Рис. 1. Дитина Є. Діагноз: капілярна гемангіома лівої щоки. А – вік 4 місяці, загальний вигляд судинного утворення; Б – вік 10 місяців, загальний вигляд лівої щоки через 2 місяці після закінчення лікування шляхом двоетапного лазерного опромінення судинного утворення апаратом VBeam Perfecta (Candela, USA) з параметрами: лінза – 7 мм, потужність – 11 Дж/см² та тривалість імпульсу – 0,85 мс

Fig. 1. Child E. Diagnosis: capillary hemangioma of the left cheek. A – age 4 months, general appearance of the vascular formation; B – age 10 months, general appearance of the left cheek 2 months after the end of treatment by two-stage laser irradiation of the vascular formation with the VBeam Perfecta device (Candela, USA) with parameters: lens – 7 mm, power – 11 J/cm² and pulse duration – 0.85 ms

При розташуванні/випинанні судинних утворень над загальною поверхнею (рельєфом) шкіри, що зазвичай були утворені більш крупними судинами та/або судинними формаціями, обирали тривалість імпульсу > 1,0 мс (рис. 2).

When vascular formations were located/protruded above the general surface (relief) of the skin, which were usually formed by larger vessels and/or vascular formations, a pulse duration of > 1.0 ms was chosen (Fig. 2).

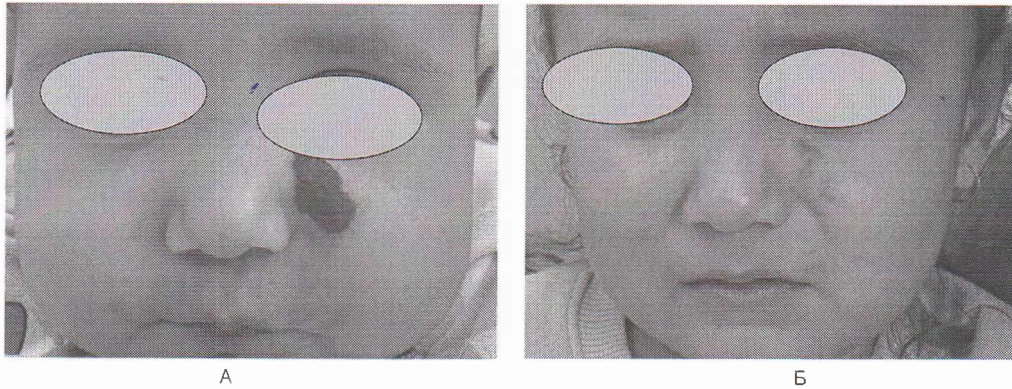


Рис. 2. Пацієнтка Т., діагноз: капілярна гемангіома лівої щоки. А – вік 9 місяців, загальний вигляд судинного утворення лівої щоки без потенційних ознак до інволютивних змін; Б – вік 3 роки, загальний вигляд пацієнтки після закінчення лікування шляхом одноетапного лазерного опромінення судинного утворення апаратом VBeam Perfecta (Candela, USA) з параметрами: лінза – 7 мм, потужність – 11 Дж/см² та тривалість імпульсу – 1,3 мс.

Fig. 2. Patient T., diagnosis: capillary hemangioma of the left cheek. A – age 9 months, general appearance of the vascular formation of the left cheek without potential signs of involutive changes; B – age 3 years, general appearance of the patient after the end of treatment by single-stage laser irradiation of the vascular formation with the VBeam Perfecta device (Candela, USA) with parameters: lens – 7 mm, power – 11 J/cm² and pulse duration – 1.3 ms.

У дослідження було включено 36 дітей із гемангіомами різних анатомічних локалізацій (голова, тулуб, кінцівки тощо), для яких лазеротерапію було визначено як первинний та основний метод лікування судинних новоутворень. Під час застосування імпульсів із різною тривалістю експозиції потужність випромінювання могла залишатися незмінною незалежно від морфологічних особливостей судинних утворень. Ключовим клінічним критерієм адекватності індивідуального підбору параметрів лазерного впливу вважалася поява мінімальних проявів пурпури у зоні опромінення.

The study included 36 children with hemangiomas of various anatomical locations (head, trunk, limbs, etc.), for whom laser therapy was defined as the primary and main method of treatment of vascular neoplasms. When using pulses with different exposure durations, the radiation power could remain unchanged regardless of the morphological features of vascular lesions. The key clinical criterion for the adequacy of individual selection of laser exposure parameters was considered to be the appearance of minimal manifestations of purpura in the irradiation zone.

Лазеротерапія резидуальних явищ гемангіом шкіри у дітей

Іншим клінічним об'єктом для початку лікування є залишкові явища на місці спонтанно регресуючих, або під впливом попередніх різних методів лікування ГА, у вигляді ділянок гіполігментації шкіри, телеангіоектазій, рубців, сполучнотканинних жирових відкладень, надлишку/анетодермії шкіри тощо.

Під нашим спостереженням знаходилися 11 дітей із резидуальними явищами на шкірі, у чотирьох – залишки процесу спонтанної регресії тканини гемангіоми, а у 7 – залишкові явища на шкірі сформувалися після системної терапії пропранололом.

Клінічний приклад. Батьки дитини М. уперше звернулися по медичну допомогу у віці дитини 2,5 місяці зі скаргами на наявність судинного утворення в ділянці зовнішнього носа з метою уточнення діагнозу та визначення подальшої тактики лікування. З анамнезу відомо, що з моменту народження у дитини спостерігалася судинна пляма, яка протягом перших 1–1,5 місяців характеризувалася швидким

Laser therapy of residual effects of skin hemangiomas in children

Another clinical object for initiating treatment is residual phenomena at the site of spontaneously regressing, or under the influence of previous various methods of treatment of HA, in the form of areas of skin hypopigmentation, telangiectasias, scars, connective tissue fat deposits, excess/anetodermia of the skin, etc.

We observed 11 children with residual skin lesions, four with remnants of the process of spontaneous regression of hemangioma tissue, and 7 with residual skin lesions formed after systemic therapy with propranolol.

Clinical example. Child M. first sought medical help at the age of 2.5 months with complaints of the presence of a vascular formation in the area of the external nose in order to clarify the diagnosis and determine further treatment tactics. From the anamnesis it is known that since birth the child had a vascular spot, which during the first 1–1.5 months was characterized by a rapid increase in size and an increase in color to dark red. The diagnosis was made: hemangioma of the external nose.

збільшенням розмірів і посиленням забарвлення до темно-червоного. Було встановлено діагноз: гемангіома зовнішнього носа.

Під час кардіологічного обстеження патологічних змін і функціональних відхилень не виявлено, проти-показань до призначення системної терапії неселективним бета-блокатором не встановлено. Розпочато лікування пропранололом із поступовим підвищенням дози від 1 до 2 мг/кг на добу. Уже наступного дня після початку терапії зафіксовано позитивну динаміку у вигляді зменшення інтенсивності забарвлення гемангіоми. Після завершення титрування дози пацієнтка в задовільному стані була виписана зі стаціонару для подальшого амбулаторного лікування із щомісячним кардіологічним контролем і корекцією дози препарату з метою моніторингу ефективності та безпеки терапії.

На тлі медикаментозного лікування процес інволюції гемангіоми продовжувався. У віці одного року спостерігалася виражена регресія утворення з переходом у стадію залишкових змін, що проявлялися у вигляді еритеми та телеангіоектазій у ділянці зовнішнього носа – на крилах, колюмелі з обох боків, кінчику, підкінчиковаму заломленні та спинці носа. Курс лікування пропранололом тривав 9,5 місяці і був завершений після досягнення стабільного клінічного ефекту. З огляду на наявність помітних резидуальних змін на обличчі, дитині було рекомендовано проведення лазерної терапії.

У віці 1,5 року спостерігалися значні залишкові телеангіоектазії, що охоплювали майже всю поверхню шкіри зовнішнього носа, формуючи виражений косметичний дефект, який спричиняв психологічний дискомфорт у пацієнтки та занепокоєння з боку батьків (рис. 3).

During the cardiological examination, no pathological changes and functional abnormalities were detected, and no contraindications to the appointment of systemic therapy with a non-selective beta-blocker were established. Treatment with propranolol was started with a gradual increase in the dose from 1 to 2 mg/kg per day. The next day after the start of therapy, positive dynamics were recorded in the form of a decrease in the intensity of hemangioma staining. After completing the dose titration, the patient was discharged from the hospital in a satisfactory condition for further outpatient treatment with monthly cardiological monitoring and dose adjustment of the drug in order to monitor the effectiveness and safety of the therapy.

Against the background of drug treatment, the process of involution of hemangioma continued. At the age of one year, there was a pronounced regression of the formation with a transition to the stage of residual changes, which manifested themselves in the form of erythema and telangiectasias in the area of the external nose – on the wings, columella on both sides, tip, subtip refraction and dorsum of the nose. The course of treatment with propranolol lasted 9.5 months and was completed after achieving a stable clinical effect. Given the presence of noticeable residual changes on the face, the child was recommended to undergo laser therapy.

At the age of 1.5 years, significant residual telangiectasias were observed, covering almost the entire surface of the skin of the external nose, forming a pronounced cosmetic defect that caused psychological discomfort in the patient and concern on the part of the parents (Fig. 3).

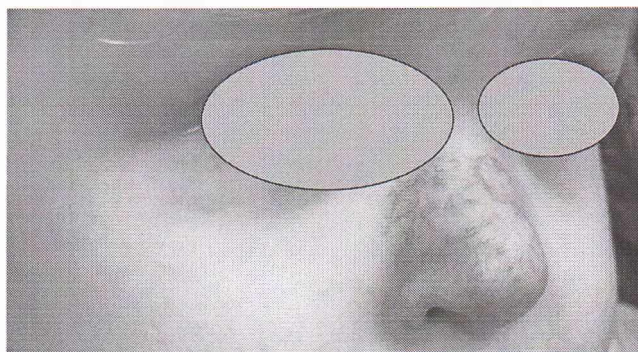


Рис. 3. Дитина М., вік 1,5 р. Резидуальні зміни у вигляді телеангіоектазій в ділянці зовнішнього носа
Fig. 3. Child M., age 1.5 years. Residual changes in the form of telangiectasias in the area of the external nose

Батькам була запропонована корекція залишкових змін судинного новоутворення в ділянці носа шляхом лазерного опромінення, на яку вони погодились.

Дитині проведено курс лікування лазерним опроміненням ділянки резидуальних змін у ділянці зовнішнього носа, який складався з трьох сеансів (інтервали між сеансами складали 6 тижнів). Опромінювання виконувалось апаратом VBeam Perfecta (Candela, USA) з параметрами: лінза 7 мм, тривалість імпульсу 0,45 мс, потужність – 9,5 Дж/см² (рис. 4).

The parents were offered correction of residual changes in the vascular neoplasm in the nose area by laser irradiation, to which they agreed.

The child underwent a course of laser irradiation of the area of residual changes in the external nose, which consisted of three sessions (intervals between sessions were 6 weeks). Irradiation was performed using the VBeam Perfecta device (Candela, USA) with the following parameters: lens 7 mm, pulse duration 0.45 ms, power – 9.5 J/cm² (Fig. 4).

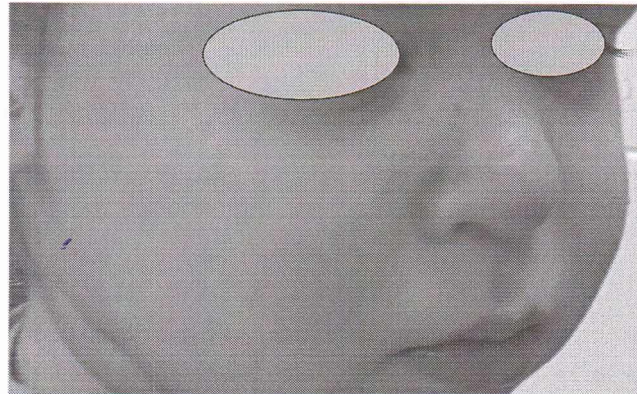


Рис. 4. Дитина М., вік 2,2 р. Діагноз: гемангіома зовнішнього носа на етапі лікування (резидуальні зміни в ділянці зовнішнього носа). Зовнішній вигляд після закінчення курсу лікування.
Fig. 4. Child M., age 2.2 years. Diagnosis: hemangioma of the external nose at the stage of treatment (residual changes in the external nose area). Appearance (after the end of the course of treatment).

Отже, наведений фрагмент дослідження наочно підтверджує високу клінічну ефективність імпульсного лазерного випромінювання як у «первинному» лікуванні гемангіом у дітей, так і при усуненні залишкових проявів судинних утворень, що виникли після попередніх методів терапії або збереглися внаслідок спонтанної інволюції. Підсумовуючи результати даного розділу, доцільно сформулювати низку узагальнень. Передусім слід відзначити, що нині дедалі більше усвідомлюється негативний вплив видимих рубцевих змін і пігментних плям на якість життя, особливо якщо вони локалізуються на відкритих ділянках тіла чи в зонах підвищеної емоційної чутливості (обличчя, груди, геніталії тощо). Саме тому зростає потреба у вдосконаленні малоінвазивних технологій лікування судинних патологій шкіри в пацієнтів різного віку, кінцевою метою яких є покращення функціональних, естетичних і косметичних результатів.

У лікуванні пацієнтів важливою складовою є точний підбір параметрів лазерного впливу. Оптимальна тривалість одного сеансу становить 15–30 хвилин, що забезпечує ефективну дію випромінювання та мінімізує ризик ранніх чи відтермінованих ускладнень, пов'язаних із перегрівом здорових тканин, які згодом можуть формувати деформуючі рубці.

Серед параметрів генераторів монохроматичного світла визначальне значення мають тривалість імпульсу та інтенсивність випромінювання, які повинні забезпечувати коагуляцію цільової судини без формування вираженої пурпури. Такий підхід було реалізовано при лікуванні телеангіоектазій, розацеа та куперозу із застосуванням IPL-системи Stellar M22 Lumenis, що працювала з короткими імпульсами (до 10 мс) та високою потужністю випромінювання (16–18 Дж/см²). Для коагуляції розширених судин нижніх кінцівок, які мають більший діаметр, використовувався лазер ND:YAG 1064 нм із потужністю 160–170 Дж/см².

IPL-терапія реалізує декілька ключових ефектів: зменшення локального запалення, руйнування патологічно змінених судин і стимуляцію синтезу колагену. Основними перевагами методу є мінімальна інвазивність, короткий період відновлення та стійкий терапевтичний ефект.

Thus, the presented fragment of the study clearly confirms the high clinical effectiveness of pulsed laser radiation both in the «primary» treatment of hemangiomas in children and in the elimination of residual manifestations of vascular formations that have arisen after previous methods of therapy or have remained as a result of spontaneous involution. Summing up the results of this section, it is advisable to formulate a number of generalizations. First of all, it should be noted that today there is an increasing awareness of the negative impact of visible cicatricial changes and pigment spots on the quality of life, especially if they are localized on open areas of the body or in areas of increased emotional sensitivity (face, chest, genitals, etc.). That is why there is a growing need for improving minimally invasive technologies for the treatment of vascular pathologies of the skin in patients of different ages, the ultimate goal of which is to improve functional, aesthetic and cosmetic results.

An important component in the treatment of patients is the precise selection of laser exposure parameters. The optimal duration of one session is 15–30 minutes, which ensures the effective effect of radiation and minimizes the risk of early or delayed complications associated with overheating of healthy tissues, which can subsequently form deforming scars.

Among the parameters of monochromatic light generators, the pulse duration and radiation intensity are of decisive importance, which should ensure coagulation of the target vessel without the formation of pronounced purpura. This approach was implemented in the treatment of telangiectasias, rosacea and couperose using the Stellar M22 Lumenis IPL system, which worked with short pulses (up to 10 ms) and high radiation power (16–18 J/cm²). For coagulation of dilated vessels of the lower extremities, which have a larger diameter, a ND:YAG 1064 nm laser with a power of 160–170 J/cm² was used.

IPL therapy achieves several key effects: reducing local inflammation, destroying pathologically altered vessels, and stimulating collagen synthesis. The main advantages of the method are minimal invasiveness, short recovery period, and sustained therapeutic effect.

Unlike telangiectasias, rosacea or couperose, which are acquired in nature, lateral flame nevus is a congenital

На відміну від телеангіоектазій, розацеа чи куперозу, які мають набутий характер, латеральний полум'яний неvus є вродженою судинною мальформацією, що зумовлена мутацією гена GNAQ і спричиняє надмірну активацію ендотелію капілярів, по суті наближаючись до форми гемангіоми. Лікування даної патології проводилося із застосуванням селективного імпульсного лазера VBeam Perfecta (Candela, USA) з довжиною хвилі 595 нм, короткою тривалістю імпульсу (1,5 мс) і потужністю 12,5 Дж/см². Тривалість одного сеансу не перевищувала 30 хвилин, а інтервал між процедурами становив близько 1,5 міс.

З урахуванням того, що у більшості дітей стан гемангіоми після 3–4-річного віку зазвичай істотно не поліпшується, ранній початок лікування сприяє зниженню ризику формування стійких косметичних дефектів і негативного впливу на самооцінку дитини. Якщо залишкові зміни розташовані у ділянках, що прикриваються одягом, корекція може бути менш терміновою; однак остаточне рішення щодо початку терапії приймається батьками, які іноді невинувато відкладають лікування, очікуючи, що дитина згодом самостійно ухвалить рішення, особливо при незначних деформаціях шкіри.

Особливе значення має раннє втручання у випадках критичної локалізації гемангіом або відсутності тенденції до інволюції, що є несприятливим прогностичним чинником розвитку функціональних і косметичних ускладнень.

Первинна лазеротерапія гемангіом у дітей продемонструвала високу ефективність при використанні селективного імпульсного лазера VBeam Perfecta (Candela, USA) з довжиною хвилі 595 нм, що забезпечує оптимальне проникнення в дермальний шар без втрати енергії через розсіювання. Потужність випромінювання у межах 9,5–12,5 Дж/см² і тривалість імпульсів 0,45–1,5 мс підбиралися індивідуально, залежно від морфологічних характеристик судинного утворення та перебігу патологічного процесу.

Використання селективного імпульсного лазера виявилось також ефективним у корекції резидуальних змін шкіри після неповної регресії гемангіом або неефективності попередньої терапії. Під впливом лазерної енергії спостерігалось істотне зменшення проявів поверхневих телеангіоектазій як у періоді інволюції гемангіоми, так і після її завершення.

ОБГОВОРЕННЯ

Беручи до уваги результати, які були отримані у вищеписаних розділах роботи, нами розроблений протокол індивідуального підбору тактики ведення дітей різного віку із гемангіомами шкіри зовнішньої локалізації.

При цьому можливі клінічні сценарії перебігу патології, з якими може стикнутись фахівець при первинній консультації, нами були розділені на три групи, відповідно до ступеня тяжкості перебігу патології та клінічного стану пацієнта. В подальшому, відповідно до кожної із 3-х груп пацієнтів, нами розроблені загальні критерії та характеристики щодо конкретного рекомендованого методу лікування ГА у дітей (табл. 1).

vascular malformation caused by a mutation in the GNAQ gene and causes excessive activation of the capillary endothelium, essentially approaching the form of hemangioma. Treatment of this pathology was carried out using a selective pulsed laser VBeam Perfecta (Candela, USA) with a wavelength of 595 nm, a short pulse duration (1.5 ms) and a power of 12.5 J/cm². The duration of one session did not exceed 30 minutes, and the interval between procedures was about 1.5 months.

Given that most children do not usually improve significantly after the age of 3–4 years, early treatment can reduce the risk of permanent cosmetic defects and negative effects on the child's self-esteem. If the residual changes are located in areas covered by clothing, correction may be less urgent; however, the final decision to start therapy is made by the parents, who sometimes unreasonably postpone treatment, expecting the child to make their own decisions later, especially in the case of minor skin deformities.

Early intervention is of particular importance in cases of critical localization of hemangiomas or lack of a tendency to involution, which is an unfavorable prognostic factor for the development of functional and cosmetic complications.

Primary laser therapy of hemangiomas in children demonstrated high efficacy when using the selective pulsed laser VBeam Perfecta (Candela, USA) with a wavelength of 595 nm, which provides optimal penetration into the dermal layer without loss of energy due to scattering. Radiation power within 9.5–12.5 J/cm² and pulse duration of 0.45–1.5 ms were selected individually, depending on the morphological characteristics of the vascular formation and the course of the pathological process.

The use of selective pulsed laser has also been shown to be effective in correcting residual skin changes after incomplete regression of hemangiomas or failure of previous therapy. Under the influence of laser energy, a significant reduction in the manifestations of superficial telangiectasias was observed both during the period of hemangioma involution and after its completion.

DISCUSSION

Taking into account the results obtained in the above sections of the work, we have developed a protocol for individual selection of tactics for managing children with external skin hemangiomas in children of different ages.

At the same time, we divided the possible clinical scenarios of the course of pathology that a specialist may encounter during the initial consultation into three groups, according to the severity of the pathology and the clinical condition of the patient. Subsequently, for each of the 3 groups of patients, we developed general criteria and characteristics for a specific recommended method of treatment of HA in children (Table 1).

Таблиця 1. Алгоритм вибору методу лікування гемангіом зовнішньої локалізації в педіатричній популяції
Table 1. Algorithm for selecting a treatment method for externally localized hemangiomas in the pediatric population

Ступінь тяжкості клінічного перебігу / Severity of clinical course	I	II	III
Критерії розподілу по групах/ Grouping criteria	Локалізація ГА в некритичних ділянках, без загроз функціональних порушень. Стадія розвитку: стабілізації, спонтанної інволюції. Вік дитини: >6 міс/ Localization of HA in non-critical areas, without the threat of functional disorders. Stage of development: stabilization, spontaneous involution. Child's age: >6 months	Локалізація ГА в критичних та функціонально значимих ділянках. Стадія розвитку: будь-яка. Вік: будь-який. Розміри: не мають значення/ Critical and functionally significant areas. Development stage: any. Age: any. Dimensions: don't matter	Місцеві та/або загальні ускладнення перебігу ГА: швидкий ріст виразування, коагулопатії, компресія оточуючих органів, некрози, вторинне інфікування, кровотечі тощо/ Local and/or general complications of the course of HA: rapid growth of ulceration, coagulopathy, compression of surrounding organs, necrosis, secondary infection, bleeding, etc.
Характеристика тяжкості клінічного стану пацієнта/ Characterization of the severity of the patient's clinical condition	Відсутність ризиків розвитку небажаних естетичних наслідків та життєво небезпечних ускладнень/ No risk of developing undesirable aesthetic consequences and life-threatening complications.	Наявність ризиків розвитку естетичних та/або функціональних наслідків. Присутність потенційних ризиків формування ускладнень, що можуть становити загрозу для життя пацієнтів/ The presence of risks of developing aesthetic and/or functional consequences. The presence of potential risks of developing complications that may pose a threat to the patients' lives.	Наявність прогностично несприятливих косметичних та функціональних розладів або загрозливих для життя станів будь-якого ступеня ризику / The presence of prognostically unfavorable cosmetic and functional disorders or life-threatening conditions of any degree of risk
Метод лікування ГА, що рекомендується до вибору/ The recommended treatment method for HA is	Динамічне спостереження/ Dynamic observation	I. Динамічне спостереження в стадії стабілізації, у віці пацієнта > 6 міс., та стадії спонтанної інволюції. II. Лікування у стадії проліферації 1. Медикаментозне: (пропранололтерапія, преднізолонтерапія). 2. Хірургічні методи: 2.1. Склероперапія. 2.2. Висічення (часткове або повне) 3. Лазерна коагуляція. Показання: - поверхневі ГА; - змішані ГА з метою впливу на їх поверхню, після інволюції підшкірної частини на більш ранніх етапах; - резидуальні прояви на шкірі внаслідок неповної спонтанної регресії або попередніх методів лікування. Протипоказання: - глибокі ГА без потенції до інволюції підшкірної частини; - змішані ГА до періоду спонтанної регресії їх підшкірного компонента; - наявність супутньої соматичної патології, при якій ризик проведення загальної анестезії значно перевищує користь від обраного методу лікування; - надмірна інсоляція протягом щонайменше 4-х останніх тижнів або застосування лікарських препаратів, що викликають фотосенсибілізацію. Для лазерної коагуляції ГА вискоефективним є селективний імпульсний лазер VBeam Perfecta (Candela, USA) з довжиною хвилі 595 нм. Рекомендовані параметри лазера: діаметр світлової плями в межах 10–12 мм, рівні потужності	Динамічне спостереження не припустимо. Протипоказання до лазеротерапії: наявність гострих запальних процесів в ділянці променевого впливу, що планується / Dynamic observation is not allowed. Contraindications to laser therapy: the presence of acute inflammatory processes in the area of planned radiation exposure

Продовження таблиці 1 / Continuation of Table 1

		<p>енергії від 9,5 до 12,5 Дж/см², тривалість коротких імпульсів від 0,45 до 1,5 мс. Короткі, до 0,9 мс, імпульси рекомендовані при поверхневій локалізації судинних утворень, що структурно, при дерматоскопії, представлені тонкими судинами, які не виступають над рівнем шкіри. При випинанні ГА, які утворені більшими в діаметрі судинами, над поверхню шкіри тривалість імпульсу >1,0 мс. Тривалість сеансу лазеротерапії 10 – 30 хв., кількість сеансів 1–8, середні інтервали між сеансами від 4 – 6 тижнів до 3 – 6 місяців.</p> <p>4. Комбіновані методи лікування. Показання: неефективність проведення адекватного лікування ГА за допомогою монофакторного лікування, з огляду на вірогідність отримання незадовільних результатів порівняно із умовами комбінації методик. Протипоказання: прогностична «впевненість» у тому, що багатофакторний вплив здатен забезпечити такий самий результат, як і при більшій тривалості монофакторного впливу/ I. Dynamic observation in the stabilization stage, at the patient's age >6 months, and in the stage of spontaneous involution.</p> <p>II. Treatment in the proliferation stage 5. Medication: (propranolol therapy, prednisolone therapy). 6. Surgical methods: 6.1. Sclerotherapy. 6.2. Excision (partial or complete) 7. Laser coagulation. Showings: - surface HA; mixed HAs to affect their surface, after involution of the subcutaneous part at earlier stages; - Residual skin manifestations due to incomplete spontaneous regression or previous treatments. Contraindications: - deep HA without the potential for involution of the subcutaneous part; - mixed HAs until the period of spontaneous regression of their subcutaneous component; - the presence of concomitant somatic pathology, in which the risk of general anesthesia significantly exceeds the benefit of the chosen treatment method; - excessive sun exposure for at least the last 4 weeks or use of medications that cause photosensitivity. For laser coagulation of HA, the selective pulsed laser VBeam Perfecta (Candela, USA) with a wavelength of 595 nm is highly effective. Recommended laser parameters: diameter of the light spot within 10 – 12 mm, energy levels from 9.5 to 12.5 J/cm², duration of short pulses from 0.45 to 1.5 ms. Short pulses, up to 0.9 ms, are recommended for superficial localization of vascular formations, which structurally, during dermatoscopy, are represented by thin vessels that do not protrude above the skin level. For protrusion of HA, which are formed by vessels larger in diameter, above the skin surface, the pulse duration is >1.0 ms. Duration of laser therapy session 10 – 30 min., number of sessions 1 – 8, average intervals between sessions from 4 – 6 weeks to 3 – 6 months.</p> <p>8. Combined treatment methods. Indications: ineffectiveness of adequate treatment of HA using monofactorial treatment, given the likelihood of obtaining unsatisfactory results compared to the conditions of a combination of methods.</p>	
--	--	--	--

Продовження таблиці 1 / Continuation of Table 1

		Contraindications: prognostic «confidence» that multifactorial exposure is capable of providing the same result as with a longer duration of monofactorial exposure.	
--	--	--	--

Відповідно до наведеної вище схеми вибору методу лікування пацієнтів із гемангіомами зовнішньої локалізації, лазерна терапія показана переважно для утворень, віднесених до II групи за ступенем тяжкості клінічного перебігу. Це пацієнти, у яких існує ризик розвитку не лише косметичних, але й функціонально значущих ускладнень, особливо за наявності патологічних вогнищ у критичних анатомічних ділянках.

До категорії гемангіом, лікування яких може бути обмежене лише лазерною коагуляцією, належать поверхневі інфантильні форми. Лазеротерапія також доцільна при змішаних гемангіомах, що охоплюють як поверхневі, так і підшкірні шари, за умови попереднього впливу на підшкірний компонент іншими методами – медикаментозним або склеротерапевтичним. Крім того, лазерна коагуляція є ефективним методом усунення резидуальних шкірних змін, які залишилися після часткової спонтанної інволюції гемангіоми або внаслідок попереднього лікування.

Серед протипоказань до лазерного лікування слід виділити такі стани: глибокі форми гемангіом; змішані гемангіоми до завершення інволюції їх підшкірного компонента; наявність соматичних захворювань, за яких ризик проведення загальної анестезії перевищує очікувану користь від втручання; запальні процеси шкіри у зоні планованого впливу; надмірна інсоляція (засмага протягом останніх чотирьох тижнів); прийом лікарських засобів, що викликають або підсилюють фотосенсибілізацію.

Застосування зазначеного алгоритму вибору терапевтичної тактики забезпечує дотримання сучасних принципів малоінвазивної медицини, спрямованих на ефективну корекцію судинних патологій шкіри на різних етапах їх клінічного розвитку.

Характеристика груп хворих та аналіз результатів лікування дітей з ГА

• для дослідження якості життя

Під час оцінювання якості життя дітей із гемангіомами зовнішньої локалізації, лікування яких проводилося відповідно до запропонованого алгоритму вибору терапевтичної тактики, було проаналізовано результати лікування 87 пацієнтів. Усі діти отримували терапію гемангіом із застосуванням різних методів.

Загальну вибірку пацієнтів поділено на дві підгрупи. До I групи (групи порівняння) увійшли 40 дітей, лікування яких проводилося до впровадження розробленого алгоритму, тобто без застосування лазерної коагуляції. II групу (групу дослідження) склали 47 пацієнтів, з яких 36 мали активні форми гемангіом, а 11 – резидуальні зміни шкіри. Усі вони проходили лікування відповідно до критеріїв запропонованого алгоритму, що передбачав використання лазерної коагуляції судинних утворень.

Основним критерієм завершення лікування вважалася повна відсутність клінічних або інструментальних ознак судинної пухлини, включно із залишковими

According to the above scheme for choosing a treatment method for patients with external hemangiomas, laser therapy is indicated primarily for lesions classified as group II in terms of clinical severity. These are patients who are at risk of developing not only cosmetic but also functionally significant complications, especially in the presence of pathological foci in critical anatomical areas.

The category of hemangiomas whose treatment can be limited only to laser coagulation includes superficial infantile forms. Laser therapy is also appropriate for mixed hemangiomas involving both the superficial and subcutaneous layers, provided that the subcutaneous component has been previously treated with other methods – medication or sclerotherapy. In addition, laser coagulation is an effective method for eliminating residual skin changes that have remained after partial spontaneous involution of hemangiomas or as a result of previous treatment.

Among the contraindications to laser treatment, the following conditions should be highlighted: deep forms of hemangiomas; mixed hemangiomas before the completion of involution of their subcutaneous component; the presence of somatic diseases in which the risk of general anesthesia exceeds the expected benefit of the intervention; inflammatory processes of the skin in the area of planned exposure; excessive insolation (tanning within the last four weeks); taking medications that cause or enhance photosensitivity.

The use of the specified algorithm for choosing therapeutic tactics ensures compliance with modern principles of minimally invasive medicine aimed at effective correction of vascular pathologies of the skin at different stages of their clinical development.

Characteristics of patient groups and analysis of treatment outcomes in children with GA for quality of life research

During the assessment of the quality of life of children with external hemangiomas treated according to the proposed algorithm for choosing therapeutic tactics, the results of treatment of 87 patients were analyzed. All children received hemangiomas therapy using various methods.

The total sample of patients was divided into two subgroups. Group I (comparison group) included 40 children, whose treatment was carried out before the implementation of the developed algorithm, i.e. without the use of laser coagulation. Group II (study group) consisted of 47 patients, of whom 36 had active forms of hemangiomas, and 11 had residual skin changes. All of them were treated in accordance with the criteria of the proposed algorithm, which provided for the use of laser coagulation of vascular formations.

The main criterion for the completion of treatment was the complete absence of clinical or instrumental signs of vascular tumor, including residual manifestations. To objectively confirm the result, if necessary, additional

проявами. Для об'єктивного підтвердження результату, за потреби, проводилися додаткові дослідження – ультразвукове сканування з доплерографією, комп'ютерна або магнітно-резонансна томографія з контрастним підсиленням, ангиографія тощо. Остаточне підтвердження відсутності рецидиву патологічного процесу здійснювалося не раніше ніж через шість місяців після завершення лікування.

В табл. 2 наведені результати обстеження пацієнтів за допомогою опитувальника SF-36 для обох груп. При цьому результати деталізовані за всіма шкалами, що входять до даного опитувальника.

studies were performed – ultrasound scanning with Doppler, computer or magnetic resonance imaging with contrast enhancement, angiography, etc. Final confirmation of the absence of recurrence of the pathological process was carried out no earlier than six months after the completion of treatment.

The table 2 shows the results of the SF-36 questionnaire for both groups. The results are detailed for all scales included in this questionnaire.

Таблиця 2. Показники фізичного та психологічного компонентів здоров'я у дітей після лікування гемангіом різної локалізації
Table 2. Indicators of physical and psychological health components in children after treatment of hemangiomas of different localizations

Назва шкали компонента здоров'я/ Health component scale name	I група порівняння (n = 40)/ Study group I (n = 40)	II група дослідження (n = 47) / Study group II (n = 47)	Різниця в змінах показників, що відбулась між групами/ Difference in changes in indicators that occurred between groups	p*
Фізичний компонент здоров'я/ The physical component of health				
Фізичне функціонування, (PF) Physical functioning, (PF)	3,2 ± 0,3	2,1 ± 0,1	1,1	<0,05
Рольове фізичне функціонування, (RP) Role-based physical functioning, (RP)	7,5 ± 1,2	14,6 ± 1,5	7,1	<0,05
Інтенсивність болю, (BP) Pain intensity, (BP)	6,3 ± 1,1	1,9 ± 0,4	4,4	<0,05
Загальний стан здоров'я, (GH) General health, (GH)	37,2 ± 4,4	62,8 ± 3,8	29,6	<0,05
Психологічний компонент здоров'я/ Psychological component of health				
Життєва активність, (VT) Vital activity, (VT)	33,1 ± 2,4	52,5 ± 4,2	19,4	<0,05
Соціальне функціонування, (SF) Social functioning, (SF)	42,3 ± 3,4	70,4 ± 6,1	28,1	<0,05
Рольове емоційне функціонування, (RE) Role-based emotional functioning, (RE)	28,9 ± 4,6	63,4 ± 8,2	34,5	<0,05
Психічне здоров'я, (MH) Mental Health, (MH)	39,6 ± 3,2	65,8 ± 5,6	26,2	<0,05

Примітка / Note:

*p – вірогідність різниць показників між I групою порівняння та II групою дослідження.

*p – probability of differences in indicators between the first comparison group and the second study group.

Також результати обстеження пацієнтів представили у вигляді окремих графіків відповідно до шкал фізичного та психологічного компонентів здоров'я (рис. 5, 6).

У межах даного етапу дослідження показники фізичного компонента здоров'я за більшістю шкал, зокрема фізичне функціонування, рольове фізичне функціонування та інтенсивність болю, демонстрували близькі значення між групами. Винятком була шкала загального стану здоров'я, де спостерігалось підвищення у 1,69 раза в II групі. Така тенденція свідчить про відносну стабільність фізичних показників між групами, за винятком загального самопочуття пацієнтів. На відміну від цього, для шкал, що формують психологічний компонент здоров'я – життєвої активності, соціального функціонування, рольового емоційного функціонування та психічного здоров'я – виявлено статистично значущі відмінності. Отримані результати свідчать про виражене покращення психологічних аспектів якості життя у пацієнтів, які лікувалися за алгоритмом із використанням лазерної коагуляції.

Also, the results of the patient examination were presented in the form of separate graphs according to the scales of physical and psychological health components (Fig. 5, 6).

Within this stage of the study, the indicators of the physical component of health for most scales, in particular physical functioning, role-based physical functioning and pain intensity, demonstrated similar values between the groups. The exception was the scale of general health, where an increase of 1.69 times was observed in group II. This trend indicates the relative stability of physical indicators between the groups, with the exception of the general well-being of patients. In contrast, statistically significant differences were found for the scales that form the psychological component of health – vital activity, social functioning, role-based emotional functioning and mental health. The results obtained indicate a pronounced improvement in the psychological aspects of the quality of life in patients who were treated according to the algorithm using laser coagulation. The indicator of vital activity, which reflects the level of energy and vitality

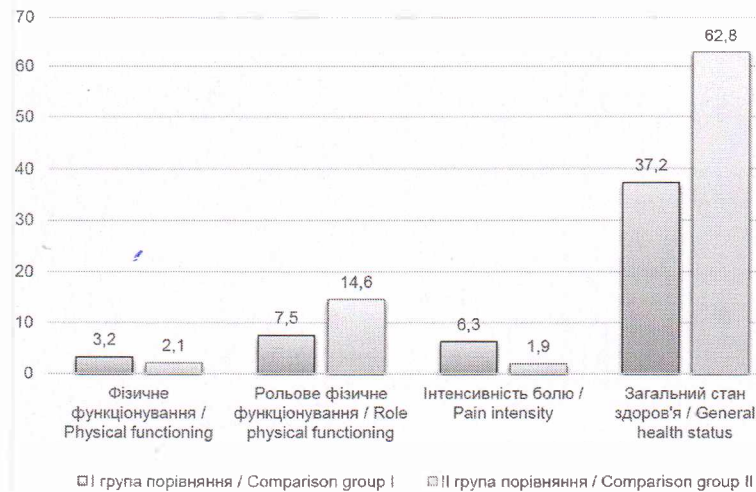


Рис. 5. Динаміка показників за шкалами фізичного компонента здоров'я
Fig. 5. Dynamics of indicators on the scales of the physical component of health

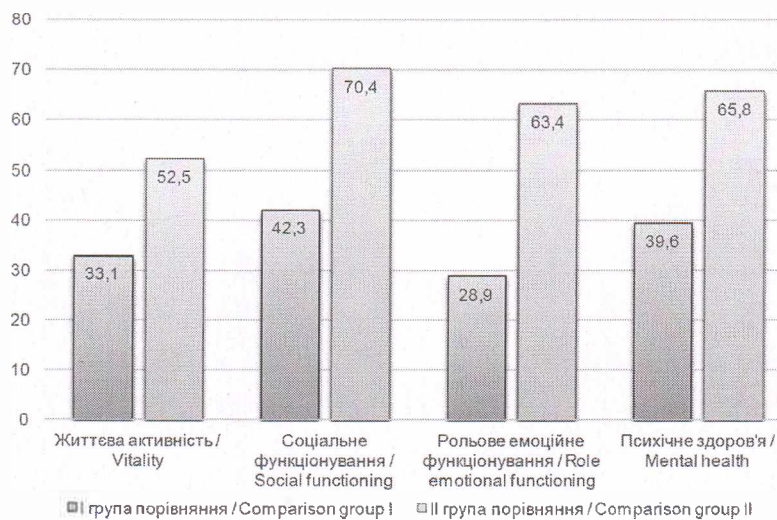


Рис. 6. Динаміка показників за шкалами психологічного компонента здоров'я
Fig. 6. Dynamics of indicators on the scales of the psychological component of health

Показник життєвої активності, який відображає рівень енергії та життєвих сил пацієнта після лікування, був у 1,59 раза вищим у II групі порівняно з I групою. Показник соціального функціонування, що характеризує вплив стану здоров'я на здатність брати участь у сімейному та соціальному житті, також демонстрував перевагу у 1,66 раза у пацієнтів II групи відносно групи порівняння. Показник рольового емоційного функціонування, який визначає ступінь емоційних обмежень у повсякденній діяльності, у II групі перевищував відповідний показник I групи майже у 2,2 раза. Рівень психічного здоров'я, що характеризує загальний емоційний стан і позитивний настрій, також був значно вищим у II групі – у 1,66 раза порівняно з I групою. Шкала загального стану здоров'я, що є ключовою для оцінки фізичного компонента, показала перевагу в II групі на 29,6 бала ($62,8 \pm 3,8$ проти $37,2 \pm 4,4$; $p < 0,05$). Аналогічно, показник психічного здоров'я як провідна шкала психологічного компонента був у II

of the patient after treatment, was 1.59 times higher in group II compared to group I. The social functioning indicator, which characterizes the impact of health status on the ability to participate in family and social life, also demonstrated a 1.66-fold advantage in patients of group II compared to the comparison group. The role-emotional functioning indicator, which determines the degree of emotional limitations in everyday activities, in group II exceeded the corresponding indicator of group I by almost 2.2 times. The level of mental health, which characterizes the general emotional state and positive mood, was also significantly higher in group II – 1.66 times compared to group I. The general health scale, which is key for assessing the physical component, showed an advantage in group II by 29.6 points (62.8 ± 3.8 versus 37.2 ± 4.4 ; $p < 0.05$). Similarly, the mental health indicator as the leading scale of the psychological component was 26.2 points higher in group II (65.8 ± 5.6 vs. 39.6 ± 3.2 ; $p < 0.05$), confirming a more pronounced improvement

групі вищим на 26,2 бала (65,8 ± 5,6 проти 39,6 ± 3,2; $p < 0,05$), що підтверджує більш виражене покращення емоційного благополуччя пацієнтів після лікування із застосуванням алгоритму лазерної терапії.

in the emotional well-being of patients after treatment with the laser therapy algorithm.

ВИСНОВКИ

На основі результатів анкетування батьків пацієнтів за опитувальником SF-36 можна зробити висновок, що застосування розробленого алгоритму вибору тактики лікування гемангіом із використанням лазерної коагуляції сприяє покращенню якості життя дітей у порівнянні зі стандартними методами лікування. Виявлено, що загальний стан здоров'я дітей, що оцінюється як фізичний компонент, підвищився на 29,6 бала, що свідчить про помітне поліпшення загального самопочуття та стабільності фізичних функцій після лікування. Психологічний компонент якості життя продемонстрував виражене покращення: показник психічного здоров'я підвищився на 26,2 бала, життєва активність дітей збільшилася у 1,59 раза, соціальне функціонування покращилося у 1,66 раза, а рольове емоційне функціонування – майже у 2,2 раза у порівнянні з пацієнтами, які проходили лікування за стандартним підходом. Такі зміни свідчать про значне покращення емоційного благополуччя, рівня енергії, здатності брати участь у соціальному та сімейному житті, а також про зменшення емоційних обмежень у повсякденній діяльності. Отримані дані підтверджують клінічну значущість впровадженого алгоритму лікування з використанням лазерної коагуляції для дітей із поверхневими гемангіомами зовнішньої локалізації, демонструючи, що новий підхід забезпечує більш комплексне покращення якості життя як фізичного, так і психологічного компонента в порівнянні зі стандартними методами терапії.

CONCLUSIONS

Based on the results of the SF-36 questionnaire survey of patients' parents, it can be concluded that the use of the developed algorithm for choosing the tactics of treating hemangiomas using laser coagulation contributes to the improvement of the quality of life of children compared to standard treatment methods. It was found that the general health of children, assessed as a physical component, increased by 29.6 points, which indicates a noticeable improvement in general well-being and stability of physical functions after treatment. The psychological component of the quality of life demonstrated a pronounced improvement: the mental health indicator increased by 26.2 points, children's vital activity increased by 1.59 times, social functioning improved by 1.66 times, and role-emotional functioning – almost 2.2 times compared to patients who underwent treatment using the standard approach. Such changes indicate a significant improvement in emotional well-being, energy level, ability to participate in social and family life, as well as a decrease in emotional limitations in everyday activities. The obtained data confirm the clinical significance of the implemented treatment algorithm using laser coagulation for children with superficial hemangiomas of external localization, demonstrating that the new approach provides a more comprehensive improvement in the quality of life of both the physical and psychological components compared to standard therapy methods.

СПИСОК ВИКОРИСТАНОЇ ЛІТЕРАТУРИ

1. Anderson R.R., Parrish J.A. Selective photothermolysis: precise microsurgery by selective absorption of pulsed radiation. *Science*. 1983. Vol. 220, № 4596. P. 524–527. DOI: <https://doi.org/10.1126/science.6836297>
2. Krowchuk D.P., Frieden I.J., Mancini A.J., Darrow D.H., Drei F., Greene A.K., et al. Clinical Practice Guideline for the Management of Infantile Hemangiomas. *Pediatrics*. 2019. Vol. 143, № 1. P. e20183475. DOI: <https://doi.org/10.1542/peds.2018-3475>
3. Hoeger P.H., Harper J.I., Baselga E., Bonnet D., Boon L.M., Atti M.C.D., et al. Treatment of infantile haemangiomas: recommendations of a European expert group. *European Journal Pediatrics*. 2015. DOI: <https://doi.org/10.1007/s00431-015-2570-0>
4. Галицька Є.П., Іванюта П.П. Досвід застосування IPL-терапії у лікуванні офтальморозацеа. *Архів офтальмології та щелепно-лицьової хірургії України*. 2025. Т. 2, № 1. С. 11–14. DOI: <https://doi.org/10.22141/aomfs.2.1.2025.24>
5. Khamaysi Z., Jiryis B., Zoabi R., Avitan-Hersh E. Laser treatment of infantile hemangioma. *Journal of Cosmetic Dermatology*. 2023. Vol. 22, № 52. P. 1–7. DOI: <https://doi.org/10.1111/jocd.15671>
6. Nie J., Dong X., Tasimetri D., Zhu Y. Research trends and hotspots of laser therapy in hemangioma: a bibliometric and visualization analysis. *Lasers in Medical Science*. 2025. Vol. 40, P. 107. DOI: <https://doi.org/10.1007/s10103-025-04312-2>
7. Wu J.P., Zhang L., Ge H.S. Treatment of telangiectasias with a 595 nm pulsed dye laser following hemangioma involution: a retrospective analysis. *Lasers in Medical Science*. 2024. Vol. 39, P. 164. DOI: <https://doi.org/10.1007/s10103-024-04113-z>
8. Cevallos K.E.G., Pacheco E.A., Garcia A.T., Cabello L.V., Valdelamar P.M.H. Innovations in the surgical and therapeutic management of extensive infantile hemangiomas: a systematic analysis of functional and aesthetic outcomes. *Ibero American*

REFERENCES

1. Anderson RR, Parrish JA. Selective photothermolysis: precise microsurgery by selective absorption of pulsed radiation. *Science*. 1983;220(4596):524–7. DOI: <https://doi.org/10.1126/science.6836297>
2. Krowchuk DP, Frieden IJ, Mancini AJ, Darrow DH, Drei F, Greene AK, et al. Clinical Practice Guideline for the Management of Infantile Hemangiomas. *Pediatrics*. 2019;143(1):e20183475. DOI: <https://doi.org/10.1542/peds.2018-3475>
3. Hoeger PH, Harper JI, Baselga E, Bonnet D, Boon LM, Atti MCD, et al. Treatment of infantile haemangiomas: recommendations of a European expert group. *European Journal Pediatrics*. 2015. DOI: <https://doi.org/10.1007/s00431-015-2570-0>
4. Halytska YeP, Ivaniuta PP. Dosvid zastosuvannya IPL-terapii u likuvanni oftalmorozatsea. *Archive of Ophthalmology and Maxillofacial Surgery of Ukraine*. 2025;2(1):11–4. (In Ukrainian). DOI: <https://doi.org/10.22141/aomfs.2.1.2025.24>
5. Khamaysi Z, Jiryis B, Zoabi R, Avitan-Hersh E. Laser treatment of infantile hemangioma. *Journal of Cosmetic Dermatology*. 2023;22(52):1–7. DOI: <https://doi.org/10.1111/jocd.15671>
6. Nie J, Dong X, Tasimetri D, Zhu Y. Research trends and hotspots of laser therapy in hemangioma: a bibliometric and visualization analysis. *Lasers in Medical Science*. 2025;40:107. DOI: <https://doi.org/10.1007/s10103-025-04312-2>
7. Wu JP, Zhang L, Ge HS. Treatment of telangiectasias with a 595 nm pulsed dye laser following hemangioma involution: a retrospective analysis. *Lasers in Medical Science*. 2024;39:164. DOI: <https://doi.org/10.1007/s10103-024-04113-z>
8. Cevallos KEG, Pacheco EA, Garcia AT, Cabello LV, Valdelamar PMH. Innovations in the surgical and therapeutic management of extensive infantile hemangiomas: a systematic analysis of functional and

- Journal of Health Science Research*. 2024. Vol. 4, № 2. DOI: <https://doi.org/10.56183/iberohjr.v4i2.697>
- de Oliveira R.T.G., Abdalla B.M.Z., Locatelli D.S., de Oliveira A.V.C., Cohen S. Terapia combinada de laser de CO₂ e luz intensa pulsada no tratamento de lesões vasculares. *Surgical & Cosmetic Dermatology*. 2021. Vol. 13, P. e20210010. DOI: <https://doi.org/10.5935/scd1984-8773.2021130011>
 - DeHart A.N., Richter G.T. Laser treatment of vascular anomalies. *Dermatologic Clinics*. 2022. Vol. 40, № 4. DOI: <https://doi.org/10.1016/j.det.2022.06.002>
 - Steinberg C., Cuellar Montes A., Teng J. The role of laser therapies in common cutaneous vascular anomalies in pediatric populations. *Journal of Investigative Dermatology*. 2025. Vol. 145, № 3. P. e10. DOI: <https://doi.org/10.1016/j.jid.2025.02.047>
 - Arviansyah A., Wihastyoko H., Agustina W., Siswanto Y., Sintaningrum E. Hemangioma in children: literature review. *Jurnal Klinik dan Riset Kesehatan*. 2024. Vol. 4, № 1. P. 31–45. DOI: <https://doi.org/10.11594/jk-risk.04.1.5>
 - Otaviano L.T., Bohnberger G., Júnior E.Á.G. Abordagem cirúrgica de hemangioma de língua: relato de caso. *Archives of Health Investigation*. 2023. Vol. 12, № 3. P. 394–398. DOI: <https://doi.org/10.21270/archi.v12i3.6107>
 - Shah S.D., Mathes E.F., Baselga E., Frieden I.J., Powell J., Garzon M.C. et al. Multicenter retrospective review of pulsed dye laser in nonulcerated infantile hemangioma. *Pediatric Dermatology*. 2023. Vol. 40, № 1. P. 28–34. DOI: <https://doi.org/10.1111/pde.15132>
 - Kowalska M., Debek W., Matuszczak E. Infantile hemangiomas: an update on pathogenesis and treatment. *Journal of Clinical Medicine*. 2021. Vol. 10, № 20. P. 4631. DOI: <https://doi.org/10.3390/jcm10204631>
 - aesthetic outcomes. *Ibero American Journal of Health Science Research*. 2024;4(2). DOI: <https://doi.org/10.56183/iberohjr.v4i2.697>
 - de Oliveira RTG, Abdalla BMZ, Locatelli DS, de Oliveira AVC, Cohen S. Terapia combinada de laser de CO₂ e luz intensa pulsada no tratamento de lesões vasculares. *Surgical & Cosmetic Dermatology*. 2021;13:e20210010. DOI: <https://doi.org/10.5935/scd1984-8773.2021130011>
 - DeHart AN, Richter GT. Laser treatment of vascular anomalies. *Dermatologic Clinics*. 2022;40(4). DOI: <https://doi.org/10.1016/j.det.2022.06.002>
 - Steinberg C, Cuellar Montes A, Teng J. The role of laser therapies in common cutaneous vascular anomalies in pediatric populations. *Journal of Investigative Dermatology*. 2025;145(3):e10. DOI: <https://doi.org/10.1016/j.jid.2025.02.047>
 - Arviansyah A, Wihastyoko H, Agustina W, Siswanto Y, Sintaningrum E. Hemangioma in children: literature review. *Jurnal Klinik dan Riset Kesehatan*. 2024;4(1):31–45. DOI: <https://doi.org/10.11594/jk-risk.04.1.5>
 - Otaviano LT, Bohnberger G, Júnior EÁG. Abordagem cirúrgica de hemangioma de língua: relato de caso. *Archives of Health Investigation*. 2023;12(3):394–8. DOI: <https://doi.org/10.21270/archi.v12i3.6107>
 - Shah SD, Mathes EF, Baselga E, Frieden IJ, Powell J, Garzon MC. et al. Multicenter retrospective review of pulsed dye laser in nonulcerated infantile hemangioma. *Pediatric Dermatology*. 2023;40(1):28–34. DOI: <https://doi.org/10.1111/pde.15132>
 - Kowalska M, Debek W, Matuszczak E. Infantile hemangiomas: an update on pathogenesis and treatment. *Journal of Clinical Medicine*. 2021;10(20):4631. DOI: <https://doi.org/10.3390/jcm10204631>

Обмеження дослідження

Автори рукопису свідомо засвідчують, що представлене дослідження має обмеження, зумовлені його дизайном і виконанням. Обсерваційний/ретроспективний та/або одно-центровий характер не дає підстав для причинних висновків і зберігає ризик селекційного зміщення та залишкової змішувальної дії, попри використання багатofакторних моделей, підбору за схильністю та інших підходів до контролю змішувальних чинників. Розмір і склад вибірки [N; ключові характеристики] обмежують точність оцінок і переносимість результатів з огляду на особливості маршрутизації пацієнтів і практик надання допомоги в Україні. Для мінімізації впливів стандартизовано вимірювання, проведено навчання оцінювачів, за можливості застосовано «засліплення», виконано аналізи чутливості. Узагальнюваність висновків обмежена контекстом; підтвердження потребує проспективних мульти-центрових досліджень, обґрунтованим розрахунком потужності, зовнішньою валідацією та дотриманням належної клінічної практики (*Good Clinical Practice – GCP*).

Перспективи подальших досліджень

Попри широке використання лазерної коагуляції у лікуванні гемангіом у дітей, зберігається потреба в уточненні протоколів. Насамперед необхідні порівняльні дослідження ефективності різних типів лазерів (PDL, Nd:YAG, CO₂) залежно від глибини, розміру та локалізації ураження. Важливим напрямком є індивідуалізація параметрів впливу – потужності, тривалості імпульсу та кількості процедур, з урахуванням віку дитини і фототипу шкіри. Перспективним є поєднання лазерної терапії з медикаментозним лікуванням, насамперед із β-блокаторами, що може скоротити час регресу і зменшити ризик побічних змін. Також потребують уваги методи знеболення і зниження травматичності, особливо у дітей раннього віку. Важливим є вивчення довготривалих результатів лікування – частоти рецидивів, косметичних наслідків і впливу на якість життя. Технічне вдосконалення лазерних систем та застосування елементів штучного інтелекту для прогнозування відповіді на терапію можуть суттєво підвищити безпеку й ефективність. Подальша стандартизація методик дозволить сформулювати уніфіковані клінічні рекомендації.

Limitations of the study

The authors of the manuscript explicitly acknowledge that the presented study has limitations обусловлені its design and conduct. The observational/retrospective and/or single-center nature precludes causal inference and entails a risk of selection bias and residual confounding, despite the use of multivariable models, propensity score matching, and other approaches to control for confounding factors. The size and composition of the sample [N; key characteristics] limit the precision of estimates and the generalizability of the results, given the specific features of patient referral pathways and healthcare delivery practices in Ukraine. To minimize these effects, measurements were standardized, assessors were trained, blinding was applied where feasible, and sensitivity analyses were performed. The generalizability of the conclusions is context-limited; confirmation requires prospective multicenter studies with justified power calculations, external validation, and adherence to Good Clinical Practice (GCP).

Prospects for further research

Despite the widespread use of laser coagulation in the treatment of hemangiomas in children, there remains a need to refine clinical protocols. First and foremost, comparative studies are required to assess the effectiveness of different laser types (PDL, Nd:YAG, CO₂) depending on the depth, size, and localization of the lesion. An important direction is the individualization of treatment parameters – energy output, pulse duration, and number of sessions – taking into account the child's age and skin phototype. Combining laser therapy with pharmacological treatment, particularly β-blockers, is a promising approach that may shorten regression time and reduce the risk of adverse effects. Attention is also needed toward improving methods of analgesia and minimizing trauma, especially in young children. The study of long-term treatment outcomes is essential, including recurrence rates, cosmetic results, and quality-of-life impact. Technical advancements in laser systems and the integration of artificial intelligence for predicting treatment response may significantly improve safety and efficacy. Further standardization of therapeutic techniques will help develop unified clinical guidelines.

Конфлікт інтересів

Автори рукопису свідомо засвідчують відсутність фактичного або потенційного конфлікту інтересів щодо результатів цієї роботи з фармацевтичними компаніями, виробниками біомедичних пристроїв, іншими організаціями, чиї продукти, послуги, фінансова підтримка можуть бути пов'язані з предметом наданих матеріалів або які спонсорували проведені дослідження.

Conflict of interest

The authors of the manuscript consciously confirm the absence of any actual or potential conflict of interest regarding the results of this work with pharmaceutical companies, manufacturers of biomedical devices, or other organizations whose products, services, or financial support may be related to the subject of the submitted materials or may have sponsored the conducted research.

Дотримання етичних норм

Автори рукопису свідомо засвідчують, що дослідження проводилось з використанням даних первинної медичної документації. Дослідження проведено відповідно до етичних стандартів Гельсінської декларації Всесвітньої медичної асоціації про етичні принципи проведення наукових медичних досліджень за участю людини, директиви Європейського товариства 86/609 про участь людей у медико-біологічних дослідженнях, а також наказу Міністерства охорони здоров'я України № 690 від 23.09.2009 р.

Дослідження схвалене Комісією з питань етики та біоетики медичного факультету Вінницького національного медичного університету ім. М.І. Пирогова (витяг з протоколу № 32 від 26 березня 2025 р.).

Compliance with Ethical Standards

The authors of the manuscript knowingly certify that the study was conducted using data from primary medical records. The study was carried out in accordance with the ethical standards of the World Medical Association Declaration of Helsinki on ethical principles for medical research involving human subjects, Directive 86/609 of the European Society concerning the participation of humans in biomedical research, as well as Order of the Ministry of Health of Ukraine No. 690 dated September 23, 2009.

The study was approved by the Commission on Ethics and Bioethics of the Medical Faculty of Vinnytsia National Pirogov Memorial Medical University (extract from Protocol No. 32 dated March 26, 2025).

Використання штучного інтелекту

Автори рукопису свідомо засвідчують, що у процесі проведення дослідження та підготовки цього рукопису не використовували жодних інструментів або сервісів генеративного штучного інтелекту (ШІ) для виконання будь-яких завдань, перелічених у Таксономії делегування завдань генеративному штучному інтелекту (GAIDeT, 2025 р.). Усі етапи роботи – від концептуалізації до фінального редагування – виконані без залучення генеративного ШІ, виключно авторами.

Use of Artificial Intelligence

The authors of the manuscript consciously confirm that during the research and preparation of this manuscript, no generative artificial intelligence (AI) tools or services were used for any of the tasks listed in the GAIDeT Generative AI Task Delegation Taxonomy (2025). All stages of the work – from conceptualization to final editing – were carried out exclusively by the authors without the involvement of generative AI.

Первинні дані та матеріали

Автори рукопису свідомо засвідчують, що первинна медична документація та статистичні бази даних у роботі не використовувалися. Усі твердження та узагальнення підкріплені посиланнями на першоджерела, доступні у відкритому доступі або через наукові бібліотечні ресурси. Додаткові матеріали, що стосуються процесу відбору джерел чи деталізації методології аналізу, можуть бути надані автором-кореспондентом за обґрунтованим запитом.

Primary Data and Materials

The authors of the manuscript consciously confirm that no primary medical documentation or statistical databases were used in the work. All statements and generalizations are supported by references to original sources available in open access or through scientific library resources. Additional materials related to the source selection process or details of the analytical methodology may be provided by the corresponding author upon reasonable request.

Інформація про фінансування

Стаття є фрагментом планової науково-дослідної роботи Вінницького національного медичного університету ім. М.І. Пирогова Міністерства охорони здоров'я України «Розробка сучасних та вдосконалення існуючих методів діагностики, лікування, профілактики та реабілітації хірургічної патології у дітей», номер державної реєстрації: 0123U102436, прикладна, термін виконання: 2023–2027 рр., керівник – завідувач кафедри дитячої хірургії, доктор медичних наук, професор В.С. Коноплицький.

Funding information

Article is a part of the planned research project of the National Pirogov Memorial Medical University of the Ministry of Health of Ukraine «Development of modern and improvement of existing methods of diagnosis, treatment, prevention, and rehabilitation of surgical pathology in children», state Registration Number: 0123U102436; applied research; implementation period: 2023–2027; project supervisor – Head of the Department of Pediatric Surgery of National Pirogov Memorial Medical University of the Ministry of Health of Ukraine, Doctor of Medical Sciences, Professor V.S. Konoplytskyi.

ВІДОМОСТІ ПРО АВТОРІВ

Полковникова Катерина Володимирівна – аспірант кафедри дитячої хірургії Вінницького національного медичного університету ім. М.І. Пирогова Міністерства охорони здоров'я України; вул. Пирогова, буд. 56, м. Вінниця, Україна, 21018;

INFORMATION ABOUT THE AUTHORS

Polkovnikova Kateryna Volodymyrivna – Postgraduate student of the Department of Pediatric Surgery of the National Pirogov Memorial Medical University of the Ministry of Health of Ukraine, 56 Pirogova Str., Vinnytsya, Ukraine, 21018;

e-mail: kate_polkovnikova@icloud.com
моб.: +38 (099) 247-72-20

Внесок автора: підготовка ілюстративного матеріалу, аналіз та інтерпретація результатів, розробка методології, остаточне затвердження статті.

Коноплицький Віктор Сергійович – доктор медичних наук, професор, завідувач кафедри дитячої хірургії Вінницького національного медичного університету ім. М.І. Пирогова Міністерства охорони здоров'я України; вул. Пирогова, буд. 56, м. Вінниця, Україна, 21018;

e-mail: vkonoplytsky@gmail.com
моб.: +38 (067) 766-82-38

Внесок автора: адміністративна та організаційна підтримка дослідження, підбір літературних джерел за темою роботи, формулювання висновків.

Фоміна Людмила Василівна – доктор медичних наук, професор кафедри анатомії людини Вінницького національного медичного університету ім. М.І. Пирогова Міністерства охорони здоров'я України; вул. Пирогова, буд. 56, м. Вінниця, Україна, 21018;

e-mail: fomina@vnm.edu.ua
моб.: +38 (098) 264-61-68

Внесок автора: аналіз та інтерпретація результатів, розробка методології, остаточне затвердження статті, підбір літературних джерел за темою роботи.

Коробко Юрій Євгенійович – кандидат медичних наук, асистент кафедри дитячої хірургії Вінницького національного медичного університету ім. М.І. Пирогова Міністерства охорони здоров'я України; вул. Пирогова, буд. 56, м. Вінниця, Україна, 21018;

e-mail: lundqist747@gmail.com
моб.: +38 (063) 436-99-82

Внесок автора: опис клінічних випадків, концепція та дизайн дослідження, збір даних, аналіз та інтерпретація даних, підготовка ілюстративного матеріалу, формулювання мети роботи, аналіз отриманих даних.

e-mail: kate_polkovnikova@icloud.com
tel.: +38 (099) 247-72-20

Внесок автора: preparation of illustrative material, analysis and interpretation of results, development of methodology, final approval of the article.

Konoplytskiy Viktor Serhiiovych – Doctor of Medical Sciences, Professor, Head of the Department of Pediatric Surgery of the National Pirogov Memorial Medical University of the Ministry of Health of Ukraine, 56 Pirogova Str., Vinnytsya, Ukraine, 21018;

e-mail: vkonoplytsky@gmail.com
tel.: +38 (067) 766-82-38

Author contribution: analysis and interpretation of results, methodology development, final approval of the article.

Fomina Liudmyla Vasyilivna – Doctor of Medical Sciences, Professor, Head of the Department of Human Anatomy of the National Pirogov Memorial Medical University of the Ministry of Health of Ukraine, 56 Pirogova Str., Vinnytsya, Ukraine, 21018;

e-mail: fomina@vnm.edu.ua
tel.: +38 (098) 264-61-68

Author contribution: analysis and interpretation of results, development of methodology, final approval of the article, selection of literature sources on the topic of the study.

Korobko Yuriy Yevheniiiovych – Candidate of Medical Sciences, Assistant Professor of the Department of Pediatric Surgery of the National Pirogov Memorial Medical University of the Ministry of Health of Ukraine, 56 Pirogova Str., Vinnytsya, Ukraine, 21018;

e-mail: lundqist747@gmail.com
tel.: +38 (063) 436-99-82

Author contribution: case report, itudy concept and design, eata collection, eata analysis and interpretation, preparation of illustrative material, formulation of the study objective, analysis of the obtained data.

Рукопис надійшов <i>Manuscript was received</i> 28.08.2025	Отримано після рецензування <i>Received after review</i> 17.10.2025	Прийнято до друку <i>Accepted for printing</i> 19.11.2025	Опубліковано <i>Published</i> 24.11.2025
--	---	---	--