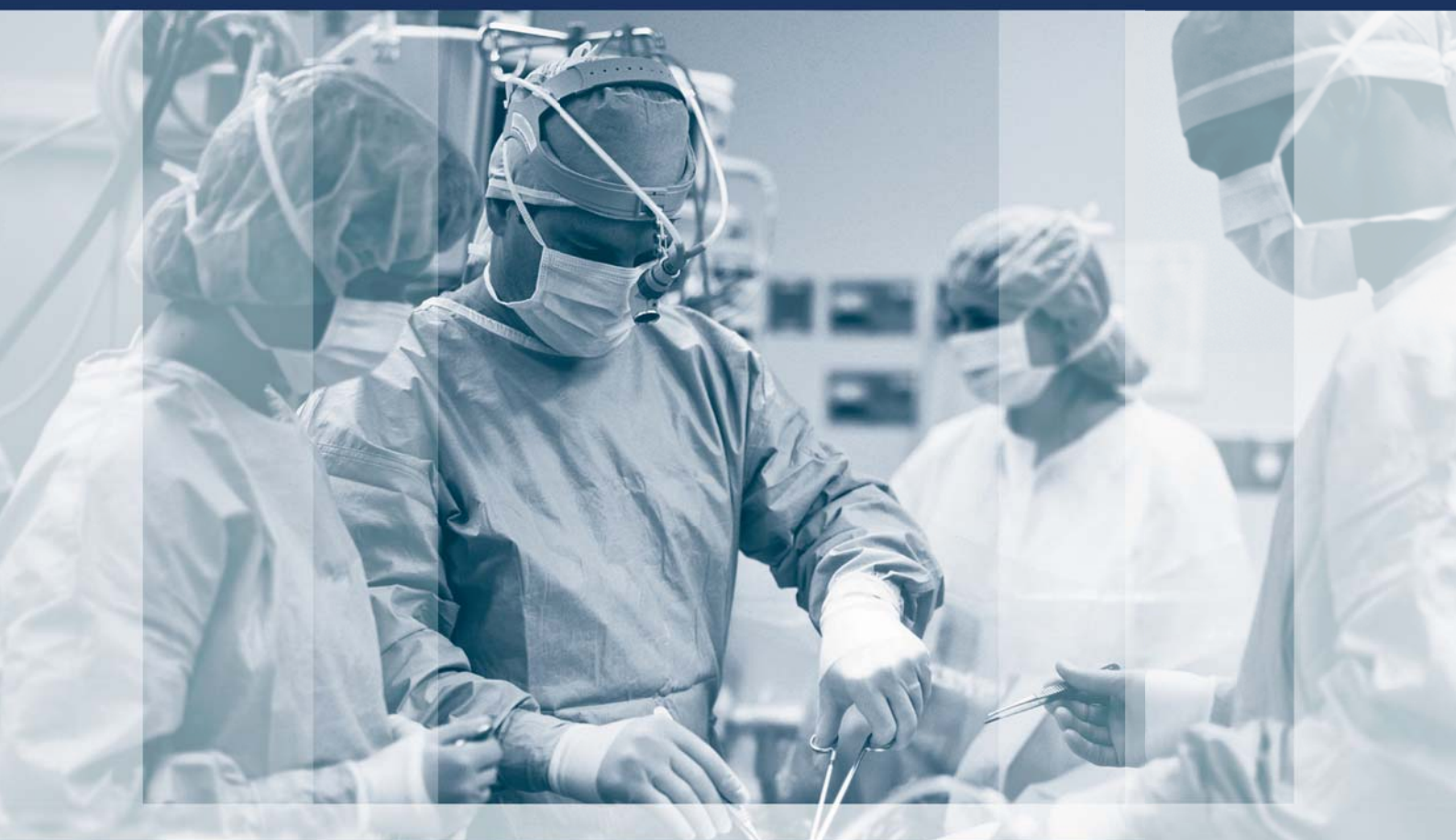



ХІРУРГІЯ ДИТЯЧОГО ВІКУ

PAEDIATRIC SURGERY. UKRAINE 2020 ^{4 (69)}

Передплатний індекс 60162



Неонатальна хірургія стор. 7

Торокальна хірургія стор. 24

Колопроктологія стор. 37

Загальна хірургія стор. 51

Урологія та гінекологія стор. 63

Ортопедія стор. 67

Огляди стор. 86

Клінічний випадок стор. 90

ЛЬВІВСЬКИЙ МЕДИЧНИЙ ФОРУМ

квітень

ПАЛАЦ МИСТЕЦТВ
(вул.Коперника, 17)

27

МЕДИЧНА ВИСТАВКА



«ГалMED»

ТЕМАТИЧНІ РОЗДІЛИ ВИСТАВКИ:

- Лікувальне, діагностичне та реабілітаційне обладнання;
- Медичні прилади та інструменти;
- Лабораторна медицина;
- Офтальмологічне обладнання та оптика;
- Фармацевтичні препарати;
- Сучасна клініка та послуги;
- Медичний одяг, засоби санітарії та дезінфекції

В рамках виставки:

- VI спеціалізована експозиція «РЕАБІЛІТАЦІЯ»

ОРГАНІЗАТОР ФОРУМУ:

ВІСТАВКОВИЙ СЕЗОН®
ЗЕ ГАЛ-ЕКСПО
АКЦІОНЕРНЕ ТОВАРИСТВО

тел.: (032) 2949112, 2949113

www.galexpo.com.ua/galmed
www.facebook.com/Lviv.Medical.Forum/



НАЦІОНАЛЬНА МЕДИЧНА АКАДЕМІЯ ПІСЛЯДИПЛОМНОЇ ОСВІТИ ІМЕНІ П.Л. ШУПИКА
ВСЕУКРАЇНСЬКА АСОЦІАЦІЯ ДИТЯЧИХ ХІРУРГІВ
ТОВ «ГРУПА КОМПАНІЙ «МЕД ЕКСПЕРТ»

ХІРУРГІЯ ДИТЯЧОГО ВІКУ

науково-практичний спеціалізований журнал

ХИРУРГИЯ ДЕТСКОГО ВОЗРАСТА

научно-практический специализированный журнал

ГОЛОВНИЙ РЕДАКТОР

Котенко О.Г., доктор мед. наук, професор, керівник Центру хірургії печінки та підшлункової залози (Київ, Україна)

ШЕФ-РЕДАКТОР

Толстанов О.К., доктор мед. наук, професор, проректор з навчально-педагогічної роботи НМАПО імені П.Л. Шупика (Київ, Україна)

Русак П.С., доктор мед. наук, професор кафедри дитячої хірургії НМАПО імені П.Л. Шупика, завідувач хірургічним відділенням №1 Житомирської обласної дитячої клінічної лікарні (Житомир, Україна)

РЕДАКЦІЙНА КОЛЕГІЯ

Аверін В.І. (Мінськ, Білорусь)	Лопез М. (Барселона, Іспанія)
АльДжадалі А. (Альхобар, Саудівська Аравія)	Лосев О.О. (Одеса, Україна)
Бабуч С.І. (Кишинів, Молдова)	Мюнтер Х. (Лондон, Великобританія)
Бензар І.М. (Київ, Україна)	Наконечний А.Й. (Львів, Україна)
Боднар О.Б. (Чернівці, Україна)	Патковський Д. (Вроцлав, Польща)
Вдовиченко Ю.П. (Київ, Україна)	Переяслов А.А. (Львів, Україна)
Веселий С.В. (Лиман, Україна)	Петербурзький В.Ф. (Київ, Україна)
Вороненко Ю.В. (Київ, Україна)	Петерсонс А. (Рига, Латвія)
Горбатюк О.М. (Київ, Україна)	Погорілий В.В. (Вінниця, Україна)
Гудумак Є.М. (Кишинів, Молдова)	Притула В.П. (Київ, Україна)
Данилов О.А. (Київ, Україна)	Ротенберг С. (Денвер, США)
Дігтяр В.А. (Дніпро, Україна)	Руденко Н.М. (Київ, Україна)
Дубровін О.Г. (Київ, Україна)	Слепов О.К. (Київ, Україна)
Ємець І.М. (Київ, Україна)	Спахі О.В. (Запоріжжя, Україна)
Запорожан С.Й. (Тернопіль, Україна)	Текюл С. (Анкара, Туреччина)
Йокіч Р. (Новий Сад, Сербія)	Усенко О.Ю. (Київ, Україна)
Калічинський П. (Варшава, Польща)	Фархат В. (Торонто, Канада)
Капуллер В. (Єрусалим, Ізраїль)	Фофанов О.Д. (Івано-Франківськ, Україна)
Ковальчук В.І. (Гродно, Білорусь)	Храпач В.В. (Київ, Україна)
Козинець Г.П. (Київ, Україна)	Чаудерна П. (Гданськ, Польща)
Коноплицький В.С. (Вінниця, Україна)	Ченг В. (Пекин, Китай)
Косаковський А.Л. (Київ, Україна)	Черіан А. (Лондон, Великобританія)
Кривченя Д.Ю. (Київ, Україна)	Юркевич Б. (Варшава, Польща)
Ксьонз І.В. (Полтава, Україна)	
Левицький А.Ф. (Київ, Україна)	
Ліма М. (Болонья, Італія)	

НАУКОВІ КОНСУЛЬТАНТИ

Боднар Б.М. (Чернівці, Україна)	Макаров А.В. (Київ, Україна)
Давиденко В.Б. (Харків, Україна)	Момотов А.О. (Київ, Україна) – координатор групи
Кукуруза Ю.П. (Вінниця, Україна)	Ніколаєва Н.Г. (Одеса, Україна)
Лазоришенець В.В. (Київ, Україна)	Сушко В.І. (Дніпро, Україна)

СЕКРЕТАРІАТ

Шевчук Д.В. (Житомир, Україна) - відповідальний секретар	Пономаренко О.П. (Київ, Україна)
Горелік В.В. (Київ, Україна)	Рибальченко В.Ф. (Київ, Україна)
Доманський О.Б. (Київ, Україна)	Талько М.О. (Київ, Україна)
Мельниченко М.Г. (Одеса, Україна)	Чаварга М.І. (Ужгород, Україна)
	Чеканов Д.Ю. (Миколаїв, Україна)

Видавець ТОВ «Група компаній «Мед Експерт»

Свідоцтво про державну реєстрацію ЗМІ КВ № 22500-12400ПР від 13.01.2017 р.

Видається з 2003 р.

Періодичність виходу — 4 рази на рік

Наказом МОН України №612 від 07.05.2019 р. журнал «Хірургія дитячого віку» включено до Переліку наукових фахових видань України, **категорія Б**, в яких можуть публікуватися результати дисертаційних робіт на здобуття наукових фахових ступенів доктора і кандидата наук

Затверджено Вченою радою Національної медичної академії післядипломної освіти імені П.Л. Шупика Протокол №10 від 09.12.2020 р. Підписано до друку 28.12.2020 р.

Журнал «Хірургія дитячого віку» реферується Інститутом проблем реєстрації інформації НАН України

Адреса для листування:

ТОВ «Група компаній Мед Експерт»,
«Хірургія дитячого віку»,
а/с 80, м. Київ-211, Україна, 04211
Тел./факс: +38 044 498-08-80
E-mail: pediatric.surgery.ukraine@gmail.com;
pediatr@med-expert.com.ua
<http://med-expert.com.ua/>

Формат 60x90/8. Папір офсетний.
Ум. друк. арк. 16. Обл.-вид. арк. 13,95.
Загальний наклад 1 000 прим.
Зам. 29.12/01 від 29.12.2020 р.
Надруковано з готових фотоформ у типографії «Аврора-принт», м. Київ, вул. Причальна, 5, тел. +38 (044) 550-52-44
Свідоцтво суб'єкта видавничої справи: А00 № 777897 від 06.07.2009 р.

Всі статті рецензовані. Повний або частковий передрук або тиражування у будь-який спосіб матеріалів, опублікованих у цьому виданні, допускається лише за письмовим дозволом редакції. Відповідальність за зміст рекламних матеріалів несе рекламодавець. Журнал «Хірургія дитячого віку» включений у наукометричні, реферативні та пошукові бази даних: **DOAJ, WorldCat, SIS, EuroPub, BASE, Index Copernicus International, Google Scholar, Cross-Ref, Джерело**. Статтям журналу присвоюється DOI.

Увага! Здійснити передплату видання «Хірургія дитячого віку» можна у будь-якому поштовому відділенні України
Передплатний індекс **60162**

© Національна медична академія післядипломної освіти імені П.Л. Шупика, 2020
© Всеукраїнська асоціація дитячих хірургів, 2020
© ТОВ «Група компаній «Мед Експерт», 2020

Київ 2020

SHUPYK NATIONAL MEDICAL ACADEMY OF POSTGRADUATE EDUCATION

UKRAINIAN ASSOCIATION PAEDIATRICS SURGERY

GROUP OF COMPANIES MED EXPERT, LLC

PAEDIATRIC SURGERY. UKRAINE

Scientific and Practical Journal

EDITOR-IN-CHIEF

Kotenko O.G., Doctor of Medical Sciences, Professor, Shief of Hepatopancreatic Surgery Centr (Kyiv, Ukraine)

CHIEF EDITOR

Tolstanov O.K., Doctor of Medical Sciences, Professor, First Deputy Rector, of the Shupyk National Medical Academy of Postgraduate Education (Kyiv, Ukraine)

Rusak P.S., Doctor of Medical Sciences, Professor of Pediatric Surgery Department Shupyk National Medical Academy of Postgraduate Education; Head of Department pediatric surgery of Zhytomyr Regional Children's Clinical Hospital (Zhytomyr, Ukraine)

EDITORIAL BOARD

Averin V.I. (Minsk, Belarus)	Lima M. (Bologna, Italy)
AlJahdali A. (Alkhobar, Saudi Arabia)	Lopez M. (Barcelona, Spain)
Babuci S. (Kishinev, Moldova)	Losev O.O. (Odesa, Ukraine)
Benzar I.M. (Kyiv, Ukraine)	Munther H. (London, Great Britain)
Bodnar O.B. (Chernivtsi, Ukraine)	Nakonechnyi A.Y. (Lviv, Ukraine)
Vdovichenko Yu.P. (Kyiv, Ukraine)	Patkowski D. (Wroclaw, Poland)
Veseliy S.V. (Liman, Ukraine)	Pereyaslov A.A. (Lviv, Ukraine)
Voronenko Yu.V. (Kyiv, Ukraine)	Peterburgskiy V.F. (Kyiv, Ukraine)
Gorbatyuk O.M. (Kyiv, Ukraine)	Petersons A. (Riga, Latvia)
Gudumak E.M. (Chisinau, Moldova)	Pogoriliy V.V. (Vinnytsia, Ukraine)
Danylov O.A. (Kyiv, Ukraine)	Pritula V.P. (Kyiv, Ukraine)
Digtyar V.A. (Dnipro, Ukraine)	Rothenberg S. (Denver, USA)
Dubrovyn O.G. (Kyiv, Ukraine)	Rudenko N.M. (Kyiv, Ukraine)
Emetc I.M. (Kyiv, Ukraine)	Slieпов O.K. (Kyiv, Ukraine)
Zaporozhan S.Y. (Ternopil, Ukraine)	Spahy O.V. (Zaporizhzhia, Ukraine)
Jokic R. (Novi Sad, Serbia)	Tekgul S. (Ankara, Turkey)
Kaliciński P. (Warsaw, Poland)	Usenko O.Yu. (Kyiv, Ukraine)
Kapuller V. (Jerusalem, Israel)	Farhat W. (Toronto, Canada)
Kovalchuk B.I. (Grodno, Belarus)	Fofanov O.D. (Ivano-Frankivsk, Ukraine)
Kozinetc G.P. (Kyiv, Ukraine)	Hrapach V.V. (Kyiv, Ukraine)
Konoplitkiy B.S. (Vinnytsia, Ukraine)	Czauderna P. (Gdansk, Poland)
Kosakovskiy A.L. (Kyiv, Ukraine)	Cheng W. (Beijing, China)
Krivchenya D.Yu. (Kyiv, Ukraine)	Cherian A. (London, Great Britain)
Ksyonz I.V. (Poltava, Ukraine)	Jurkiewicz B. (Warsaw, Poland)
Kutcenok Ya.B. (Kyiv, Ukraine)	
Levitkiy A.F. (Kyiv, Ukraine)	

SCIENTIFIC ADVISERS

Bodnar B.M. (Chernivtycy, Ukraine)	Makarov A.V. (Kyiv, Ukraine)
Davidenko V.B. (Kharkiv, Ukraine)	Momotov A.O. (Kyiv, Ukraine) – coordinator
Kukuruza Yu.P. (Vinnitca, Ukraine)	Nikolaeva N.G. (Odesa, Ukraine)
Lazorishenetc V.V. (Kyiv, Ukraine)	Sushko V.I. (Dnipro, Ukraine)

SECRETARIAT

Shevchuk D.V. (Zhytomyr, Ukraine) – Executive Secretary	Ponomarenko O.P. (Kyiv, Ukraine)
Gorelyk V.V. (Kyiv, Ukraine)	Rybalchenko V.F. (Kyiv, Ukraine)
Domanskiy O.B. (Kyiv, Ukraine)	Tal'ko M.O. (Kyiv, Ukraine)
Melnichenko M.G. (Odesa, Ukraine)	Chavarga M.I. (Uzhgorod, Ukraine)
	Chekanov D.Yu. (Mikolaiuv, Ukraine)

Publisher - Group of companies MedExpert, LLC

Certificate of registration of KB No. 22500-12400PIP of 13.01.2017

Published since 2003 p.

Periodicity - 4 times a year

By the order of the Ministry of Education and Science of Ukraine No. 612 from May 7, 2019, the journal «Paediatric Surgery. Ukraine» was included in the List of specialized scientific editions of Ukraine in the field of medical sciences, **category B**

Recommended by the Shupyk National Medical Academy of Postgraduate Education, Protocol No.10 from 09.12.2020

Signed for publication 28.12.2020

The journal «Paediatric Surgery. Ukraine» abstracted by the Institute of Information Recording Problems of Ukraine

Mailing address:

Group of Companies Med Expert, LLC,
«Paediatric Surgery. Ukraine»,
p/b 80, Kyiv, 04211, Ukraine,
Tel./fax: +38 044 498-08-80
E-mail: pediatric.surgery.ukraine@gmail.com;
pediatr@med-expert.com.ua;
<http://med-expert.com.ua>

Format 60x90/8. Offset paper.

Conventional printed sheet. 13,95.

Total circulation is 1 000 copies.

Ord. No. 29.12/01 from 29.12.2020

Printed in the «Aurora-print» printing house,
5, Prichalnaya Str., Kyiv, tel. (044) 550-52-44
Certificate A00 No. 777897 from 06.07.2009 y.

All articles reviewed. Total or partial copy of materials published in this publication at any way is available only by the letter of permission of the journal staff. Advertiser is responsible for the content of advertising materials.

Indexed and/or presented in: **DOAJ, WorldCat, SIS, EuroPub, BASE, Index Copernicus International, Google Scholar, CrossRef, Djerelo.**

Attention! Subscribe to the journal «Paediatric Surgery. Ukraine» you can at every post offices of Ukraine
Subscription index **60162**

© Shupyk National Medical Academy of Postgraduate Education, 2020

© Ukrainian Association Paediatric Surgery, 2020

© Group of Companies MedExpert, LLC, 2020

Kyiv 2020

Зміст

ОРИГІНАЛЬНІ ДОСЛІДЖЕННЯ. НЕОНАТАЛЬНА ХІРУРГІЯ

- 7 *Боднар О.Б., Ватаманеску Л.І., Боднар Б.М., Хома М.В., Рандюк Р.Ю., Charlorin P., Louima O., Pierre G.S., Peigne R., Maria A.G.*
Хірургічне лікування атрезії тонкої кишки новонароджених за умов різного післяопераційного супроводу
- 13 *Слепов О.К., О.П. Пономаренко, М.Ю. Мизгур, Л.Ф. Слепова, О.П. Гладушко, Г.В. Голопана*
Правобічні природжені діафрагмальні грижі – досвід лікування центру неонатальної хірургії

ОРИГІНАЛЬНІ ДОСЛІДЖЕННЯ. ТОРАКАЛЬНА ХІРУРГІЯ

- 24 *Аксёнчик М.Г., Мараховский К.Ю., Аверин В.И.*
Особенности течения и сравнительная характеристика гастроэзофагеальной рефлюксной болезни у пациентов детского возраста с атрезией пищевода после первичной пластики
- 30 *Мигаль І.І.*
Анестезіологічне забезпечення видалення корегуючої пластини після корекції лікоподібної деформації грудної клітки за Nuss

ОРИГІНАЛЬНІ ДОСЛІДЖЕННЯ. КОЛОПРОКТОЛОГІЯ

- 37 *Прытула В.П., Кривченя Д.Ю., Сільченко М.І., Курташ О.О., Хуссейні С.Ф., Руденко Є.О.*
Ранні та віддалені результати після операції Soave-Boley при хірургічному лікуванні агангліозу кишечника у дітей
- 43 *Коноплицький В.С., Шавлюк Р.В.*
Чи безпечний емпіричний підхід до виконання доступу при хірургії пілонідалної хвороби у дітей?

ОРИГІНАЛЬНІ ДОСЛІДЖЕННЯ. ЗАГАЛЬНА ХІРУРГІЯ

- 51 *Боднар О.Б., Сокольник С.О., Ватаманеску Л.І., Рандюк Р.Ю., Боднар А.О.*
Використання шкірно-підшкірно-фасціальних ротаційних клаптів на живильній ніжці для закриття поверхневих дефектів у дітей
- 57 *Коноплицький В.С., Пасічник О.В., Мотигін В.В., Коробко Ю.Є.*
Методика визначення ступеня радикалізму видалення пігментних невусів шкіри у дітей

ОРИГІНАЛЬНІ ДОСЛІДЖЕННЯ. УРОЛОГІЯ ТА ГІНЕКОЛОГІЯ

- 63 *Atiqur Rahman, Rizwan Ahmad Khan, Syed Amjad Ali Rizvi, Shagufta Wahab*
Оцінка морфологічних особливостей неопущених яєчок і змін після орхіопексії: порівняльне дослідження

Content

ORIGINAL ARTICLES. NEONATAL SURGERY

- 7 *Bodnar O., Vatamanesku L., Bodnar B., Khoma M., Randiuk R., Charlorin P., Louima O., Pierre G.S., Peigne R., Maria A.G.*
Surgical treatment of the small intestine atresia under conditions of different postoperative follow-up
- 13 *Slieпов O., Ponomarenko O., Migur M., Slieпова L., Gladushko O., Golopapa G.*
Right-sided congenital diaphragmatic hernia – the experience of the neonatal surgery center

ORIGINAL ARTICLES. THORACIC SURGERY

- 24 *Aksionchik M.G., Marakhouski K.Y., Averin V.I.*
Features of the course and comparative characteristics of gastroesophageal reflux disease in pediatric patients with esophageal atresia after primary repair
- 30 *Myhal I.I.*
The anesthesiologic management of bar removal after the Nuss procedure for repair of pectus excavatum

ORIGINAL ARTICLES. COLOPROCTOLOGY

- 37 *Prytula V.P., Krivchenya D. Yu, Silchenko M.I., Kurtash O.O., Hussaini S.F., Rudenko Ye.O.*
Early and long-term results after Soave-Boley operation as the surgical treatment of colon agangliosis in children
- 43 *Konoplitskiy V.S., Shavliuk R.V.*
Is an empirical approach to performing access in pediatric surgery in children safe?

ORIGINAL ARTICLES. GENERAL SURGERY

- 51 *Bodnar O., Sokolnyk S., Vatamanesku S., Randiuk R., Bodnar A.*
Use of the cutaneous-subcutaneous-fascial rotational flap on nutrition branch for covering surface defects in children
- 57 *Konoplitskiy V.S., Pasechnyk O.V., Motygin V.V., Korobk Y.Ye., Tertyshna O.V.*
Method of determining the degree of radicalism removal of pigment skin nevi in children

ORIGINAL ARTICLES. UROLOGY AND GYNECOLOGY

- 63 *Atiqur Rahman, Rizwan Ahmad Khan, Syed Amjad Ali Rizvi, Shagufta Wahab*
A comparative study to evaluate the morphological features in undescended testes and changes following orchiopexy

**ОРИГІНАЛЬНІ ДОСЛІДЖЕННЯ.
ОРТОПЕДІЯ**

- 67 *Левицький А.Ф., Rogozинський В.О.,
Доляницький М.М.*
Гало-гравітаційна тракція при лікуванні
складних (>100°) сколіотичних деформацій
хребта в дітей: огляд клінічних випадків
- 72 *Данилов О.А., Шульга А.В.*
Оптимізація хірургічного лікування
ригідного плоскостопія у дітей с дисфункцією
сухожилия задней большеберцовой м'язи
- 81 *Голубенко О.О., Левицький А.Ф., Карабеньюк О.В.*
Результати лікування вродженої клишоногості
після реконструктивних втручань у дітей

ОГЛЯДИ

- 86 *Переяслов А.А.*
Огляд теорій патогенезу гастрошизису

КЛІНІЧНИЙ ВИПАДОК

- 90 *Опанасенко М.С., Леванда Л.І., Терешкович О.В.,
Ліскіна І.В., Конік Б.М., Загаба Л.М.,
Шамрай М.Ю., Білоконь С.М.*
VATS-резекція нижньої долі лівої легені
як результат лікування віддаленого наслідку
перенесеної аспірації стороннього тіла в
дихальні шляхи дитини: клінічний випадок

**ORIGINAL ARTICLES.
ORTHOPEDICS**

- 67 *Levytskyi A.F., Rogozinskyi V.A.,
Dolianytskyi M.M.*
Halo-gravity traction in the treatment of complex
(>100°) scoliotic deformities of the spine in children:
a review of clinical cases
- 72 *Danilov O.A., Shulga A.V.*
Optimization of surgical treatment of rigid flat feet
in children with posterior tibialis tendon
dysfunction
- 81 *Holubenko O., Levytskyi A., Karabenyuk O.*
Results of treatment of congenital clubfoot after soft
tissue release in children

REVIEWS

- 86 *Pereyaslov A.A.*
Review of the theories of gastroschisis pathogenesis

CLINICAL CASE

- 90 *Opanasenko M., Levanda L., Tereshkovich A.,
Liskina I., Konik B., Zagaba L., Shamrai M.,
Belokon S.*
VATS-resection of the lower lobe of the left lung
as a result of treatment of the long-term
consequences of postponed foreign body aspiration
in the child's airways: Clinical case

УВАГА!

Підписку (з кур'єрською доставкою) можна оформити на сайті підписного агентства

«АС-Медиа» web: www.smartpress.com.ua/

або за тел. 044-353-88-16, 044-500-05-06 – відділ продажів.

Підписний індекс журналу «ХІРУРГІЯ ДИТЯЧОГО ВІКУ» – **00842**.

Відкрито **передплату** журналу «ХІРУРГІЯ ДИТЯЧОГО ВІКУ»

у будь-якому поштовому відділенні.

Підписний індекс – **60162**.

УДК 611.711.8-089-053

В.С. Коноплицький, Р.В. Шавлюк

Чи безпечний емпіричний підхід до виконання доступу при хірургії пілонідальної хвороби у дітей?

Вінницький національний медичний університет імені М.І. Пирогова, Україна

Paediatric surgery.Ukraine.2020.4(69):43-50; DOI 10.15574/PS.2020.69.43

For citation: Konoplitskiy VS, Shavliuk RV. (2020). Is an empirical approach to performing access in pediatric surgery in children safe? Paediatric Surgery.Ukraine. 4(69):43-50; DOI 10.15574/PS.2020.69.43

Мета дослідження: визначити топічну локалізацію структурних складових анального сфінктеру та сформулювати основні постулати формування безпечного анатомічного доступу при хірургії пілонідальної хвороби у дітей.

Матеріали і методи. Дослідження було проведено на 10 тілах померлих дітей, що за життя не мали патології крижово-куприкової ділянки та тазу, віком від 12 до 17 років, серед яких 5 дівчаток та 5 хлопчиків. Препаровано стовпчики м'яких тканин шириною в 1 см й довжиною до 5 см на відстані 1 см від ануса на 12 год., 3 год., 6 год. та 9 год. відповідно до циферблату, в положенні на спині. Після підготовки та фіксації препаратів виконано їх фарбування та виготовлено поперечні зрізи анальних сфінктерів товщиною 5–7 мкм. Проведено аналіз отриманих морфометричних даних.

Результати дослідження. Встановлено, що в осіб підліткового віку, в середньому, площа поперечного перетину пучка м'язових волокон зовнішнього сфінктеру заднього проходу (ЗСЗП) складала від 448 ± 32 мкм² до 412 ± 24 мкм², діаметр – $13,02 \pm 1,56$ мкм, а об'ємна щільність – $96,12 \pm 1,34\%$.

Виявлено, що довжина внутрішнього анального сфінктеру майже однакова на різних ділянках і становить $1,3 \pm 0,03$ на рівні 3-х та 12-ти годин, $1,3 \pm 0,07$ на рівні 6-ти годин та $1,2 \pm 0,03$ на рівні 9-ти годин. При дослідженні лінійних розмірів довжини різних порцій зовнішнього анального сфінктеру у визначених місцях біопсії переважають параметри, які визначались на 6-ти годинах, відповідно, $5,7 \pm 0,06$ см проти $4,3 \pm 0,04$ см на 3-х годинах, та 12-ти годинах, відповідно $5,1 \pm 0,06$ см проти $4,3 \pm 0,03$ см на 9-ти годинах. Товщина ЗСЗП на 6-ти годинах, відповідно $26,7 \pm 0,61$ мм проти $18,5 \pm 0,19$ мм на 3-х годинах, ($<0,01$) та 12-ти годинах, відповідно $23,9 \pm 0,33$ мм проти $18,4 \pm 0,19$ мм на 9-ти годинах. Досліджувались діаметри окремих м'язових волокон та жмуків, що вони формують. Встановлено, що середній діаметр м'язового волокна становить $13,7 \pm 0,18$ мкм, а середній діаметр м'язового жмутка дорівнює $435,9 \pm 5,15$ мкм.

Висновки. 1. Наявні анатомічні описи анальних сфінктерів потребують у сучасному світі більш ґрунтовного дослідження задля попередження їх травмування під час виконання оперативних втручань. 2. Зовнішній анальний сфінктер має просторову форму триповерхової овальної структури, витягнутої у передньо-задньому напрямку із переважанням каудальної м'язової порції. 3. При виконанні радикальних оперативних втручань з приводу пілонідальної хвороби у дітей за cleft-lift методикою необхідно завершувати край оперативного доступу на відстані не ближче, ніж за 3,0 см до краю анального сфінктеру.

Дослідження виконані відповідно до принципів Гельсінської Декларації. Протокол дослідження ухвалений Локальним етичним комітетом зазначеної у роботі установи. На проведення досліджень було отримано інформовану згоду батьків, дітей.

Автори заявляють про відсутність конфлікту інтересів.

Ключові слова: пілонідальна хвороба, діти, морфометрія, оперативне втручання.

Is an empirical approach to performing access in pediatric surgery in children safe?

V.S. Konoplitskiy, R.V. Shavliuk

National Pirogov Memorial Medical University, Vinnytsya, Ukraine

Objective: to determine the topical localization of the structural components of the anal sphincter and to formulate the basic postulates of the formation of safe anatomical access in pilonidal disease surgery in children.

Оригінальні дослідження. Колопроктологія

Materials and methods: the study was conducted on the corpses of 10 children who had no lifelong pathology of the sacrococcygeal region and pelvis aged 12 to 17 years, including 5 girls and 5 boys. Soft tissue columns 1 cm wide and up to 5 cm long were prepared at a distance of 1 cm from the anus by 12 h, 3 h, 6 h and 9 h according to the dial in the back position. After preparation and fixation of the drugs, their staining was performed and cross-sections of anal sphincters 5–7 μm thick were made. The analysis of the received morphometric data is carried out.

The results of the study: it was found that the cross-sectional area of the bundle of muscle fibers of the external sphincter of the anus on average in adolescents ranged from $448 \pm 32 \mu\text{m}^2$ to $412 \pm 24 \mu\text{m}^2$. The diameter of its muscle fibers was $13.02 \pm 1.56 \mu\text{m}$, and the bulk density of muscle fibers is $96.12 \pm 1.34\%$. Regarding the length of the internal anal sphincter, it was found that it is almost the same in different areas and is 1.3 ± 0.03 at the level of 3 and 12 hours, 1.3 ± 0.07 at the level of 6 hours and 1.2 ± 0.03 at the level of 9 hours. In the study of the linear dimensions of the length of different portions of external anal sphincter in certain places of the biopsy revealed a predominance of parameters that were determined at 6 hours, respectively, $5.7 \pm 0.06 \text{ cm}$ against $4.3 \pm 0.04 \text{ cm}$ at 3 hours, and 12 hours, respectively $5.1 \pm 0.06 \text{ cm}$ against $4.3 \pm 0.03 \text{ cm}$ at 9 years. The thickness of the external sphincter of the anus at 6 hours, respectively $26.7 \pm 0.61 \text{ mm}$ against $18.5 \pm 0.19 \text{ mm}$ at 3 hours, (<0.01) and 12 hours, respectively $23.9 \pm 0.33 \text{ mm}$ against $18.4 \pm 0.19 \text{ mm}$ at 9 hours. Diameters of separate muscular fibers and bundles were explored. It is established that the average diameter of a muscle fiber makes 13.7 ± 0.18 microns, and the average diameter of a muscular bundle is equal to 435.9 ± 5.15 microns.

Conclusions. 1. Existing anatomical descriptions of anal sphincters need in the modern world more thorough research to prevent their injury during surgery. 2. The external anal sphincter has the spatial form of the three-storeyed oval structure extended in the front-back direction with dominance of the caudal muscular portion. 3. When performing radical surgical interventions for pilonidal disease in children by cleft-lift method, it is necessary to complete the edge of surgical access at a distance of not less than 3 cm to the edge of the anal sphincter.

The research was carried out in accordance with the principles of the Helsinki Declaration. The study protocol was approved by the Local Ethics Committee of participating institution. The informed consent of the patient was obtained for conducting the studies.

No conflict of interest was declared by the authors.

Key words: pilonidal disease, children, morphometry, surgical intervention.

Безопасен ли эмпирический подход выполнения доступа при хирургии пилонидальной болезни у детей?

В.С. Коноплицкий, Р.В. Шавлюк

Винницкий национальный медицинский университет имени Н.И. Пирогова, Украина

Цель исследования: определить топическую локализацию структурных составляющих анального сфинктера и сформулировать основные постулаты формирования безопасного анатомического доступа при хирургии ПХ у детей.

Материалы и методы. Исследование было проведено на трупах 10 детей, не имевших прижизненно патологии крестцово-копчиковой области и таза, в возрасте от 12 до 17 лет, среди которых 5 девочек и 5 мальчиков. Препарированы столбики мягких тканей шириной в 1 см и длиной до 5 см на расстоянии 1 см от ануса на 12 час., 3 час., 6 час. и 9 час. в соответствии с циферблатом, в положении на спине. После подготовки и фиксации препаратов выполнена их окраска и изготовлены поперечные срезы анальных сфинктеров толщиной 5–7 мкм. Проведен анализ полученных морфометрических данных.

Результаты исследования. Установлено, что у лиц подросткового возраста, в среднем, площадь поперечного сечения пучка мышечных волокон внешнего сфинктера заднего прохода (ВСЗП) составляла от $448 \pm 32 \text{ мкм}^2$ до $412 \pm 24 \text{ мкм}^2$, диаметр – $13,02 \pm 1,56 \text{ мкм}$, а объемная плотность – $96,12 \pm 1,34\%$.

Выявлено, что длина внутреннего анального сфинктера почти одинакова на разных участках и составляет $1,3 \pm 0,03$ на уровне 3-х и 12-ти часов, $1,3 \pm 0,07$ на уровне 6-ти часов и $1,2 \pm 0,03$ на уровне 9-ти часов. При исследовании линейных размеров длины различных порций внешнего анального сфинктера в определенных местах биопсии обнаружено преобладание параметров, которые определялись на 6-ти часах, соответственно, $5,7 \pm 0,06 \text{ см}$ против $4,3 \pm 0,04 \text{ см}$ на 3-х часах, и 12-ти часах, соответственно $5,1 \pm 0,06 \text{ см}$ против $4,3 \pm 0,03 \text{ см}$ на 9-ти часах. Толщина ВСЗП на 6-ти часах, соответственно $26,7 \pm 0,61 \text{ мм}$ против $18,5 \pm 0,19 \text{ мм}$ на 3-х часах, ($<0,01$) и 12-ти часах, соответственно $23,9 \pm 0,33 \text{ мм}$ против $18,4 \pm 0,19 \text{ мм}$ в 9-ти часах. Исследовались диаметры отдельных мышечных волокон и сформированных ими пучков. Установлено, что средний диаметр мышечного волокна составляет $13,7 \pm 0,18 \text{ мкм}$, а средний диаметр мышечного пучка равен $435,9 \pm 5,15 \text{ мкм}$.

Выводы. 1. Имеющиеся анатомические описания анальных сфинктеров нуждаются в современном мире более основательного исследования для предупреждения их травмирования при выполнении оперативных вмешательств. 2. Внешний анальный сфинктер имеет пространственную форму трехэтажной овальной структуры, вытянутой в передне-заднем направлении с преобладанием каудальной мышечной порции. 3. При выполнении радикальных оперативных вмешательств по поводу пилонидальной болезни у детей по cleft-lift методике необходимо завершать край оперативного доступа на расстоянии не ближе 3 см до края анального сфинктера.

Исследование было выполнено в соответствии с принципами Хельсинкской Декларации. Протокол исследования был одобрен Локальным этическим комитетом учреждения. На проведение исследований было получено информированное согласие родителей, детей.

Авторы заявляют об отсутствии конфликта интересов.

Ключевые слова: пилонидальная болезнь, дети, морфометрия, оперативное вмешательство.

Вступ

Пілонідална хвороба (ПХ) – це гострий пілонідалний абсцес або хронічне запалення епітеліальних куприкових ходів у підшкірно-жировій клітковині міжсідничної складки у проекції крижово-куприкової ділянки. Ці ходи анатомічно не пов'язані з останньою і можуть мати ознаки хронічного запалення та рецидивуючий перебіг. Хірургія ПХ бере свій початок іще з перших описів у далекому 1847 році [1]. З того часу описана велика кількість методів оперативного та консервативного лікування даної патології: від простого гоління ділянки сідниць і заміни

асептичних пов'язок, до виконання пластичних оперативних втручань та лазерної коагуляції порожниці пілонідалної кісти [4]. Також існує принципова різниця у підходах до лікування ПХ в залежності від поглядів на етіологію цієї патології: наразі у світі є кардинально різні точки зору. Згідно з першою теорією, ПХ має вроджений характер та формується у зв'язку з дизембріогенезом (від порушення лізису хребців хвоста та аномальної закладки придатків шкіри до порушення формування уропікальних залоз). Ці погляди, переважно, розділяють вітчизняні хірурги та представники країн Азії. Радикальну ко-

рекцію прихильники цієї теорії вбачають у простому видаленні морфологічного субстрату хвороби (пілонідальної кісти) шляхом простого її висічення у межах здорових тканин і модифікують, в основному, лише способи ушивання рани [6]. Відповідно до другої (якої притримуються переважно представники країн Європи та США), ПХ є суто набутою проблемою, причиною якої є «присмоктуюча» дія сидиць при надмірній масі людини та переважанні сидячого способу життя. Уперше детально цей механізм описав J. Vascom у 1980 році, давши йому назву «Фолікулярно-ретенційна теорія», яка дала поштовх для формування нових підходів до методів радикальної хірургічної корекції ПХ [2]. Ці методи базувались на тому, що необхідно нівелювати глибину міжсідничної складки (МСС), тобто максимально її зменшити, й сформувати післяопераційний рубець латерально, тобто не на дні даної складки, де на нього діє низка несприятливих факторів. Однак, на нашу думку, більш раціональним є вибірковий погляд на існуючу патологію, що дозволяє розглядати її з точки зору патогенезу як вроджену патологію, яка реалізується під впливом набутих факторів [5]. У зв'язку з цим у світовій практиці широко використовується метод радикального лікування ПХ, що асоціюється з невеликим ризиком розвитку рецидивів (2–12% за даними різних досліджень), cleft-lift методика, запропонована G.E. Karydakis у 1992 році [3]. Але в останньому відсутні чіткі рекомендації щодо того, як безпечно спланувати межі оперативного доступу та обмежити пошкодження важливих анатомічних структур цієї ділянки. Також відсутні й описи цих елементів і їхнього проєкційного розташування. Таким чином виникає необхідність ґрунтовного обстеження крижово-куприково-сідничної ділянки й деталізації її анатомічної структури задля попередження пошкодження функціонально важливих елементів тазового дна.

Метою дослідження було визначити топічну локалізацію структурних складових анального сфінктеру та сформулювати основні постулати формування безпечного анатомічного доступу при хірургії ПХ у дітей.

Дослідження виконані відповідно до принципів Гельсінської Декларації. Протокол дослідження ухвалений Локальним етичним комітетом зазначеної у роботі установи. На проведення досліджень було отримано інформовану згоду батьків, дітей.

Матеріали і методи дослідження

Дослідження було проведено на 10 тілах померлих дітей, віком від 12 до 17 років, серед яких 5 дівчаток

та 5 хлопчиків, що не мали прижиттєвої патології крижово-куприкової ділянки, на базі Вінницького патологоанатомічного бюро. Препаровано стовпчики м'язових тканин шириною в 1 см і довжиною до 5 см на відстані 1 см від ануса на 12 год., 3 год., 6 год. та 9 год. відповідно до циферблату, в положенні на спині. Після підготовки та фіксації препаратів виконано їх фарбування гематоксилін-еозином за методом Ван Гізона, після чого було виготовлено поперечні зрізи анальних сфінктерів товщиною 5–7 мкм.

Результати дослідження та їх обговорення

Відомо, що м'язовий комплекс зовнішнього сфінктеру заднього проходу (ЗСЗП) розвивається із задньої частини клоачного сфінктера. Підшкірна частина сфінктера є багатожмутковим кільцем м'язів без виражених вентральних і дорзальних зв'язок. Поверхнева порція ЗСЗП представлена у вигляді еліптичного м'яза, який прикріплюється до задньої поверхні вершини куприка. Глибока частина сфінктера зв'язана з лобково-прямокишковим м'язом. Тобто фактично ЗСЗП являє собою продовження лобково-прямокишкового м'яза тазового дна, оточуючи внутрішній сфінктер заднього проходу (ВСЗП). ЗСЗП має трипетлеву структуру, завдяки якій він огинає відхідник, запобігаючи флатуленції і сприяє найбільш ефективному м'язовому напруженню задля забезпечення цієї функції.

Першим етапом морфологічного дослідження було вивчення товщини порцій анального сфінктеру в його біоптатах, взятих на 3-х, 6-ти, 9-ти, 12-ти годинах за годинниковим циферблатом з трупів дітей, які за життя не мали патології прямої кишки та органів малого тазу (всього 40 зразків).

Проводилась морфометрія всіх структур анальних сфінктерів. Були проаналізовані такі показники, як кількість м'язових жмутків у різних зонах зовнішнього та внутрішнього анальних сфінктерів (ВАС), кількість м'язових волокон в окремому жмутку, площа поперечного перетину пучків м'язових волокон, кількість фіброзної міжм'язової тканини, співвідношення м'язової та фіброзної тканини.

У процесі гістологічного дослідження мікропрепаратів зовнішнього сфінктера прямої кишки було встановлено, що площа поперечного перетину жмутків м'язових волокон у зовнішньому анальному сфінктері (ЗАС) може досить значно варіювати залежно від кількості м'язових волокон, що його складають, від статури дитини. Так, найбільший жмуток може бути майже вдвічі більшим порівняно з

Оригінальні дослідження. Колопроктологія

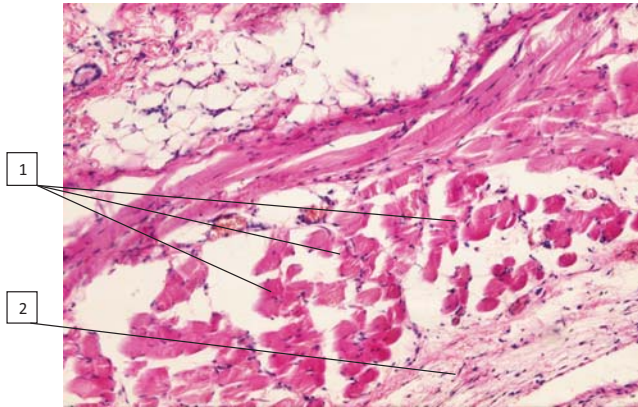


Рис. 1. Біоптат ЗАС, хлопчик 17 р. Забарвлення гематоксилін-еозином $\times 200$: 1 – м'язові жмутки різної товщини, 2 – пучка неоформлена фіброзна тканина

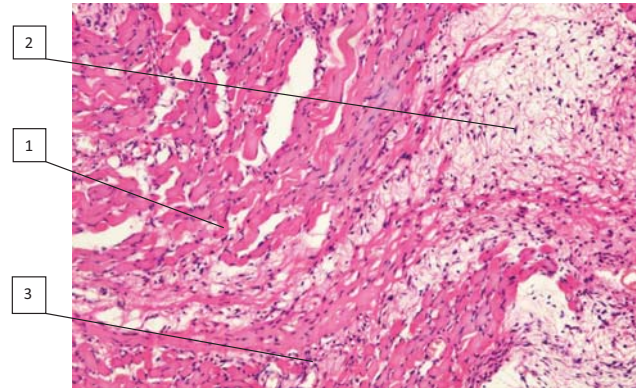


Рис. 2. Біоптат ЗАС, дівчинка 16 р. Забарвлення гематоксилін-еозином $\times 100$: 1 – м'язові волокна; 2 – прошарки пухкої неоформленої фіброзної тканини; 3 – аморфна еозинофільна речовина ендомізію

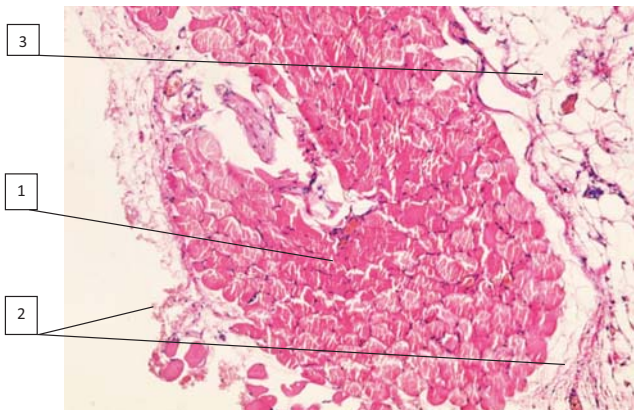


Рис. 3. Біоптат ЗАС, хлопчик 12 р. Забарвлення гематоксилін-еозином $\times 100$: 1 – м'язові волокна; 2 – прошарки пухкої неоформленої фіброзної тканини; 3 – жирова тканина

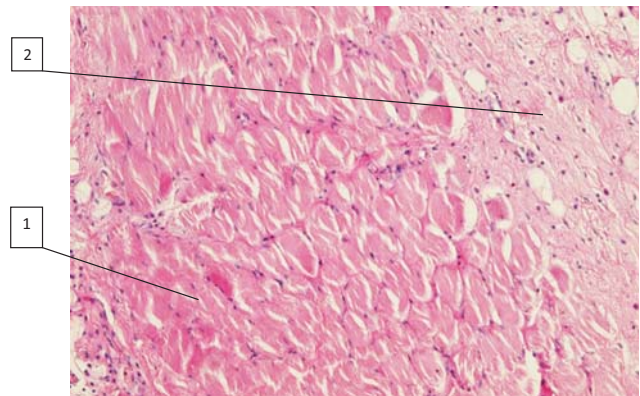


Рис. 4. Біоптат ЗАС, дівчинка 15 р. Забарвлення гематоксилін-еозином $\times 200$: 1 – м'язові волокна; 2 – широкі прошарки пухкої неоформленої фіброзної тканини

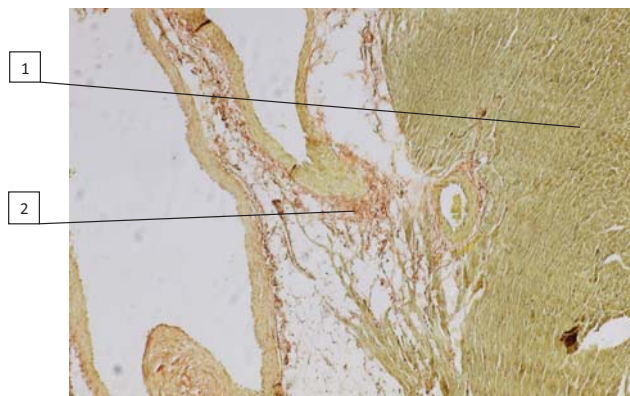


Рис. 5. Біоптат ЗАС, хлопчик 12 р. Забарвлення за Ван-Гізоном $\times 100$: 1 – м'язові волокна (зеленкуватий колір); 2 – широкі прошарки пухкої неоформленої фіброзної тканини (червоно-цегляний колір)

найменшим. Площа поперечного перетину пучка м'язових волокон в середньому в осіб підліткового віку складала від 448 ± 32 мкм² до 412 ± 24 мкм² (рис. 1).

Встановлено, що площа поперечного перетину жмутків м'язових волокон залежить від статури дитини та практично не залежить від статі.

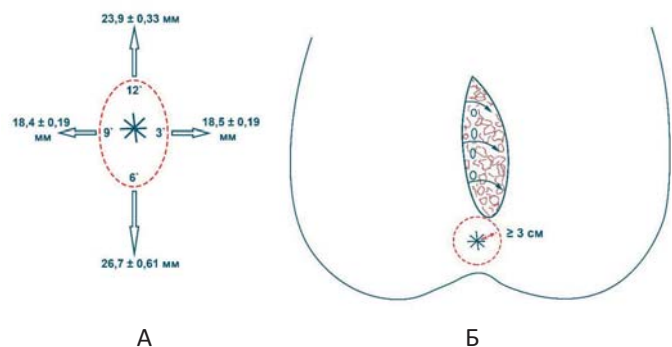


Рис. 6. Схема локалізації ЗАС: А – лінійні розміри підшкірної порції зовнішнього сфінктеру відхідника; Б – оптимальні межі інтраопераційного доступу у дітей

Найбільша кількість поперечних перетинів м'язових жмутків характерна для дитячого та юнацького віку й поступово зменшується з віком, що пов'язано з природними процесами старіння організму, атрофією, склерозуванням, порушенням кровообігу, гіподинамією і, як наслідок, інволютив-

ними змінами та порушеннями у співвідношенні м'язової та фіброзної тканин зовнішнього та внутрішнього сфінктерів прямої кишки.

Також визначено, що у різних порцій ЗАС (підшкірної, поверхневої та глибокої) можливі значні морфологічні відмінності, а саме, величина та кількість м'язових пучків, розділених тонкими прошарками фіброзної тканини. Кожна із порцій розділена фіброзними прошарками, що відходять від кінцевих відділів м'язу, який піднімає анус. Максимальна їх кількість міститься в підшкірній частині ЗАС, а найменша – в поверхневій, що є найбільш розвинутою. Діаметр м'язових волокон у середньому складає $13,02 \pm 1,56$ мкм. Об'ємна щільність м'язових волокон складала $96,12 \pm 1,34\%$. У міжклітинній речовині ендомізія переважає аморфний еозинофільний компонент, а серед волокнистих структур фіброзної тканини переважають колагенові волокна. Еластичні волокна нечисельні та мають вигляд розгалужених жмутьків, які орієнтовані в перпендикулярному напрямку та дещо діагонально по відношенню до довгої вісі м'язових волокон, зв'язуючи групи м'язових волокон одна з одною. Волоконця, що їх зв'язують, утворюють сітчасті та решітчасті структури. Також м'язові пучки оточені тонкими ретикулярними волокнами (рис. 2).

Співвідношення площі м'язової та фіброзної тканин у ЗАС у дітей підліткового віку можна бачити на рис. 3 та 4.

Більш чітко різниця співвідношення м'язової та фіброзної тканини визначається при забарвленні за Ван-Гізеном (рис. 5).

При морфометричному співставленні величин співвідношення площі м'язової та фіброзної тканин у ЗАС у дітей підліткового віку визначено, що воно в середньому дорівнює відповідно $68,5 \pm 2,1\%$ проти $31,5 \pm 2,1\%$, ($p < 0,01$).

Таблиця 1

Довжина різних порцій ВАС у дітей підліткового віку в нормі (см)

Місця забору матеріалів для морфометричного дослідження			
Ділянка сфінктера на 3-х годинах (бічна порція), n=10	Ділянка сфінктера на 6-ти годинах (задня порція), n=10	Ділянка сфінктера на 9-ти годинах (бічна порція), n=10	Ділянка сфінктера на 12-ти годинах (передня порція), n=10
$1,3 \pm 0,03$	$1,3 \pm 0,07$	$1,2 \pm 0,03$	$1,3 \pm 0,03$

Таблиця 2

Ширина різних порцій ВАС у хлопчиків та дівчат в нормі (мм)

Стать дітей	Місце виміру ширини ВАС		
	Задня порція (n=10)	Передня порція (n=10)	Бічні порції (n=10)
Хлопчики	$5,8 \pm 1,4$	$5,2 \pm 1,2$	$4,3 \pm 1,1$
Дівчата	$5,5 \pm 1,2$	$4,9 \pm 0,8$	$4,2 \pm 1,1$
p	$>0,05$	$>0,05$	$>0,05$

Морфометричні дослідження біоптатів ВАС у хлопців та дівчат у нормі виявили, що його довжина на різних ділянках майже однакова, що свідчить про рівномірну локалізацію у складі анального сфінктеру (табл. 1).

При дослідженні лінійних величин товщини різних порцій ВАС у дівчаток та хлопчиків з'ясовано деяке їх переважання в останніх, що повинно враховуватись в якості прогностичного чинника ризиків пошкодження анального сфінктеру при визначенні параметрів операційного доступу (табл. 2).

При морфологічному дослідженні лінійних розмірів довжини різних порцій ЗАС у визначених місцях біопсії виявлено переважання параметрів, які визначались на 6-ти годинах, відповідно, $5,7 \pm 0,06$ см проти $4,3 \pm 0,04$ см на 3-х годинах ($<0,01$), та 12-ти годинах, відповідно $5,1 \pm 0,06$ см проти $4,3 \pm 0,03$ см на 9-ти годинах, ($<0,01$) (табл. 3).

Морфометрія товщини досліджених порцій ЗАС у нормі в різних ділянках забору матеріалу визначило переважання його поздовжніх параметрів, на 6-ти годинах, відповідно, $26,7 \pm 0,61$ мм проти $18,5 \pm 0,19$ мм на 3-х годинах ($<0,01$), та 12-ти годинах, відповідно, $23,9 \pm 0,33$ мм проти $18,4 \pm 0,19$ мм на 9-ти годинах, ($<0,01$) (табл. 4).

Порівняння величин товщини ЗАС між хлопчиками та дівчатами показало переважання показників у всіх ділянках дослідження у хлопчиків, що засвідчує, на погляд спеціалістів, у них більшу величину товщини сфінктера (табл. 5).

Даний факт морфологічного дослідження ЗАС, як самостійної, складної багатоповерхової анатомічної структури, доводить відсутність типової округлої структури, натомість його структура в просторовому плані має еліпсоподібну форму витягнуту в передньо-задньому напрямку із переважанням м'язової каудальної порції. Середні лінійні розміри

Оригінальні дослідження. Колопроктологія

підшкірної порції сфінктера в напрямках 3 год., 6 год., 9 год. та 12 год. у положенні на спині складали відповідно $18,5 \pm 0,19$ мм, $26,7 \pm 0,61$ мм, $18,4 \pm 0,19$ мм та $23,9 \pm 0,33$ мм. На основі цього встановлено, що «зона небезпеки» навколо анального сфінктера, при пошкодженні якої можуть виникнути порушення довільного утримання кишкових газів та калу, має чіткі межі. Підшкірна порція ЗАС має форму еліпса, зміщеного каудально з передньо-заднім розміром $50,6 \pm 1,04$ мм та із поперечним розміром $36,9 \pm 0,42$ мм, проведеними через центр анального отвору (рис. 6).

Це свідчить про те, що при виконанні операційного доступу під час радикальної операції з приводу ПХ дистальний край останнього варто «завершувати» на відстані мінімум 3 см від анального отвору, а не 2 см, як це рекомендують деякі фахівці. Особливо звертає увагу на себе той факт, що при проведенні операцій за cleft lift методикою хірургу необхідно мобілізувати шкіру та м'які тканини зі сторони медіального розрізу, верхнього та нижнього країв операційної рани. Це призводить до того, що волокна підшкірної порції ЗАС іще більше пошкоджуються через відсепаровку від основної товщини м'язу та додаткового розсічення. Оскільки волокна підшкірної порції ЗАС можуть через це пошкоджуватись у зоні проведення операції, то в подальшому можливе виникнення порушення його функції, що призведе до зниження якості життя пацієнта.

З метою просторово-об'ємного представлення м'язових складових ЗАС були визначені середні діаметри м'язового жмутка та м'язового волокна сфінктера (табл. 6).

Таким чином, у середньому один м'язовий жмуток ЗАС структурно складається із 31,8 м'язових волокон, що засвідчує їх дуже незначну товщину, завдяки чому вони можуть легко пошкоджуватись при будь-якому механічному впливі, оскільки око людини в змозі розрізнити, за сприятливих умов, окремий об'єкт діаметром лише до 50 мкм (0,05 мм) з відстані 20–25 см.

Створена математична модель оптимального операційного доступу в межах системи контролю і керування доступу та її морфологічно визначені безпечні параметри відносно ЗАС дозволяє виконувати втручання в проекції МСС при будь-яких патологічних процесах у цій ділянці із латералізацію країв післяопераційної рани, мінімалізацією оперативної травми задля покращення умов для її загоєння і попередження ускладнень. З метою ілюстрації цього положення наводимо **клінічний приклад**.

Пацієнтка Б., 12 років, МКСХ №6100, 18.08.2020 р., звернулась за медичною допомогою у зв'язку із наявністю об'ємного утворення бобовидної форми в крижово-куприковій ділянці (ККД), яке з'явилося близько 1 року на дні МСС розміром до $0,5 \times 0,4$ см, безболісне, що збільшувалось із ростом дитини. Близько 2,5 міс. тому утворення почало інтенсивно збільшуватись у

Таблиця 3

Довжина різних порцій ЗАС у дітей підліткового віку в нормі (см)

Місця забору матеріалів для морфометричного дослідження			
Ділянка сфінктера на 3-х годинах (бічна порція) (n=10)	Ділянка сфінктера на 6-ти годинах (задня порція) (n=10)	Ділянка сфінктера на 9-ти годинах (бічна порція) (n=10)	Ділянка сфінктера на 12-ти годинах (передня порція) (n=10)
$4,3 \pm 0,04$	$5,7 \pm 0,06$	$4,3 \pm 0,03$	$5,1 \pm 0,06$

Таблиця 4

Товщина різних порцій ЗАС у дітей підліткового віку в нормі (мм)

Місця забору матеріалів для морфометричного дослідження			
Ділянка сфінктера на 3-х годинах (бічна порція) (n=10)	Ділянка сфінктера на 6-ти годинах (задня порція) (n=10)	Ділянка сфінктера на 9-ти годинах (бічна порція) (n=10)	Ділянка сфінктера на 12-ти годинах (передня порція) (n=10)
$18,5 \pm 0,19$	$26,7 \pm 0,61$	$18,4 \pm 0,19$	$23,9 \pm 0,33$

Таблиця 5

Товщина різних порцій ВАС у хлопчиків та дівчат в нормі (мм)

Стать дітей	Місце виміру товщини ЗАС		
	Задня порція (n=10)	Передня порція (n=10)	Бічні порції (n=10)
Хлопчики	$28,2 \pm 0,8$	$24,7 \pm 0,7$	$18,9 \pm 2,3$
Дівчата	$24,9 \pm 0,7$	$22,1 \pm 0,5$	$18,3 \pm 1,5$
p	<0,05	<0,05	>0,05

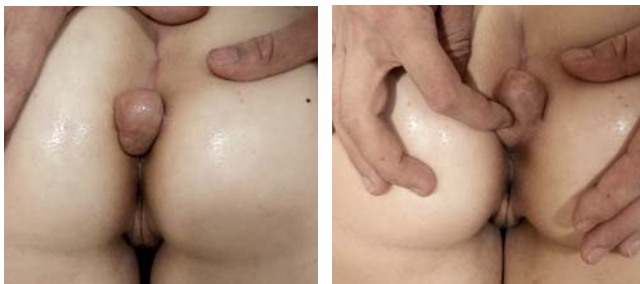

Рис. 7. Пацієнтка Б., 12 років, МКСХ №6100. Д-з: пухлинне утворення ККД. Загальний вигляд об'ємного утворення та його розташування




Рис. 9. Пацієнтка Б., 12 років, МКСХ №6100. Д-з: «Пухлинне утворення ККД». Загальний вигляд післяопераційної рани

розмірах. Під час огляду в ділянці МСС у проекції куприка відмічається об'ємне утворення розміром до 7,0×4,0×3,0 см у вигляді опуклого конуса, основою оберненою краніально. Шкіра над утворенням натягнута, блищить; м'які тканини навколо візуально не змінені. Пухлиноподібне утворення своєю верхівкою закриває анальний отвір до ½ його опуклості. При пальпації утворення має еластичну консистенцію, помірно рухоме, щільно з'єднане зі шкірою, але не з'єднане з глибше розташованими тканинами. При зміщенні утворення – краніальне, своєю основою лежить у проекції ЗАС і поширюється на перианальну ділянку гіперпігментованої шкіри, має форму еліпсу розміром 3,0×2,0 см, який розташований у поперечному напрямку у відношенні до МСС та поширюється на праву сідницю (рис. 7).

При ректальному огляді анальний сфінктер має достатній тонус, вільно прохідний. Стінки відхідника без патологічних змін. Ампула прямої кишки містить невелику кількість калових мас, стінки її на висоті пальця без змін по всій опуклості. Глибина МСС – 3,0 см. При УЗД виявлено неоднорідну структуру утворення через гіпоехогенні ділянки діаметром до 0,5 см, активний кровотік по всьому його об'єму, без ознак проростання у глибше роз-

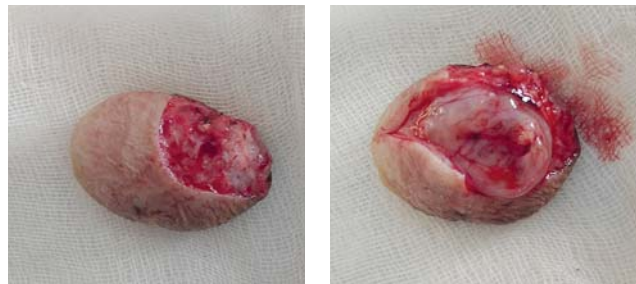


Рис. 8. Пацієнтка Б., 12 років, МКСХ №6100. Д-з: «Пухлинне утворення ККД». А – загальний вигляд видаленого утворення (асиметрична лінія доступу, яка була визначена шляхом математичного моделювання); Б – загальний вигляд утворення на розрізі (макропрепарат)

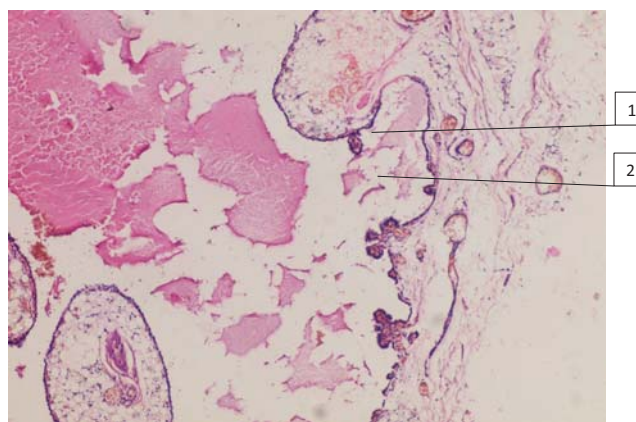


Рис. 10. Пацієнтка Б., 12 років, МКСХ №6100. Д-з: пухлинне утворення ККД. Мікропрепарат. Заключення: структура сосочкової гідраденоми у складі крижово-куприкової кісти, що переважно складається із фіброзної тканини (1) та жирової клітковини (2). Забарвлення гематоксилін та еозин ×100

ташовані тканини. За даними рентгенографії структурних змін кісток тазу не виявлено.

21.08.2020 року виконано оперативне втручання (протокол №99): «Видалення новоутворення». Доступ – огинаючий асиметричний розріз із опуклою частиною доступу на стороні лівої сідниці. Утворення тупим та гострим шляхом було відділено від тканин розташованих глибше. Зв'язку із останніми воно не мало (рис. 8). Виконано мобілізацію шкірно-підшкірно-жирового клапота товщиною до 0,8 см із медіального краю рани, який переміщено на осно-

Таблиця 6

Середні діаметри поперечного перетину м'язових жмутка та волокон ЗАС у дітей підліткового віку в нормі

Показники вимірів м'язових складових ЗАС		
Середній діаметр м'язового жмутка ЗАС	Середній діаметр м'язових волокон ЗАС	p
435,9±5,15 мкм	13,7±0,18 мкм	<0,001

Оригінальні дослідження. Колопроктологія

вну площу рани. Рана ушита пошарово, натяг країв рани відсутній (рис. 9). Післяопераційна рана дренажена гумовим випускником.

Післяопераційний період без ускладнень. Дренаж видалено на 3 добу. Післяопераційна рана зажила первинним натягом. Глибина МСС зменшилась на 0,5 см й складала 2,5 см (що пов'язано із невеликою площею операційної рани, яка складала до 16 см²).

За даними заключення патогістологічного дослідження №28786-89 встановлено заключний діагноз: «Гідраденома крижово-куприкової ділянки» (рис. 10).

Даний клінічний приклад демонструє можливість використання описаного методу формування нижнього краю оперативної рани не лише у дітей із ПХ, а й при хірургічних втручаннях з приводу об'ємних утворень ділянки МСС через можливість виконання чітко аргументованого доступу, зменшення ризику інтраопераційного пошкодження ЗСЗП та виникнення післяопераційних ускладнень у подальшому.

Висновки

Наявні анатомічні описи анальних сфінктерів потребують у сучасному світі більш ґрунтовного дослідження задля попередження їх травмування під час виконання оперативних втручань.

Зовнішній анальний сфінктер має просторову форму триповерхової овальної структури, витягнутої у передньо-задньому напрямку із переважанням каудальної м'язової порції.

При виконанні радикальних оперативних втручань з приводу пілонідальної хвороби у дітей за sleft-lift методикою необхідним є завершувати край оперативного доступу на відстані не ближче, ніж за 3 см до краю анального сфінктеру.

Відомості про авторів:

Коноплицький Віктор Сергійович – д.мед.н., проф., зав. каф. дитячої хірургії Вінницького НМУ імені М.І. Пирогова. Адреса: м. Вінниця, вул. Пирогова, 56. <https://orcid.org/0000-0001-9525-1547>.

Шавлюк Руслан Володимирович – аспірант каф. дитячої хірургії Вінницького НМУ імені М.І. Пирогова. Адреса: м. Вінниця, вул. Пирогова, 56. <https://orcid.org/0000-0002-3542-1599>.

Стаття надійшла до редакції 01.09.2020 р., прийнята до друку 07.12.2020 р.

Перспективи подальших досліджень

Оскільки хірургічні втручання при ПХ у дітей часто мають велику кількість емпіричних рекомендацій, а також відсутні застереження про те, які анатомічні структури можуть бути пошкоджені під час оперативного втручання, існує необхідність більш детального та глибокого дослідження крижово-куприково-сідничної ділянки у дітей з метою виявлення їх ключових особливостей. Це дозволить значно зменшити ризик їх пошкодження та дасть змогу більш чітко розробити план виконання оперативних втручань з приводу ПХ у дітей.

Автори заявляють про відсутність конфлікту інтересів.

References/Література

1. Anderson A. (1847). Hair extracted from an ulcer. Boston Med. Surgical Journal. 36(4): 74–76.
2. Bascom J. (1980). Pilonidal disease: origin from follicles of hairs and results of follicle removal as treatment. Surgery. 87(5): 567–572.
3. Karydakos GE. (1992). Easy and successful treatment of pilonidal sinus after explanation of its causative process. Aust. N Z J Surg. 62(5): 385–389;
4. Konoplytskyi V, Shavliuk R, Dmytriiev D, Dmytriiev K, Kyrychenko O, Zaletskyi B, Olkhomiak O. (2019). Pilonidal disease: changes in understanding of etiology, pathogenesis and approach to treatment. Wiadomosci Lekarskie. Warsaw. Poland. 72(8): 1559–1565.
5. Konoplytskyi VS, Shavliuk RV, Shavliuk VM. (2019). Pilonidal disease in children. Are all issues of pathogenesis solved? Hospital Surgery. Journal named by L.Ya. Kovalchuk. (3): 68–74. [Коноплицький ВС, Шавлюк РВ, Шавлюк ВМ. (2019). Пілонідальна хвороба у дітей. Чи усі питання патогенезу вирішені? Шпитальна хірургія. Журнал імені Л.Я. Кокальчука. (3): 68–74].
6. Poverin GV, Evdokimov AN. (2019). Kisty kopchika u detey (klinika, diagnostika i hirurgicheskoe lecheniya. Rossiyskiy vestnik detskoy hirurgii, anesteziologii i reanimatologii. 9(2): 105–120. [Поверин ГВ, Евдокимов АН. (2019). Кисты копчика у детей (клиника, диагностика и хирургическое лечение). Российский вестник детской хирургии, анестезиологии и реаниматологии. 9(2): 105–120].